



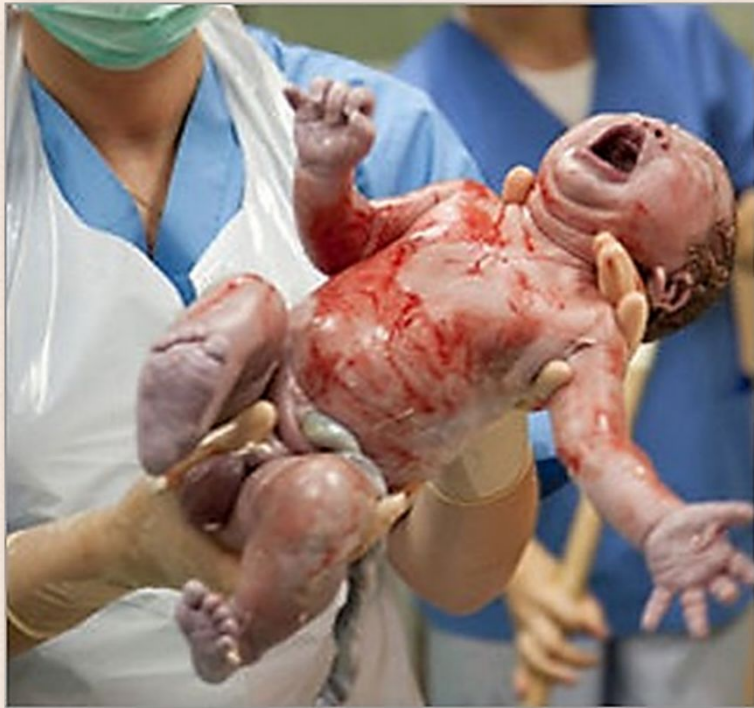ЗДОРОВЫЙ ЧЕЛОВЕК И ЕГО ОКРУЖЕНИЕ

Неонатальный период Доношенный новорожденный



Новорожденный ребенок - это ребенок с момента рождения до 4 нед. жизни.

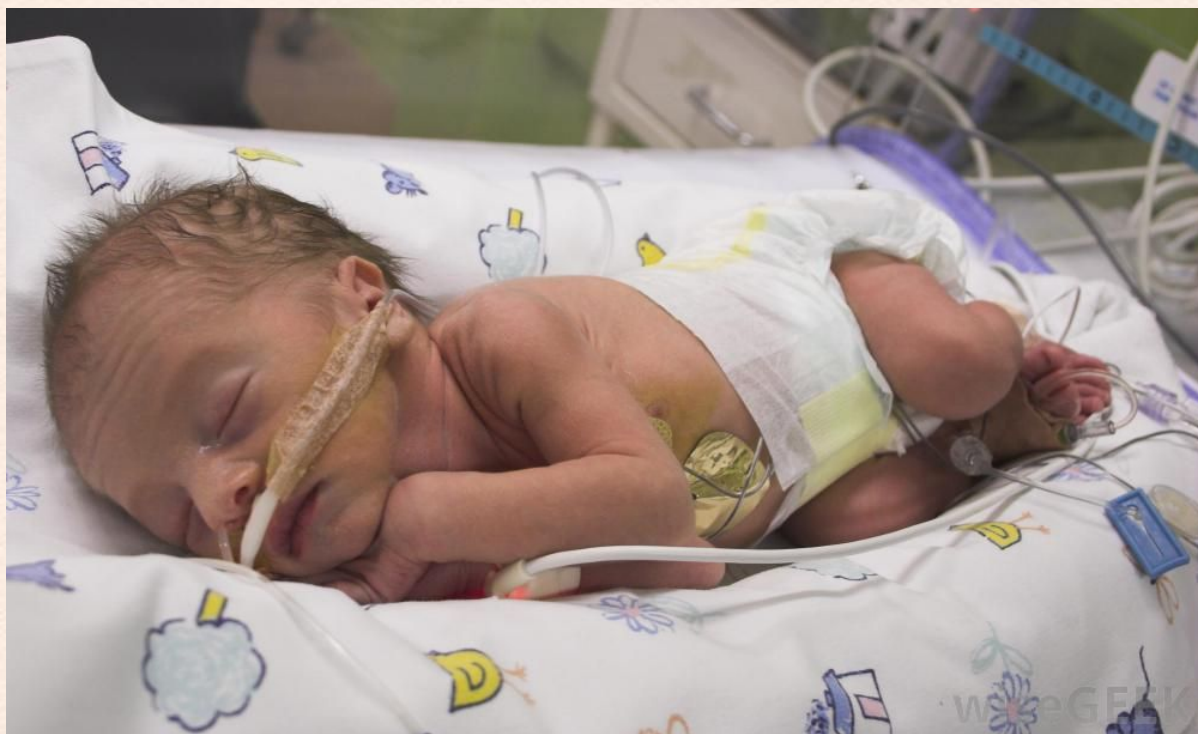Доношенный ребенок - родившийся при сроке беременности от 37 до 42 недель беременности, т.е. между 260 и 294 днями беременности.



Зрелость новорожденного - состояние, характеризующееся готовностью органов и систем к обеспечению его внеутробного существования. Устанавливается по комплексу внешних признаков (пропорции тела, развитие ПЖК, состояние костей черепа и др.) и показателям функций (имеются выраженные врожденные рефлексы, устойчивый и правильный ритм дыханий и сердцебиений и др.)

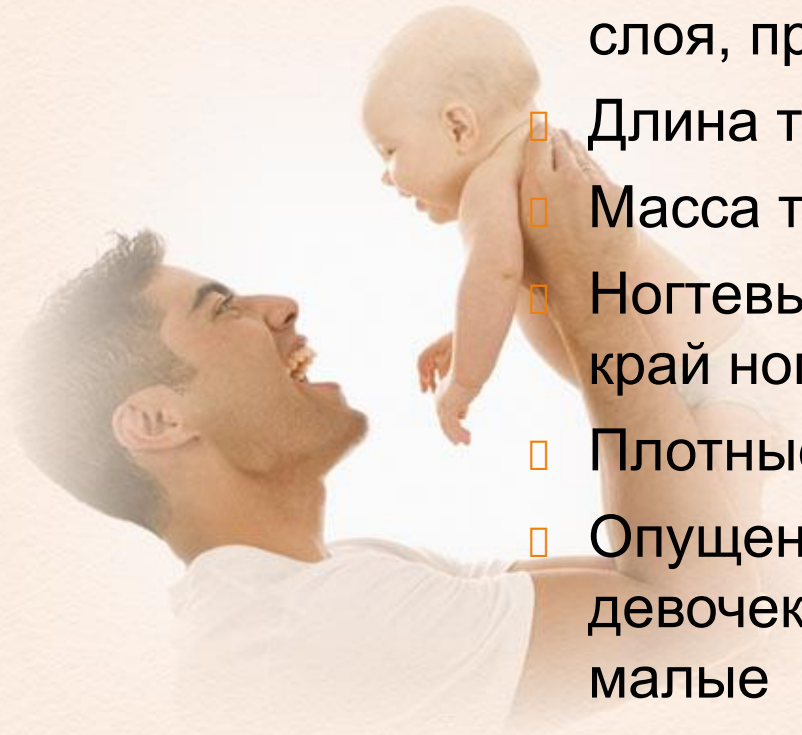Новорожденный незрелый - обычно недоношенный ребенок, реже - доношенный, развивающийся внутриутробно при неблагоприятных условиях.

Незрелые - это те дети, функциональные системы которых развиты недостаточно для поддержания нормальной жизнедеятельности организма во внеутробных условиях.



Морфологические признаки зрелости:

- Плотные кости черепа
- Наличие пушкового волоса – **лануго** - только на плечевом поясе и верхних отделах спины
- Пупочное кольцо располагается на середине между мечевидным отростком и лоном
- Наличие выраженного подкожно-жирового слоя, пропорциональность сложения
- Длина тела более 45 см
- Масса тела больше 2500
- Ногтевые пластинки плотные, заходят за край ногтевого ложа
- Плотные хрящи ушных раковин
- Опущены яички в мошонку у мальчиков, у девочек большие половые губы прикрывают малые



Функциональные признаки зрелости:

- Хорошо выражены безусловные рефлексы – сосательный, глотательный, хватательные верхний и нижний, ладонно-ротовой, рефлекс автоматической ходьбы, автоматическое ползание, поисковый и др.
- Громкий эмоциональный крик
- Розовая, бархатистая кожа
- Гипертонус сгибателей
- Устойчивый ритм дыхания и сердцебиения,
- Достаточная двигательная активность



АНАТОМО-ФИЗИОЛОГИЧЕСКИЕ ОСОБЕННОСТИ НОВОРОЖДЕННОГО



НЕРВНАЯ СИСТЕМА функционально незрелая

Масса головного мозга $1/8 - 1/9$ массы тела

Борозды и извилины имеют недостаточный рельеф

Мозжечок развит слабо

Миелиновые оболочки отсутствуют

Ткань мозга богата водой, кровоснабжение обильное.

Количество нервных клеток как у взрослых, но связи между ними развиты слабо.

Следствия:

Отсутствие координации движений, легкая травматизация, но и более высокие восстановительные способности, чем у взрослых.

СПИННОЙ МОЗГ развит лучше, чем головной.

Следствие: наличие безусловных рефлексов

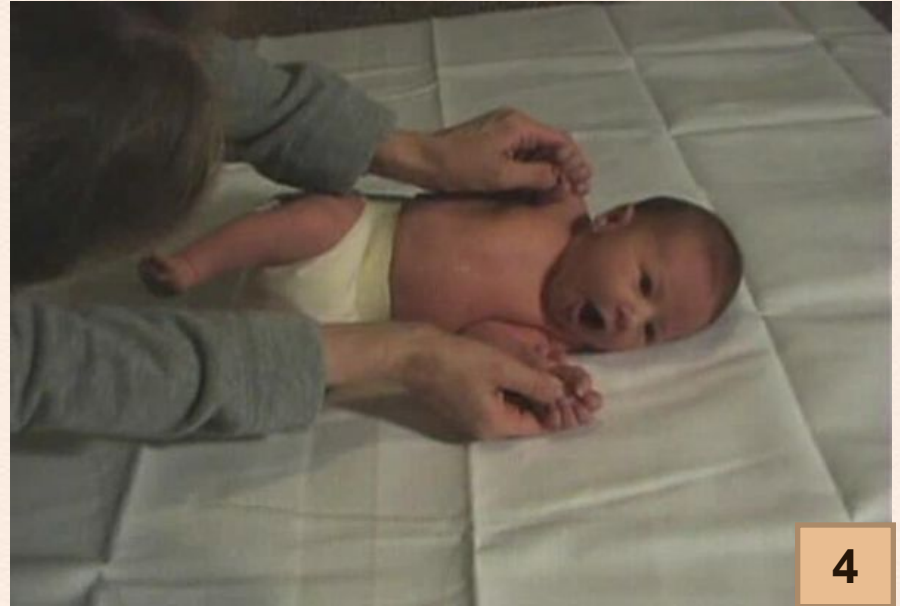
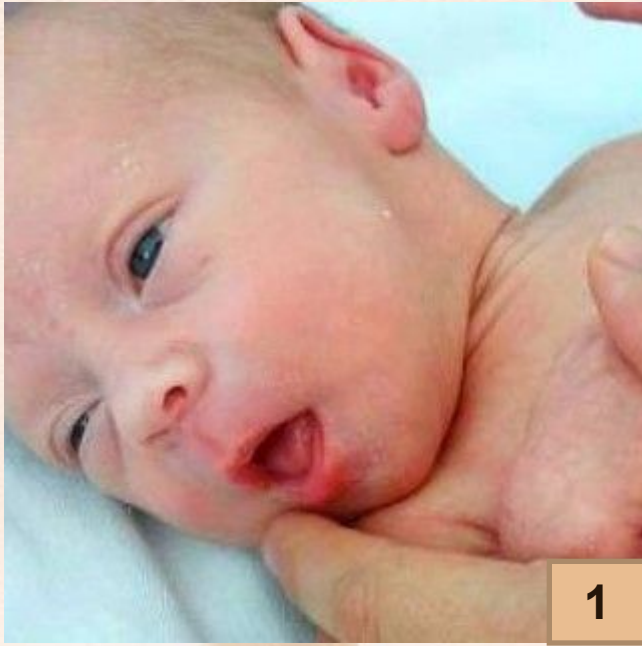
БЕЗУСЛОВНЫЕ РЕФЛЕКСЫ НОВОРОЖДЕННОГО

РЕФЛЕКСЫ ОРАЛЬНОГО АВТОМАТИЗМА (сегментарные стволые)

1. Поисковый (Куссмауля)
2. Хоботковый
3. Сосательный
4. Ладонно-ротовой (Бабкина)

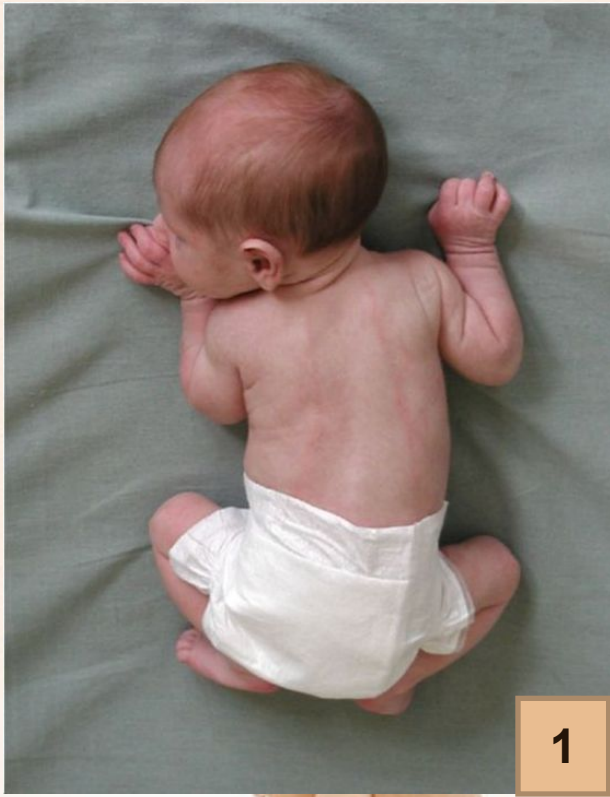



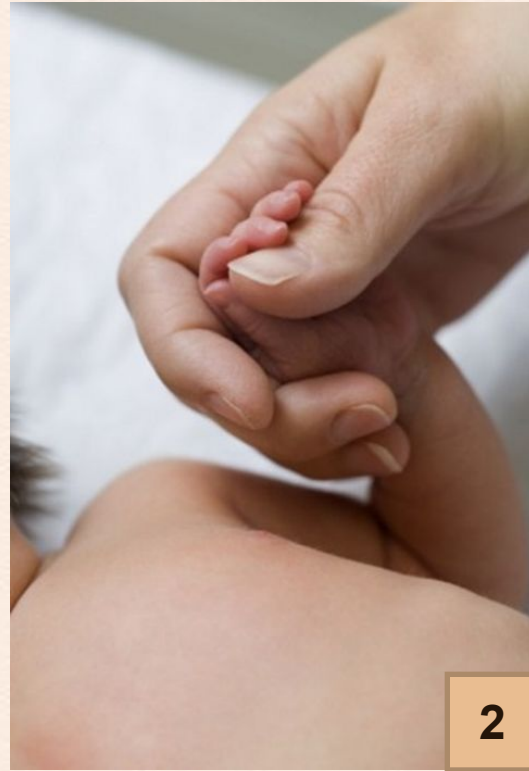РЕФЛЕКСЫ СПИНАЛЬНОГО АВТОМАТИЗМА (сегментарные спинальные)

1. Защитный рефлекс
2. Хватательный рефлекс (+ рефлекс Робинсона)
3. Нижний хватательный рефлекс
4. Рефлекс Бабинского
5. Охватывающий (Моро)
6. Опоры и автоматической походки
7. Ползание по Бауэру
8. Рефлекс Галанта
9. Рефлекс Переса.

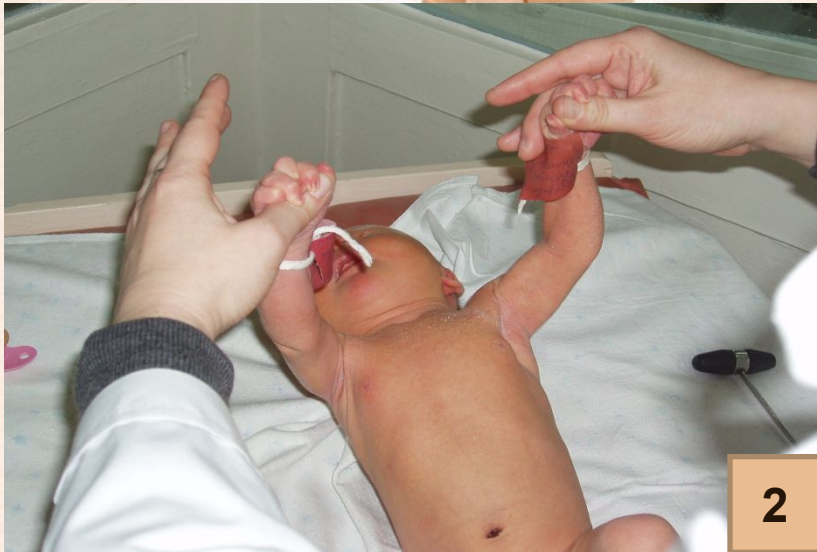



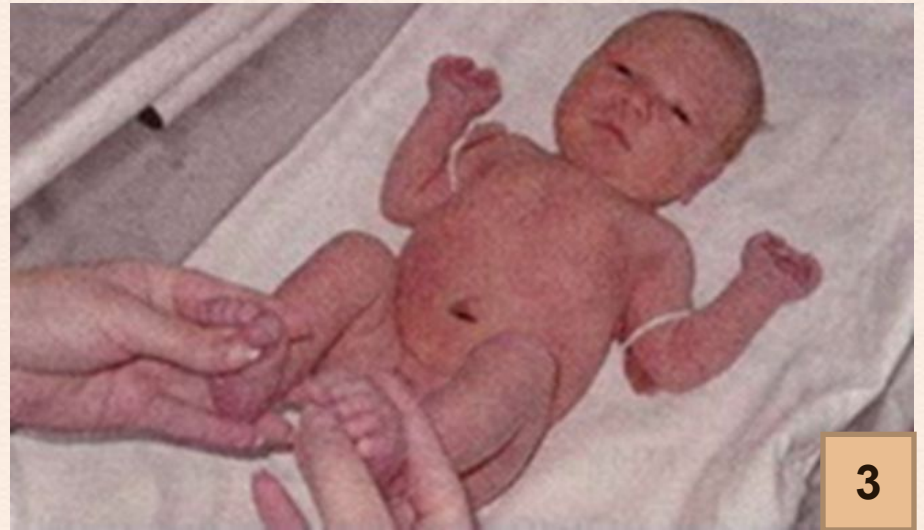1



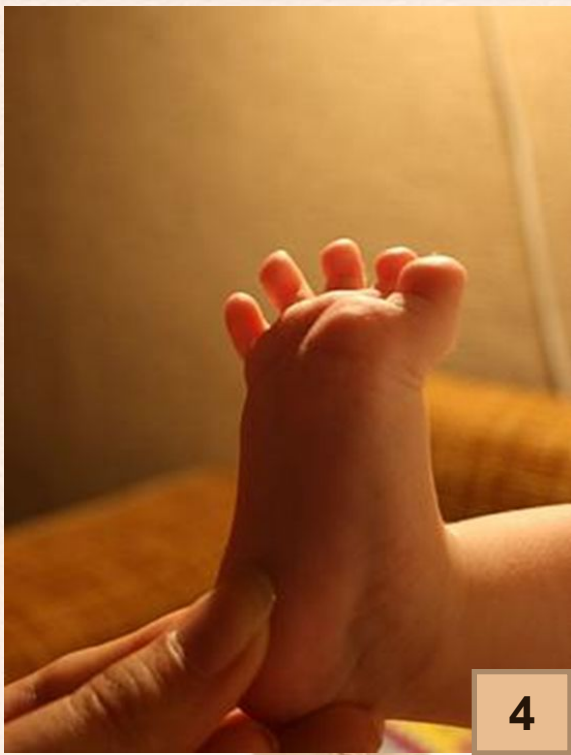2



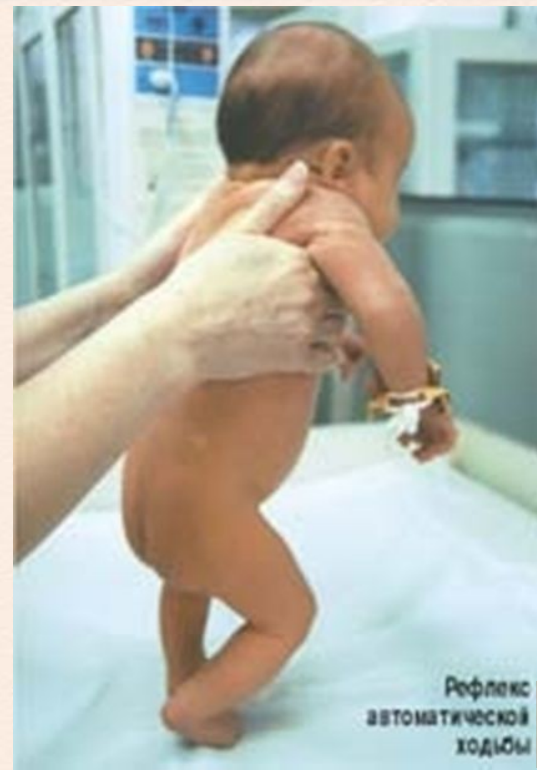2



3

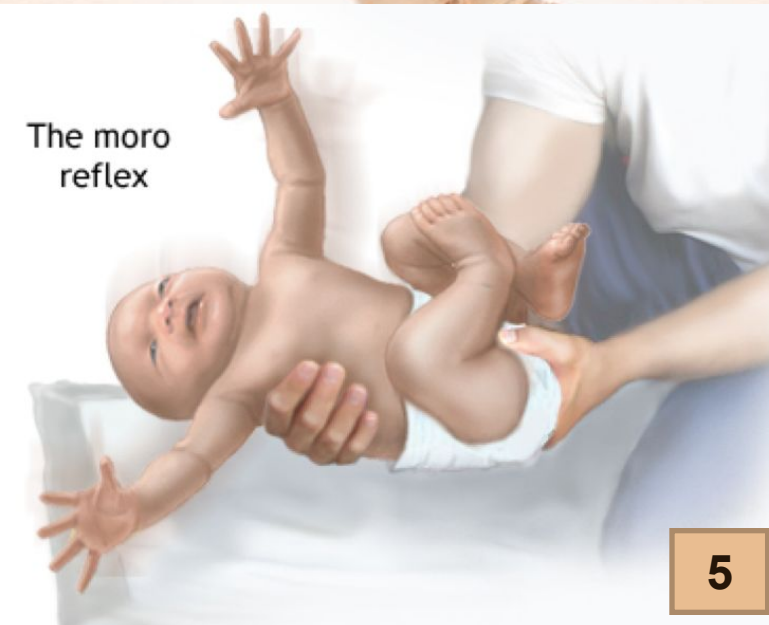

4



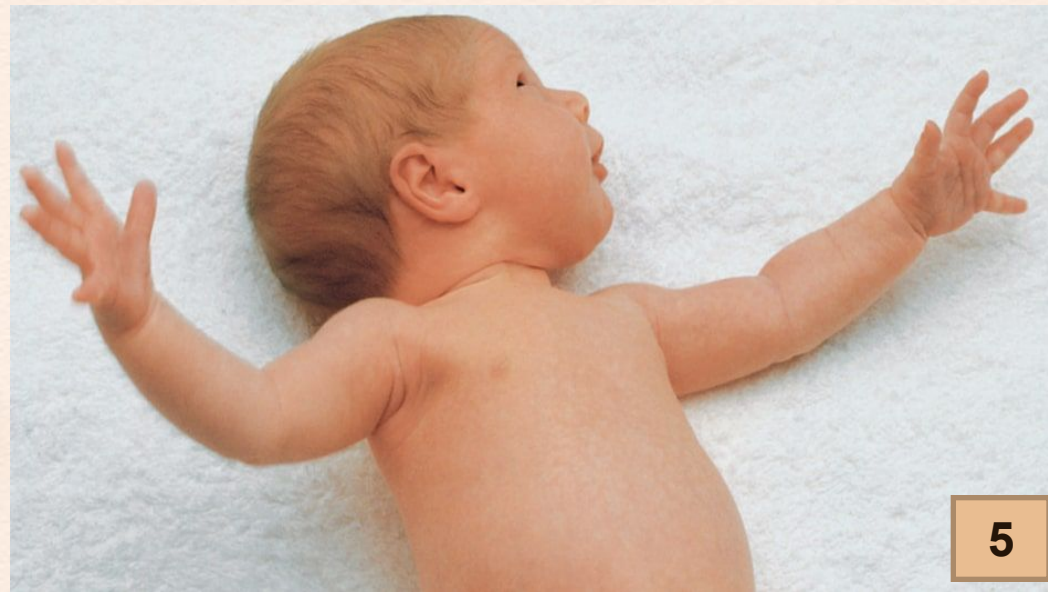Рефлекс
автоматической
ходьбы

6

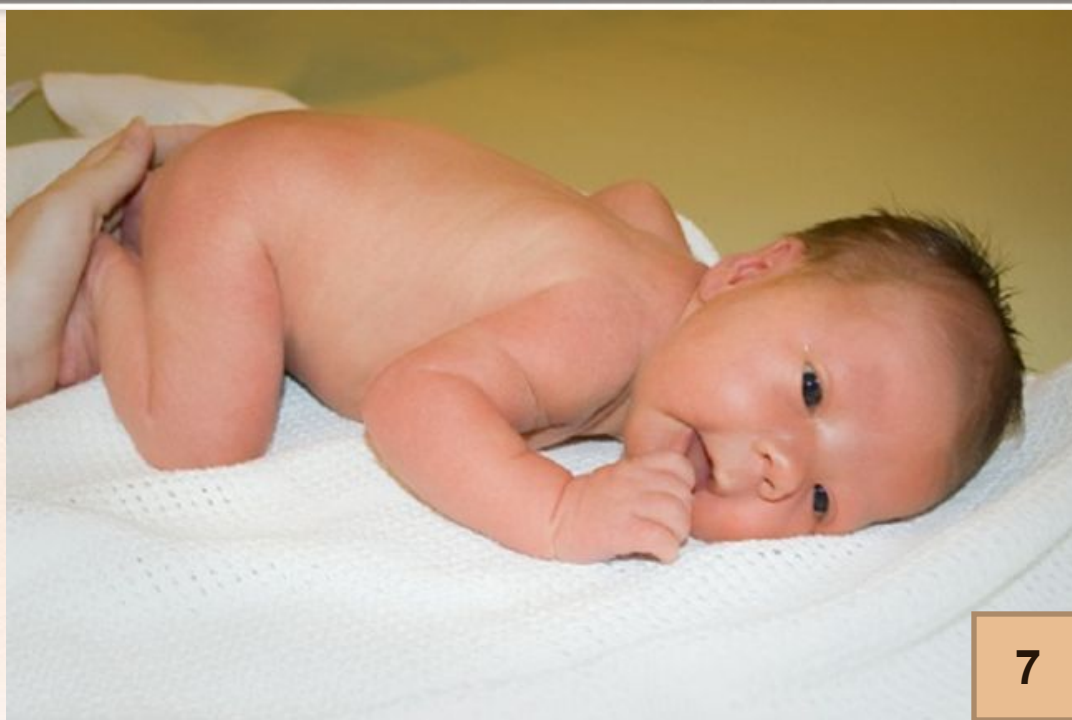

The moro
reflex

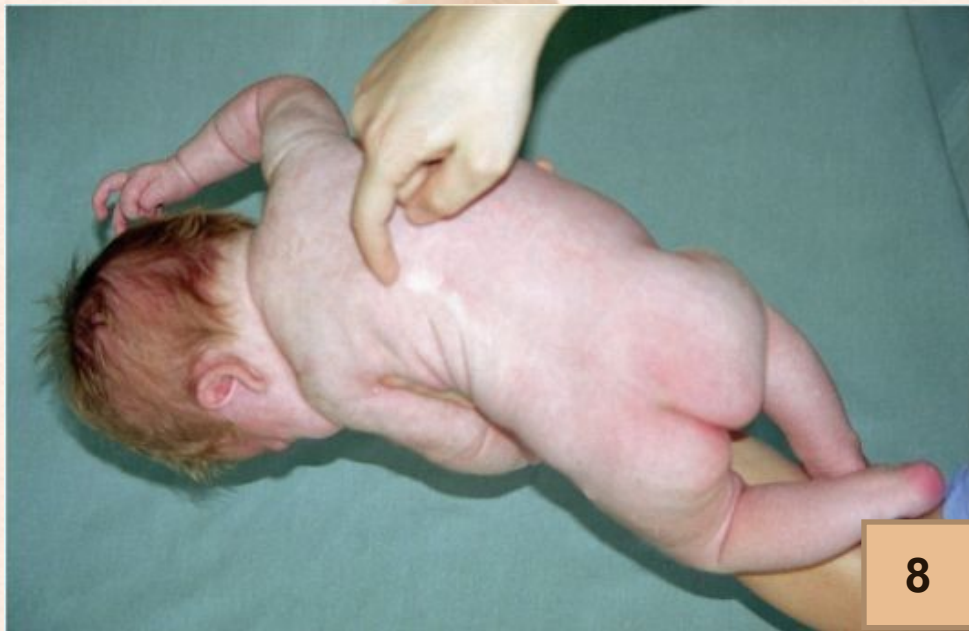5



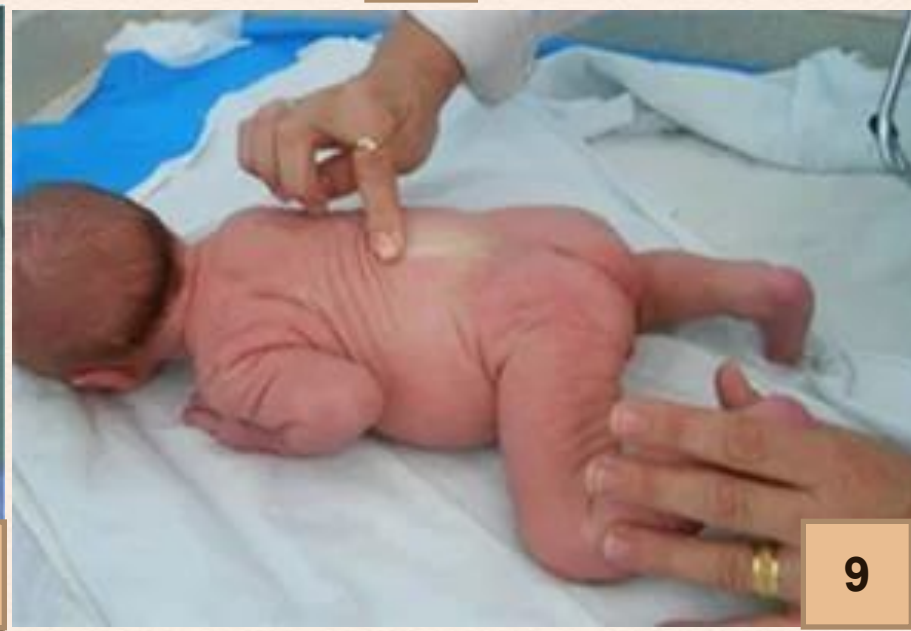5



7



8



9

КОЖА И ЕЕ ПРИДАТКИ

- Роговой слой тонкий, эпидермис сочный, рыхлый; базальная мембрана развита слабо.
- Кровеносные сосуды образуют густую сеть, просвет их шире, чем у взрослых.
- Подкожно-жировой слой развит, образует складки; присутствует бурый жир.
- Потовые железы развиты, но не функционируют.
- Сальные железы функционируют с внутриутробного периода.
- Волосы – пушковые.

Следствия:

- Повышенная ранимость, но и лучшая регенерация, эпидермис легко отслаивается с образованием пузырей.
- Легкое инфицирование
- Недостаточная терморегуляторная функция (легкое перегревание и переохлаждение)



КОСТНО-МЫШЕЧНАЯ СИСТЕМА

Костная ткань бедна минеральными солями, богата водой, имеет обильное кровоснабжение.

Череп имеет роднички, швы черепа широкие, закрыты не полностью.

Позвоночник не имеет физиологических изгибов.

Зубы отсутствуют (имеются зачатки постоянных и молочных зубов)

Мышцы развиты слабо, имеется физиологический гипертонус с преобладанием тонуса сгибателей.

Следствия:

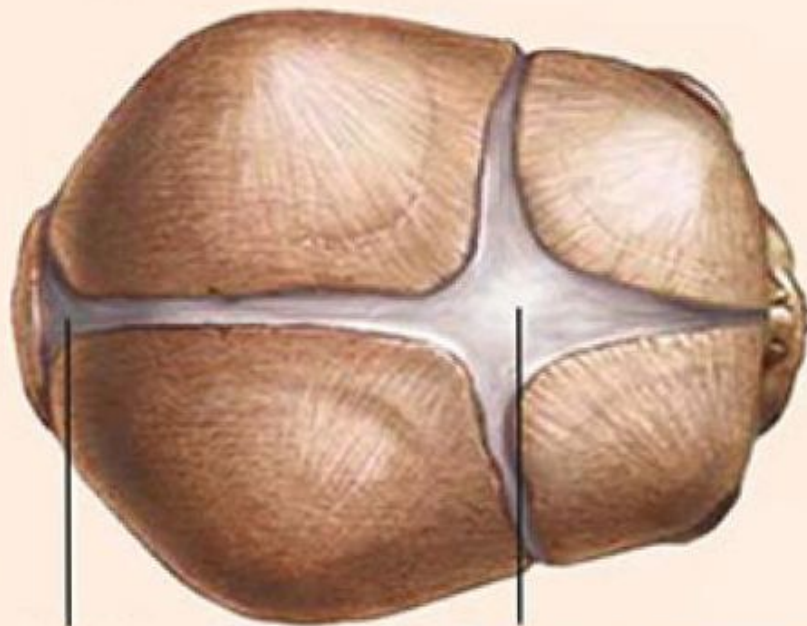
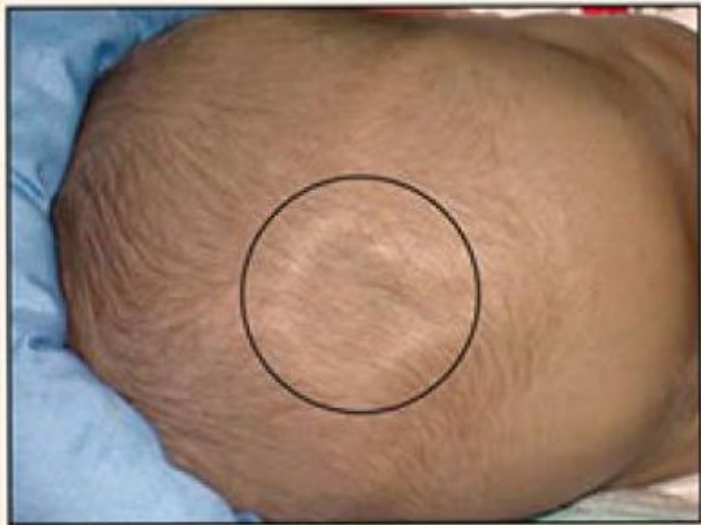Кости более гибкие, регенерация лучше, но легко деформируются.

Череп способен изменять свою форму при прохождении через родовые пути, возможна транзиторная послеродовая деформация черепа.

Открытые роднички дают возможность роста мозга ребенка

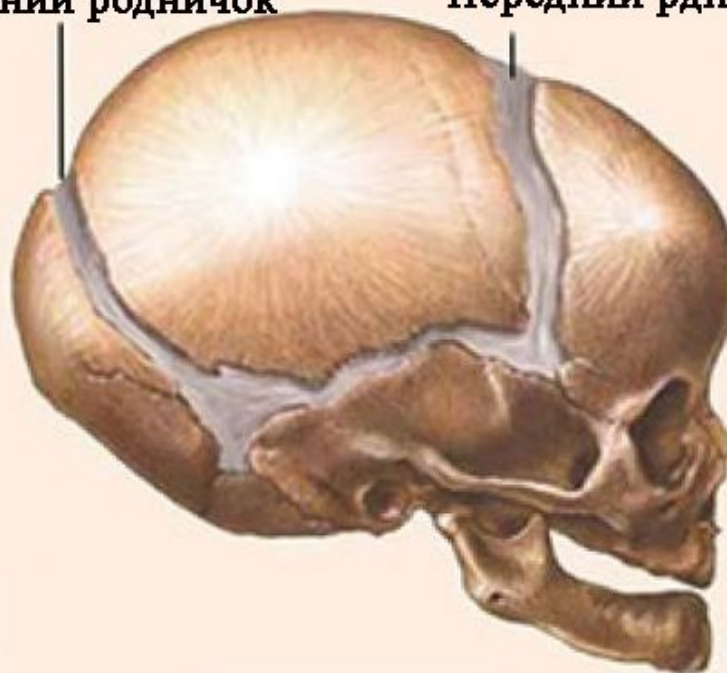
Нормальная поза ребенка – согнутые в суставах конечности





Задний родничок

Передний рдничок

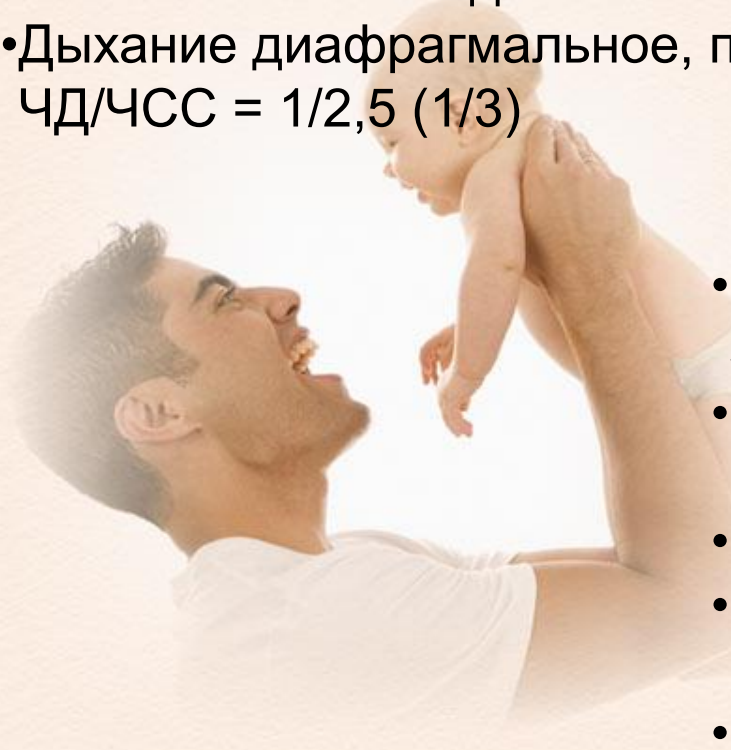


ДЫХАТЕЛЬНАЯ СИСТЕМА

- ДП узкие, слизистая оболочка рыхлая, богата сосудами, функция слизистых желез снижена, дефицит s-IgA.
- Носовые ходы узкие, нижний носовой ход отсутствует
- Глотка узкая, евстахиева труба широкая и короткая
- Гортань широкая вверху с сужением в подсвязочном пространстве
- Трахея узкая, её хрящи мягкие, могут спадаться
- Бронхи узкие, хрящи мягкие, склонные к спадению. Правый бронх расположен почти вертикально.
- Легкие богаты соединительной тканью, малоэластичны, маловоздушны
- Дыхание диафрагмальное, поверхностное, ЧД 60 (до 80) в мин., ЧД/ЧСС = 1/2,5 (1/3)

Следствия:

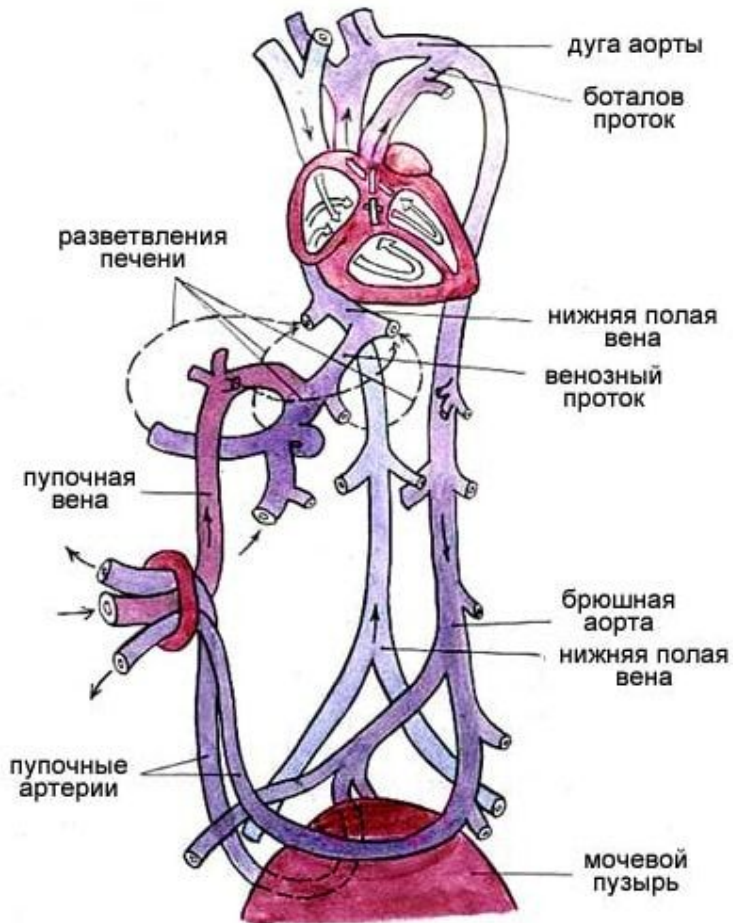
- Подверженность инфекционным заболеваниям ВДП
- Склонность к отеку (частая заложенность носа)
- Врожденный стридор
- Осложнения ОРВИ – стеноз гортани, обструкция бронхов
- Пневмония с отеком, ателектазом



СЕРДЕЧНО-СОСУДИСТАЯ СИСТЕМА

- Наличие плодных коммуникаций: открытое овальное окно, Боталлов (артериальный) проток, венозный проток
- Сосуды развиты хорошо, артерии – лучше, чем вены
- Пульс ускорен и аритмичен, **ЧСС 80 – 180 в мин.**

Кровообращение плода



Закрытие коммуникаций:

- Функциональное закрытие после рождения
- Анатомическое закрытие:
 - сначала закрывается венозный проток к 4 неделе, а на его месте образуется круглая связка печени.
 - Затем закрывается артериальный проток, в результате спазма сосудов из-за гипоксии в течение 8 недель.
 - Самым последним закрывается овальное окно, в течение первого полугодия жизни.

Следствие:

Часто наличие функциональных сердечных шумов.

КРОВЕТВОРНАЯ СИСТЕМА

- *Красная кровь* – повышенное содержание гемоглобина (180-210 г/л) и эритроцитов ($7,2 - 5,4 \cdot 10^{12}/л$), сразу после рождения; анизоцитоз и макроцитоз, незрелые формы; фетальный гемоглобин
- *Белая кровь* – лейкоцитоз ($18-20 \cdot 10^9/л$) с нейтрофилезом; первый перекрест в 5-6 дней

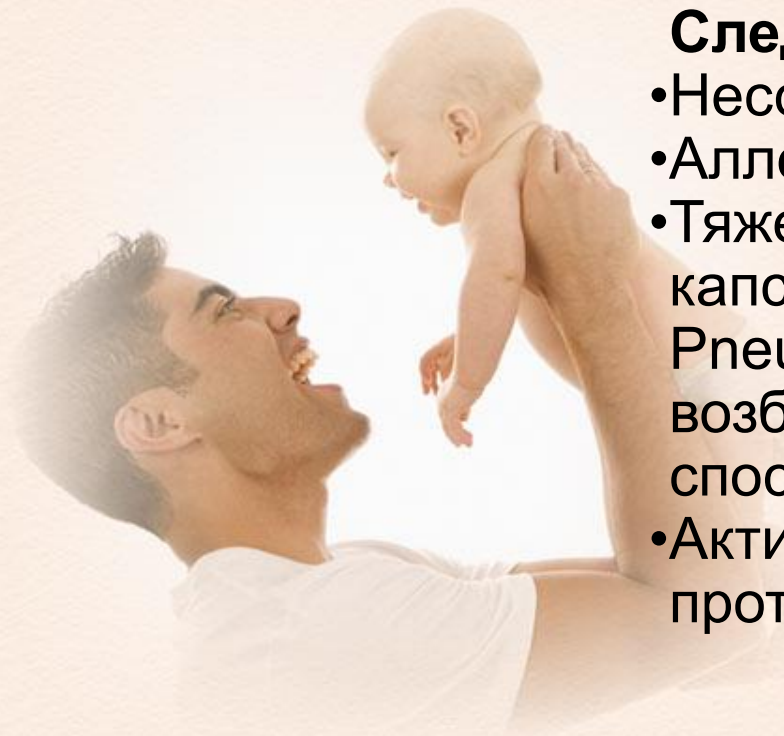

ИММУННАЯ СИСТЕМА

- *Клеточное звено* – количество Т- и В-клеток выше, но они функционально менее активны
- *Гуморальное звено* – снижение уровня иммуноглобулинов всех классов
- *Фагоцитоз* – несовершенство завершающей фазы
- *Неспецифические факторы* – высокое содержание лизоцима; высокая способность к продукции интерферона

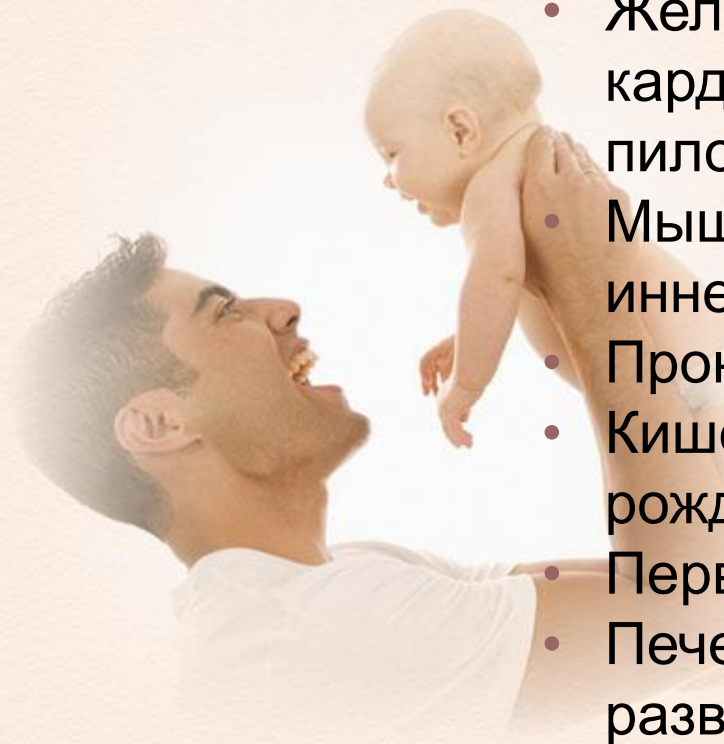Следствия:

- Несовершенное антителообразование
- Аллергические реакции крайне редки
- Тяжелое течение инфекций, вызванных капсульными возбудителями (КІ. Pneumonia, H. influenzae), некоторые возбудители (стафилококк) сохраняют способность размножаться в фагоцитах
- Активный местный иммунитет и противовирусный иммунитет.



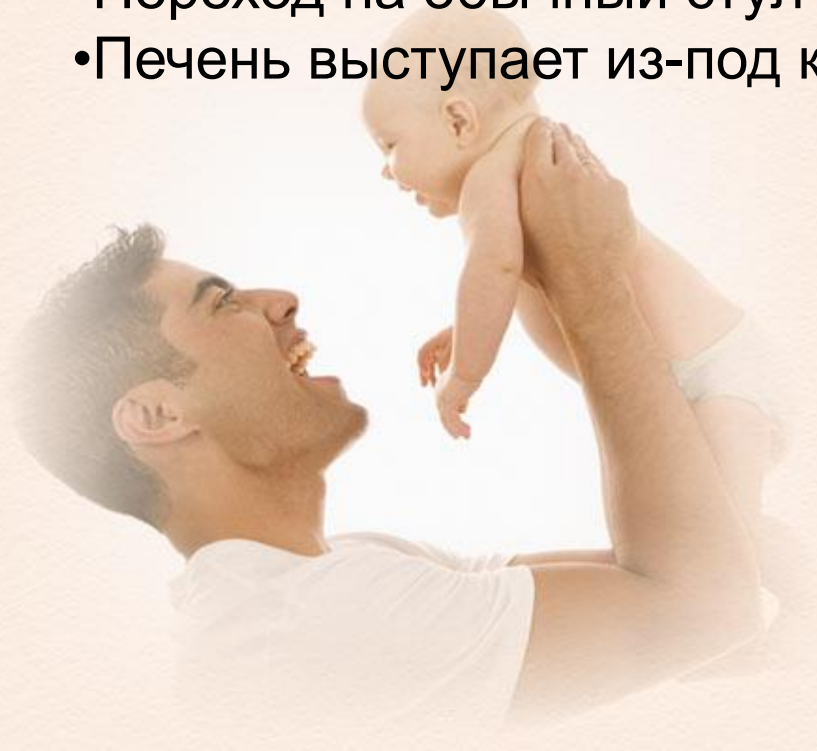
ПИЩЕВАРИТЕЛЬНАЯ СИСТЕМА

- Пищеварительный тракт относительно длиннее, чем у взрослых
- Слизистая оболочка относительно сухая, с пониженным содержанием слюны и s-IgA
- Приспособления для сосания: подушечки Биша, валики вдоль десен, складчатость слизистой, относительно большой язык
- Желудок распложен почти горизонтально, кардиальный сфинктер развит слабо, пилорический – хорошо
- Мышечный слой кишечника слабо иннервирован
- Проницаемость кишечной стенки выше
- Кишечник практически стерилен при рождении
- Первородный стул – меконий
- Печень относительно крупнее, функции развиты слабо, особенно детоксикационная



Следствия:

- Подверженность кишечным инфекциям
- Срыгивания (норма – до 1 столовой ложки в каждое кормление)
- Легко нарушается перистальтика, возникает вздутие живота, колики
- Легкое развитие токсикоза, вплоть до нейротоксикоза
- Переходная флора (весь первый год жизни)
- Переход на обычный стул с 4-5 дня жизни
- Печень выступает из-под края реберной дуги на 1-2 см



МОЧЕВЫДЕЛИТЕЛЬНАЯ СИСТЕМА

- Почки – анатомическая и функциональная незрелость, меньшее количество клубочков, сниженная концентрационная способность
- Мочевой пузырь – мышечный слой развит слабо, нет контроля со стороны ЦНС
- Мочеиспускательный канал относительно короче, чем у взрослых. Девочки – 0,5-1 см, мальчики – 5-6 см, имеют физиологический фимоз.



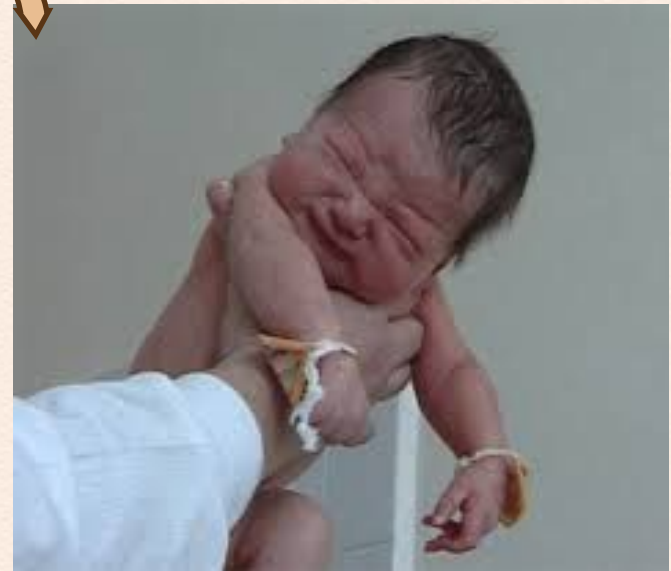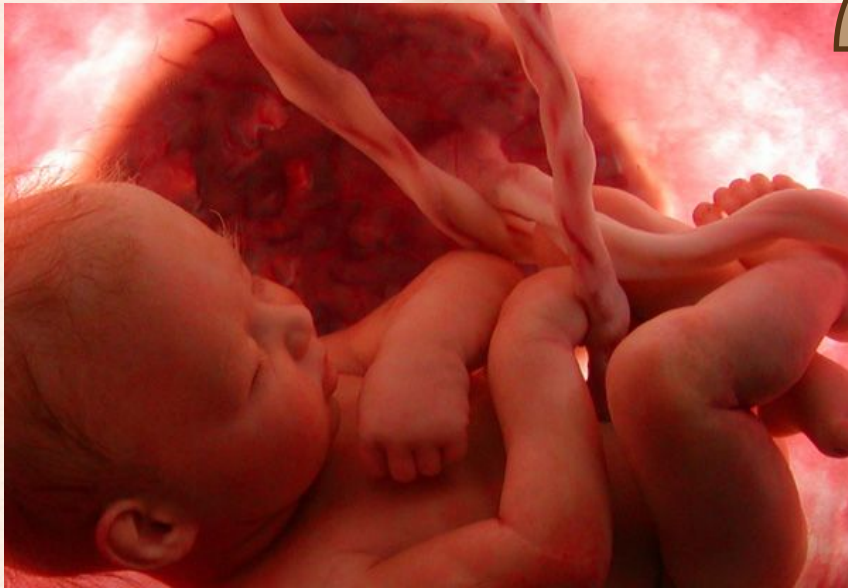СЛЕДСТВИЯ:

- Низкая относительная плотность мочи, частые мочеиспускания (20-25 раз в сутки)
- Непроизвольные мочеиспускания
- Легкое восходящее инфицирование

ФИЗИОЛОГИЧЕСКИЕ ПЕРЕХОДНЫЕ (ПОГРАНИЧНЫЕ С НОРМОЙ) СОСТОЯНИЯ НОВОРОЖДЕННЫХ



Физиологические переходные состояния – состояния, отражающие процесс адаптации к внеутробной жизни.



Переходные состояния новорожденных:

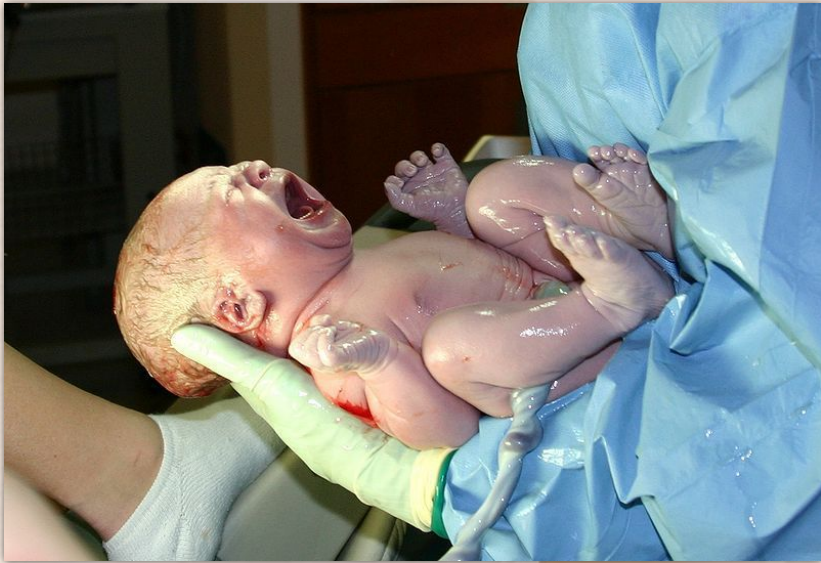- Транзиторные особенности дыхания
- Транзиторные особенности теплового баланса
- Физиологическая потеря массы тела
- Транзиторные изменения кожных покровов
- Физиологическая желтуха
- Половой криз
- Транзиторные особенности почек
- Транзиторный катар кишечника



Транзиторные особенности дыхания

- Дыхание с периодическим глубоким вдохом и затрудненным выдохом, апноэ (кратковременная остановка дыхания), физиологическая гипервентиляция легких.

Уход – обычный для новорожденного



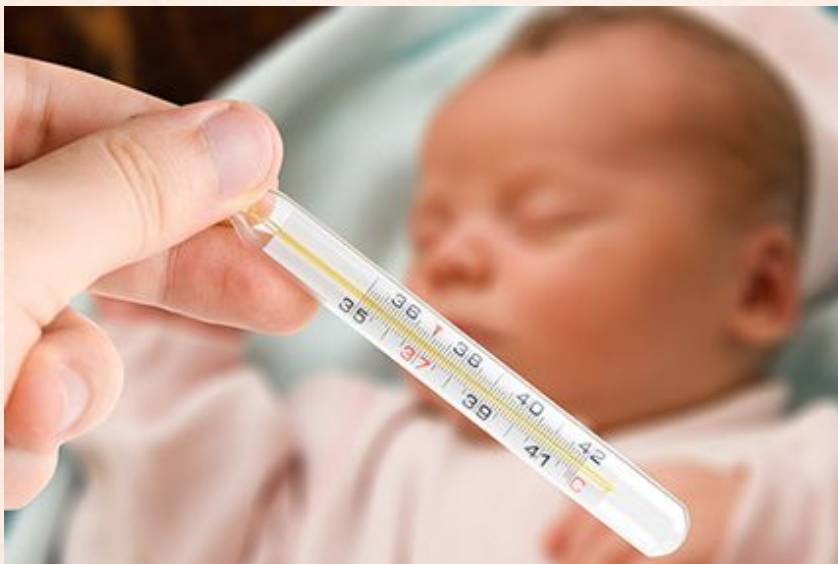Транзиторные нарушения теплового баланса

Физиологическая гипотермия – снижение температуры тела на 1-2°C в первые часы жизни

Уход

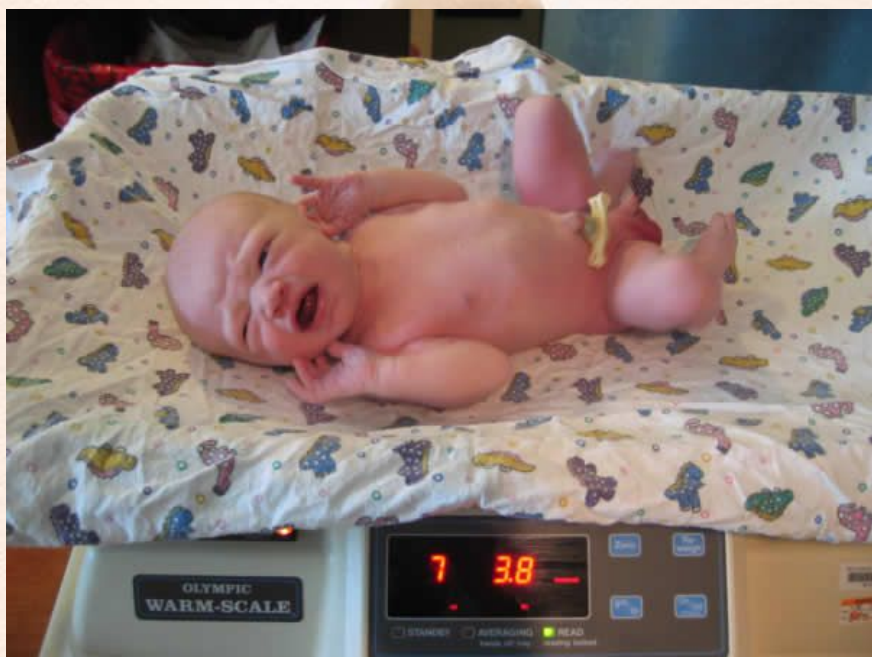температура в родильном зале +24-26°C, использование источника лучистого тепла, в первые дни – закрытое пеленание

- **Транзиторная лихорадка** – повышение температуры тела до 38-40°C в течение нескольких часов, возникает на 3-5 день жизни
- **Уход**
 - *Физическое охлаждение, допаивание 0,9% NaCl или кипяченой водой. Правильное кормление. Предупреждение перегревания.*



Физиологическая потеря массы тела

- Наблюдается у всех новорожденных. Возникает в первые 3-4 дня жизни, в норме не превышает 10% у доношенных детей, 12-14% - у недоношенных. Масса восстанавливается к 7-10 дню жизни у доношенного ребенка и к 14 дню жизни – у недоношенного. Дети, родившиеся с большой массой тела, также медленнее восстанавливают первоначальную массу.

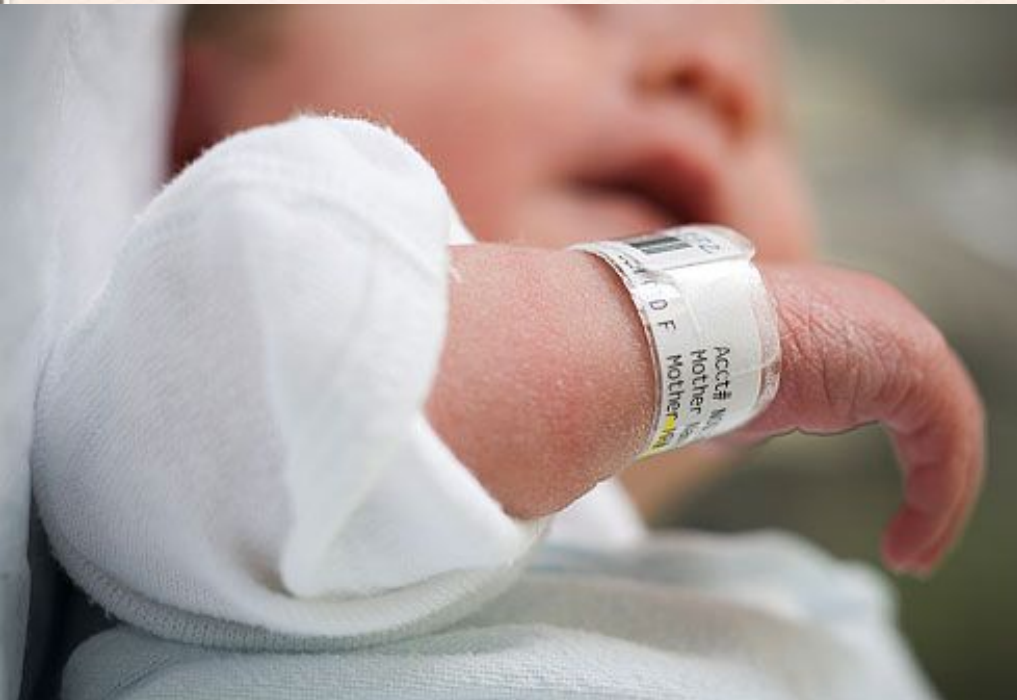

Уход и профилактика

- *раннее прикладывание ребёнка к груди матери,*
- *грудное вскармливание «по требованию»*
- *ежедневное взвешивание*

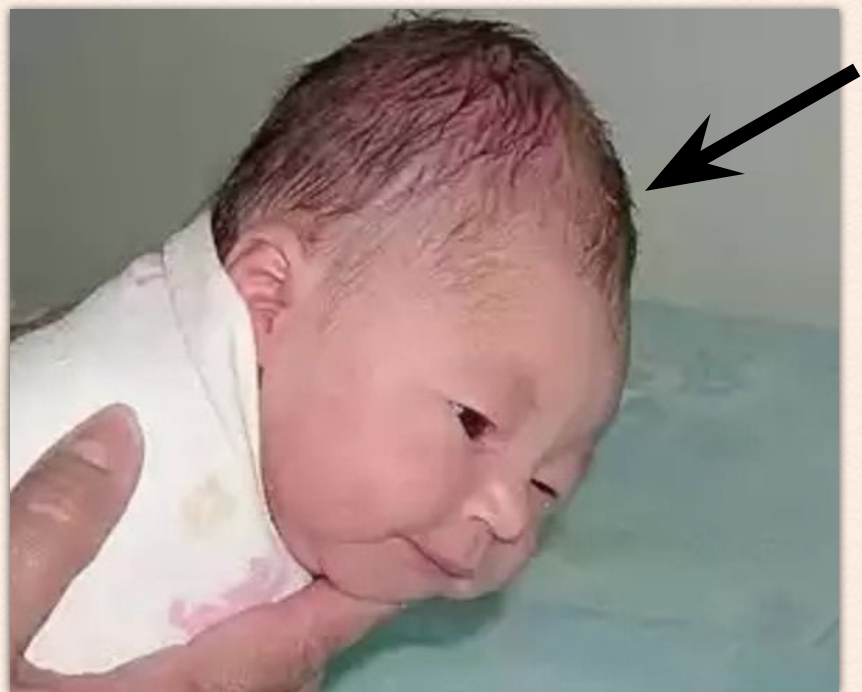Транзиторные изменения кожных покровов

- Родовая опухоль
- Физиологическая простая эритема
- Шелушение кожи
- Токсическая эритема
- Милии

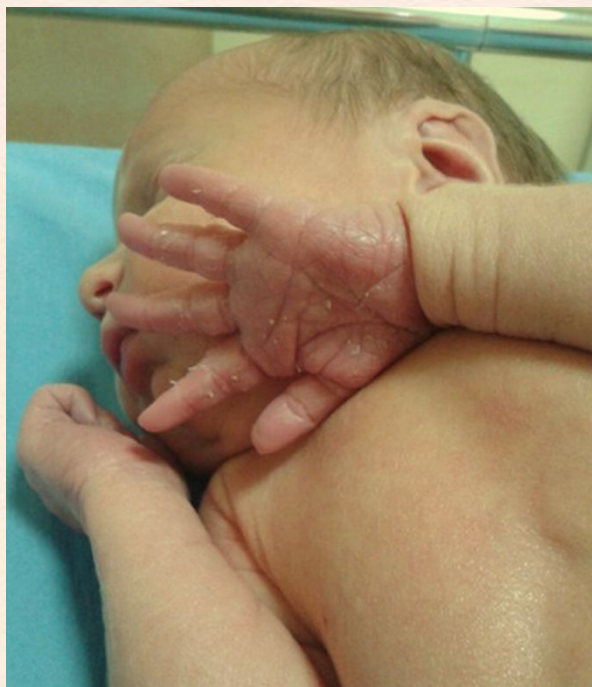

Родовая опухоль

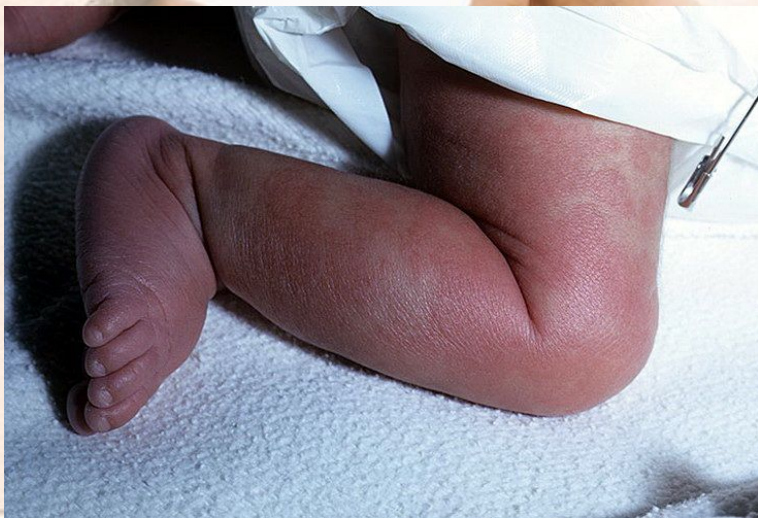- Отек части тела, чаще головы, которая к моменту родов находилась ближе к выходу из матки (предлежала). Держится 1-2 суток. Иногда на месте родовой опухоли появляются мелкоточечные кровоизлияния, исчезающие самостоятельно.



Простая эритема и шелушение кожи

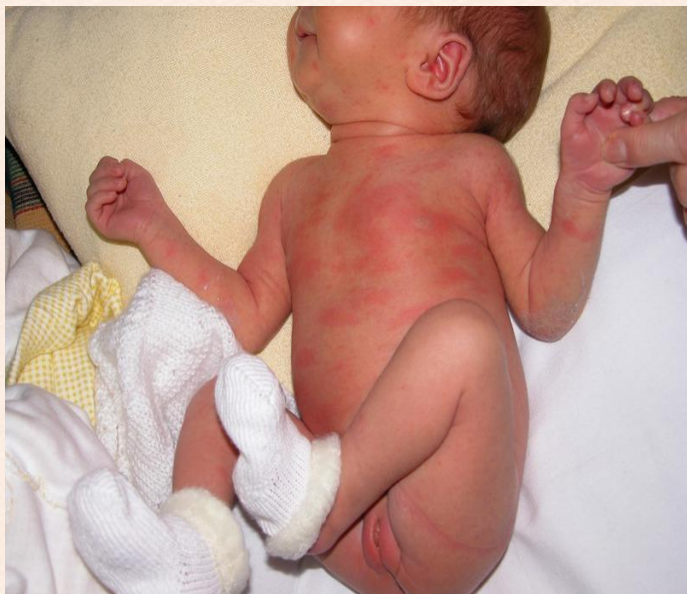

Покраснение кожи, возникает в первые часы жизни, сохраняется 2-3 дня, у недоношенных – до 5-7 дней
Мелкое или крупнопластинчатое шелушение кожи чаще возникает у переношенных детей, появляется после угасания эритемы

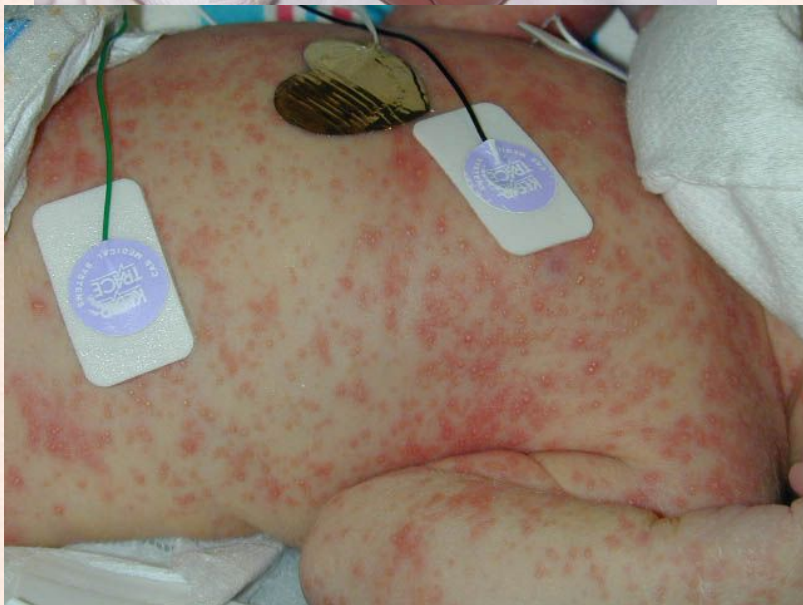

*Уход – увлажнение и смягчение
кожи*

Токсическая эритема



- Встречается у 20-30% новорожденных.
- Сыпь в виде небольших желтых или белых папул, или пузырьков, окруженных пятнами красной кожи. Может возникать на любом участке тела.
- Появляется на 2-5 день после рождения. Исчезает самостоятельно.
- **Лечения не требует**



Милии (милиа)

- Беловато-желтые узелки размером 1-2 мм, возвышаются над уровнем кожи, локализуются чаще на крыльях носа и переносице, в области лба, подбородка. Причины: закупорка выводных протоков сальных желез обильным секретом.
- Не беспокоят ребенка, проходят **без лечения** через 2-3 недели.



Физиологическая желтуха (физиологическая гипербилирубинемия)

- Транзиторная гипербилирубинемия (повышение уровня билирубина) возникает у всех новорождённых в первые 3-4 дня жизни. Возникает вследствие накопления свободного билирубина, образующегося при распаде фетальных эритроцитов.



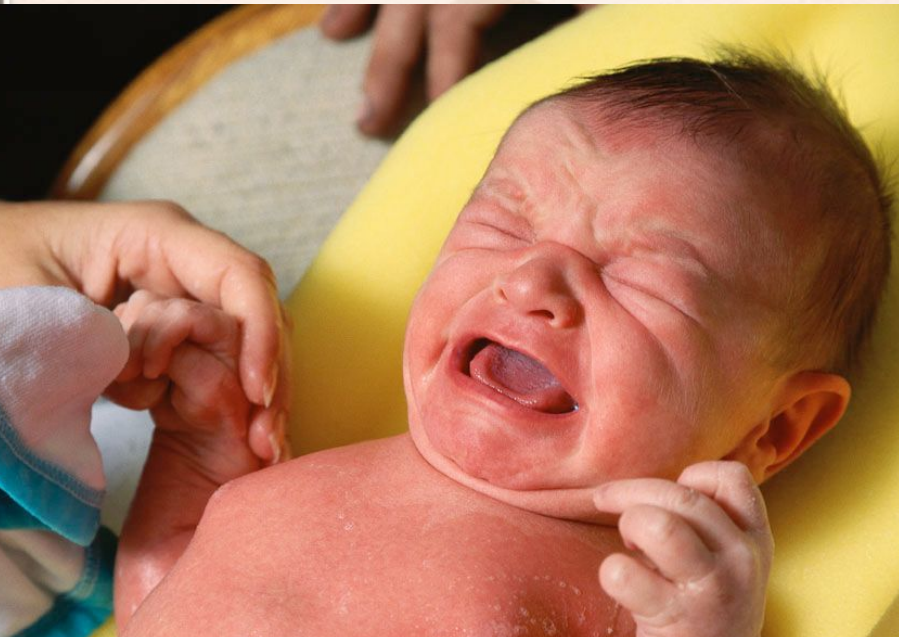У половины доношенных и большинства недоношенных детей это состояние сопровождается физиологической желтухой – желтое окрашивание кожи, склер. Причиной желтухи является физиологическая незрелость печени. Возникает на 2-3 сутки, достигает максимума к 3-4 дню (билирубин до 180 мкмол/л), обычно исчезает к 7-10 дню.

Контроль уровня билирубина.

При выраженной желтухе проводится фототерапия.

Половой криз

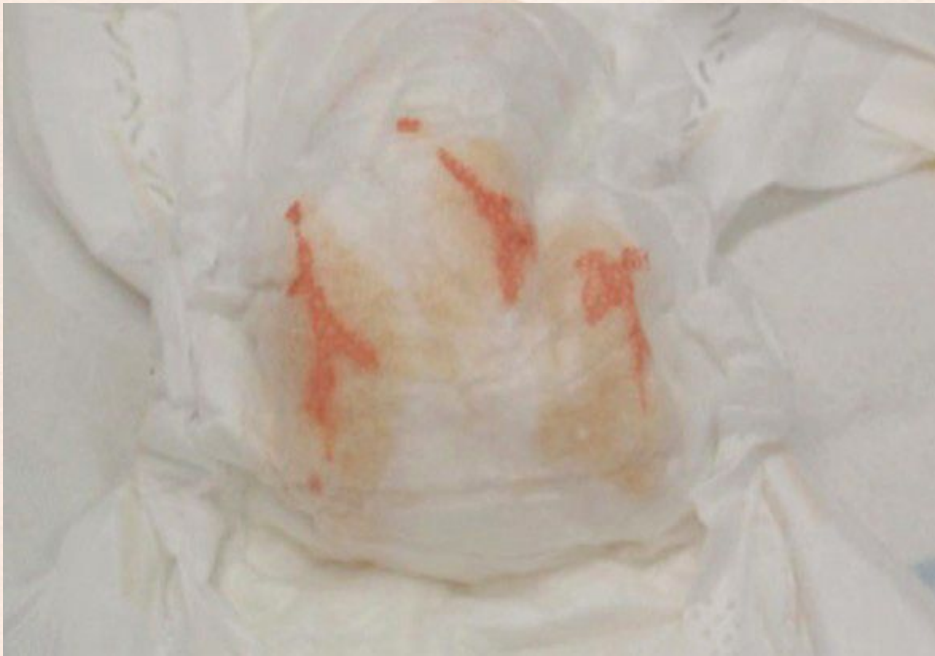- Происходит у 2/3 новорождённых (чаще у девочек, редко у недоношенных). Обусловлен переходом эстрогенных гормонов от матери к плоду в периоде внутриутробного развития и с грудным молоком после рождения ребенка.



- Нагрубание молочных желез, происходит независимо от пола, возникает на 3-4 день жизни; возможно выделение секрета.
- Кровотечение из влагалища, возникает на 5-8 день жизни, длится 2-3 дня
- Транзиторный десквамативный вульвовагинит – обильные слизистые выделения из половых путей, может продолжаться до 2-3 недель.
- Отек мошонки у мальчиков, продолжается 1-2 недели.

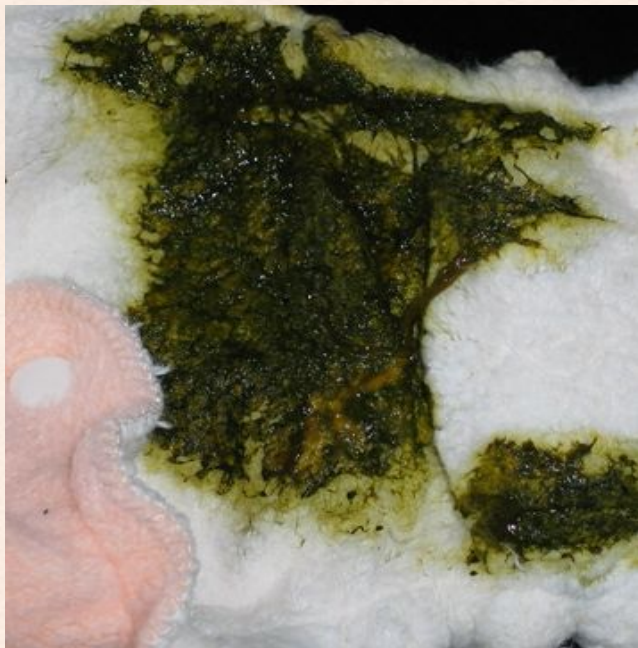
Транзиторные особенности почек

- Физиологическая олигурия – возникает в первые 3 дня жизни, количество мочеиспусканий 3-5 раз в сутки, проходит к 5-10 дню.
- Транзиторная протеинурия – повышенное содержание белка в моче



- Мочекислый инфаркт – появляется на 3-4 день жизни в виде выделения мутной желто-коричневой мочи, богатой кристаллами солей. Причина — распад большого количества клеток, из ядер которых высвобождается много пуриновых и пиримидиновых оснований.
- Проходит на 7-10 день.

Транзиторный катар кишечника (физиологическая диспепсия)



- На 3й день жизни меконий сменяется переходным стулом – с комочками, водянистый, неоднородной консистенции и окраски. Сохраняется до конца 1й - 2й недели жизни.

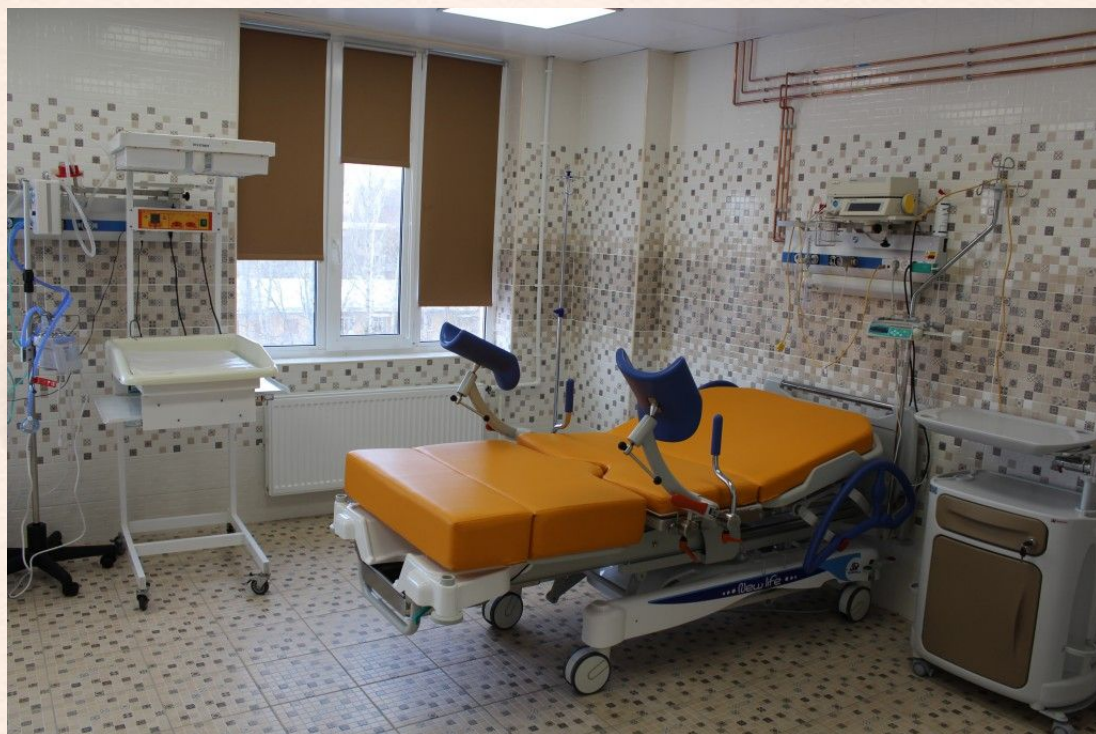

ПЕРВИЧНЫЙ ТУАЛЕТ НОВОРОЖДЕННОГО

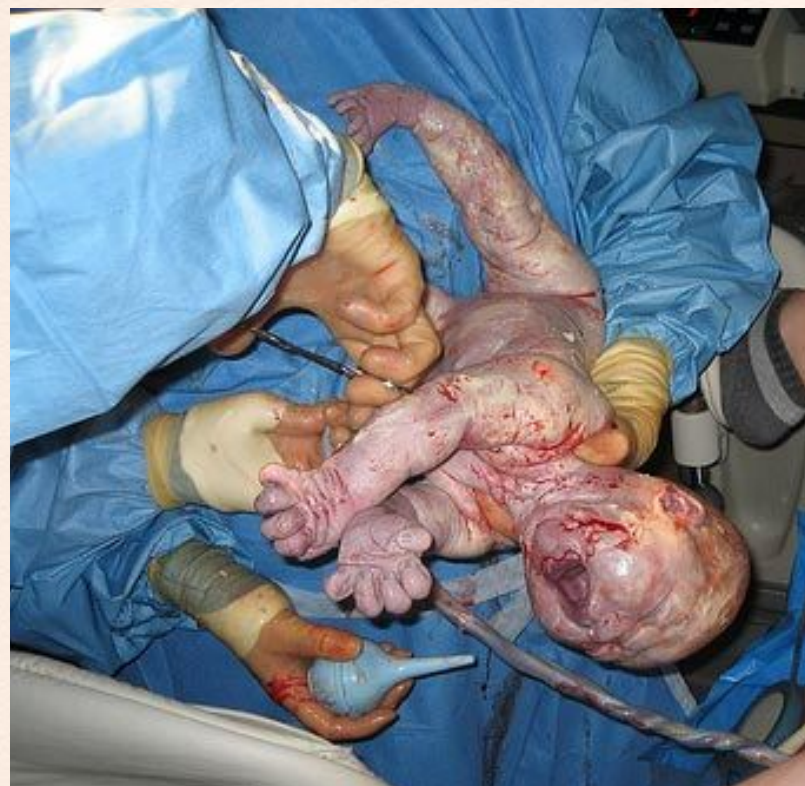
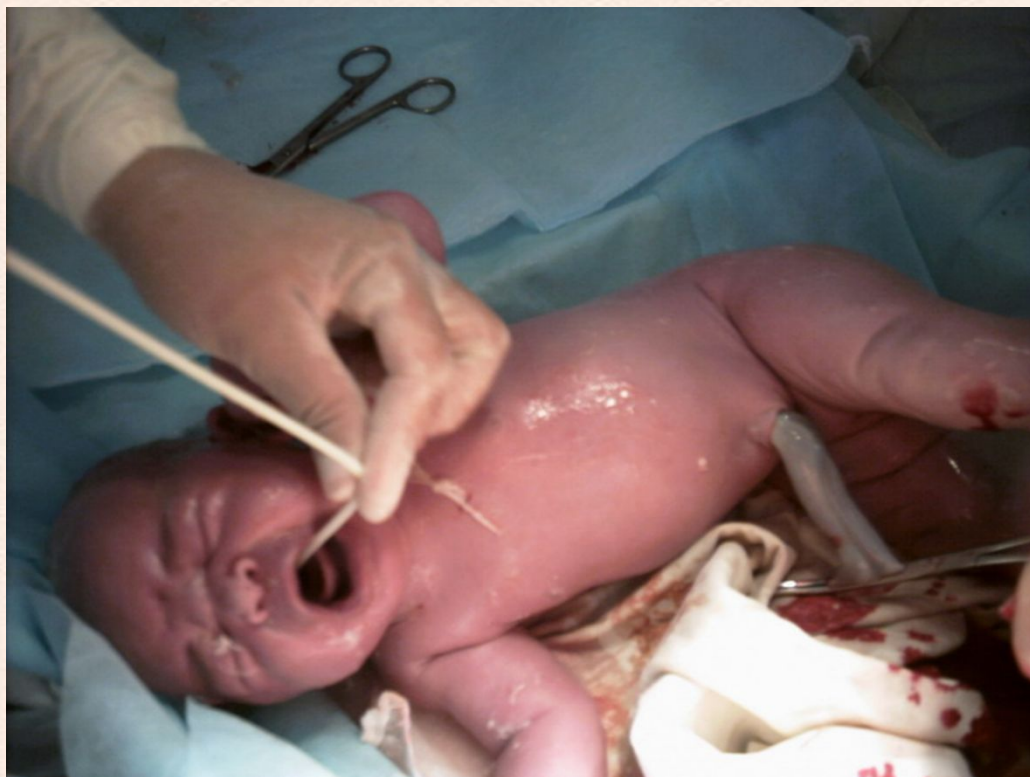
Производится в родильном зале при обогреве «лучистым» теплом и включает:

- Отсасывание слизи из ВДП
- Профилактику инфекционных заболеваний глаз
- Обработку и перевязку пуповины
- Врачебный осмотр
- Обработку кожи
- Антропометрию

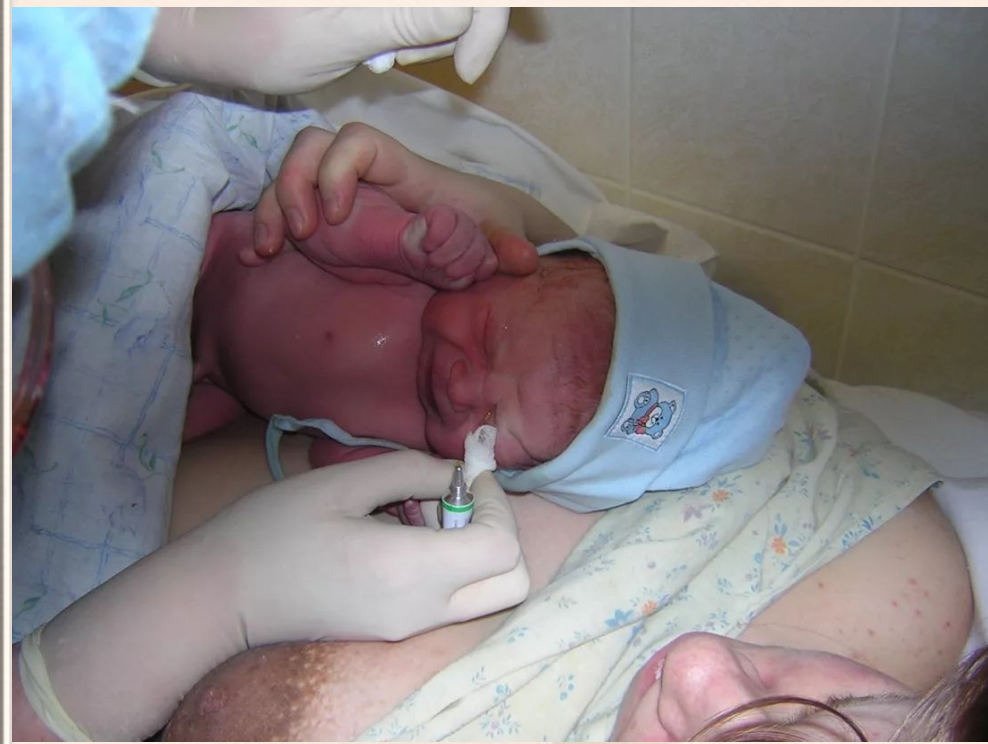

Санация ВДП (отсасывание слизи)



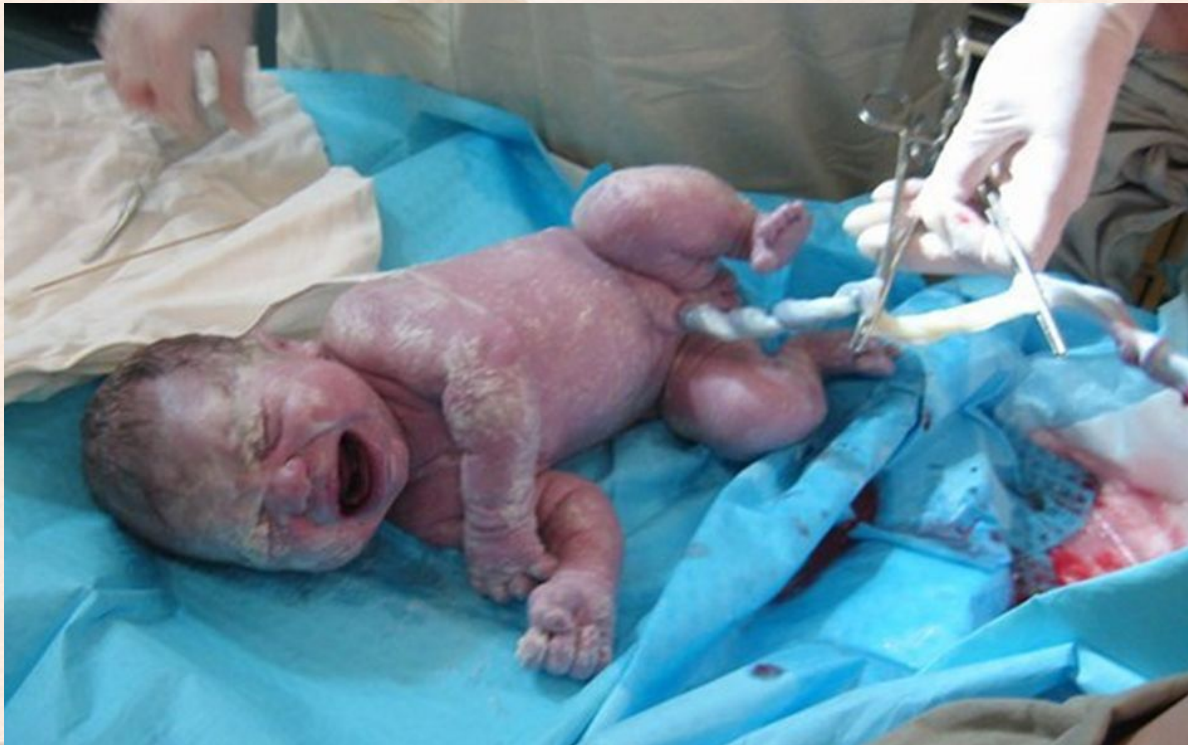Обработка глаз (профилактика гонобленнореи)

Акушерка обрабатывает руки, затем снимает с век сухим ватным шариком слизь и первородную смазку, раскрывает веки и какает на слизистую нижнего века стерильной пипеткой по 1 кап. 20% р-ра сульфацила натрия. Смыкает веки и протирает глаза стерильными шариками (каждый отдельно) Девочкам однократно закапывается 2 капли р-ра в половую щель.

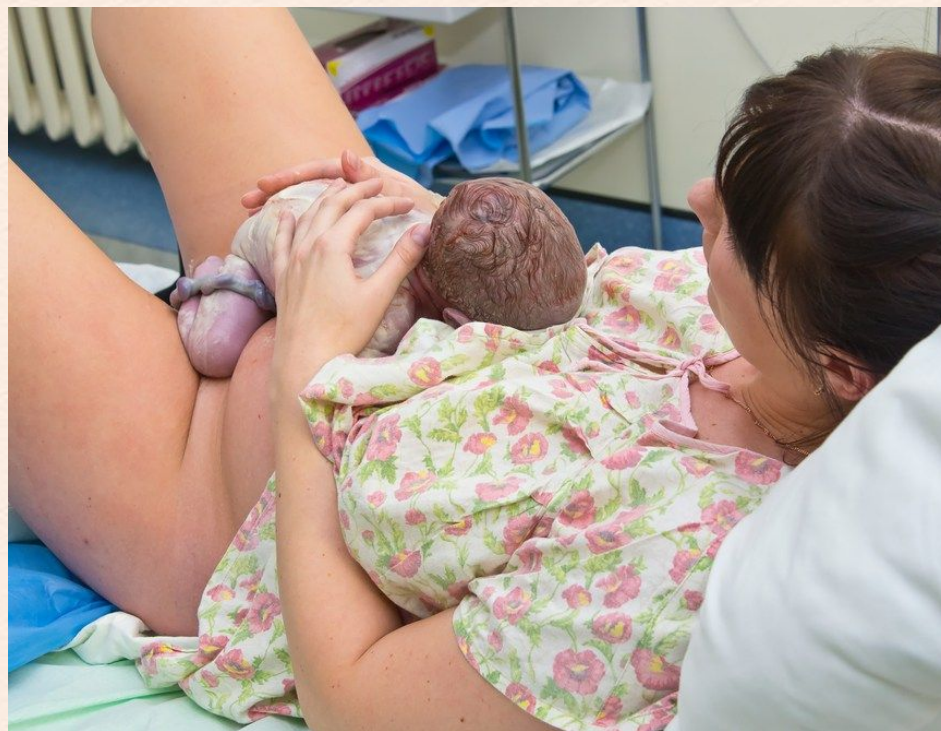
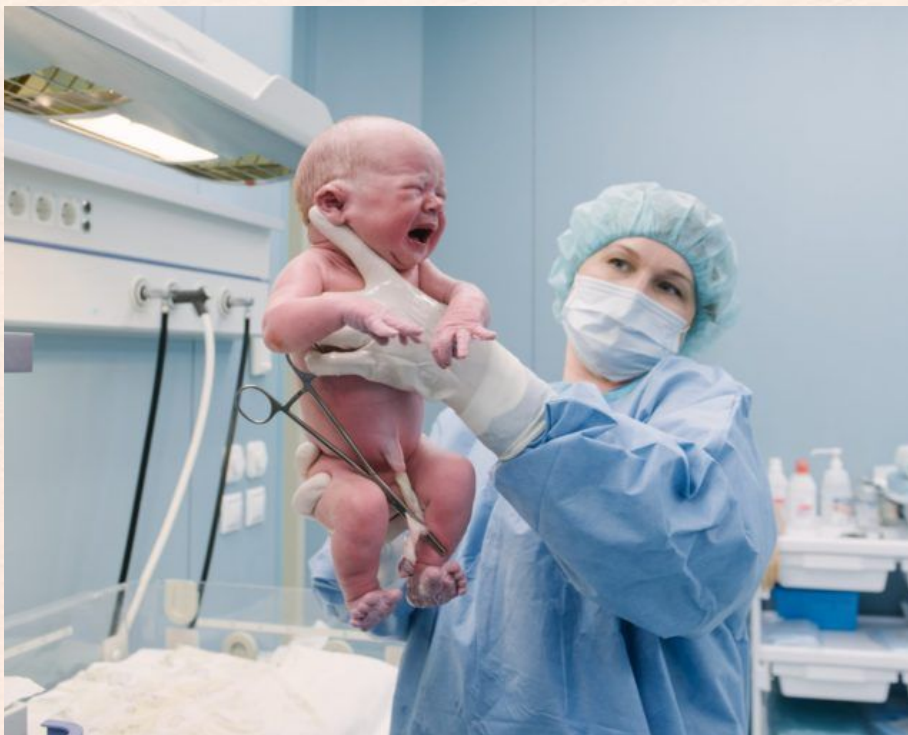
Первый этап перевязки пуповины

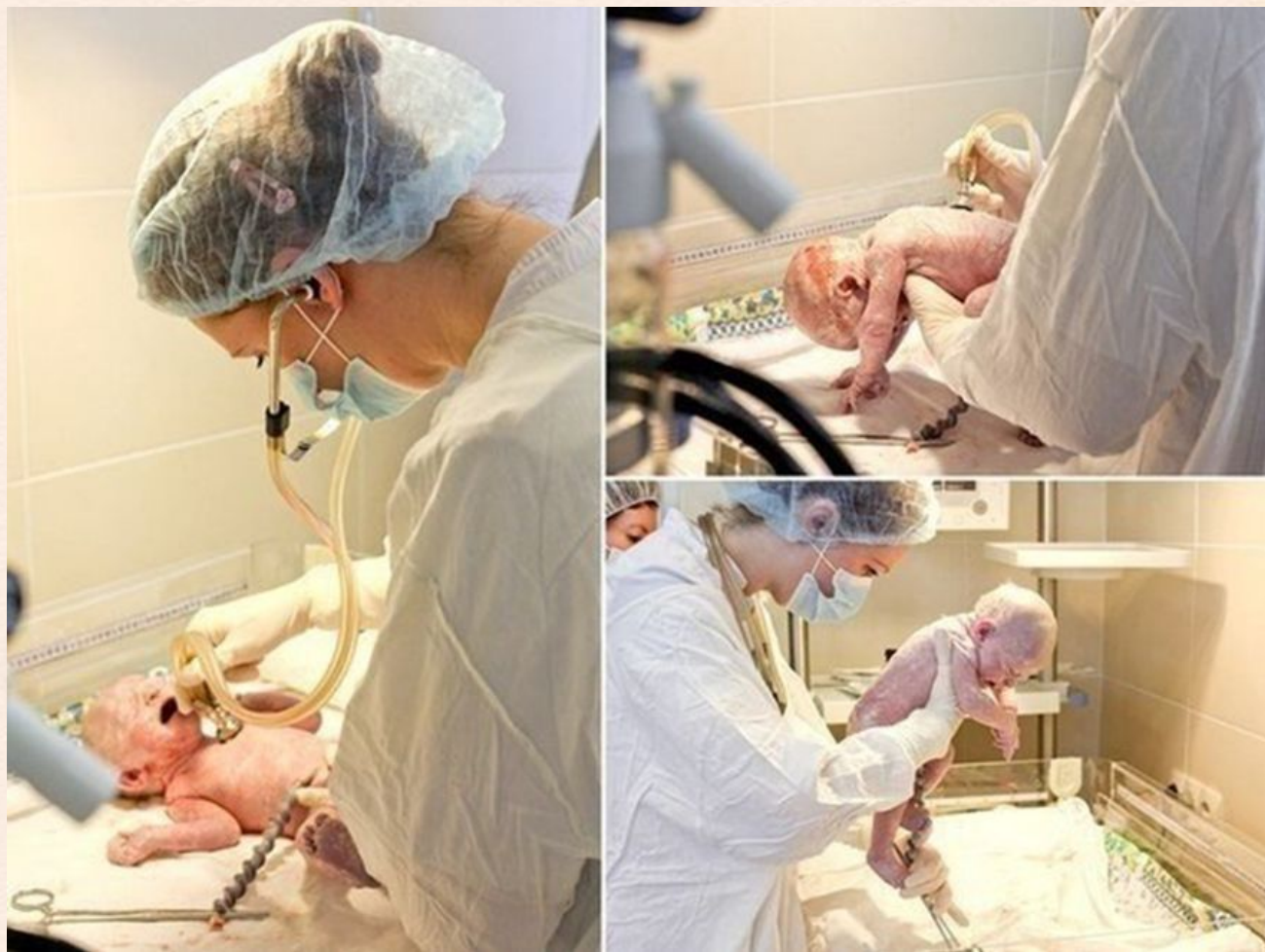Акушерка повторно обрабатывает руки, после прекращения пульсации пуповины (у недоношенных, травмированных – сразу), обрабатывает пуповину 96% спиртом, на расстоянии 10-15 см от пупочного кольца накладывается зажим Кохера, на 2 см кнаружи от него – второй зажим. Участок между зажимами обрабатывается 96% спиртом или 5% р-ром йода (движения от ребенка к периферии), после чего пуповину пересекают.



Ребенка показывают матери. Называется пол ребенка. Возможно выкладывание на живот матери. Ребенок успокаивается, и получает микрофлору с кожи матери. Далее ребенок переносится на пеленальный стол, покрытый стерильной пеленкой и снабженный источником лучистого тепла

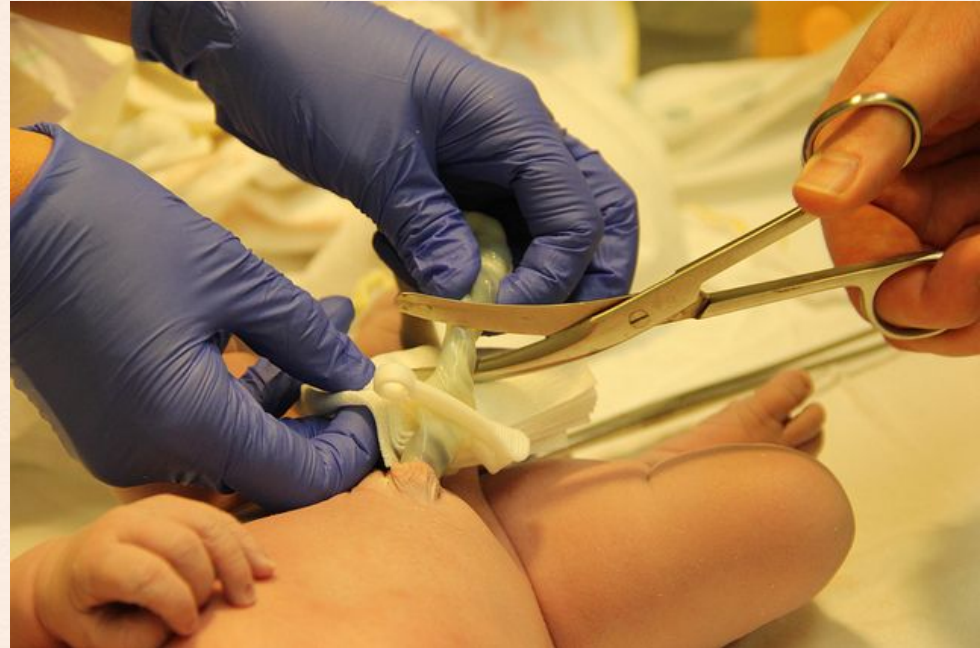
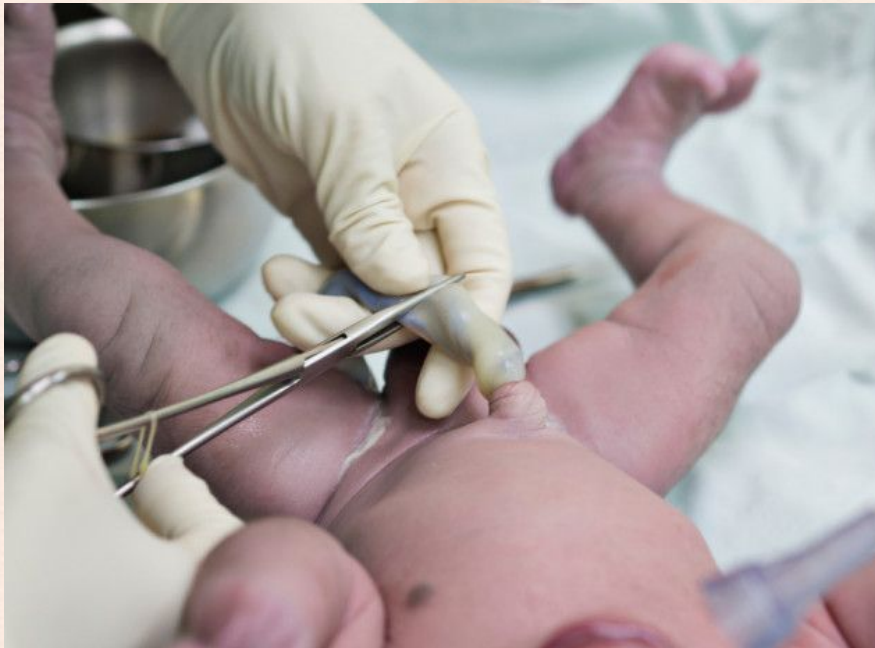
Врачебный осмотр



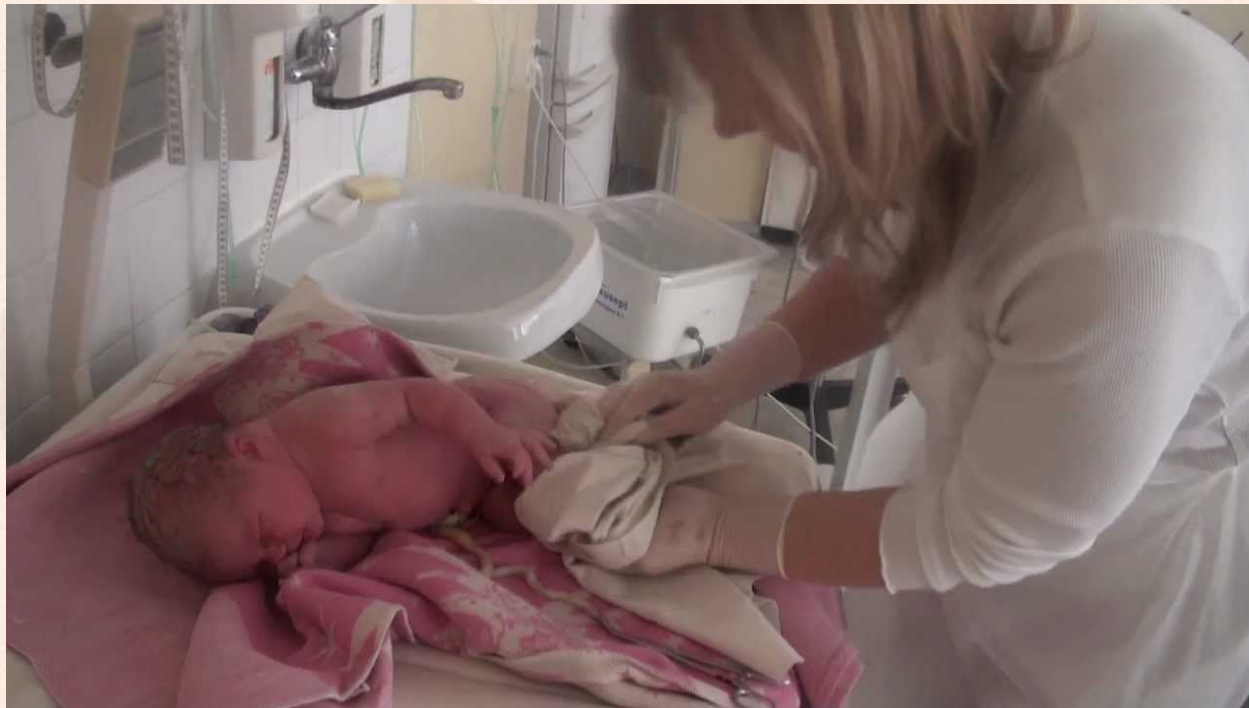Второй этап перевязки пуповины

Акушерка обрабатывает руки, протирает пуповину салфеткой, смоченной в спирте, затем сухой стерильной марлевой салфеткой. Затем она туго сжимает пуповину пальцами и на расстоянии 0,2-0,3 см от пупочного кольца накладывает скобку Роговина (н/р от резус-отрицательных матерей накладывают шелковую лигатуру). На расстоянии 0,5-2 см от скобки пуповина рассекается стерильными ножницами, и срез обрабатывается 5% р-ром йода, затем накладывается стерильная марлевая повязка.

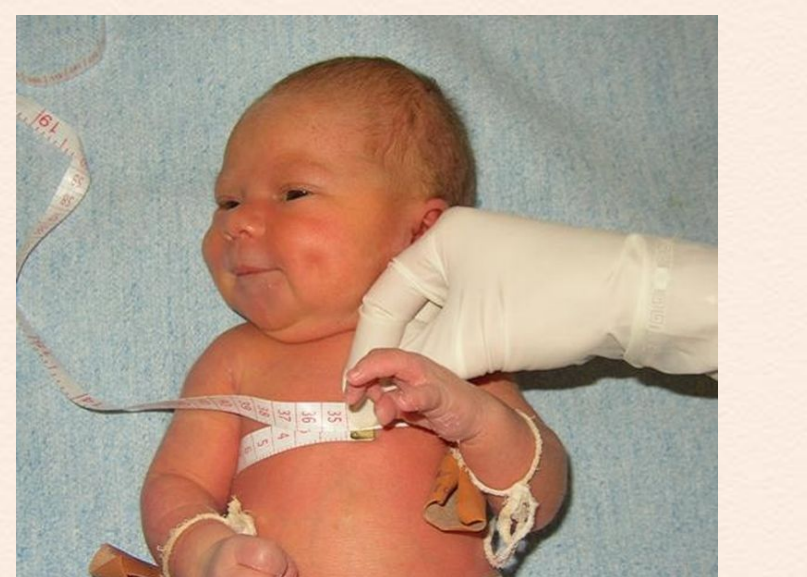
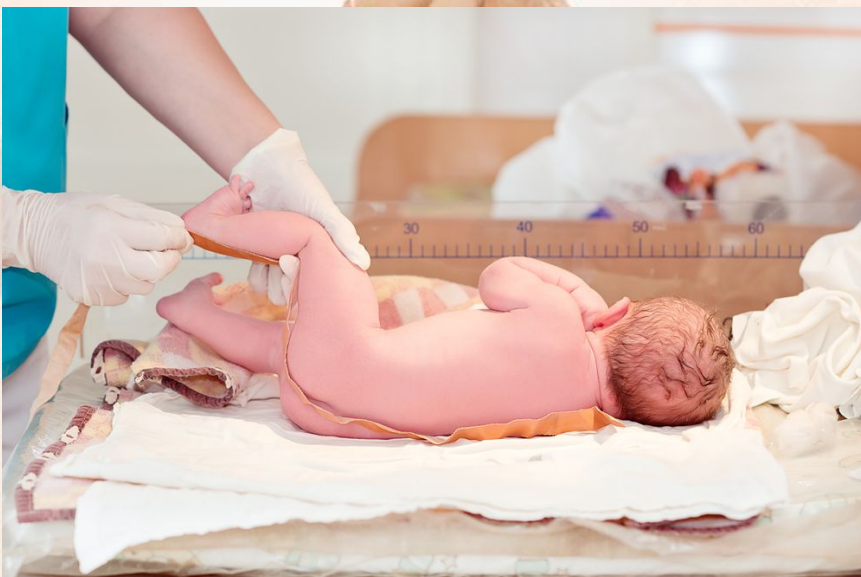
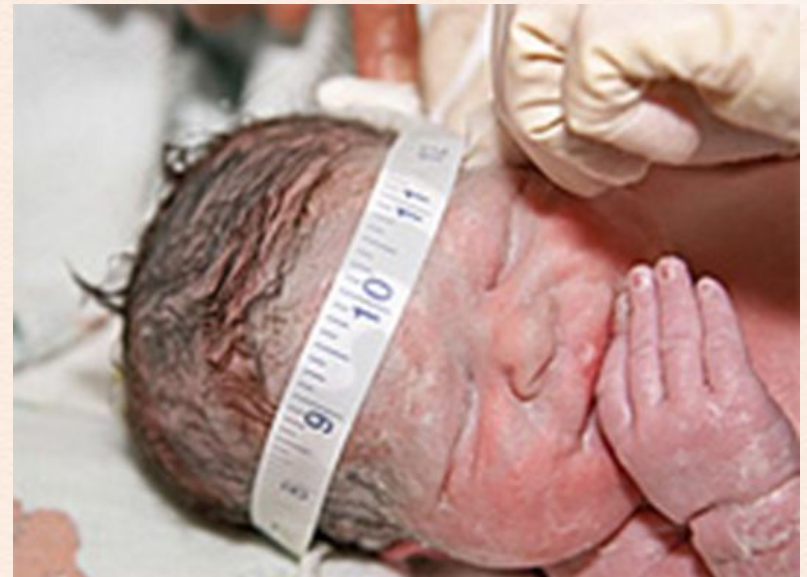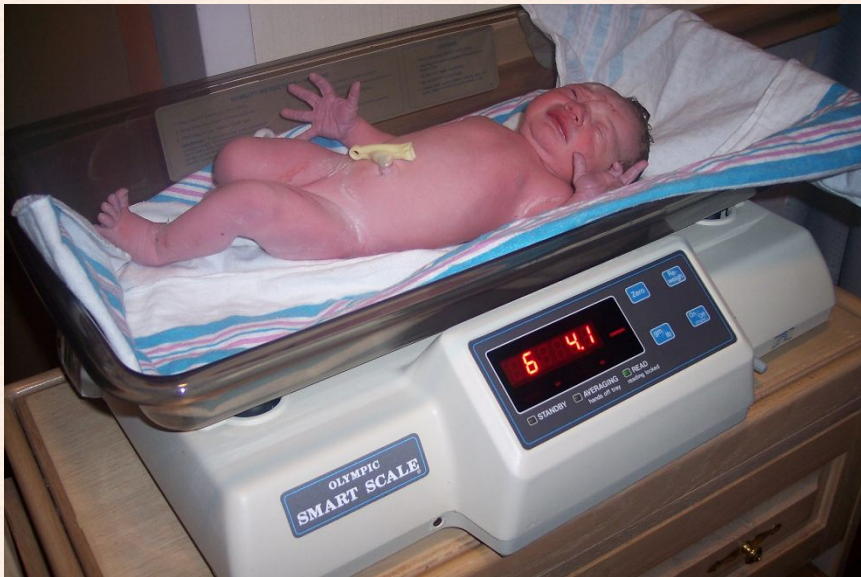Обработка кожи

Стерильной марлевой салфеткой, смоченной в стерильном вазелиновом масле из индивидуальных флаконов, акушерка удаляет слизь, остатки крови и избыточную первородную смазку. При значительном загрязнении ребенка обмывают под теплой (37°C) проточной водой.



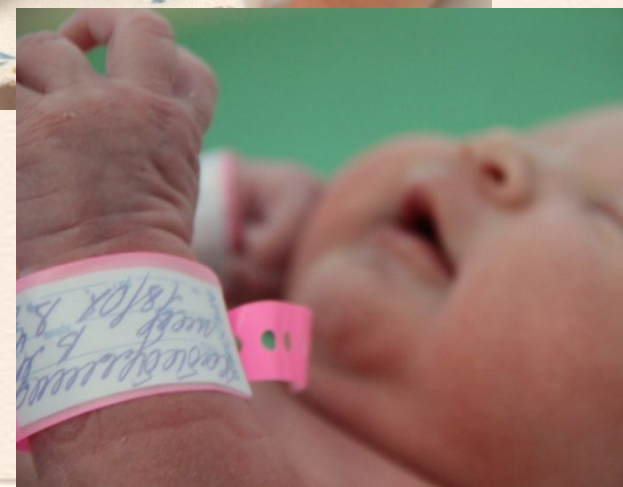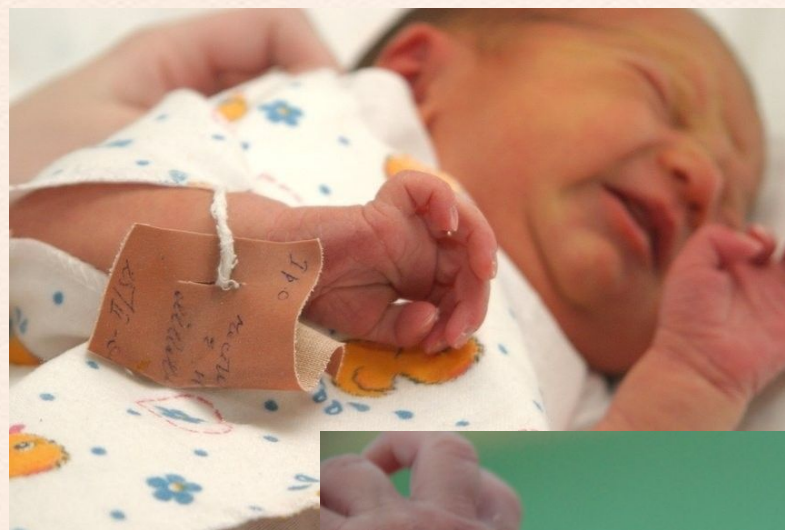Антропометрия



Заполнение документации и пеленание

На запястья ребенка закрепляются пластиковые или клеенчатые браслетки, где указывается ФИО матери, дата и время родов, пол ребенка, масса и длина. Указывается номер истории.

Пеленание в стерильные пеленки и байковое одеяло, поверх него надевается медальон с данными, аналогичными браслеткам.

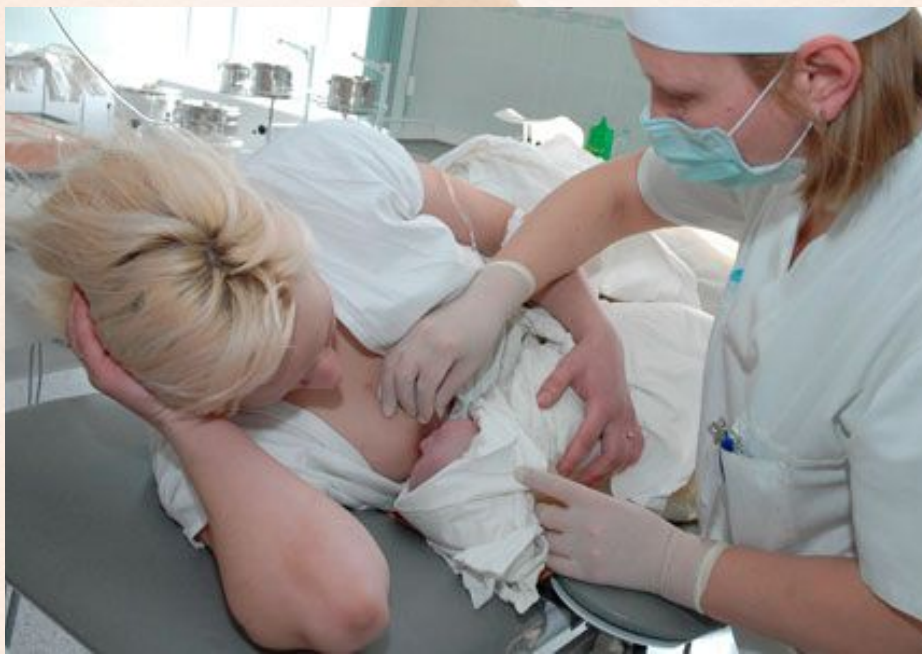

Передача ребенка матери и первое кормление

Первое прикладывание к груди в родзале – не позднее 30 минут с момента рождения. Проводится под контролем акушерки.

Преимущества раннего прикладывания:

- Контакт «кожа к коже»
- «Пассивная иммунизация»
- Стимуляция лактации
- Стимуляция отхождения последа




Наблюдение за ребенком и матерью в течение 2 часов



Совместное пребывание матери и ребенка

ПРИКАЗ от 26 ноября 1997 г. N 345



«Совместное пребывание родильницы и новорожденного в палате послеродового отделения родильного дома имеет преимущества перед отдельным пребыванием: снижается заболеваемость ВБИ новорожденных и родильниц, интенсивность циркуляции госпитальных штаммов, колонизация различных биотопов ребенка осуществляется материнскими штаммами.»



ШКАЛА АПГАР

Шкала Апгар была введена в 50-х годах прошлого века американским анестезиологом-неонатологом Вирджинией Апгар.

Включает в себя 5 показателей.










Каждый показатель оценивается в 0; 1 или 2 балла.

2 балла – наивысшая оценка, означающая хорошо выраженный признак;

1 балл – средне выраженный;

0 баллов – отсутствие признака.



Признаки \ Баллы	0 баллов	1 балл	2 балла
A - appearance (внешний вид, цвет кожных покровов)	 Генерализованная бледность/шаноз	 Розовая окраска тела, сниженность конечностей	 Розовая окраска всего тела
P - pulse (пульс)	Отсутствует	<100	>100
G - grimace response (мимический ответ, рефлекс и раздражительность)	 Не реагирует	 Grimаса слабо выражена (мимика, движение)	 Реакция в виде движения, кашля, чиханья, громкого крика
A - activity (активность и мышечный тонус)	Отсутствуют, конечности свисают 	Снижены, некоторое сгибание конечностей 	Активные движения 
R - respiration (дыхание)	Отсутствует	Нерегулярное, крик слабый	Нормальное, крик громкий

Мнемоническое правило (1963)

Appearance — внешний вид (цвет кожных покровов);

Pulse (Heart Rate) — пульс ребёнка (частота сердечных сокращений);

Grimace (Response to Stimulation) — гримаса, возникающая в ответ на раздражение;

Activity (Muscle Tone) — активность движений, мышечный тонус;

Respiration — дыхательные движения.



Оценка состояния ребенка проводится на первой и пятой минутах жизни.

Результат записывается дробью, например – 8/9.

На момент проведения результаты оцениваются так:
– 7-10 баллов – отклонений в состоянии здоровья не выявлено;


– 5-6 баллов – небольшие отклонения;

– 0-3 балла – состояние, угрожающее жизни новорожденного.



Выписка из роддома

- *«...Сроки выписки из родильного дома определяются состоянием здоровья матери и ребенка, социально-бытовыми условиями семьи.*
- *Выписка не должна определяться лишь критерием массы тела ребенка.*



- С эпидемиологических позиций оправдан курс на раннюю выписку (на 2 - 4 сутки после родов), в том числе до отпадения пуповины. Ранняя выписка из родильного дома способствует снижению заболеваемости ВБИ...»

Патронаж к новорожденному

- Первичный патронаж новорожденного ребенка проводит врач-педиатр или фельдшер ФАП совместно с медицинской сестрой **в первые три дня** после выписки из родильного дома.
- Во время первого педиатр выясняет наличие факторов риска в анамнезе, особенности течения беременности, родов, проводит тщательный осмотр ребенка, оценивает нервно-психическое и физическое развитие, течение переходных состояний, наличие отклонений в состоянии здоровья.
- 2й и 3й патронажи проводятся на 2 и 3 неделях жизни ребенка.

