


**Ендоваскулярна хірургія при вроджених вадах серця. Техніка, показання, наш досвід.**

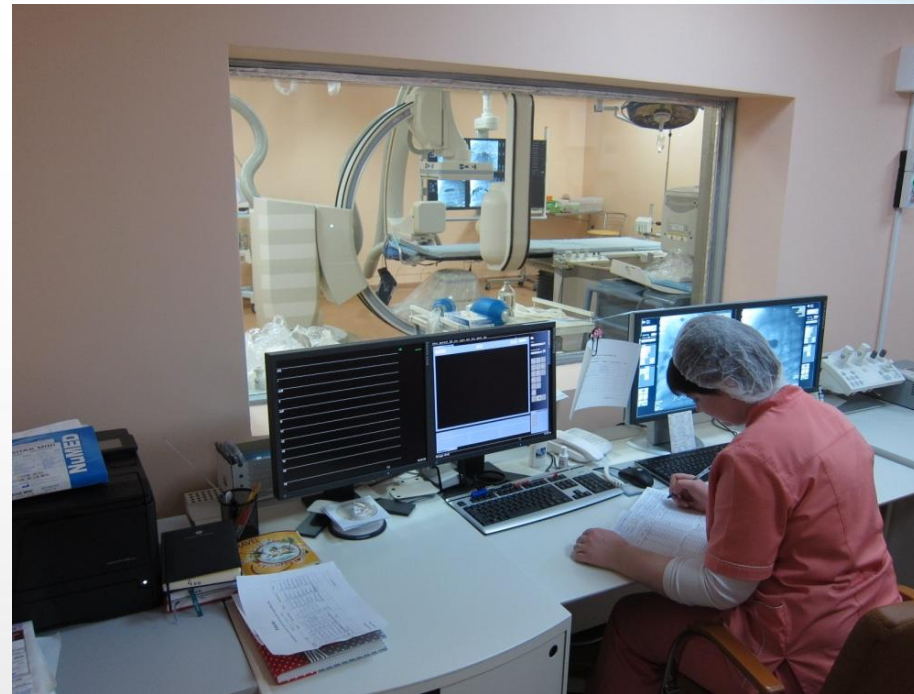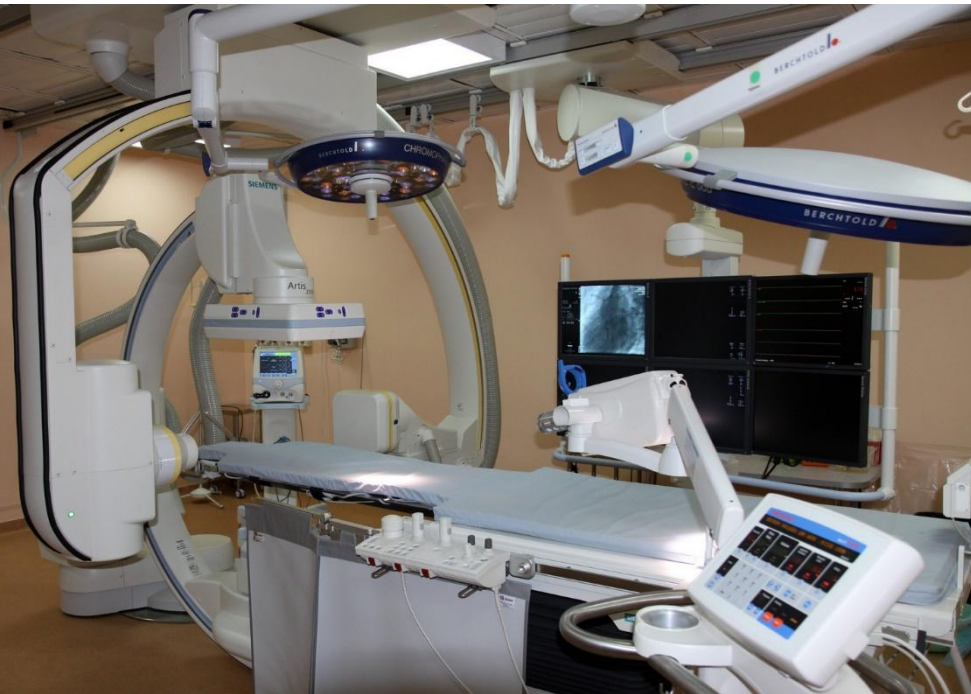Дітківський І.О.

# Світові тенденції в кардіохірургії



- Діагностика змістилася з рентген-операційної в кабінети УЗД, КТ, МРТ
- Лікування вад серця змістилося з операційної в катетеризаційну
- Більшість вад починають лікуватися в рентген-операційній
- В Інституті Амосова:
  - 2004 р – 22% інтервенцій
  - 2014 р – 69% інтервенцій

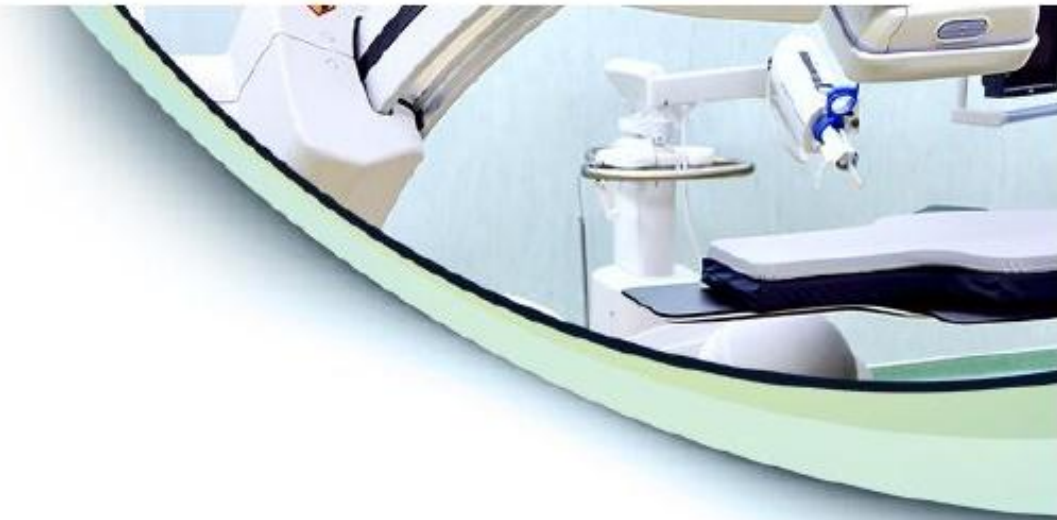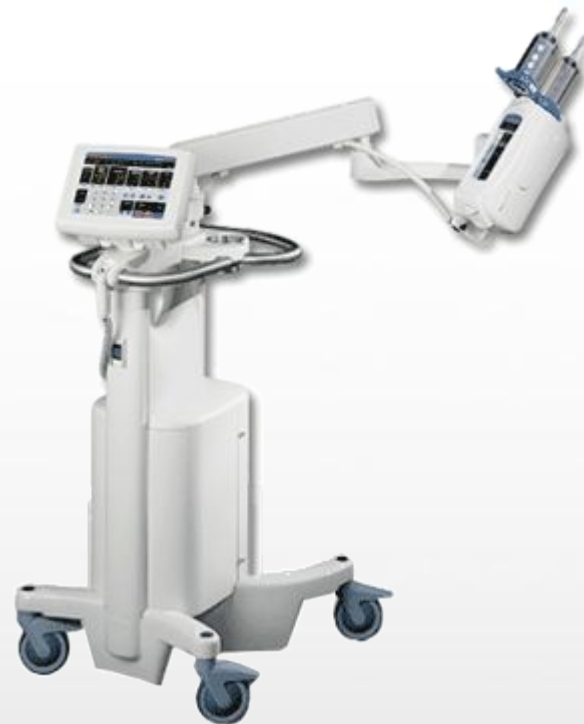# Сучасна рентген-операційна



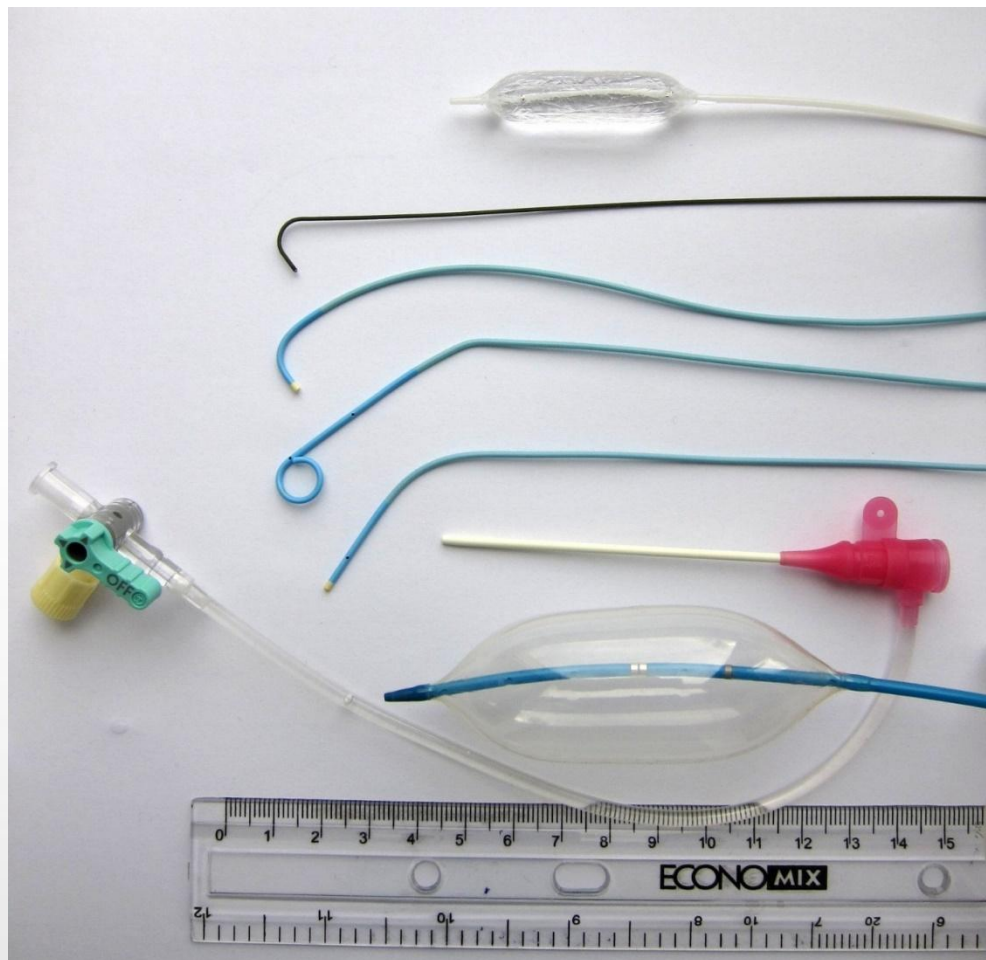


# Апаратура

- Ангіограф
- Інжектор
- УЗД
- Дихальний апарат
- Монітор
- Дефібрилятор



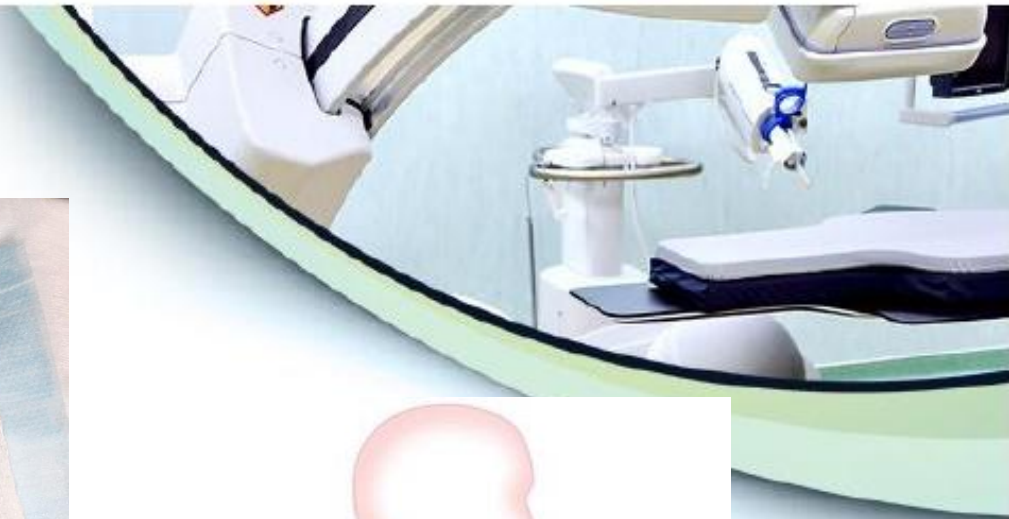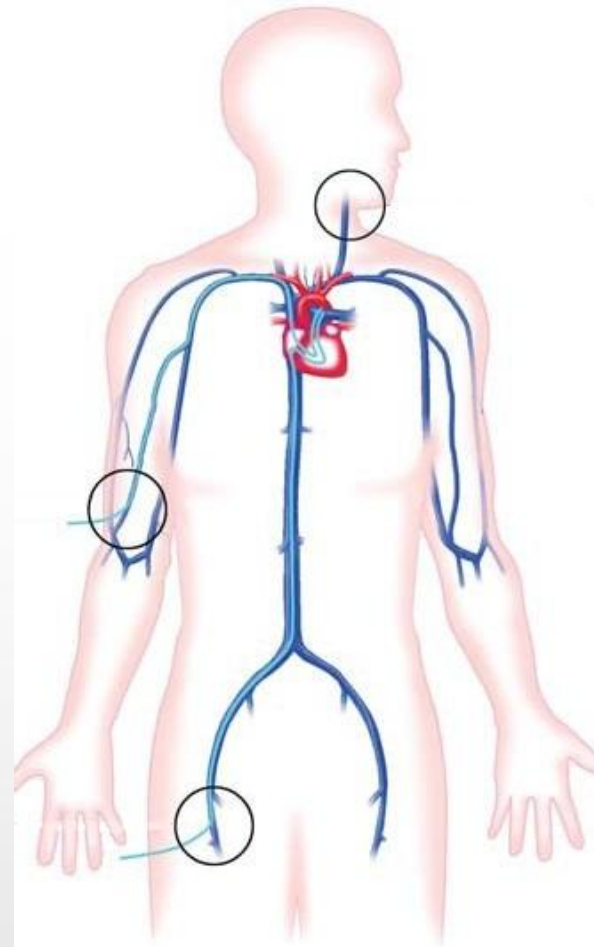
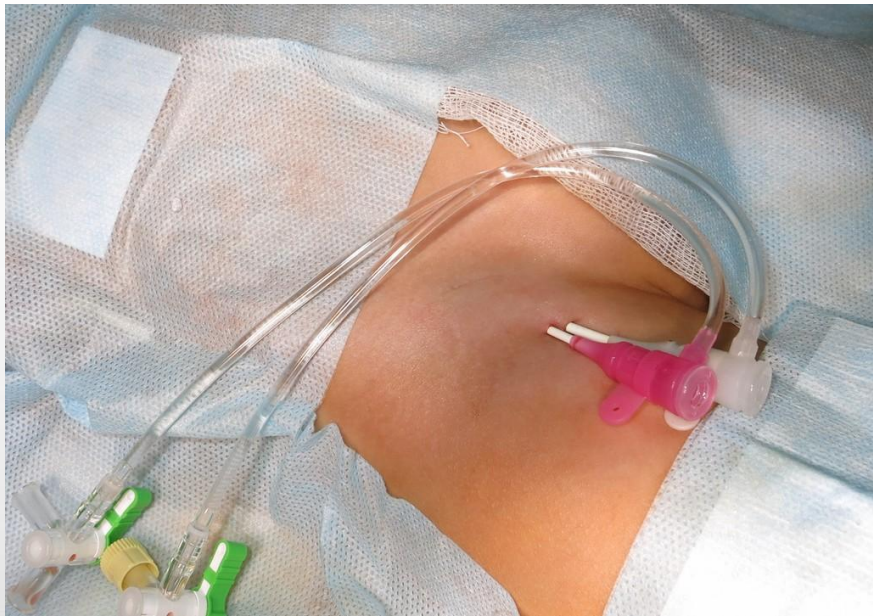
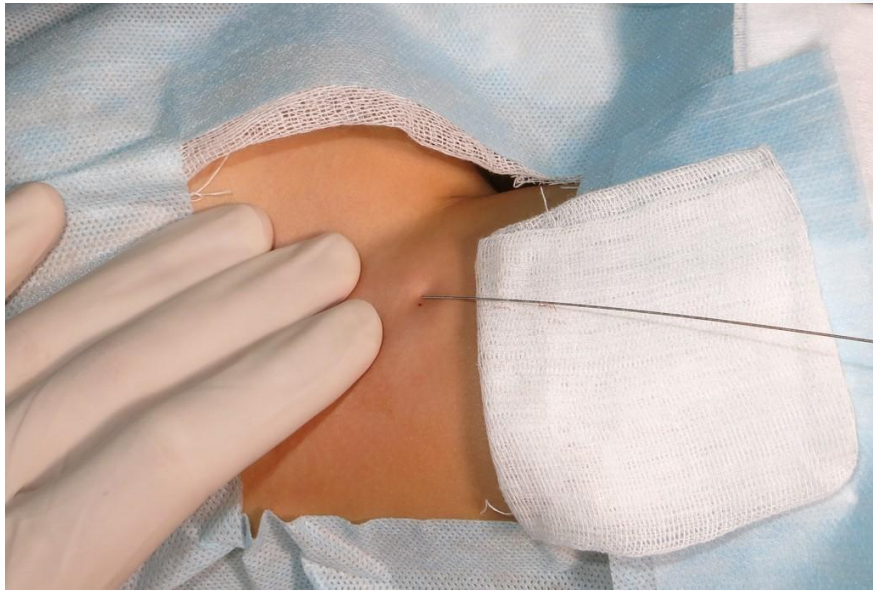# Обладнання



- Інтродюсери
- Катетери
- Провідники
- Балони
- Імпланти
- Ретривери



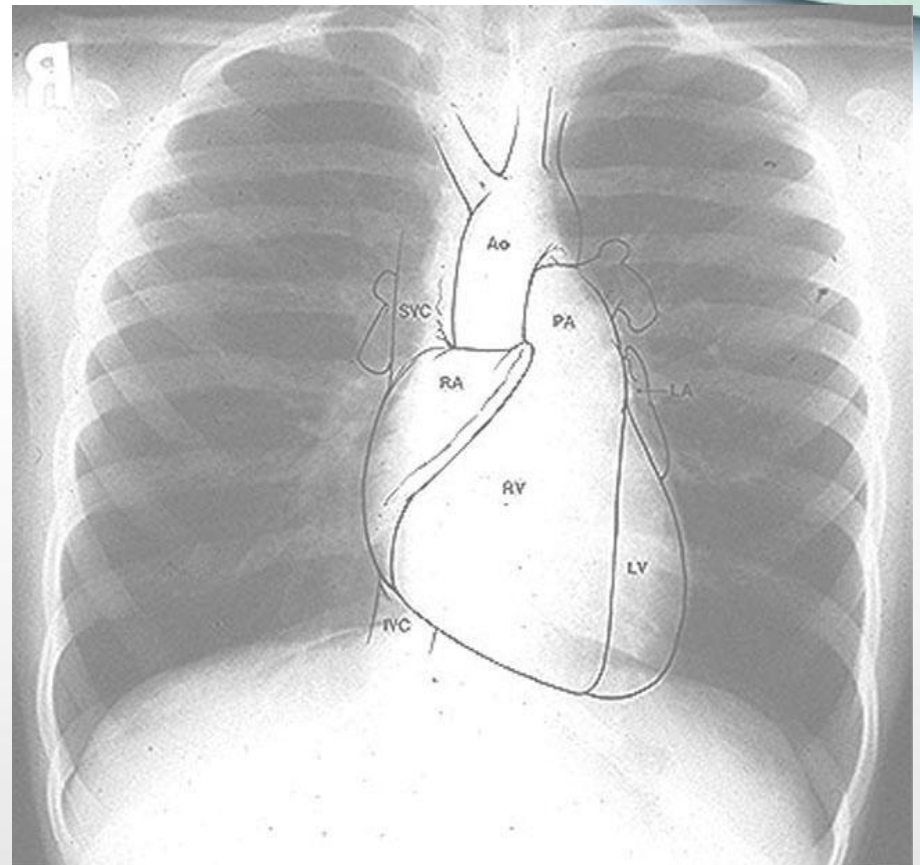
# Доступи



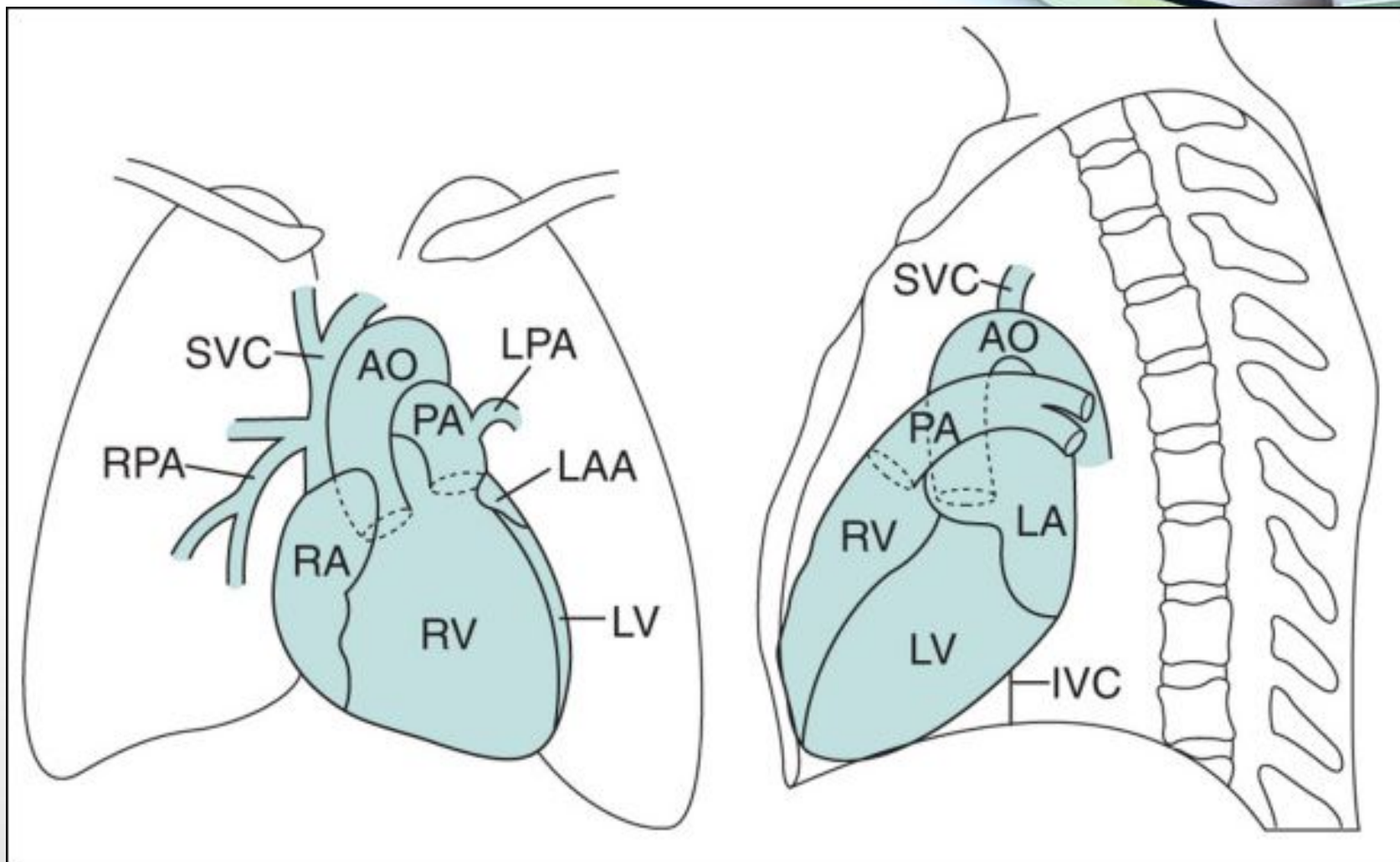


# Типи втручання

- Діагностична катетеризація
- Інтервенційні (черезшкірні операції)

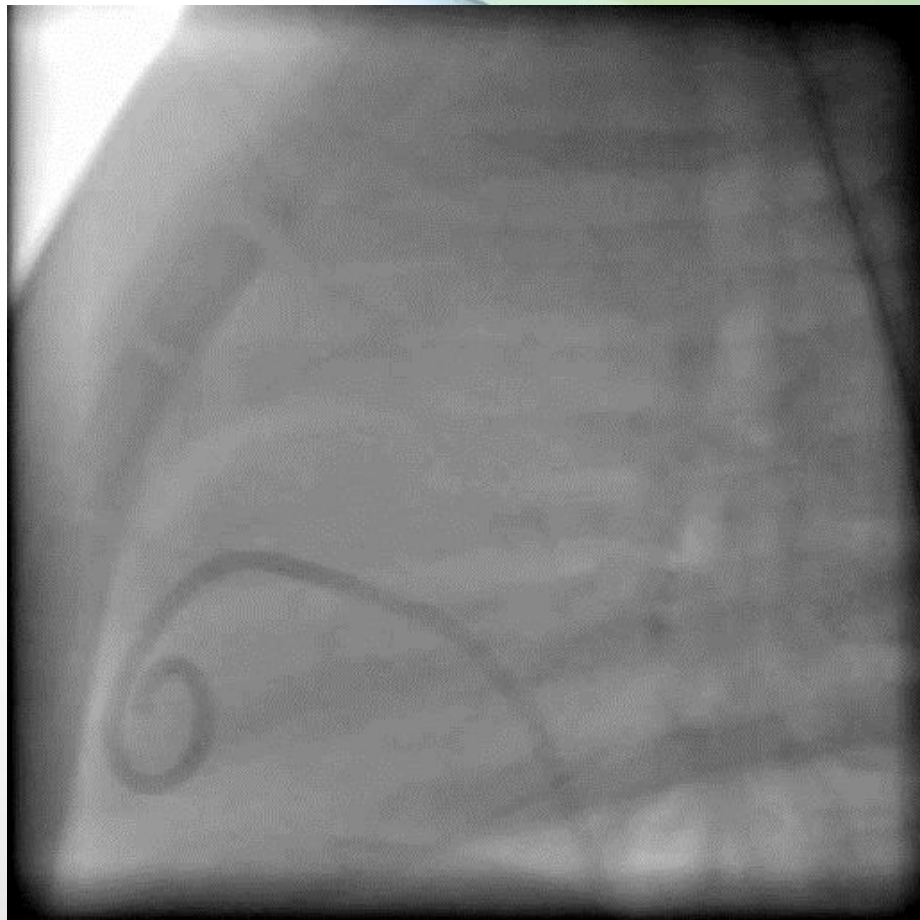
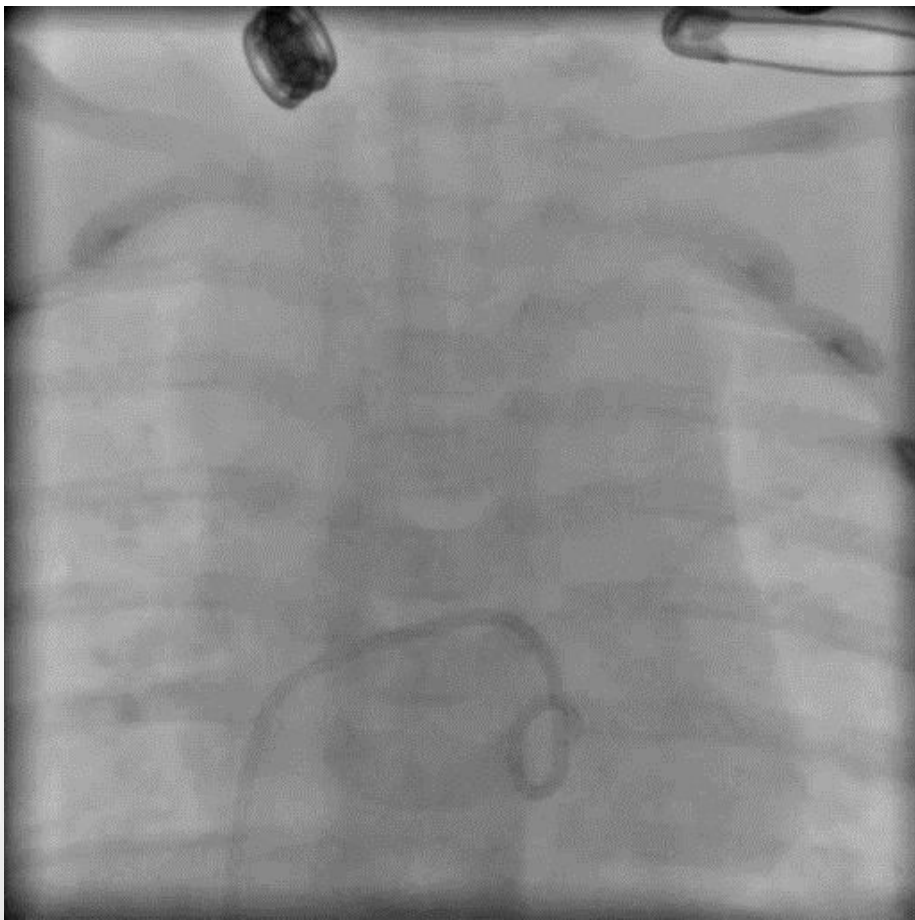


# Рентген-анатомія серця та судин





# Рентген-анатомія серця та судин



# Діагностична катетеризація

- Ангіографія
- Оцінка гемодинаміки



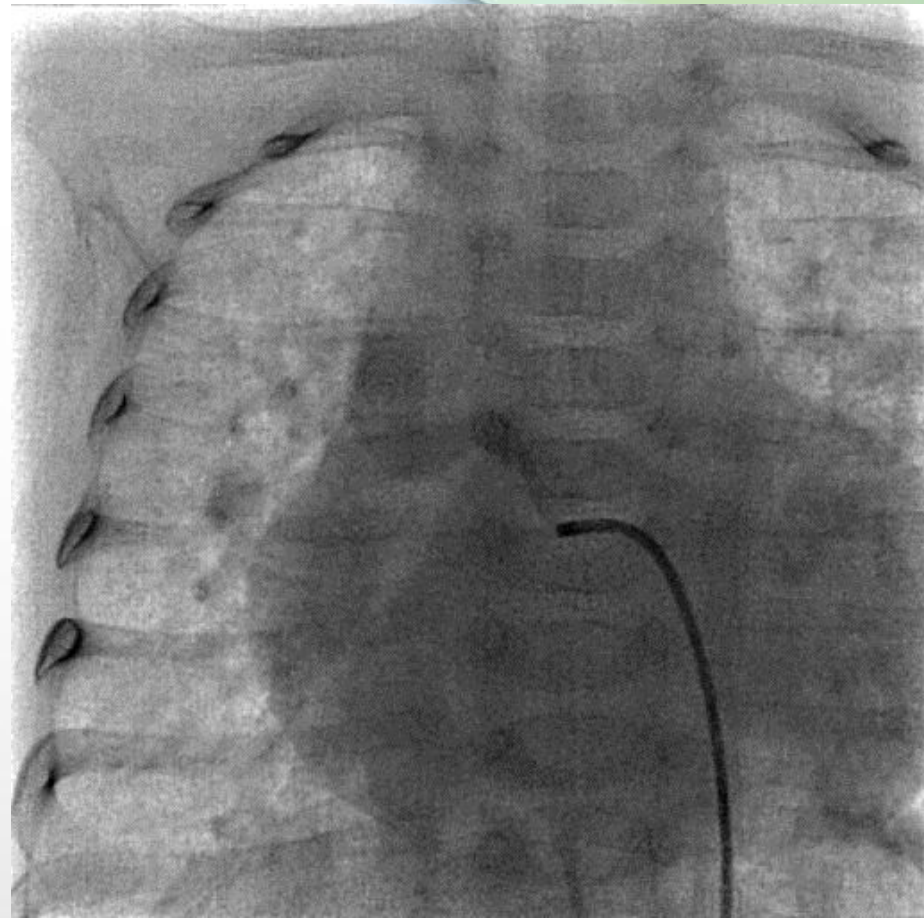
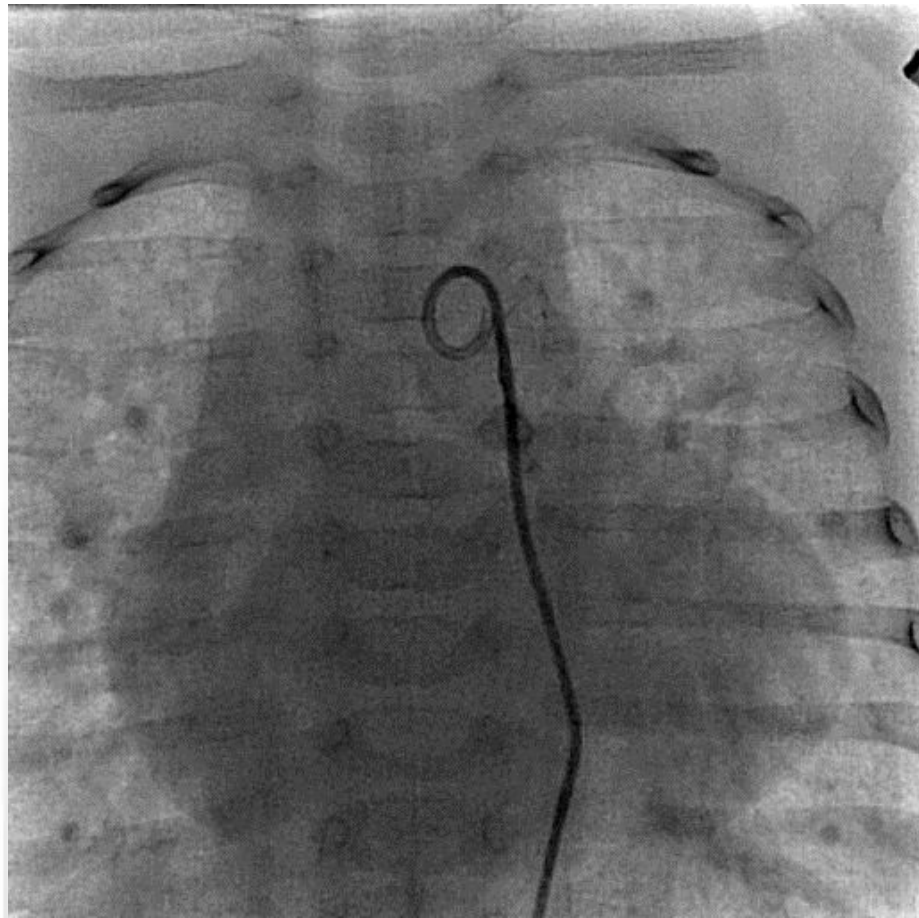
# Ангіографія



- Введення контрастної речовини в судину або камеру серця для визначення анатомії та гемодинаміки
- Втрачає свою цінність, як виключно діагностична процедура
- Використовується у випадках, коли УЗД не дає достатньо інформації, а КТ неможливо провести (висока ЧСС, металеві предмети в зоні зацікавленості, потрібно візуалізувати дрібні структури)



# Ангіографія



# Оцінка гемодинаміки

- Вимірювання тиску
- Забір аналізів крові
- Розрахунок гемодинаміки ( $Q_p/Q_s$ )
- Оцінка легеневого супротиву (PVR)



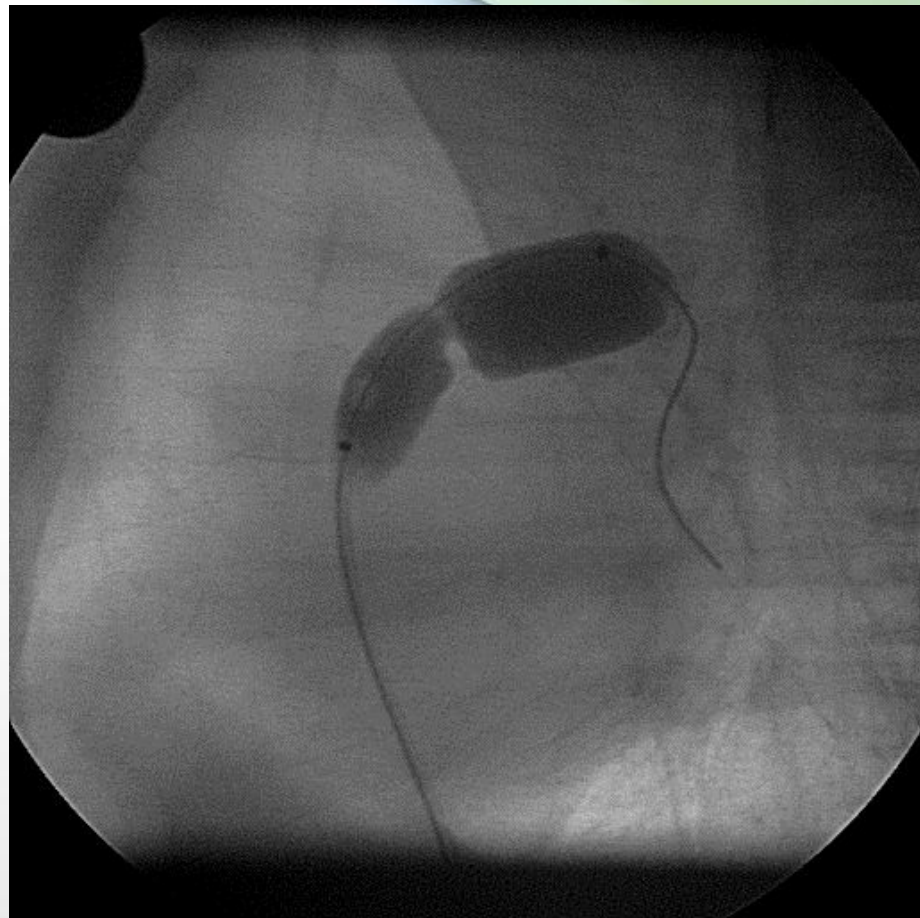
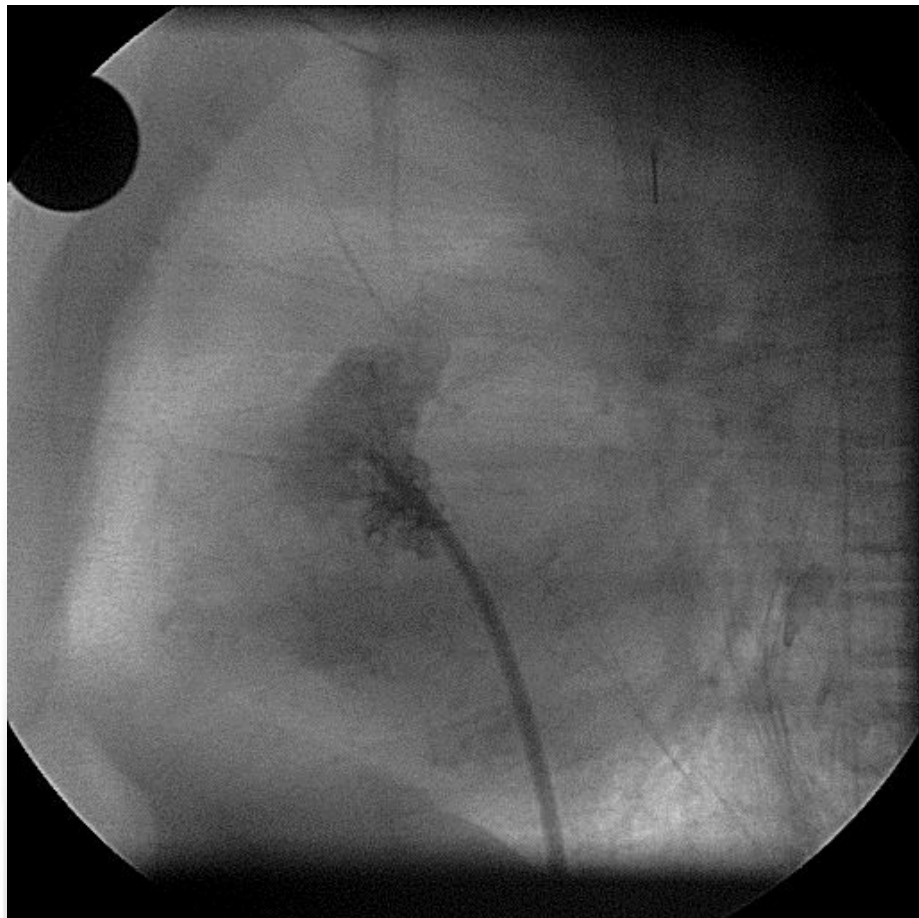
# Інтервенції

- Інтервенційні (черезшкірні операції)
  - Балонна ангіопластика
  - Балонна вальвулопластика
  - Балонна атріосептостомія
  - Закриття дефектів
  - Стентування
  - Перфорації
  - Імплантації клапанів
  - Видалення чужорідних тіл


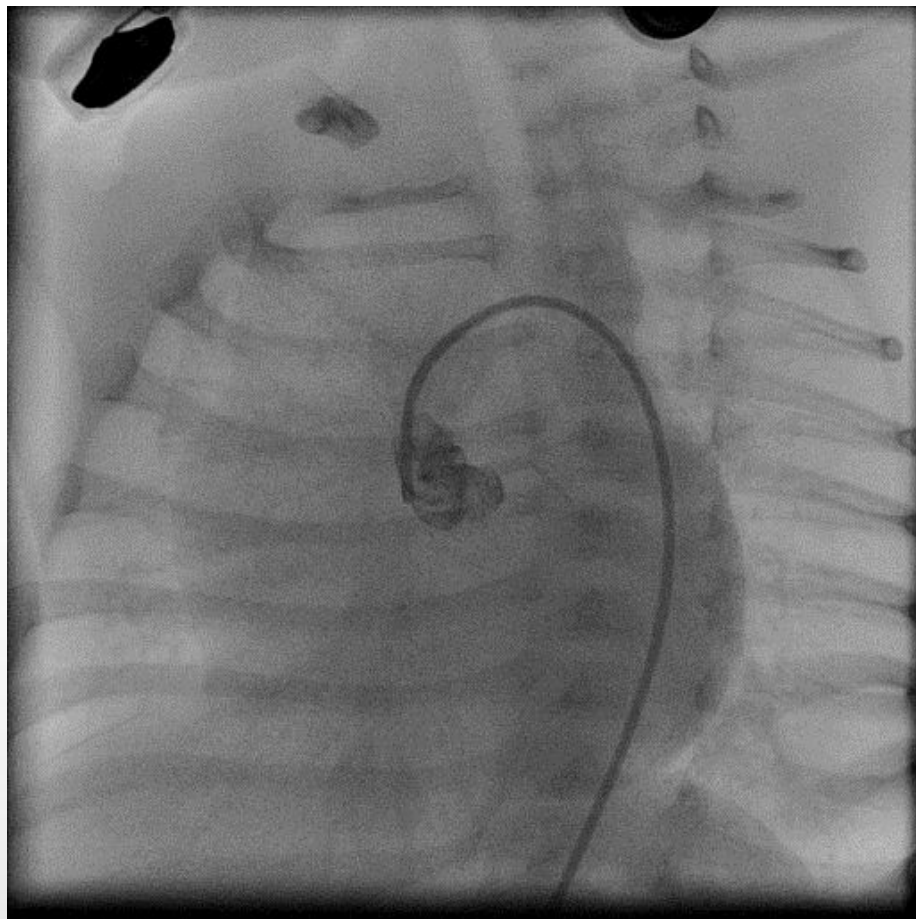




# Балонна вальвулопластика

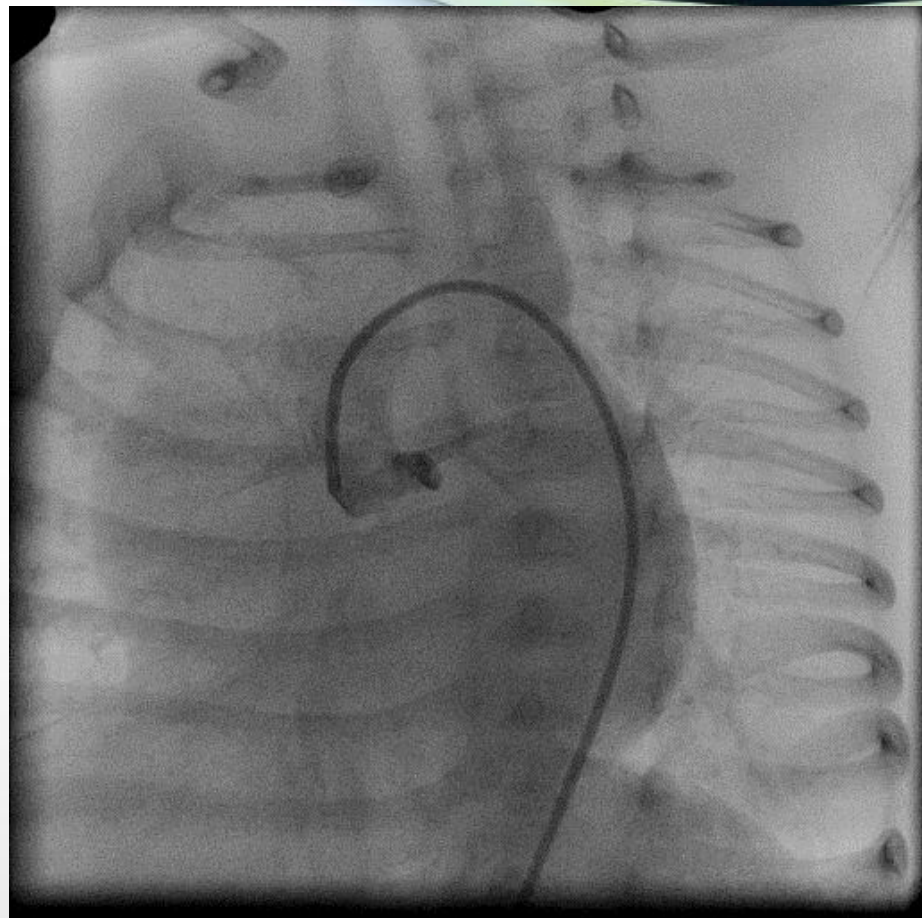
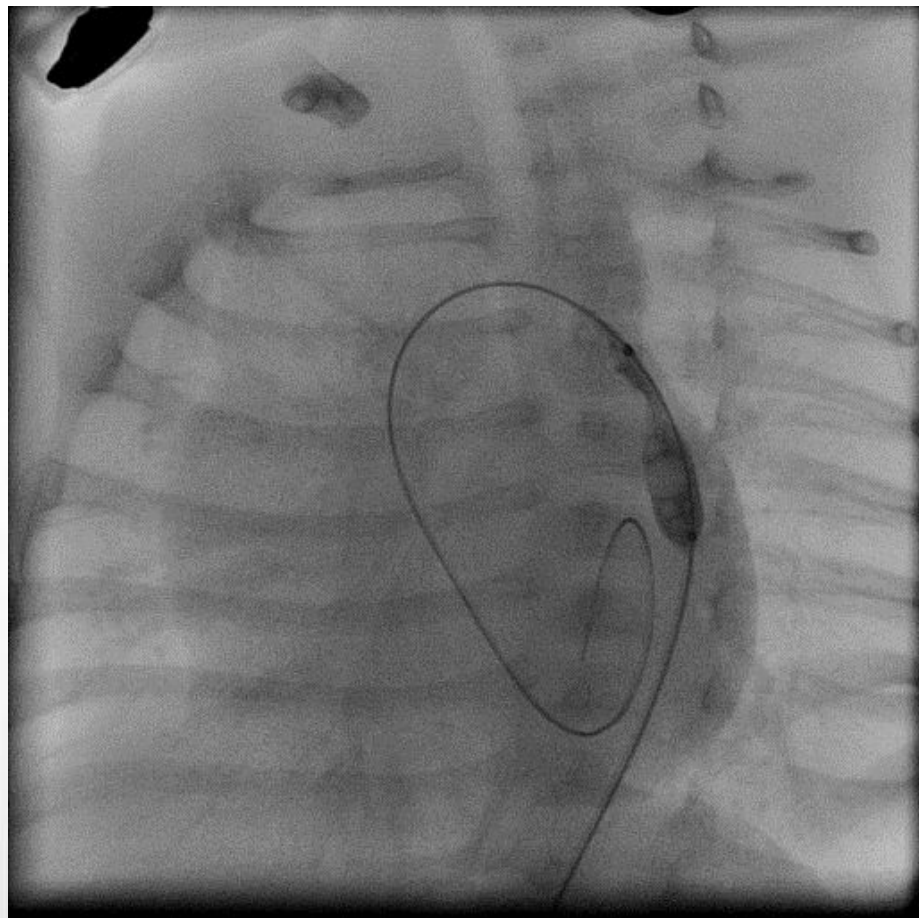
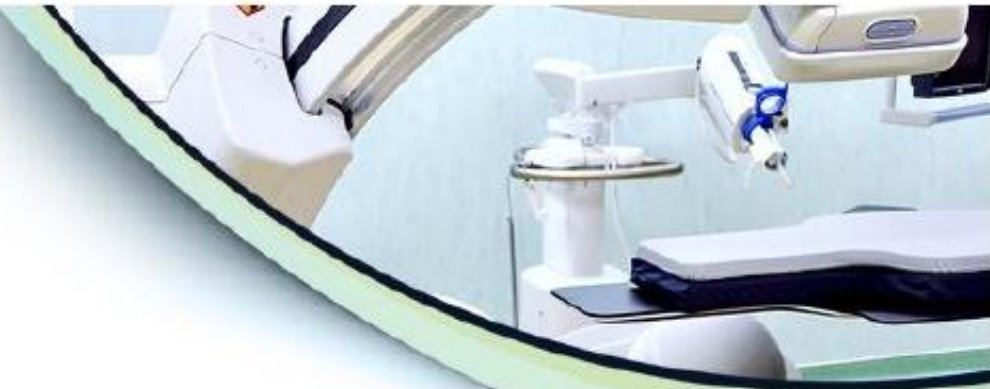

# Балонна ангіопластика





# Балонна ангіопластика

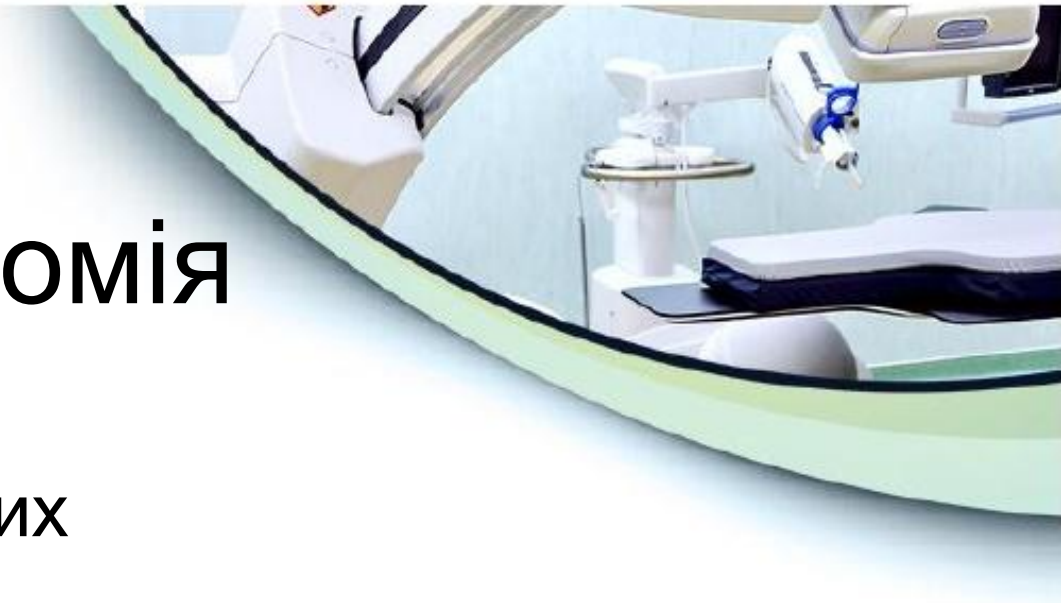
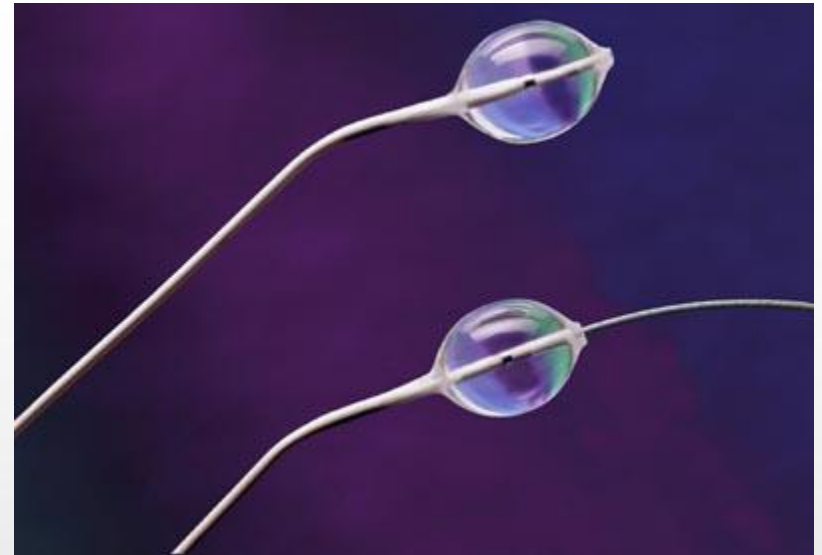


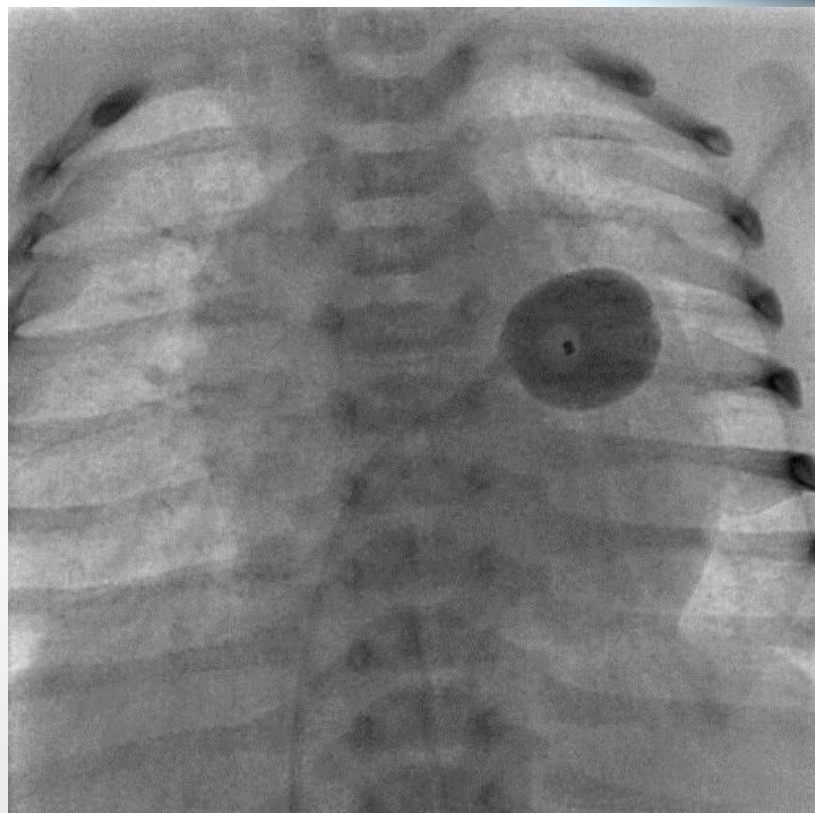
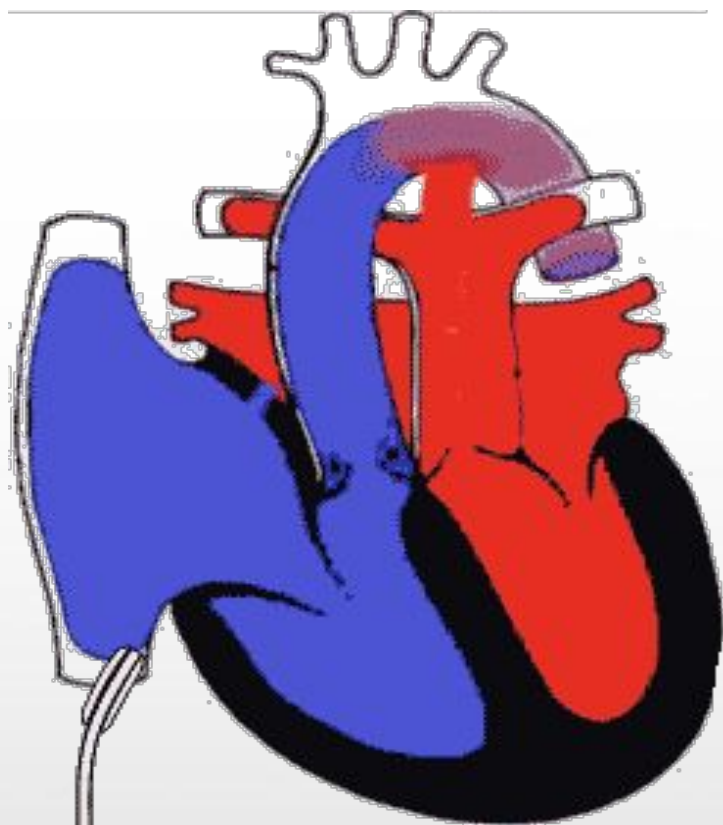
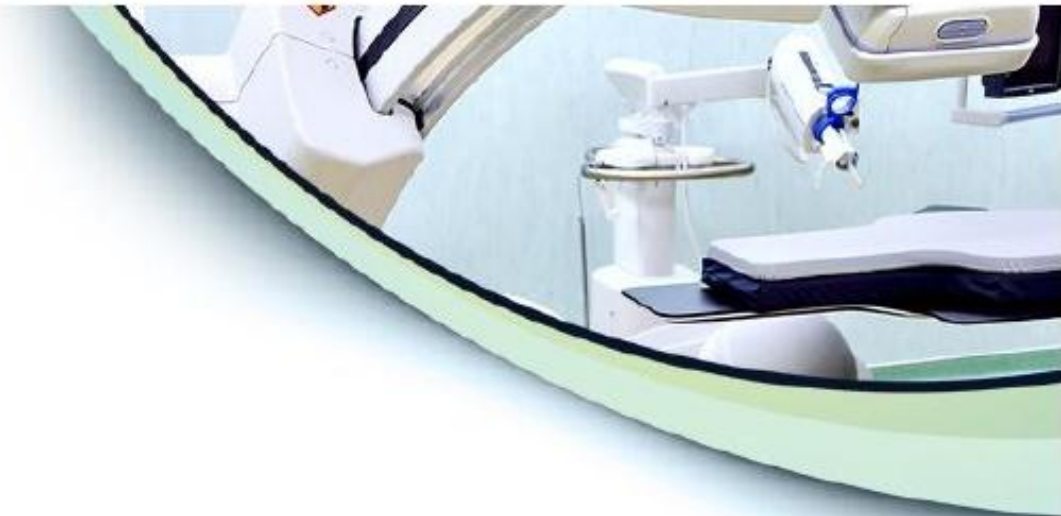# Балонна атріосептостомія

Проводиться при таких  
вадах:

- Д-ТМС
- Атрезія А-В клапанів
- Атрезія ЛА
- Синдром гіпоплазії лівих відділів серця

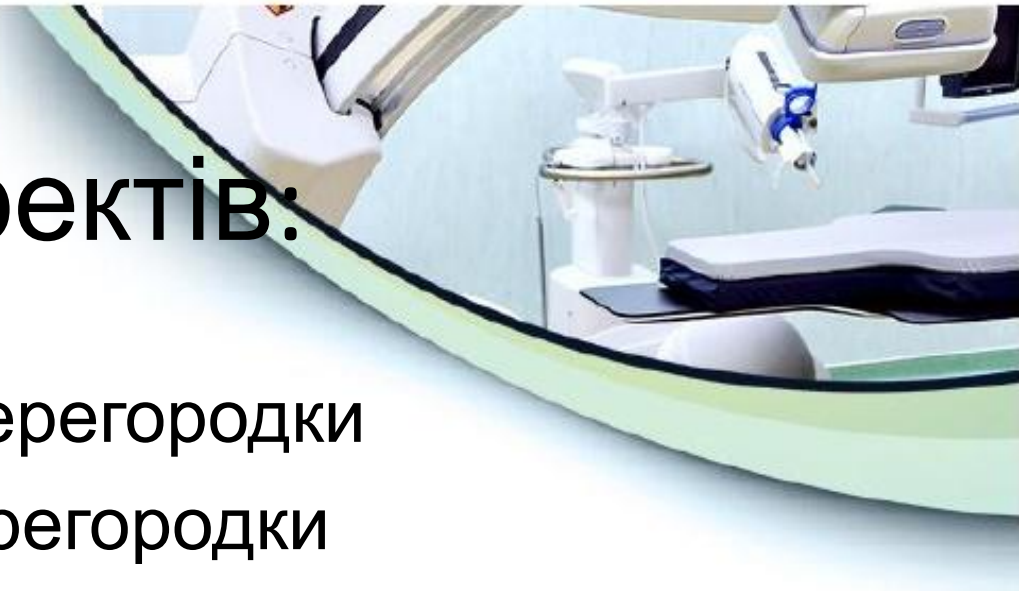

# Процедура Рашкінда




# Закриття дефектів:

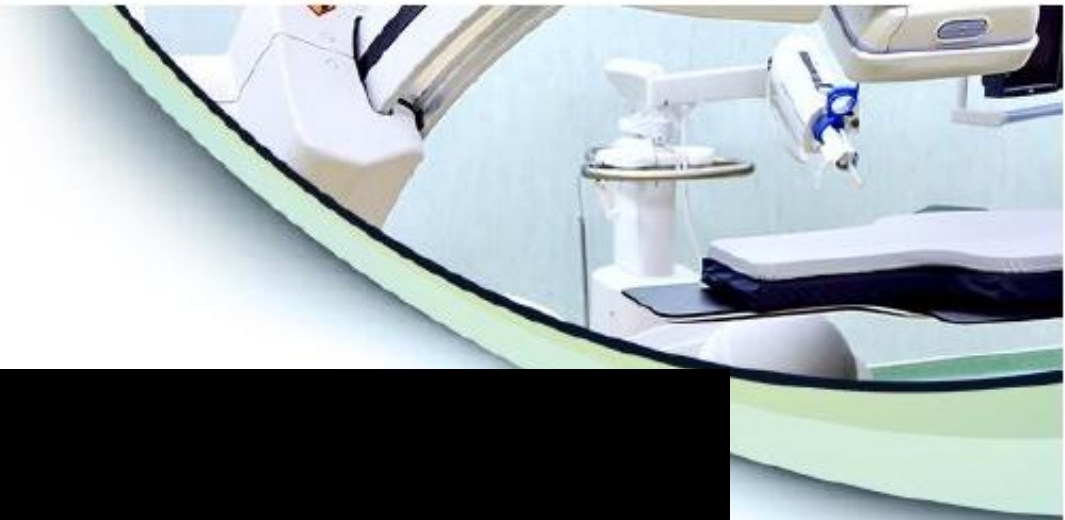
- Міжпередсердної перегородки
- Міжшлуночкової перегородки
- Відкритої артеріальної протоки
- МАРСА (ВАЛКА)
- Коронаро-серцевих фістул
- Парапротезних фістул
- Інших патологічних внутрішньо серцевих та судинних сполучень





# Пристрої для закриття






# Стентування

- Дозволяє усунути коарктацію аорти, стенози легеневих артерій, звуження кондуїтів тощо.
- Можливе збільшення просвіту стента з ростом судини

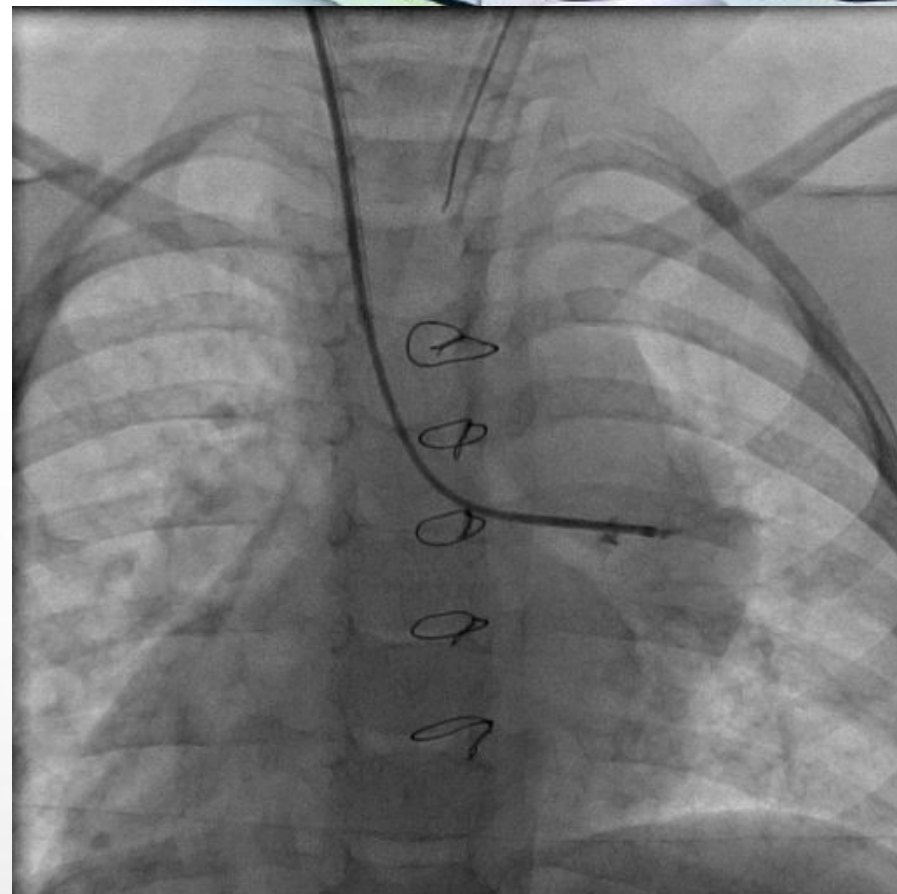
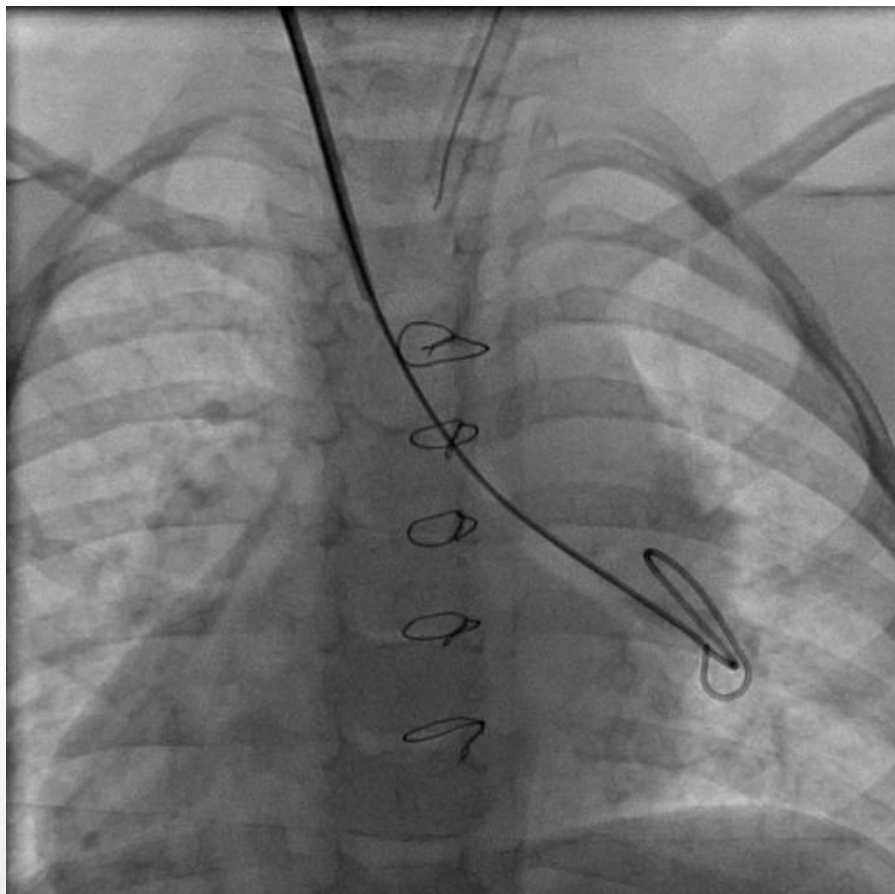




# Стенти

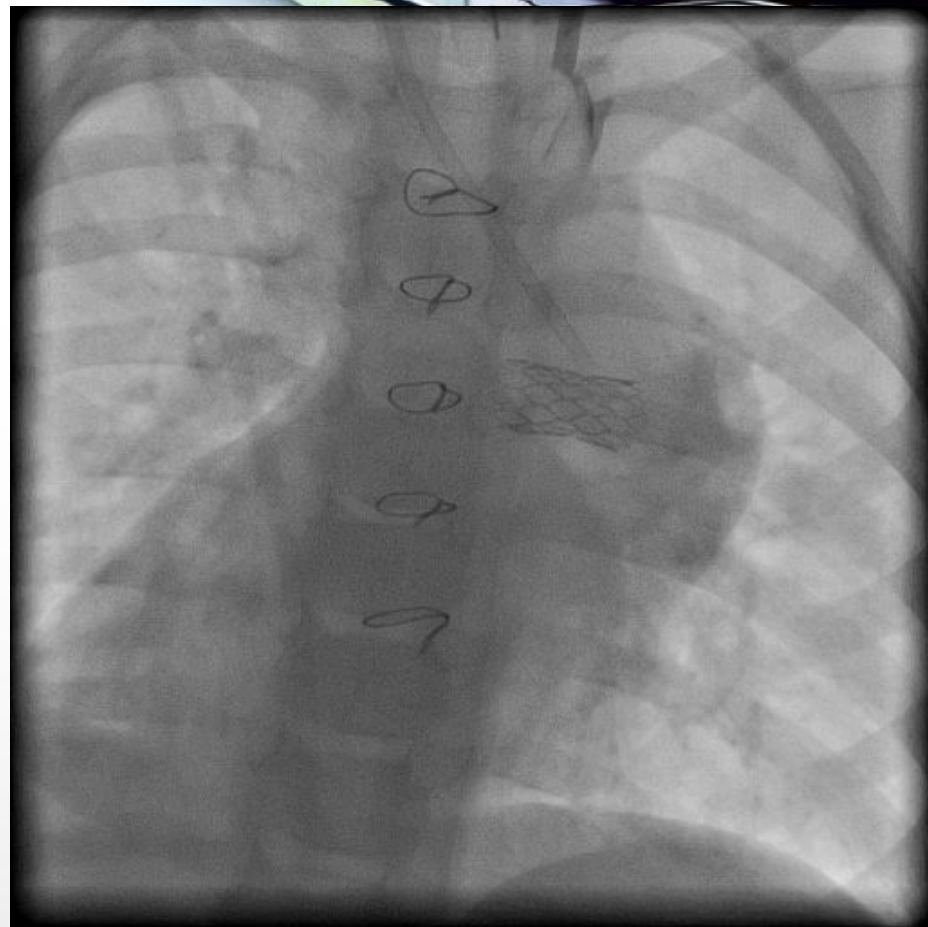
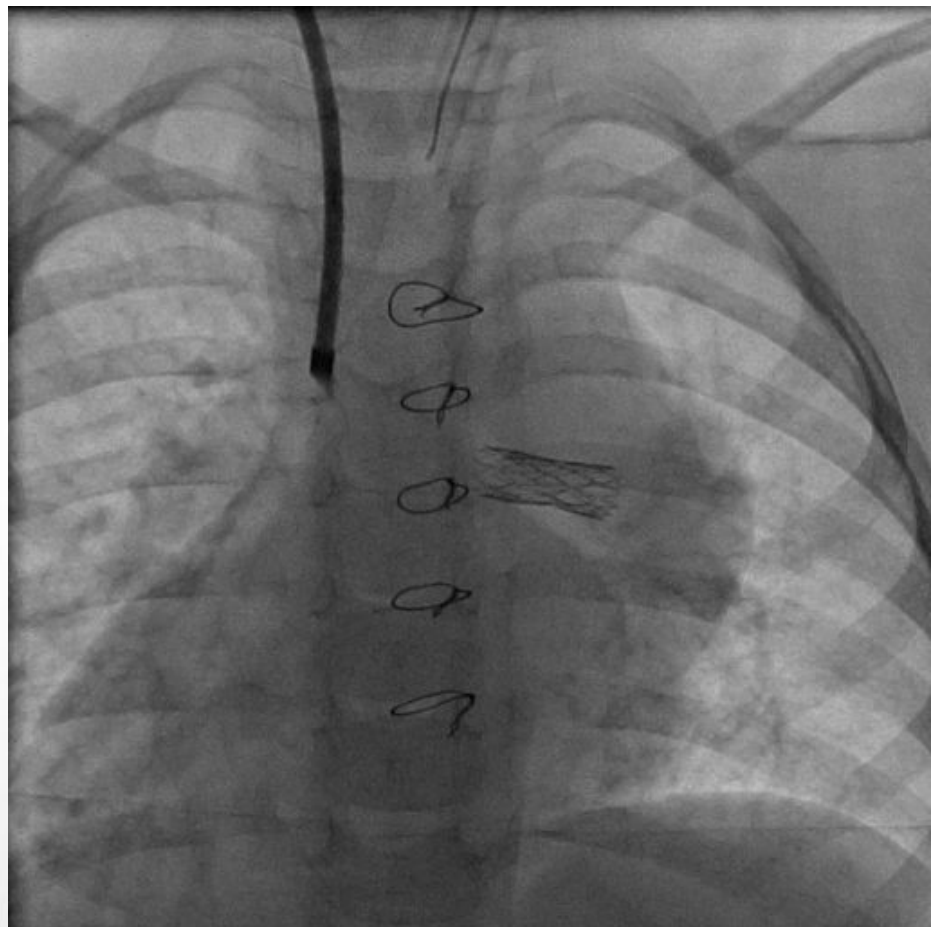


# Різкий стеноз лівої ЛА



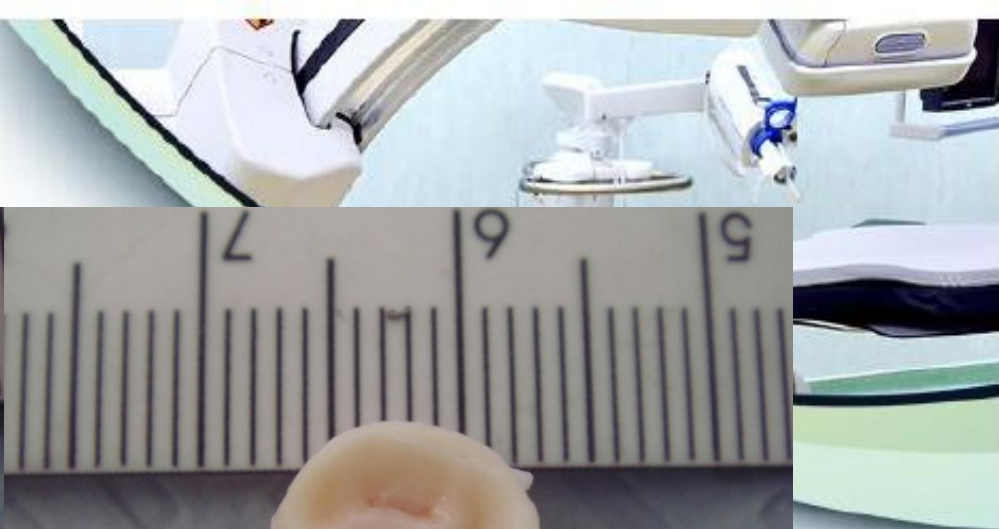
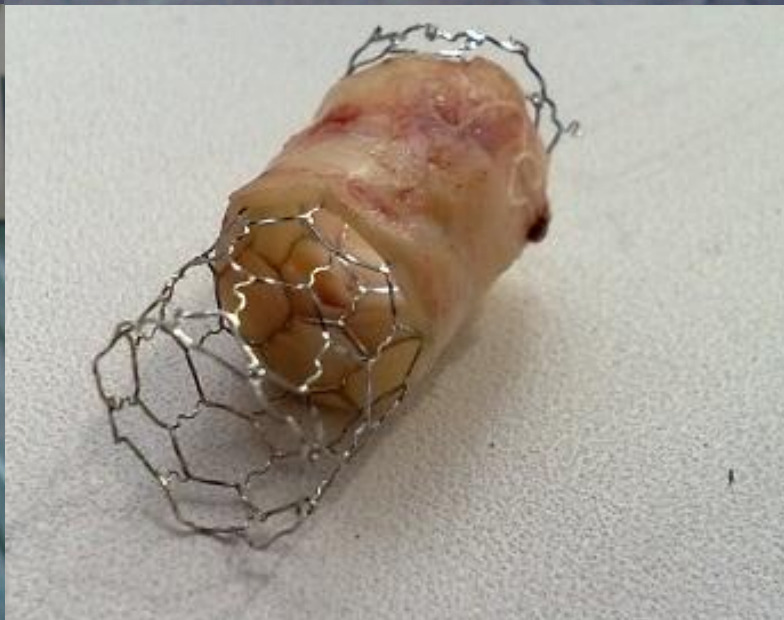
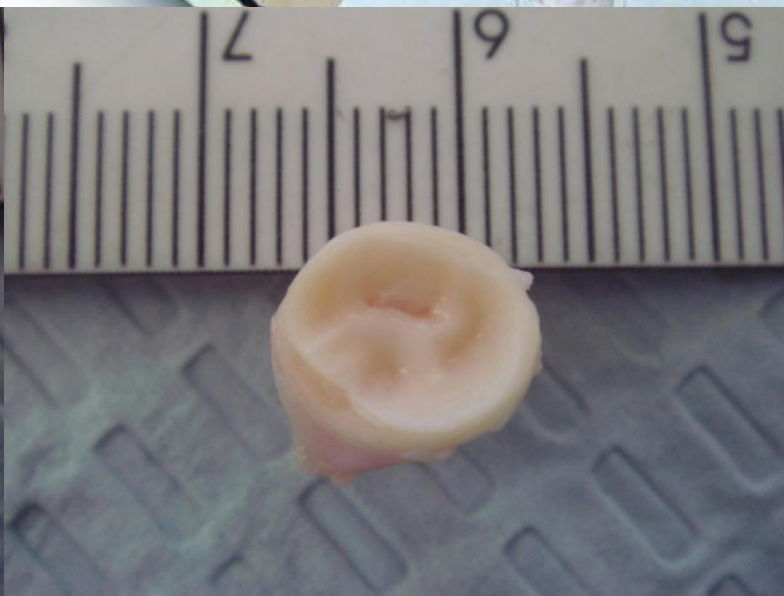
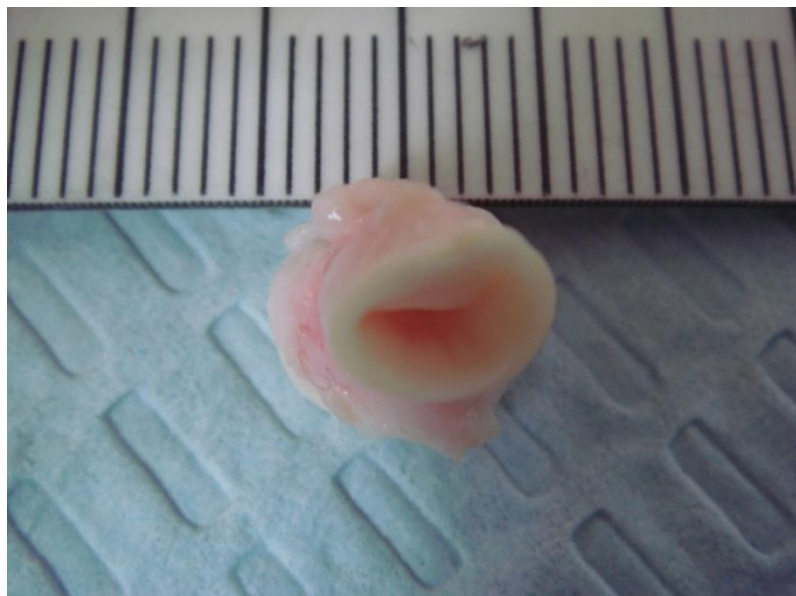


# Стентування ЛА

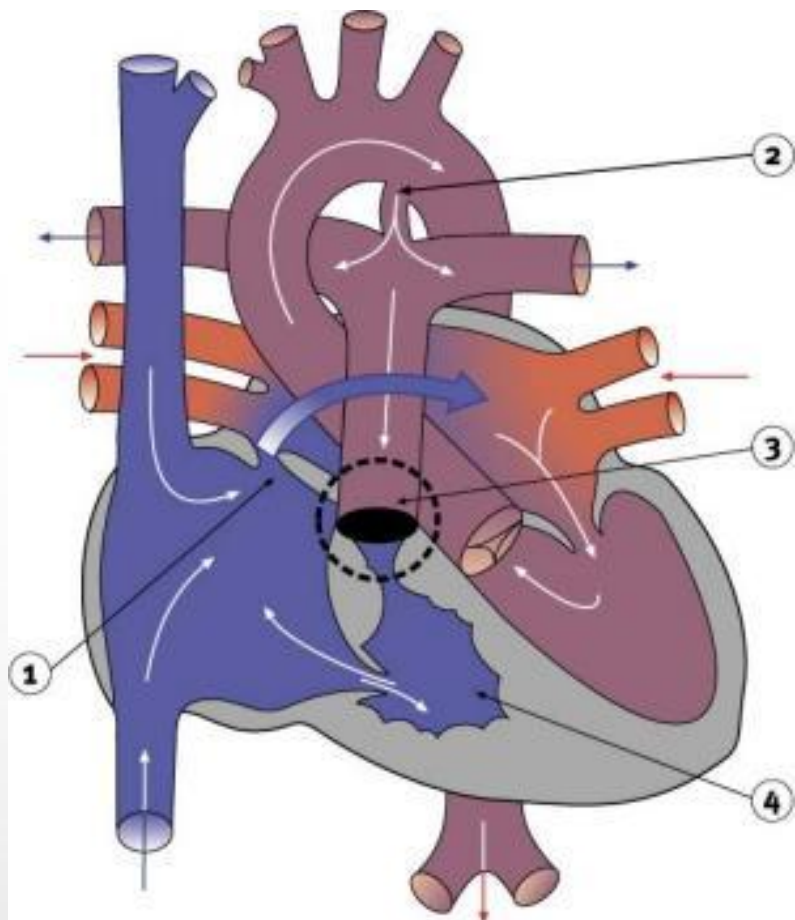




# Препарат

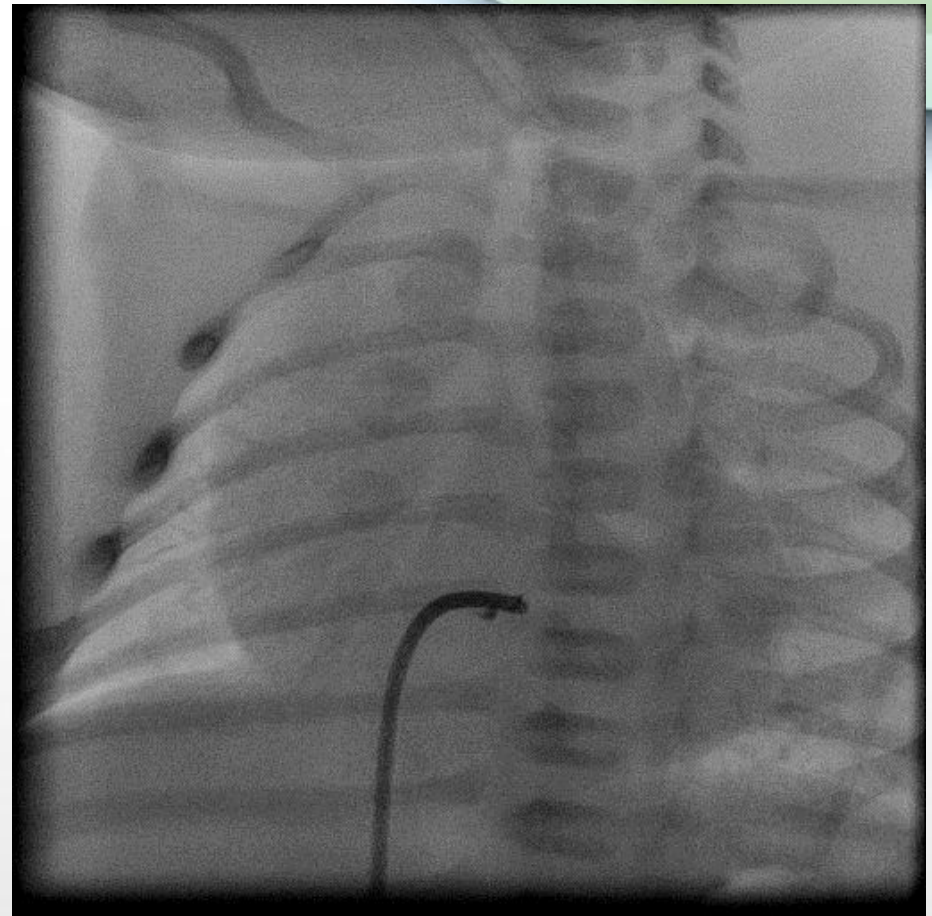
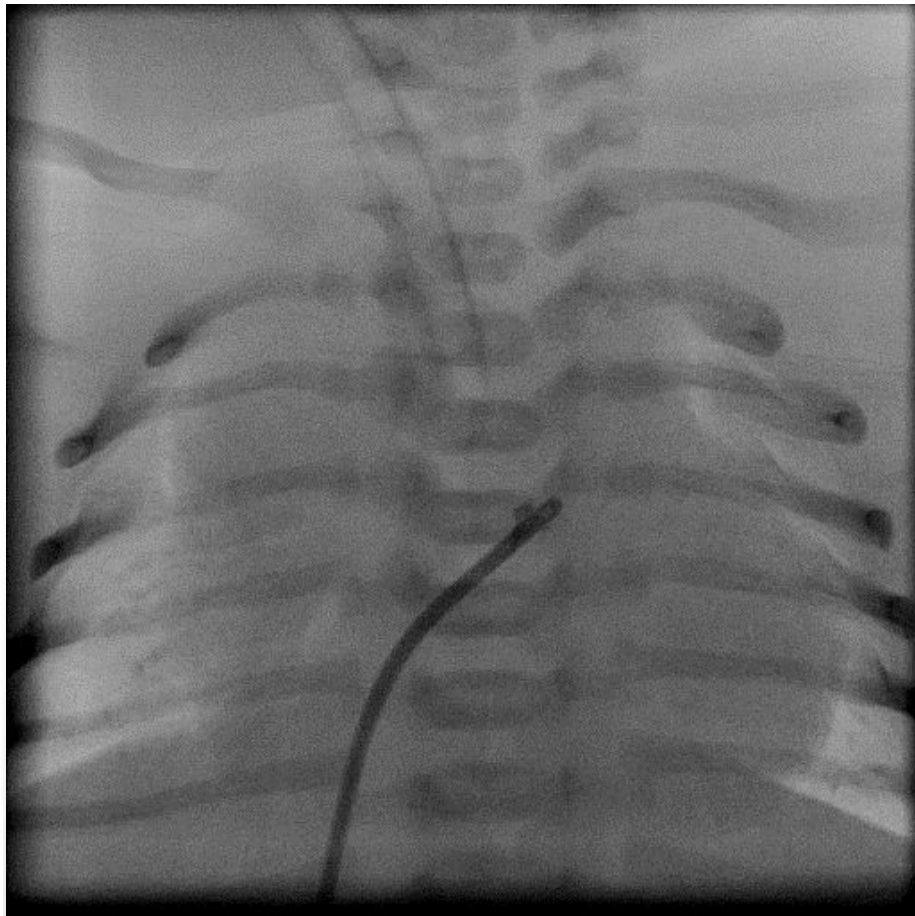


# Перфорація



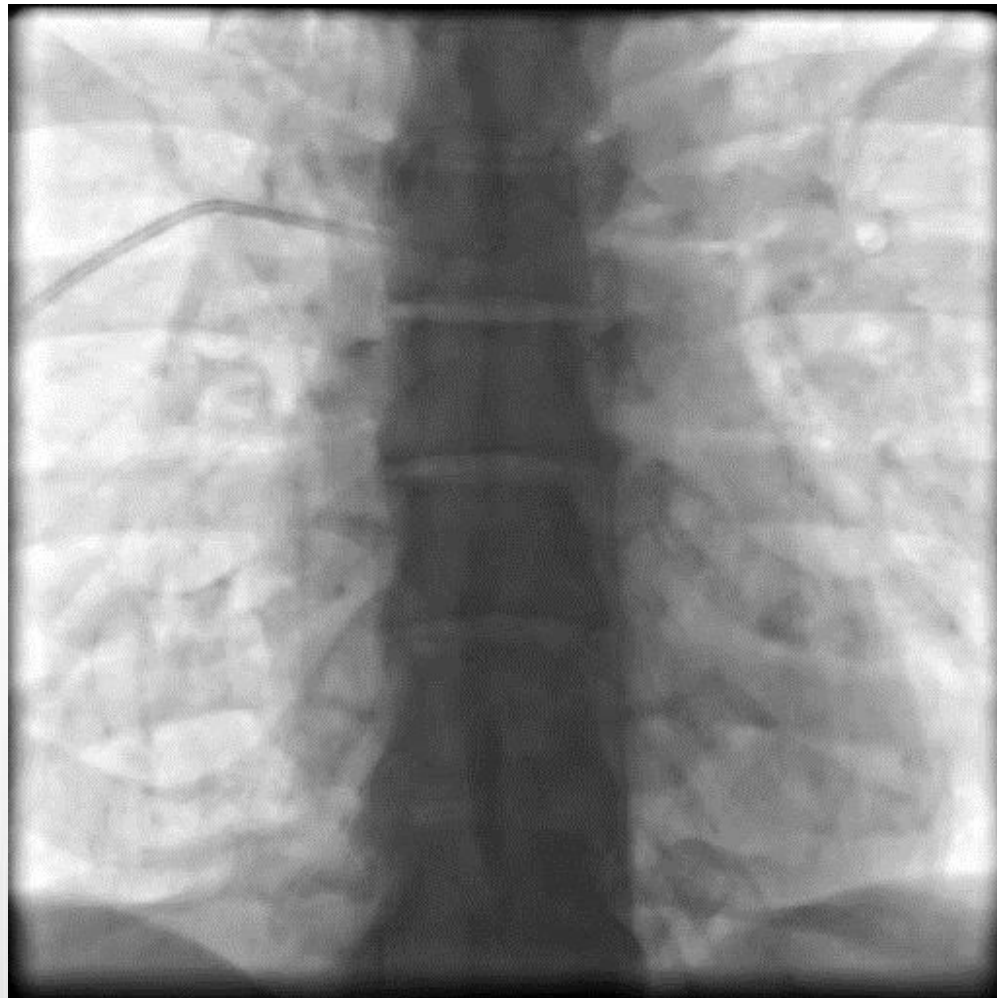
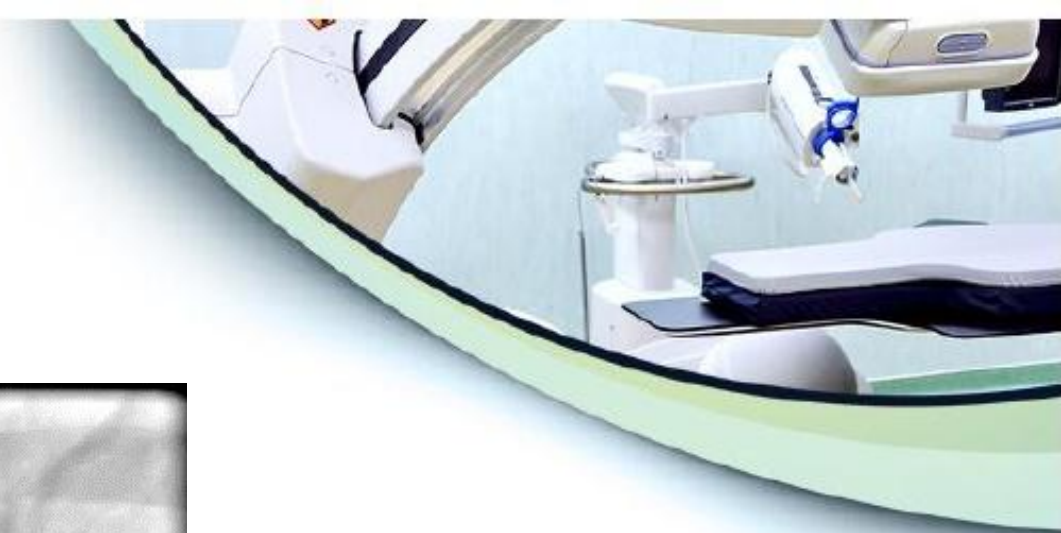

# Перфорація клапана ЛА

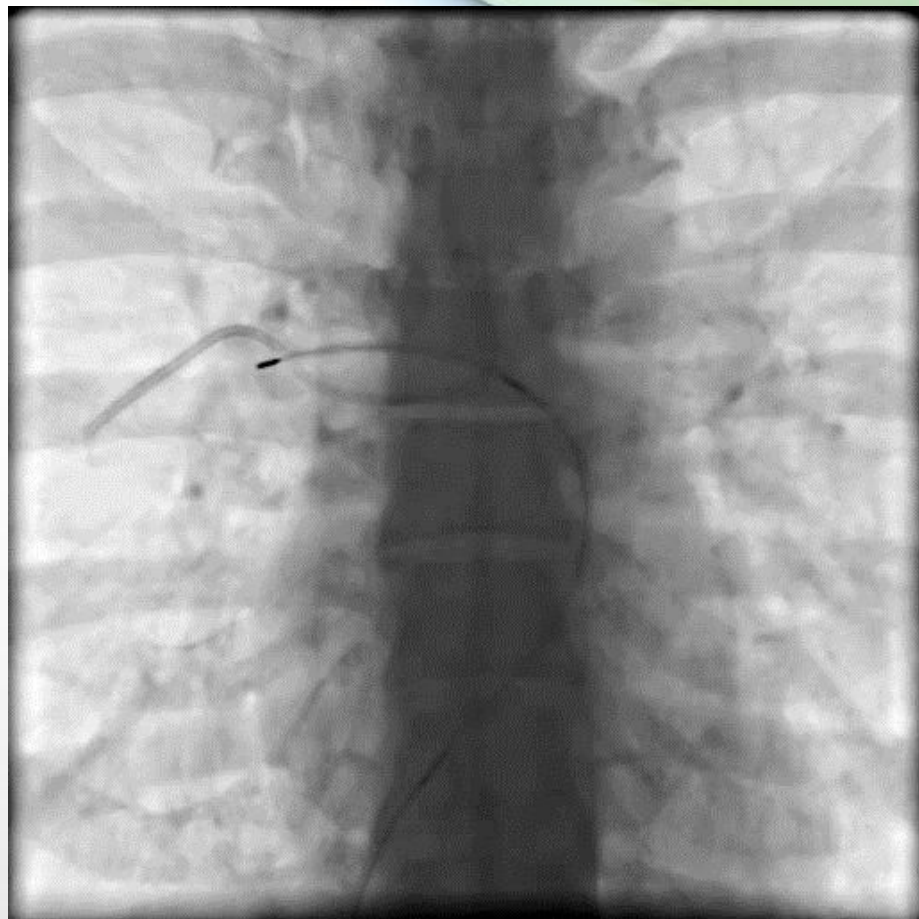
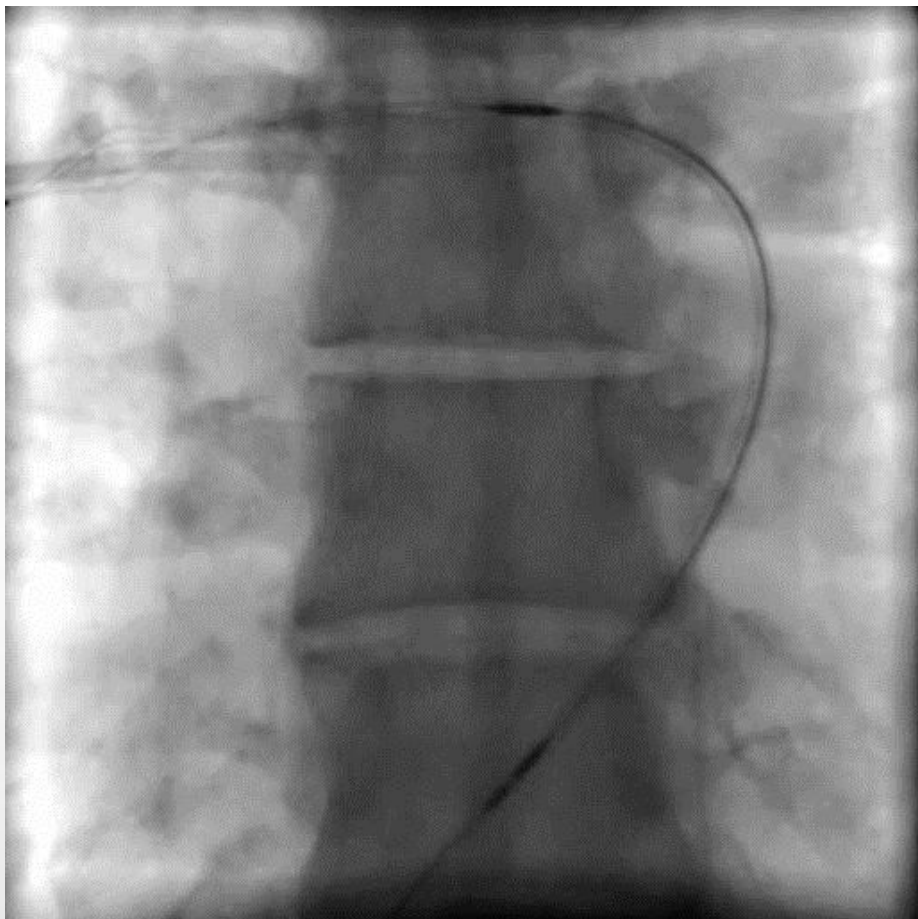
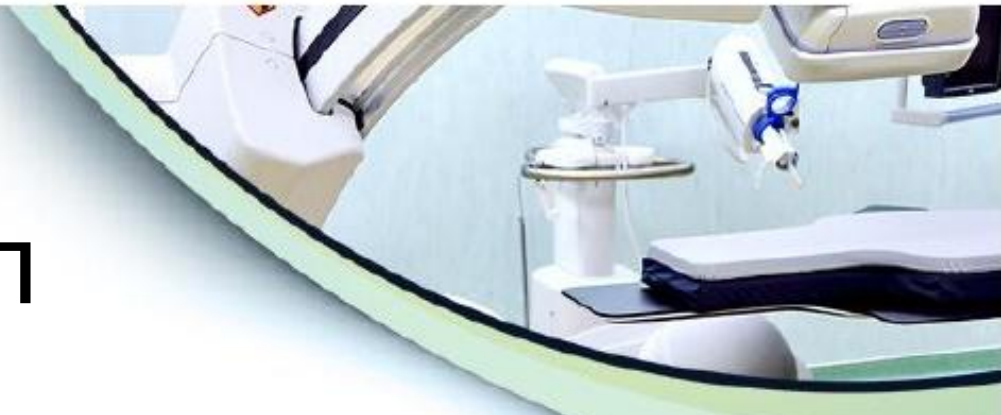



# Видалення чужорідних тіл

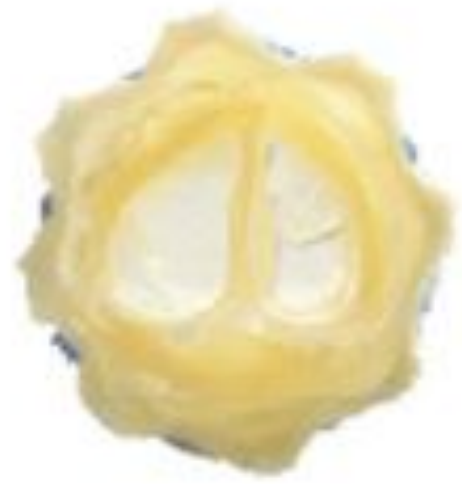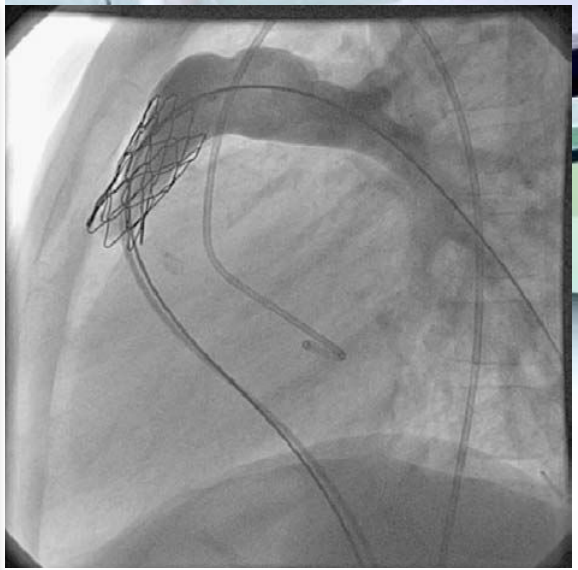

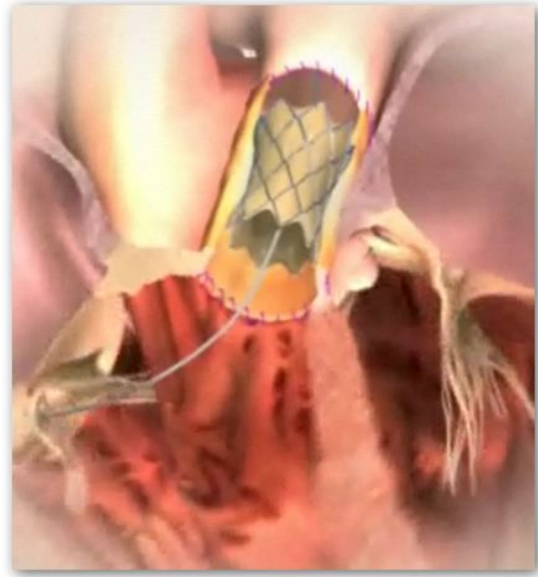
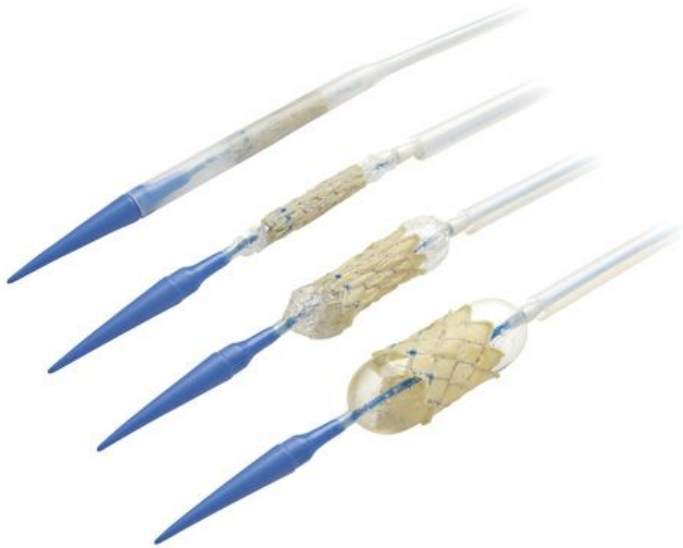# Видалення чужорідних тіл





# Імплантація клапанів





# Переваги і недоліки

## Переваги

- Атравматичність операцій (операція проводиться без розрізу грудної клітки)
- Швидке виконання
- Без зупинки серця (без тучного кровообігу)
- Без глибокого наркозу
- Усі пристрої виготовлені з біосумісних матеріалів
- Відмінний косметичний ефект та відсутність психологічної травми
- Короткий післяопераційний період та відсутність реабілітації

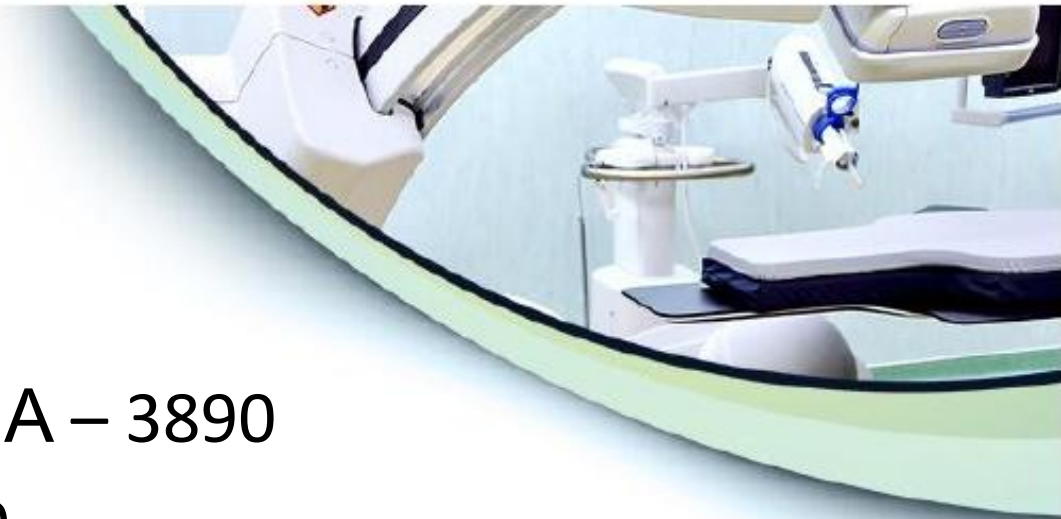

## Недоліки

- Не всі вади можливо усунути ендovasкулярно
- Недостатнє фінансування галузі
- Велика вартість

# Наш досвід

- Клапаний стеноз ЛА – 3890
- Критичні вади - 780
- Дилатація коарктації – 652
- Боталова протока - 448
- ДМПП – 422
- ДМШП - 24
- Стентування коарктації – 134
- Інші вади - 85





# Дякую за увагу!

