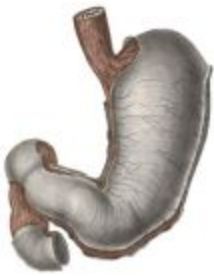

*«Острые желудочно-кишечные
кровотечения».*

*Современные принципы диагностики
и лечения.*



Причины кровотечений из верхних отделов пищеварительного тракта



ЧАСТЫЕ



Эрозивно-язвенный процесс в гастродуоденальной слизистой оболочке (преобладают кровотечения из двенадцатиперстной кишки) -7-13%

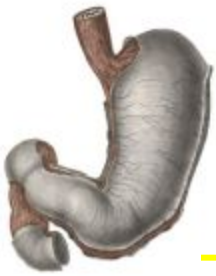



Клинические проявления кровотечений



- ✓ Крoвавая рвота - гематомезис (ярко красная кровь и/или темные кровяные сгустки и/или содержимое рвотных масс типа «кофейной гущи»)
- ✓ Мелена - черные, жидкие, клейкие испражнения со своеобразным запахом
- ✓ Слабость, сухость во рту(жажда), потливость, сердцебиение
- ✓ Обморочное состояние с кратковременной потерей сознания вплоть до шока



Неблагоприятные прогностические факторы при ЖКК



Возраст больного старше 60 лет.



Наличие 2х и более сопутствующих заболеваний



Массивная кровопотеря больше 2 литров



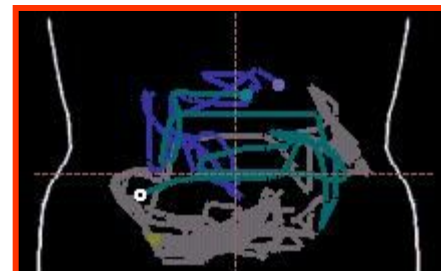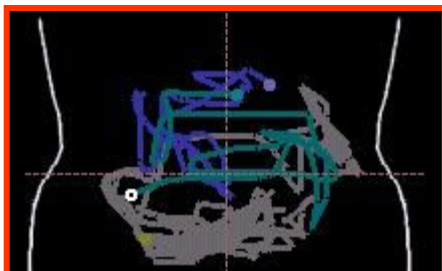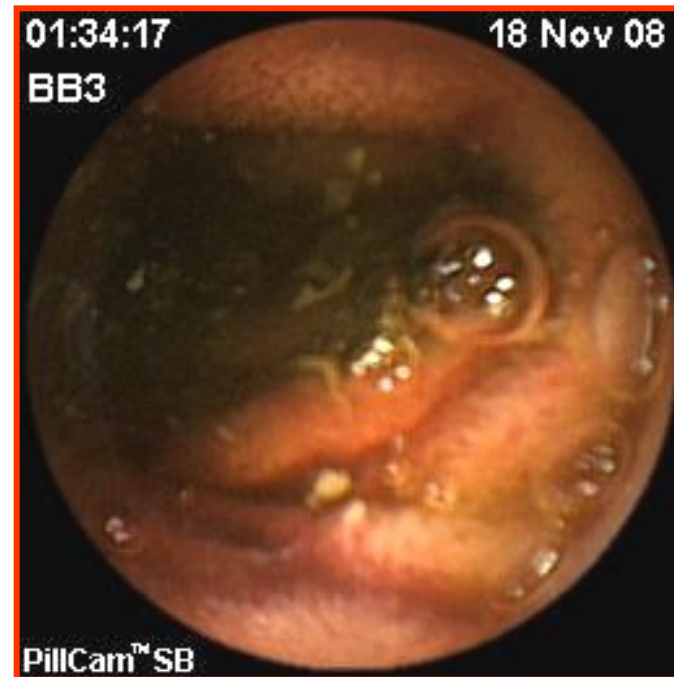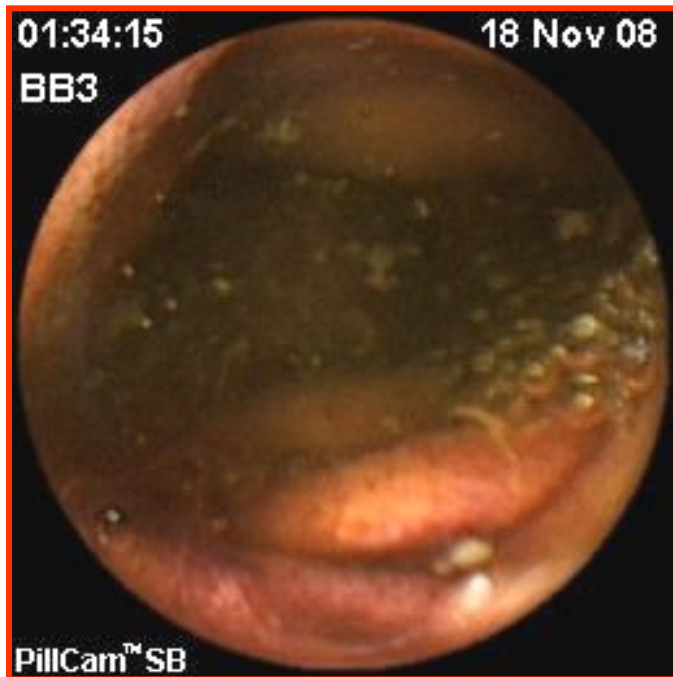
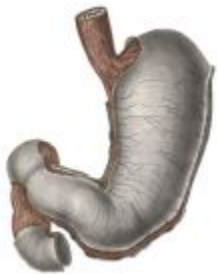Шок при поступлении

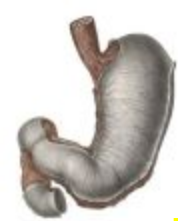

Рецидив кровотечения в течение 72ч.



Капсульная эндоскопия





Классификация язвенных кровотечений по J.A.N.Forrest (1976)

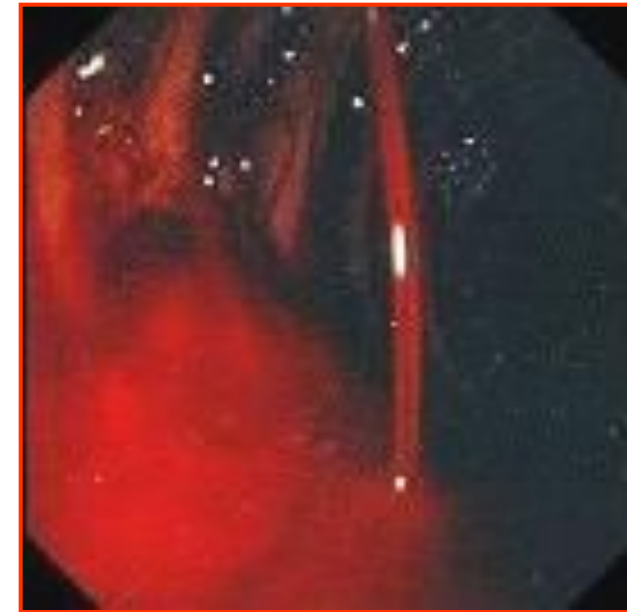
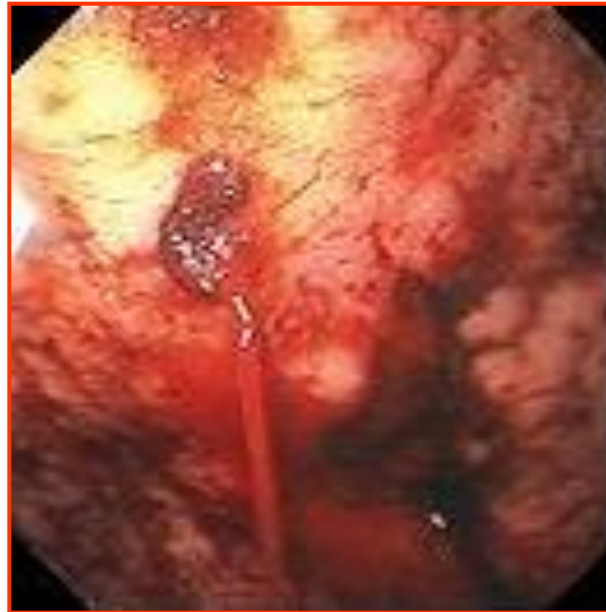
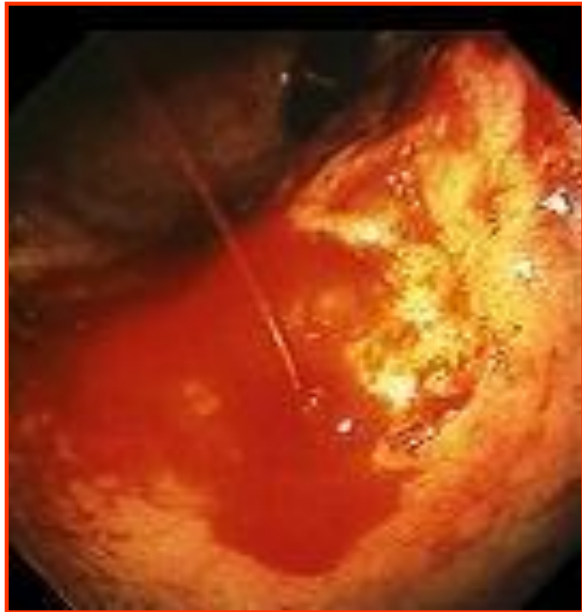активное кровотечение	FI a - струйное, пульсирующее артериальное кровотечение (active bleeding (spouting hemorrhage))
	FI b - венозное, вялое, паренхиматозное кровотечение потоком (active bleeding (oozing hemorrhage))
состоявшееся кровотечение	FII a - видимый тромбированный сосуд (visible vessel-pigmented protuberance)
	FII b - фиксированный тромб или сгусток (adherent clot)
	FII c - геморрагическое пропитывание дна язвы, плоское черное пятно (black base)
	FIII – чистое дно язвы, отсутствие прямых визуальных внешнеперечисленных признаков (no stigmata)



Активное кровотечение

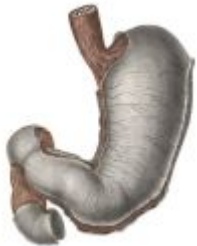Форрест 1А (F1a) - струйное, пульсирующее артериальное кровотечение (active bleeding (spouting hemorrhage))



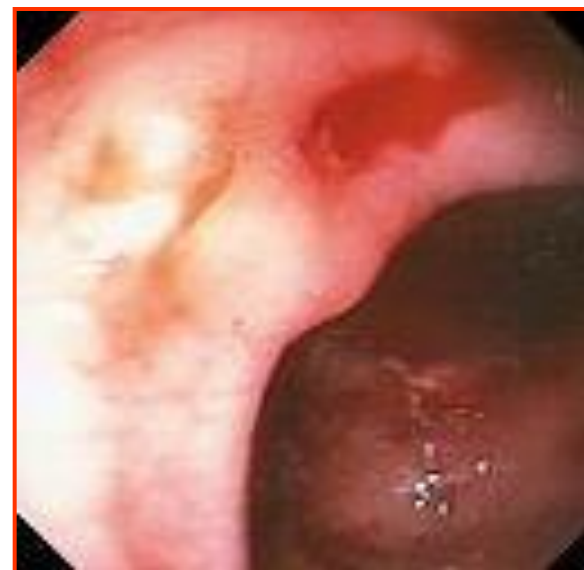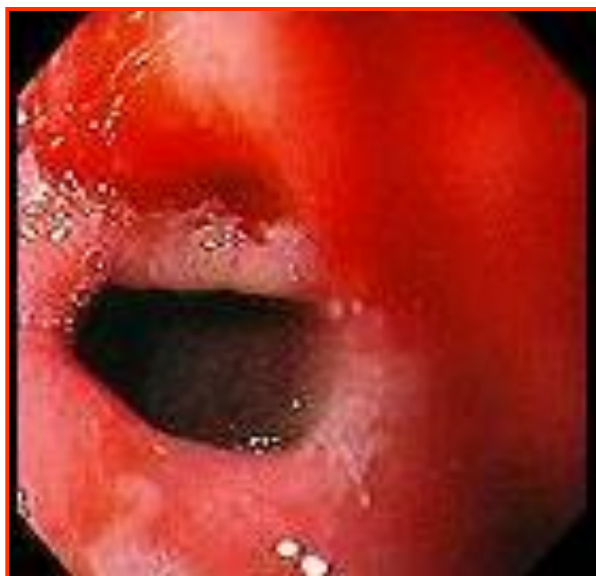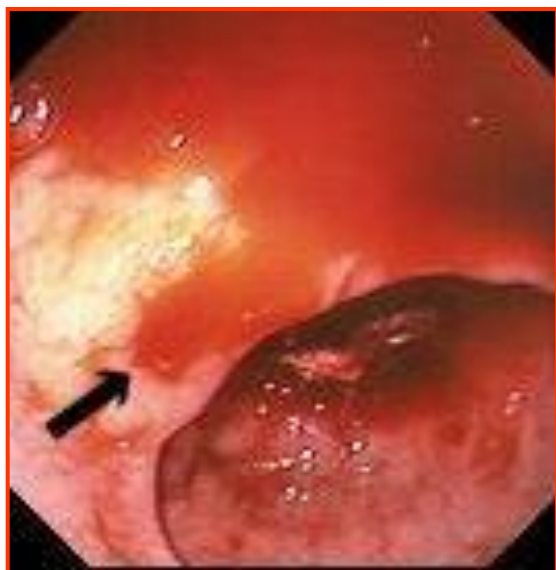При массивном артериальном кровотечении из язвы применяющиеся методики остановки кровотечения с помощью эндоскопа в большинстве случаев **НЕЭФФЕКТИВНЫ!**



Активное кровотечение



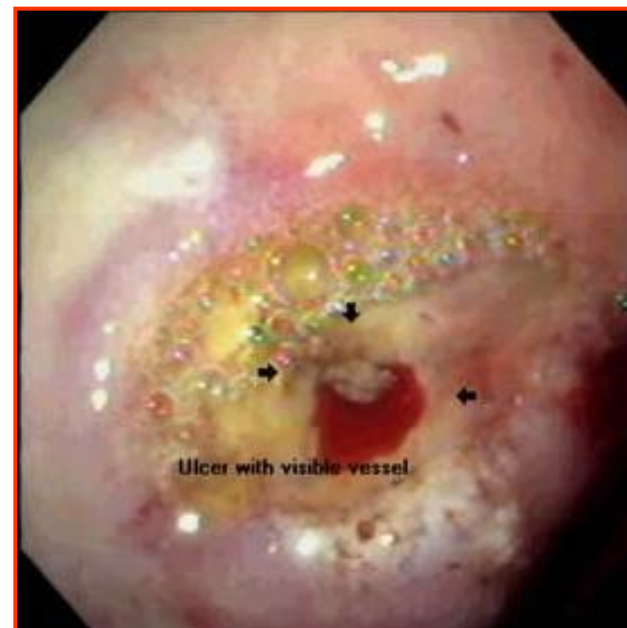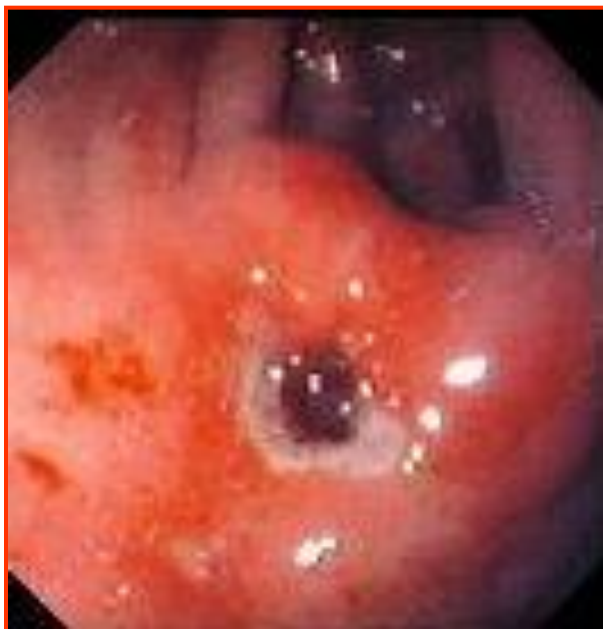**Форрест 1В (F1b) - венозное, вялое, паренхиматозное
кровотечение потоком (active bleeding (oozing
hemorrhage))**





Состоявшееся кровотечение

**Форрест 2А (FIIa) - видимый тромбированный сосуд
(visible vessel-pigmented protuberance)**

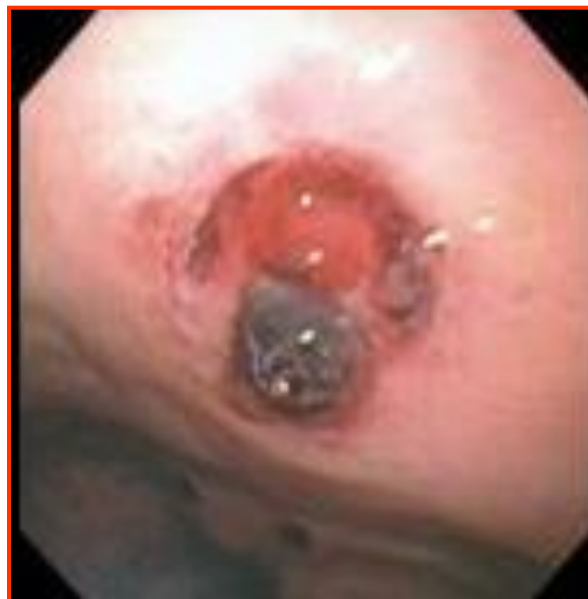
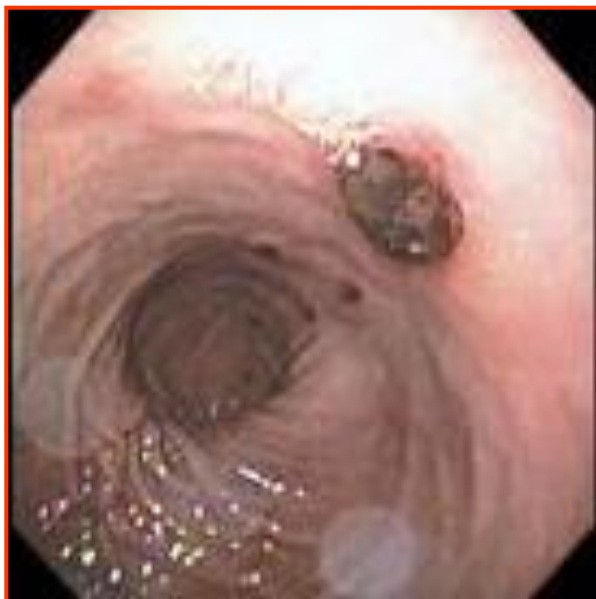


Состоявшееся кровотечение

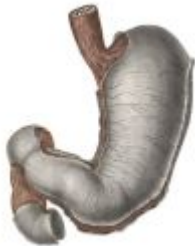

Форрест 2В (FIIb) - фиксированный тромб или сгусток (adherent clot)

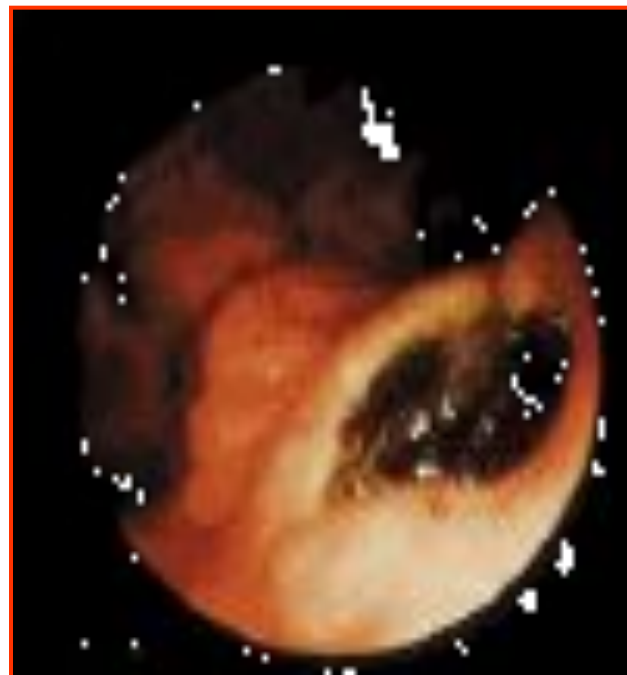
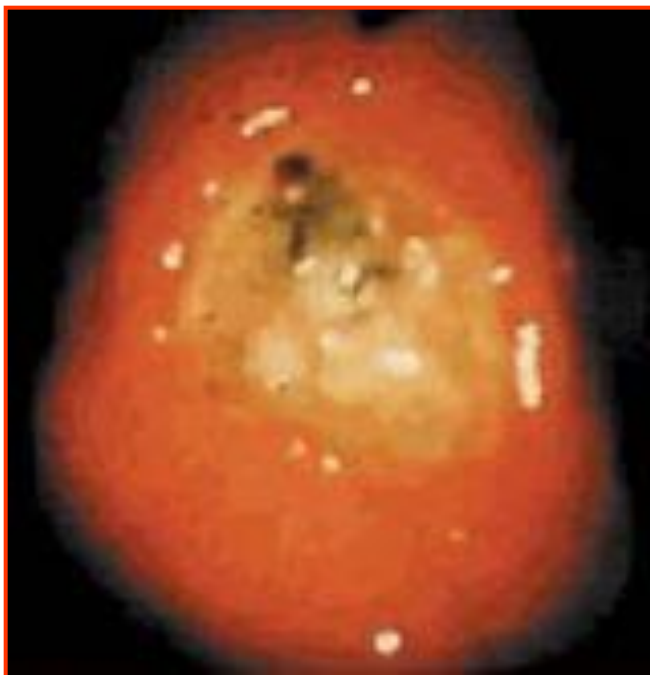



Состоявшееся кровотечение



Форрест 2В (F2b) - геморрагическое пропитывание
дна язвы, плоское черное пятно (black base)

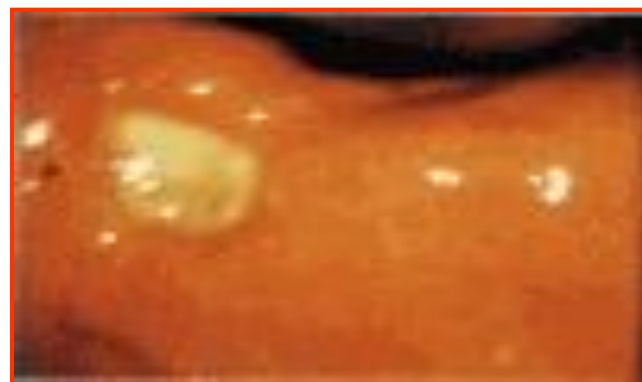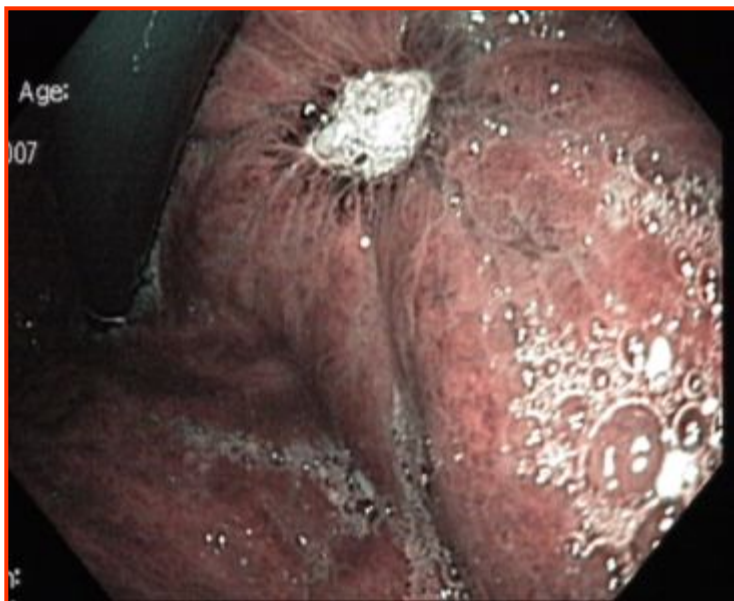




Состоявшееся кровотечение

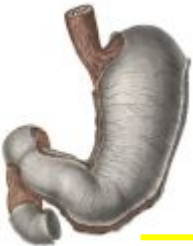

Форрест 3 (FIII) – чистое дно язвы, отсутствие прямых видимых вешеперечисленных признаков (no stigmata)





Диагностика желудочно-кишечных кровотечений



Фиброколоноскопия



Спиральная компьютерная томография



Капсульная эндоскопия (Израиль)



Рентгено-энтерография



Фиброэнтероскопия



Селективная ангиография



Радиоизотопная сцинтиграфия (Xr)

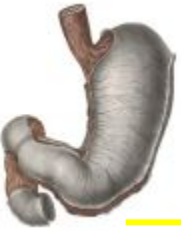

Схема консервативного лечения (первый этап)

Схема в/в инъекций

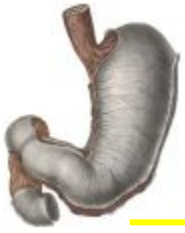- * Sol. NaCl 0,9% - 400,0 ml*
- * Sol. Acidi aminocaproici 5% - 100,0 ml*
- * СЗП одногруппная – 300 ml*
- * Sol. Glucosi 10% - 400,0 ml + Insulini 10 ED + Sol. Acidi ascorbinici 5% - 3,0 ml*
- * Sol. KCl 4% - 100,0 ml*
- * Р-р реополиглюкина 400,0 мл*
- * Sol. Chlasoli (Ringeri и т.д.) – 400,0 ml*
- * Омепразол по 80 мг, а потом по 20 мг 2 раза в сутки в/в. При отсутствии фамотидин (квamatел) по 20 мг. 2 раза в сутки в/в

Схема в/м инъекций

- * Sol. Etamsylati (Dicynoni) 12,5% - 2,0 ml; в/м 4 раза в сутки
- * - при признаках продолжающегося кровотечения и отсутствия перегрузки объемом повторить через 4-5 часов.



Схема консервативного лечения (второй этап)



После остановки кровотечения

Схема в/м инъекций (гемостатическая терапия):

* Sol. Etamsylati (Dicynoni) 12,5% - 2,0 ml; в/м 4 раза в сутки

Схема лечения per os:

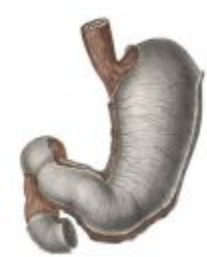* Омепразол по 20 мг 2 раза в сутки.

* кларитромицин (кларид) 250 мг. 2 раза в день. При отсутствии амоксициллин по 500 мг. 2 раза в день в конце еды.

* метронидазол (трихопол) по 500 мг. 2 раза в день в конце еды.

* Sol. Acidi aminosarponici 5% по 1 столовой ложке 6-8 раз в сутки.

Оптимальной дозой является 80 мг омепразола болюсно, в последующем – 8 мг/ч на протяжении первых трех дней лечения.

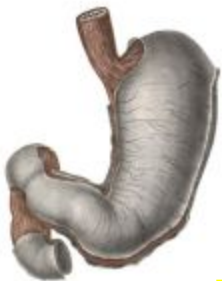

Для профилактики кровотечения из верхних отделов ЖКТ рекомендуются два вида терапии:



I. Непрерывная (в течении месяцев) поддерживающая терапия омепразол по 20 мг или фамотидин (квamatел) по 20 мг на ночь.

II. Профилактическая терапия "по требованию", предусматривающая при появлении симптомов, характерных для обострения заболевания прием омепразола в полной суточной дозе по 20 мг. утром и вечером в течении 3 дней, а затем по 20 мг. на ночь.



Виды эндоскопического гемостаза

Диатермокоагуляция

Тепловая коагуляция

Лазерная фотокоагуляция

Аргоно-плазменная коагуляция

Инъекционный метод сосудосуживающими средствами

Инъекционный метод инъекцией этанола

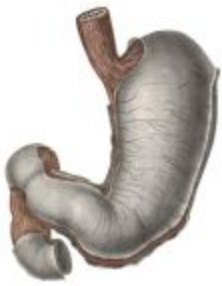Клеевая пломбировка

**Механические методы гемостаза
(доклипирование, наложение
резиновых колец)**

**Комбинированное
использование методов
гемостаза**



Показания для проведения эндоскопического гемостаза

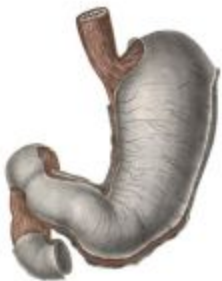

- I.** Продолжающееся в момент исследования кровотечение (Форрест FI a, FI b)

- II.** Остановившееся на момент эндоскопии кровотечение с сохраняющимся высоким риском рецидива кровотечения (Форрест FII a, FII b)



Противопоказания для проведения эндоскопического гемостаза



- I.** Отсутствие стигм кровотечения в дне и краях источника (Форрест III)
- II.** Невозможность адекватного доступа к источнику кровотечения (например, грубая деформация, стенозирование просвета)
- III.** Опасность возникновения перфорации органа (глубокие язвы или глубокие разрывы слизистой)
- IV.** Отсутствие условий для адекватного выполнения гемостаза.



Эндоскопические факторы прогноза рецидива кровотечения



I. Дно язвы после кровотечения чистое

Рецидив кровотечения **5-7%**

Послеоперационная летальность не превышает **2%**

II. Язва полностью или частично заполнена свертком крови

Рецидив кровотечения **20%**

Послеоперационная летальность **5-7%**

III. В дне язвы виден крупный тромбированный сосуд

Рецидив кровотечения **40%**

Послеоперационная летальность превышает **10%**

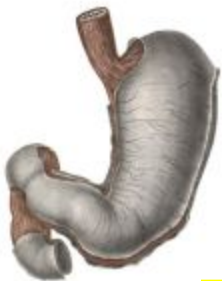IV. При продолжающемся струйном кровотечении или подтекании крови из-под свертка крови, которое удастся остановить при ЭГДС.

Рецидив кровотечения **50%**

Послеоперационная летальность превышает **15%**

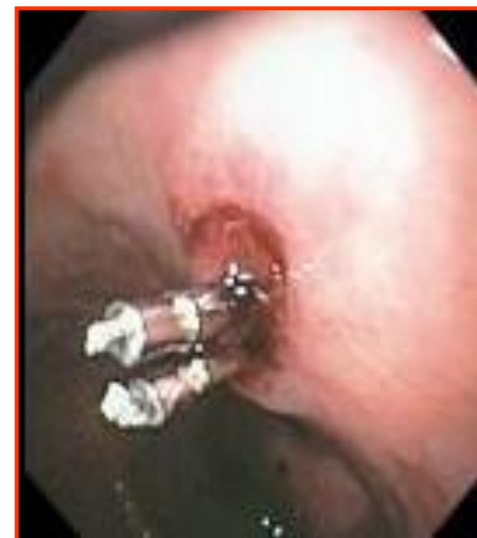
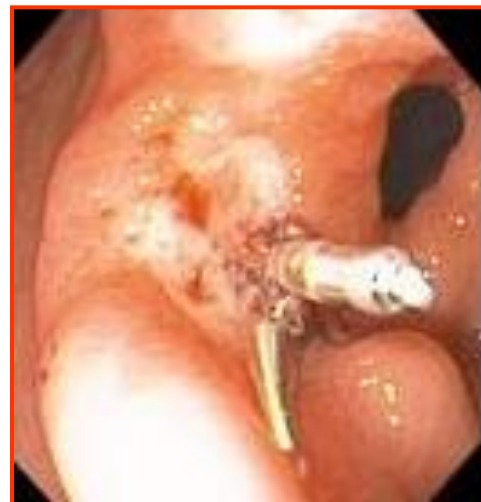
Методы эндоскопического гемостаза в зависимости от этиологии кровотечения



Язва желудка и 12 п\кишки

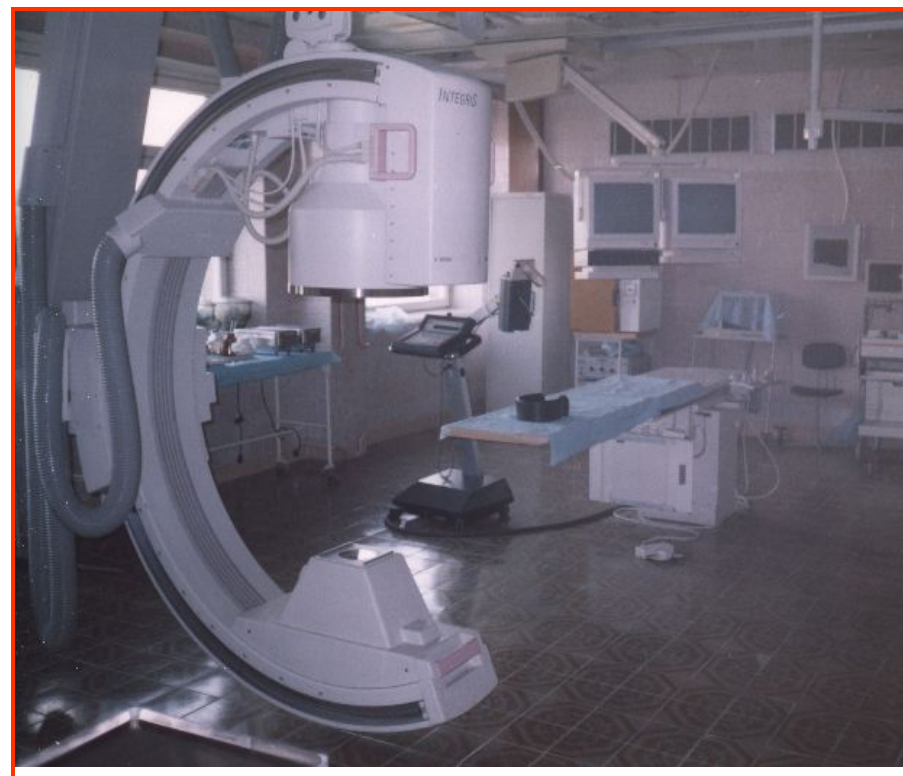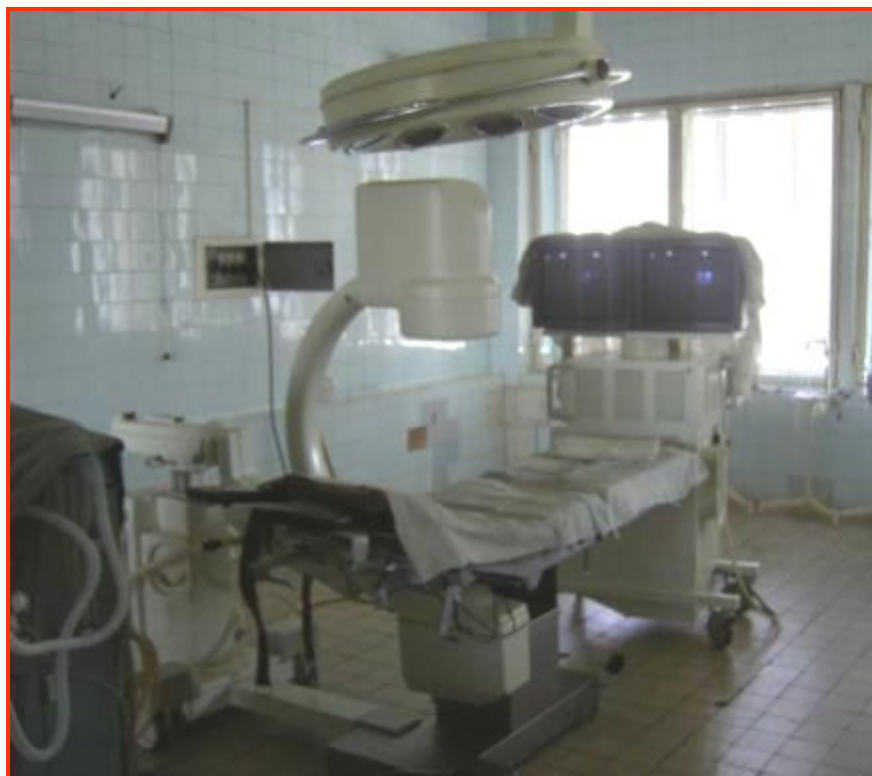1. Клипирование видимого сосуда
2. Аргоно-плазменная коагуляция.
3. Инъекционный метод
4. Коагуляционный метод
5. Смешанные методы





Эндоваскулярные методы гемостаза

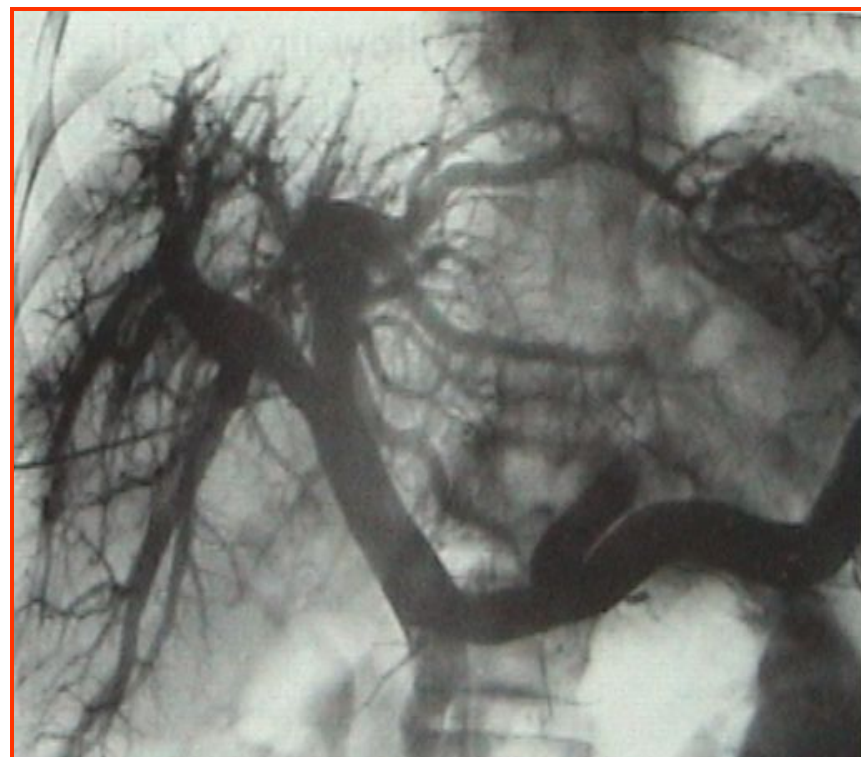
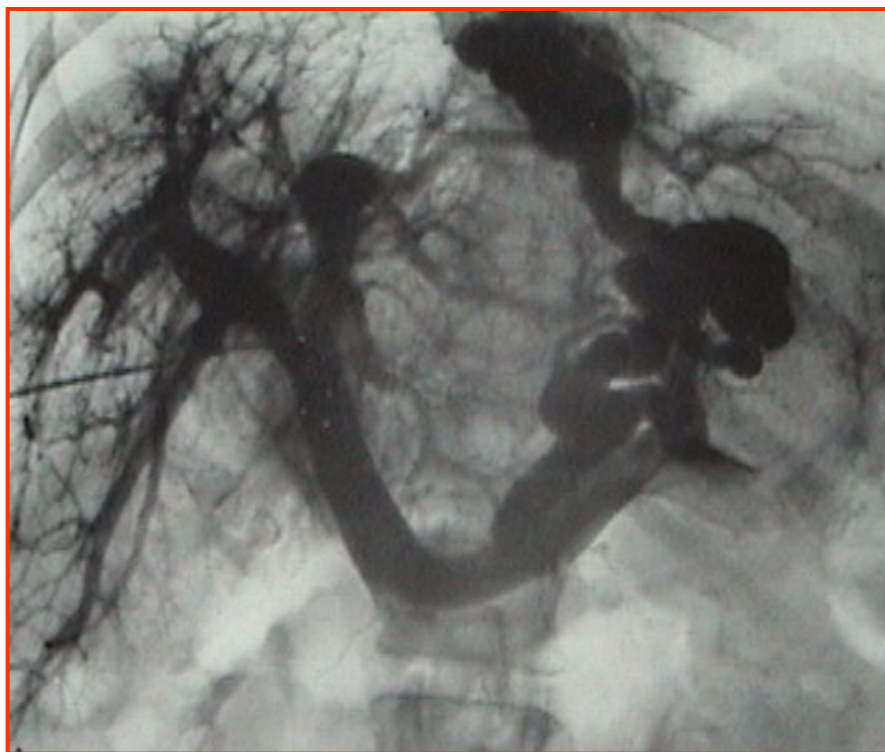Рентгеноперационный кардиоваскулярный комплекс





Эндоваскулярные методы гемостаза

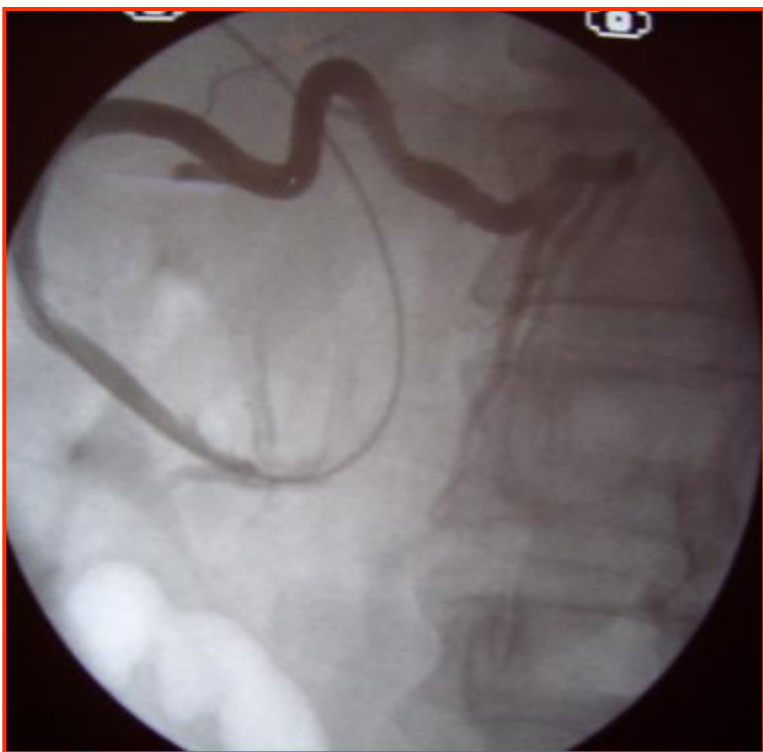Чрескожнаячреспеченочная портография и эмболизация левой желудочной вены



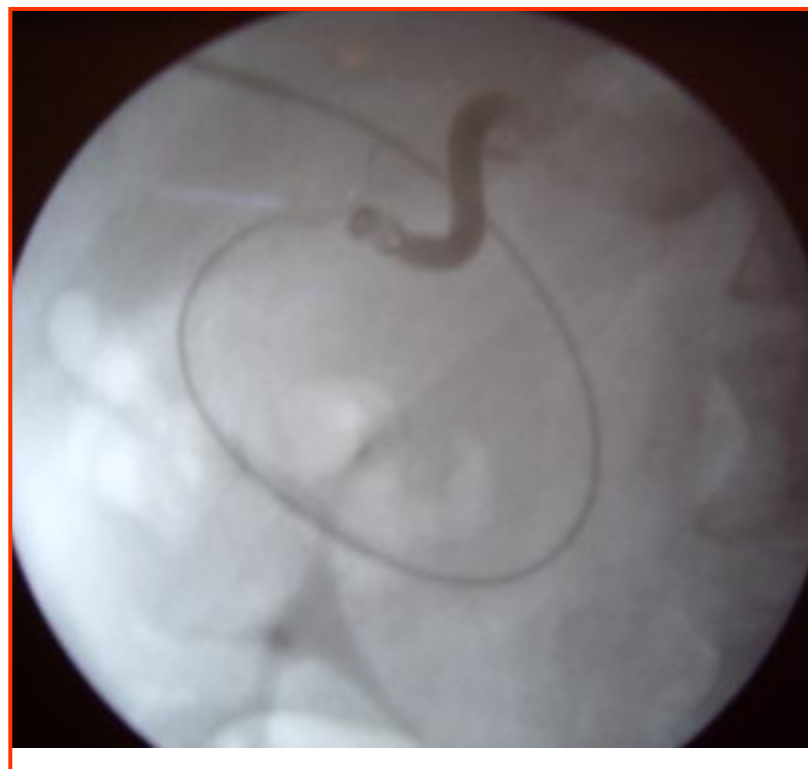

Эндоваскулярные методы гемостаза

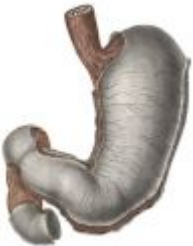Ангиография и эмболизация системного портального анастомоза



Ангиография расширенного
портокавального анастомоза



Эмболизация портокавального
анастомоза





Хирургическая тактика



Настойчивые попытки остановить кровотечение, используя эндоскопические методики, приводят в конечном итоге к запоздалым в связи с глубокими изменениями гомеостаза оперативным вмешательствам, упущению благоприятных сроков их выполнения и высокой летальности, достигающей среди таких больных **70%.**



Показания к выполнению экстренной операции в любое время суток у больных с язвенными гастродуоденальным кровотечением



I. Продолжающееся кровотечение, которое не удастся остановить используя и эндоскопические методики.

II. Рецидив на фоне проводимого лечения.

III. Угроза рецидива кровотечения при содержании Hb до 80 г/л и Ht до 25% и отрицательную эволюцию язвы по данным эндоскопии.



Срочные и плановые оперативные вмешательства

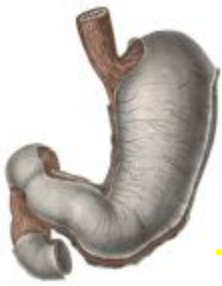

Выполняются в первые 12-24 часа после остановки кровотечения на фоне проводимого лечения, в том числе и с использованием методик эндоскопического гемостаза больным с высоким риском рецидива кровотечения.

Плановые операции выполняются через 2-3 недели лечения больных в гастроэнтерологическом отделении.



Принципы оперативного вмешательства



- Главным требованием к операции при кровотечении является удаление самого язвенного субстрата, обеспечивающая окончательный гемостаз.
- Заканчивая операцию по поводу ЖКК, хирург должен быть уверен, что кровотечение не повторится.
- При кровотечении из хронической язвы желудка методом выбора хирургического лечения является резекция желудка. При высокой степени риска оперативного вмешательства и продолжительности операции допускается возможность иссечения язвы – экстрагастрацию.