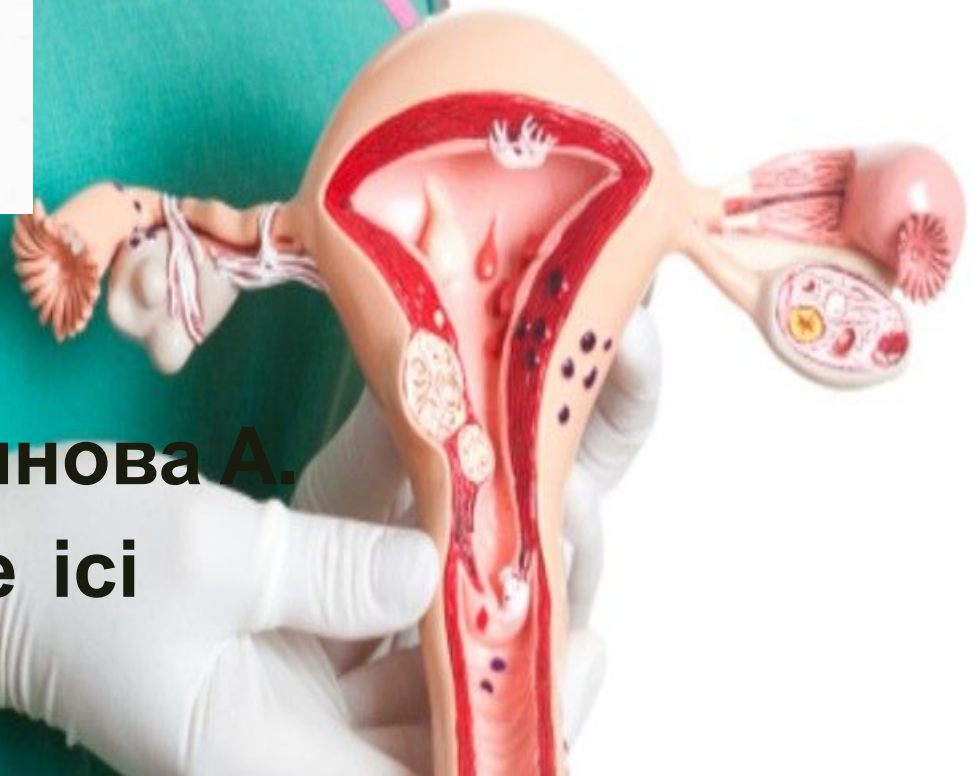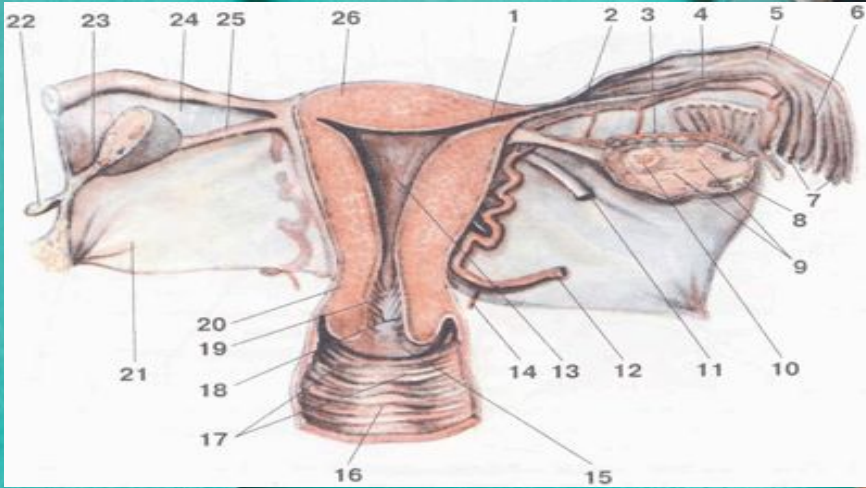


# Жатыр мойынының рагы және жүктілік.

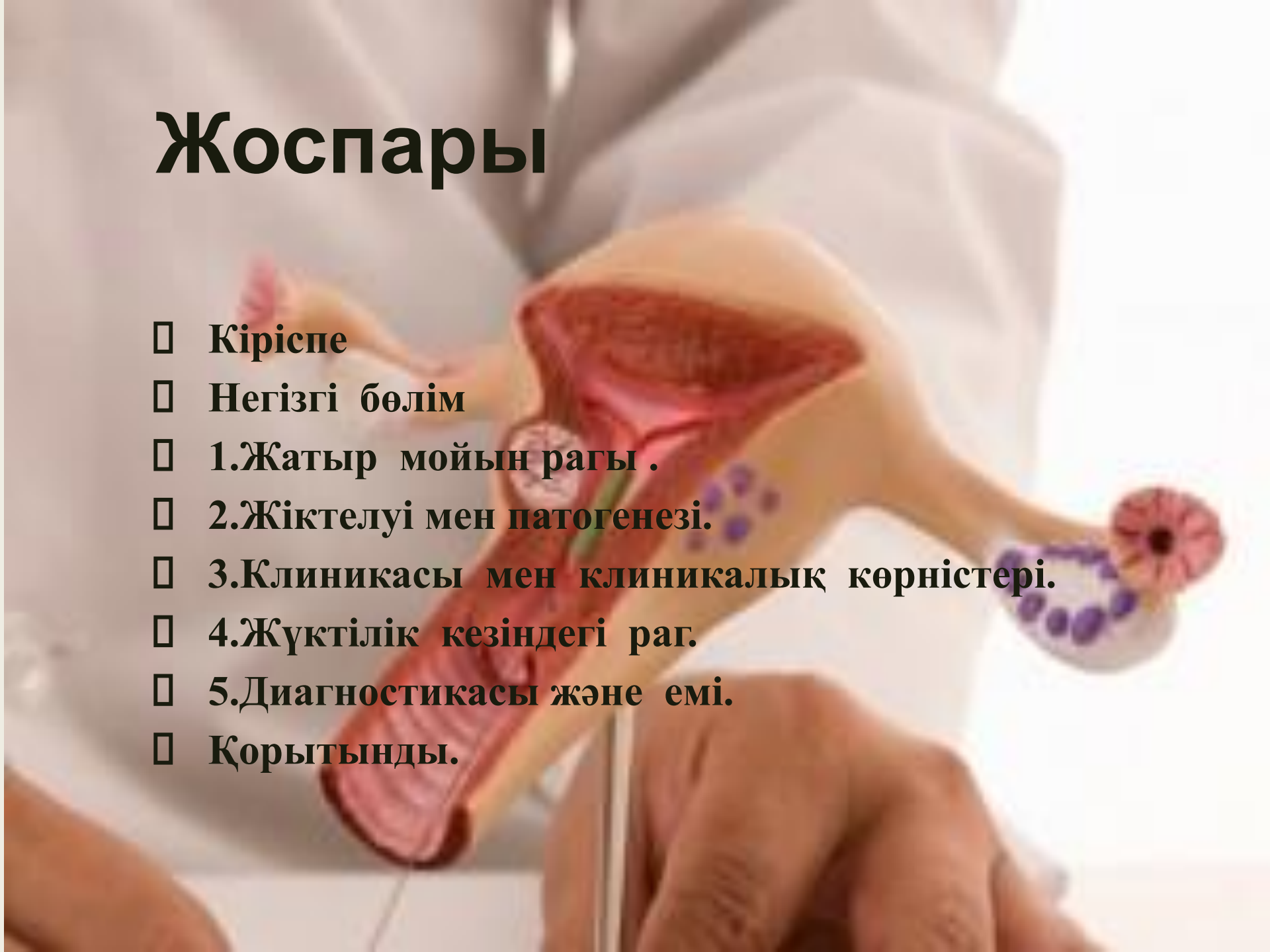


Орындаған: Ниязақынова А.

Факультет: Медбике ісі

Топ: 402

# Жоспары

- Кіріспе
  - Негізгі бөлім
  - 1.Жатыр мойын рагы .
  - 2.Жіктелуі мен патогенезі.
  - 3.Клиникасы мен клиникалық көрністері.
  - 4.Жүктілік кезіндегі раг.
  - 5.Диагностикасы және емі.
  - Қорытынды.
- 

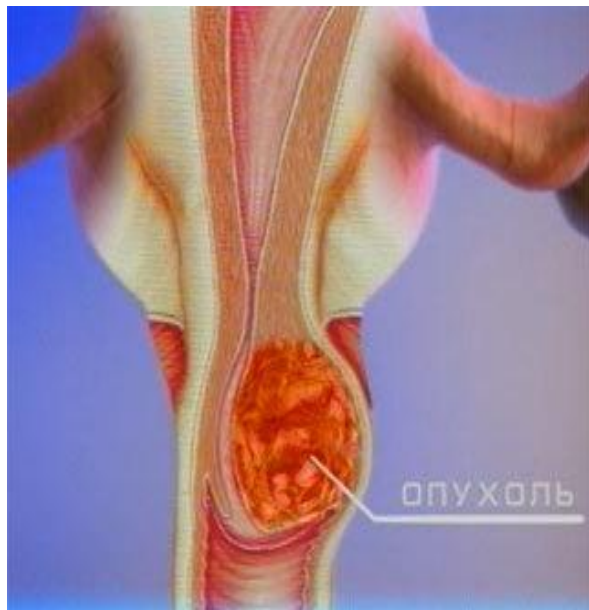

# Кіріспе

Әйелдер жыныс мүшелерінің қатерлі ісіктер арасында жатыр мойын рагы жиі кедеседі. ЖМР жиірек 90-95% жалпақ көпқабатты эпителиядан, сирек жатыр мойын өзегіне 4-6% жайылатын безді эпителиядан дамиды. Жатыр мойыны дегеніміз-жатырдың төменгі бөлігін яғни, қынаппен байланысқан жерін айтамыз.

# Жатыр мойын рагы.

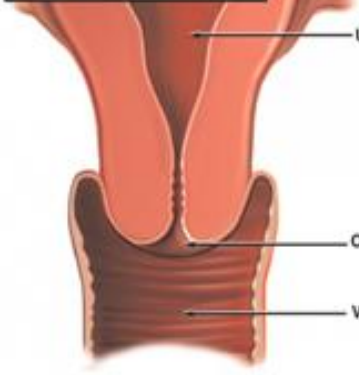
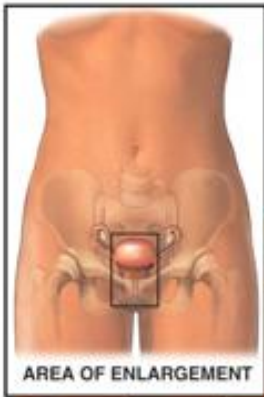
- ЖМР тарамдануына байланысты ерте рактар екі түрге бөлінеді.
- 1. Ca *in situ* эпителияның ішіндегі карцинома St базальды мембранаға еңбеген эпителияның раққа айналуы.
- 2. Микрокарцинома-стромаға инвазия 3мм-ден аспайды.



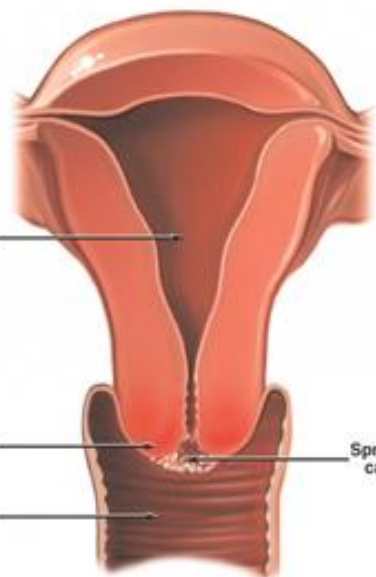
# Жіктелуі

- *1.саты:Қатерлі процестер тек жатыр мойынында ғана болады.*
- *2саты:Рак жатыр мойынынан тыс жерге шығады.*
- *3саты:а)параметриалды вариант-ракты инфильтрат жамбас сүйектеріне жетеді.*
- *б)қынаптық вариант-рак қынаптың төменгі үшінші бөлігіне жетеді.*
- *В)метастаздық вариант- жамбастың лимфа түйінділерінде шектелген метастаздары бар.*
- *4саты:Метастаздардың маңайындағы мүшелерге енуі(қуыққа,тік ішекке) немесе шеткері метастаздар.*

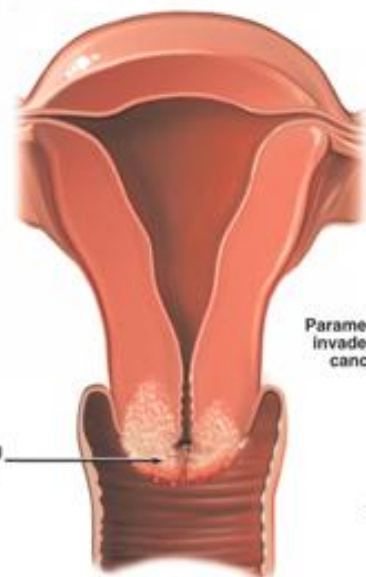




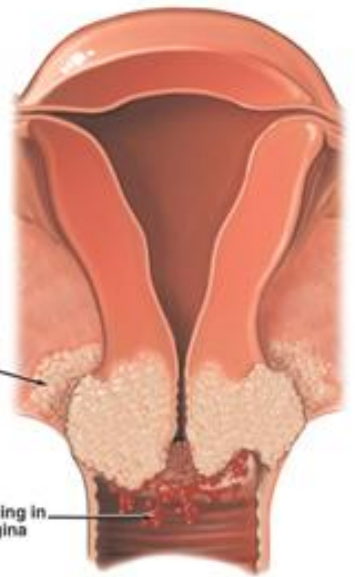
Normal cervix and vagina (cut-away view)



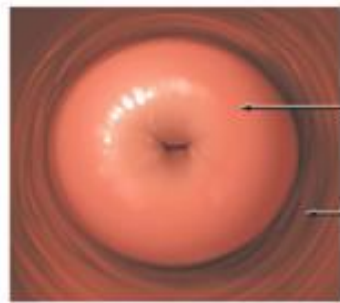
Early stage IB cancer of cervix



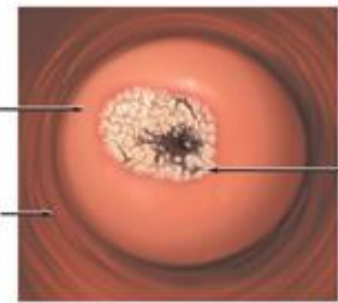
Late stage IB cervical cancer



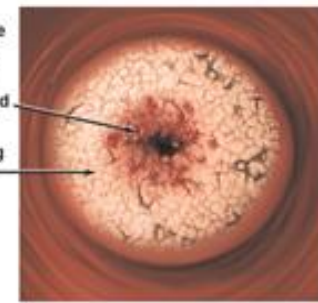
Stage IIB: The cancer spreads outside cervix to pelvic tissue



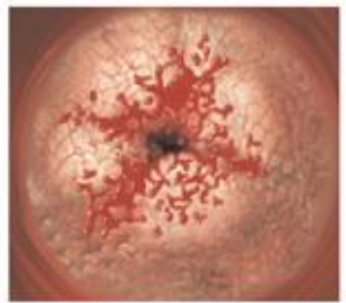
Normal cervix (speculum view)



Early stage IB cervical cancer



Late stage IB: cervical cancer is still limited to cervix



Stage IIB cervical cancer

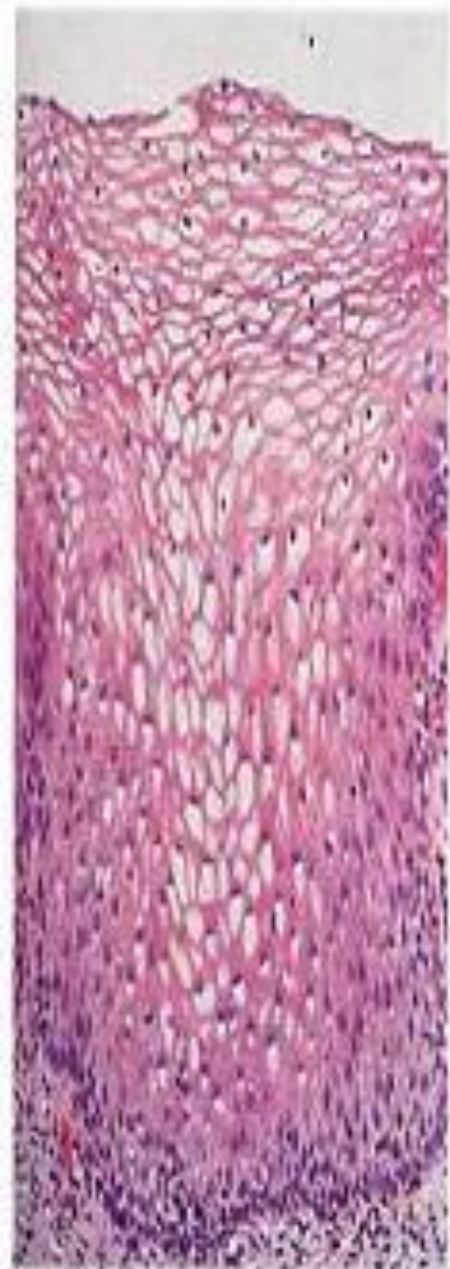Surface bleeds easily when touched

Spreading cancer

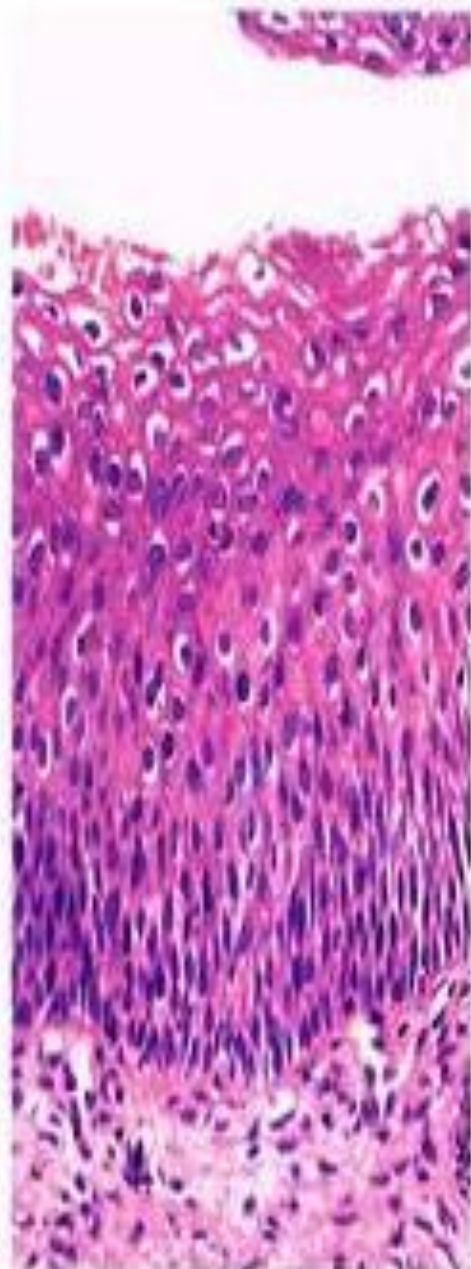
Parametrium invaded by cancer

Bleeding in vagina

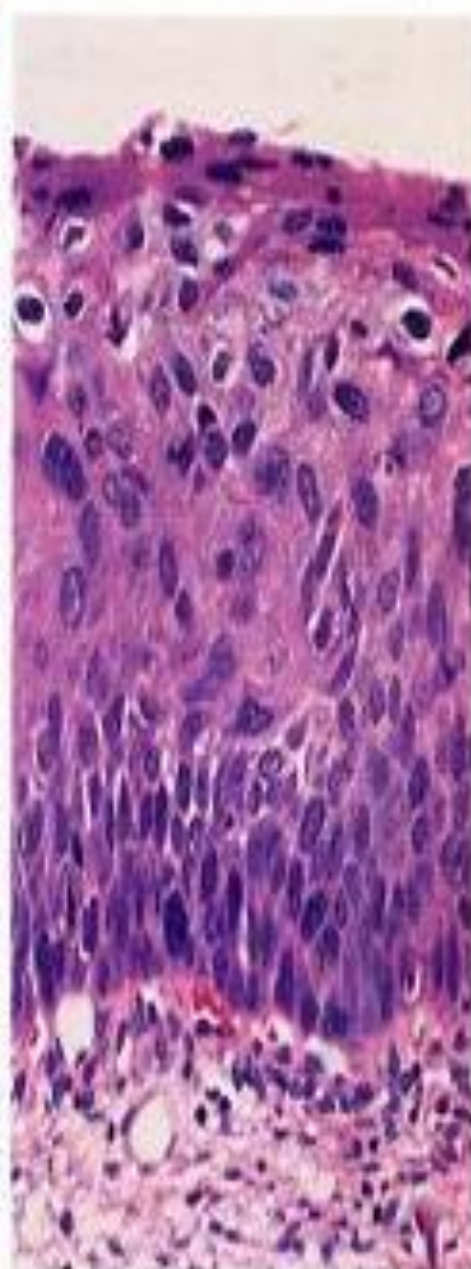




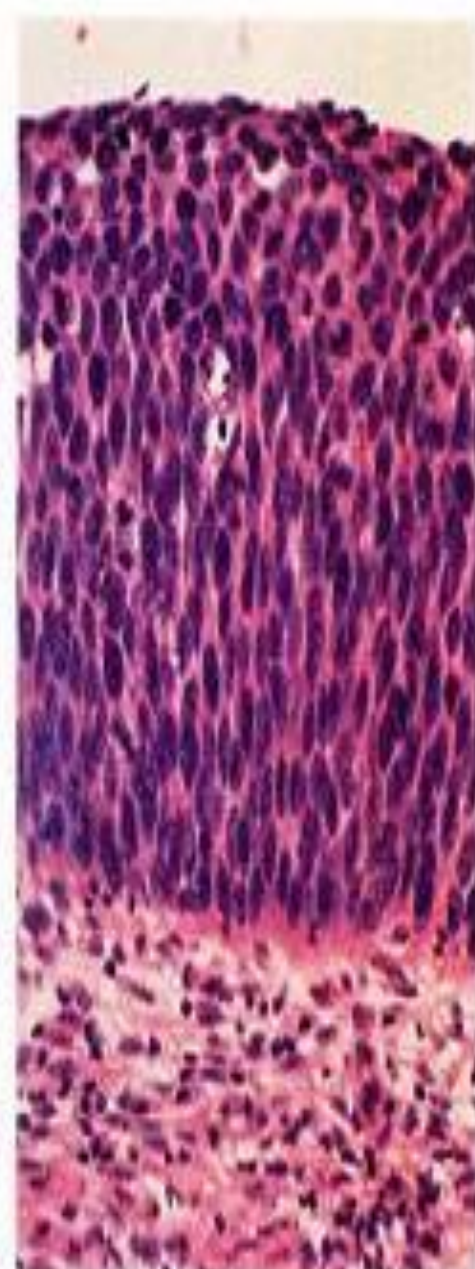
Normal



CIN I



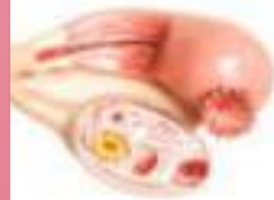
CIN II



CIN III

# Клиникасы

- ЖМР бастапқы даму сатысында клиникалық белгілері өте әлсіз білінеді. Бастапқы кезінде кішкентай жарақат немесе жатыр мойынында ғана беткі қабатында ісіктік білінеді. Аздап қан араласқан ақ кір пайда болады. Көбінесе ол етеккір аралығында кейде гинекологиялық тексеруде, жыныс қатынасынан кейін яғни контакталы қан кетуі мүмкін. Мұндай белгілер менапаузадан кейін болса, оның диагностикалық маңызы зор. Рақтың 0-1 сатысында белгілері білінбейді. Ісіктің ары қарай даму сатысында ақкір басында сулы сипатта болса, кейінде “ет жуындысы” түстес, ірінді иістес болып келеді. Кейде ауыр зат көтергенде, жыныс қатынастан кейін қан кетуі мүмкін. Ауру сезімдері белге, санға, тік ішекке беріледі.





Клиникасы бойынша үш формаға бөлеміз: **экзофитті**, **эндофитті** және **аралас**.

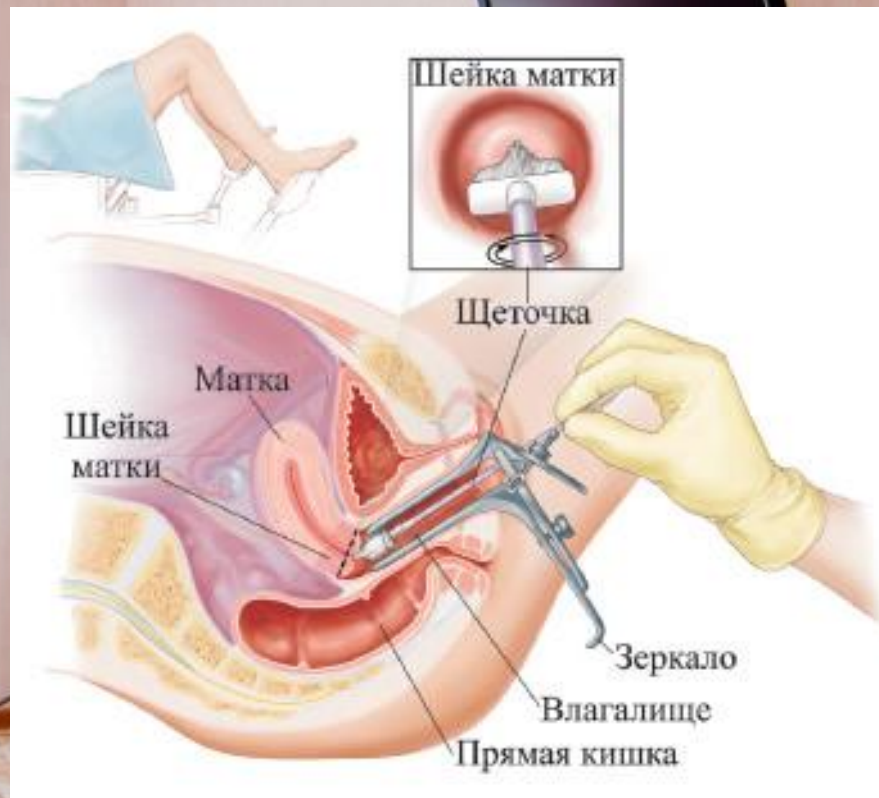
1. **Экзофитті** формасында ісік “түсті капсула” немесе жалған полип тәрізді жатыр мойнының сыртына қарап өседі.

2. **Эндофитті** формасы жиі кедеседі. Ісік жатыр мойнының ішіне қарай өседі. Жарақаты жеңіл қанағыш, жиектері біркелкі емес, тығыздау.

3. **Аралас** формалы екеуінде уқсайды. Рак жатыр мойнының шырышты қабатында болса, ол тығыздалады, формасы бөшке тәрізді болады. Ісік дамуы бойынша лимфогенді, гематогенді, және ұзындық бойы арқылы дамиды.

# Жүктілік кезіндегі жатыр мойнының рагы.

- Жатыр ісігі жүктіліктің 1 триместрінде қынаптық зеттеу арқылы ,2,3 триместрінде ішті сипап қарағанда жатырдың оң немесе сол жағынан анықтайды.Егер ісік қатерсіз болса ,жүктілік ағымында тек бақылайды ,ал ауру сезімі анықталса,онда операция жасап, жатырдың өзгерген қосалқы бөлігін алып тасайды,операциядан кейін жүктілікті әрі қарай сақтайтын терапияны жүргізеді.



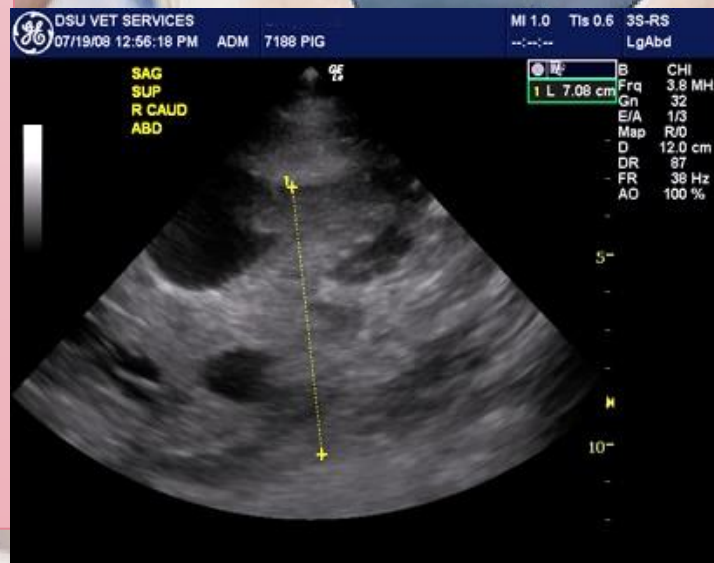
# Босану ерекшеліктері:

- Ісіктің нәрестенің туылуына кедергісі бар ма, жоқпа соған байланысты. Егер нәрестенің босану жолдарына ісік кедергі жасаса, онда тек кесар тілігі арқылы әйелді босандырады, көбінде ісік нәрестенің туылуына кедергі жасамайды, әйел өзі босанады. Босанғаннан соң дәрігер тактикасы ісіктің түріне, ағымына, мөлшеріне байланысты.



# Диагностика

- 1. Қынаппен жатыр мойынын қыру
- 2. Люгольмен майлау. Мұнда жатыр мойыны күнгірт қоңыр түске боялады, боялмайтын жерлер болса, ол эпителияда гликогеннің жоқтығын көрсетеді.
- 3. Кольпоскоп арқылы тексергенде әйнек тәрізді ісік ткандер қан тамырларының атепиясы, ошақты некроздар және жара анықталады.
- 4. Рақтың сатысын анықтау үшін міндетті түрде қынаппен тік ішекті тексету қажет.
- 5. Цистоскопия, ректоскопия, рентгендік тексерулер.




# Емі

- ЖМРді емдеуде жасына ауру сатысына, клиникалық морфологиялық және рентгендік тексеруіне байланысты қолданылады.
  
- 1. Ca in siti 45 жасқа дейінгі әйелдерге жатыр мойынының конус тәрізді электроэксцизиясы және сериялы гистологиялық тексерулер, ал 45 жастан асқандарға –жатырлық экстирпациясы қосалқы мүшелермен. Сәулелік терапия.
  
- 1 сатылы ракта –құрастырылған ем. Вертгейм операциясы (кеңейтілген пангистерэктомия ) операциядан кейінгі дистанциондық терапия. Вертгейм операциясында жатыр қосалқы мүшелерімен бірге, қынаптың жоғарғы 3/1 бөлігін, жамбас лимфа түйіндерімен және клетчаткасымен жатыр экстирпациясы жасалады.
  
- 2 сатысында операция алдында сәулелі терапия, содан кеңейтілген пангистерэктомия.
  
- 3. байланысқан сәулелі терапия, тек жамбас лимфа түйіндерінде шектелген метастаздар кезінде құрастырылған ем.
  
- 4. Симптоматикалық ем. Бірінші химиотерапия операциядан соң жасалады.

# Қолданылған әдебиеттер:

- *Х.Ә.Әбисатов, Ә.Е. Есенқұлов - Онкология, 2 том.*
- *[ttp://www.cervicalerosion.ru/cervicalcarcinoma/cervicalcarcinomapregnancy/](http://www.cervicalerosion.ru/cervicalcarcinoma/cervicalcarcinomapregnancy/)*
- *[http://www.rosoncoweb.ru/journals/sib\\_oncology/2003/3/21-22.pdf](http://www.rosoncoweb.ru/journals/sib_oncology/2003/3/21-22.pdf)*
- *[tp://oncology.eurodoctor.ru/cervical\\_carcinoma/cervical\\_carcinoma\\_treatment/](tp://oncology.eurodoctor.ru/cervical_carcinoma/cervical_carcinoma_treatment/)*





**Назарларыңыз  
ға рахмет!!!**