

Оперативная хирургия нижней
конечности.

Топографическая анатомия
шеи.

ШОВ СУХОЖИЛИЯ

Классификация по времени наложения:

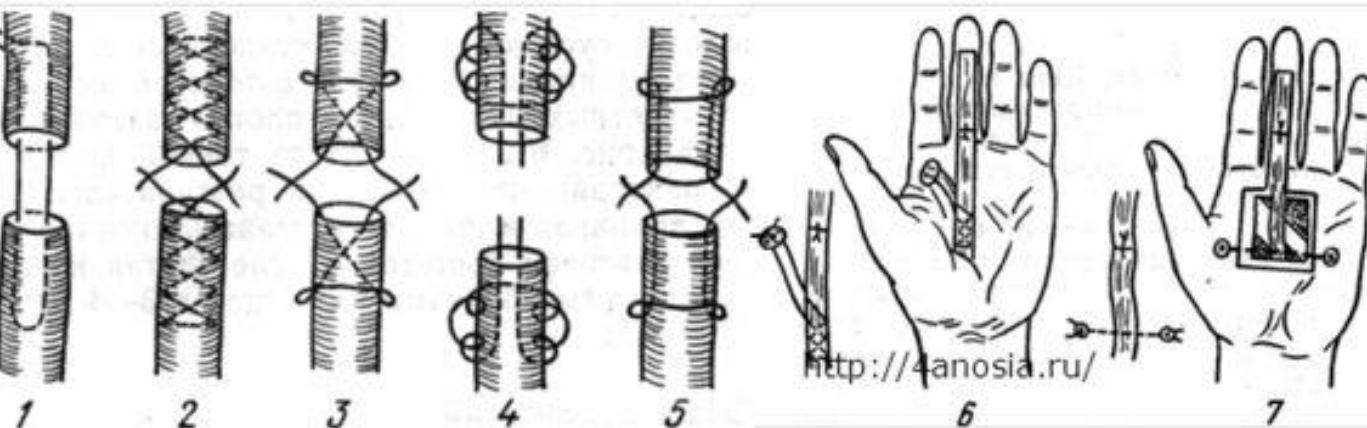
первичный шов – накладывается при выполнении ПХО раны

вторичный ранний – накладывается после заживления раны 1-ичным натяжением

вторичный поздний – накладывается после заживления раны 2-ичным натяжением

Требования:

- 1) шов должен быть прочным
- 2) шов не должен захватывать много ткани, чтобы не нарушать кровоснабжения сухожилия, но и не должен захватывать мало ткани, чтобы не разволокнуть сухожилие
- 3) шов должен обеспечивать гладкую, скользящую поверхность сухожилия, т.е. узел должен быть внутри
- 4) над сухожилием должно быть восстановлено фасциальное или синовиальное влагалище



1- Ланге

2- Кюнео

3- Блоха-Бауэра

4- Казакова

5- Розова

6- Беннела

7- Далецкого-Пугачева

MyShared

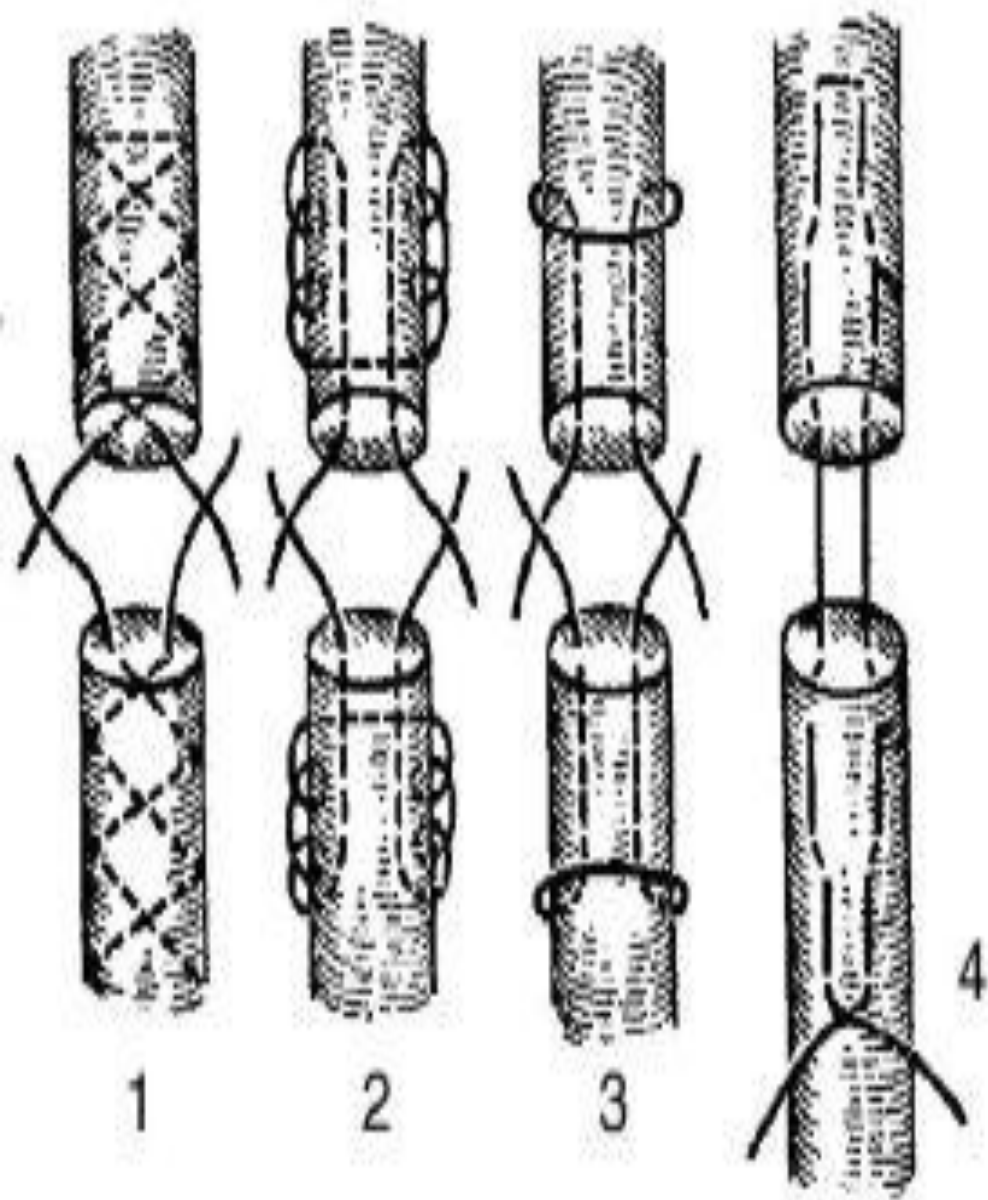
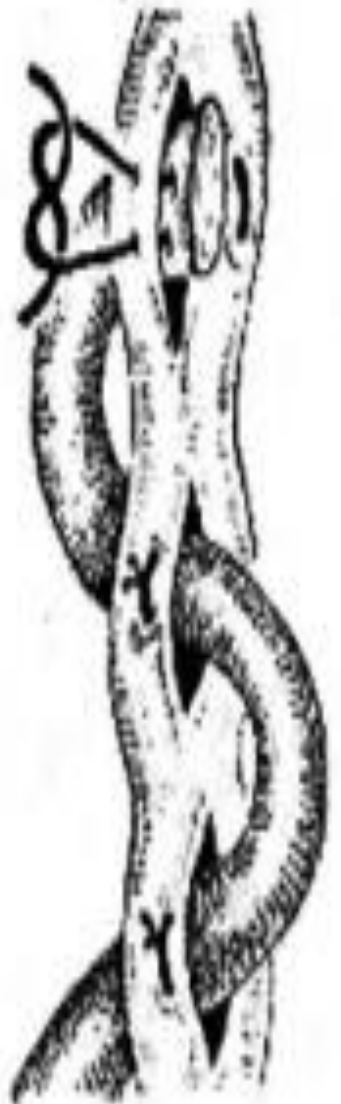
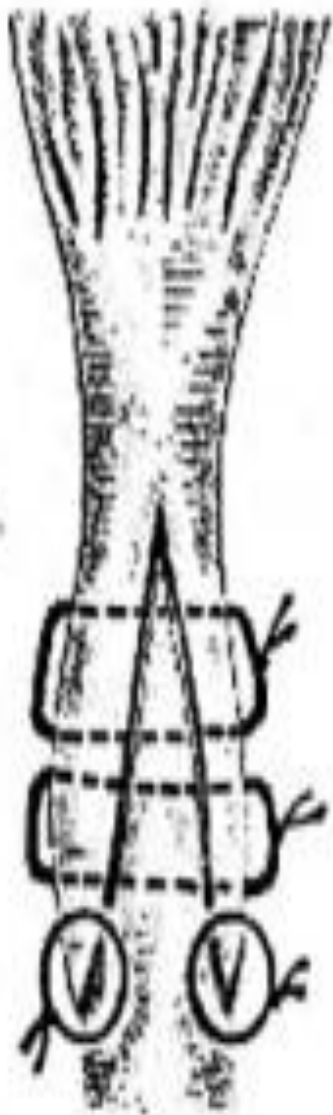
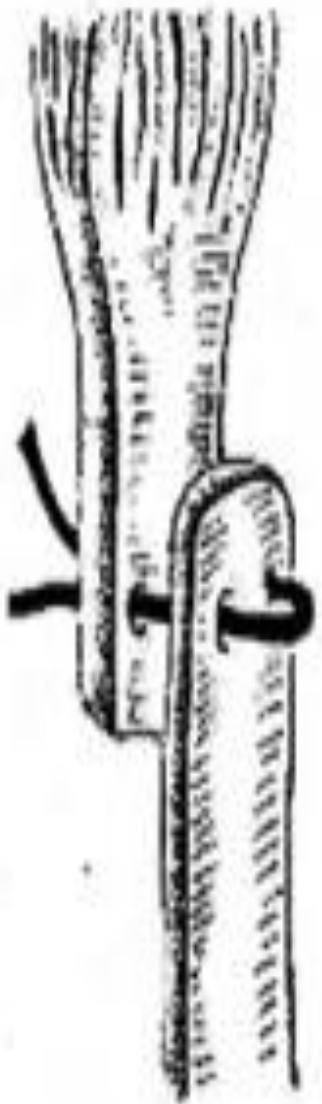Рис. 2.32. Виды внутривольных адаптирующих швов сухожилия:
 1 — по Кюнео [Cuneo]; 2 — по Казакову; 3 — по Блоху [Blosh] — Бонне [Bonnet]—Розову; 4 — по Ланге [Lang]



СОСУДИСТЫЙ ШОВ

ТРЕБОВАНИЯ:

- Создание герметичности по линии анастомоза;
- По линии шва не должно быть сужения просвета;
- Сшиваемые концы сосуда по линии шва должны соприкоснуться внутренней оболочкой – интимой;
- Шовный материал не должен находиться в просвете сосуда.

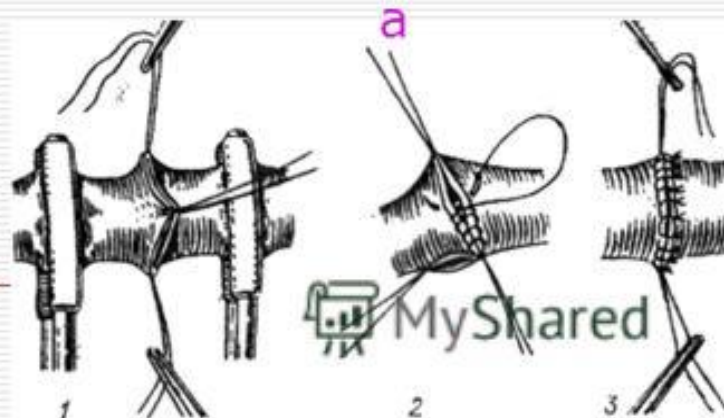
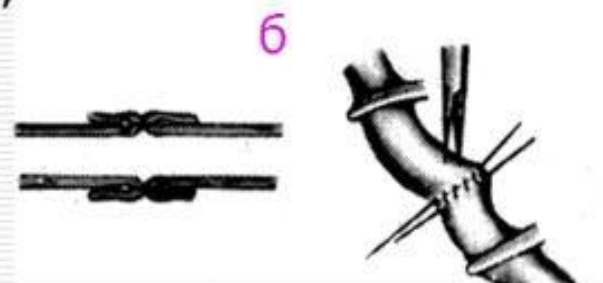
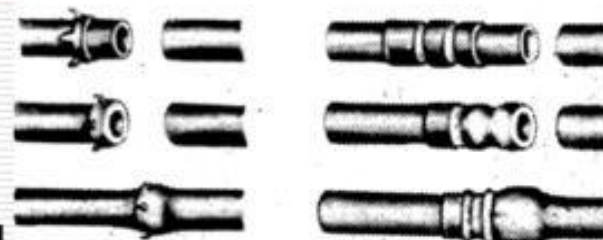
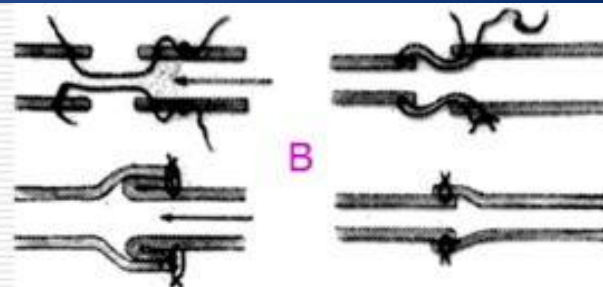
КЛАССИФИКАЦИЯ:

По способу наложения:

- ручной шов;
- механический шов – выполняется с помощью сосудосшивающего аппарата.

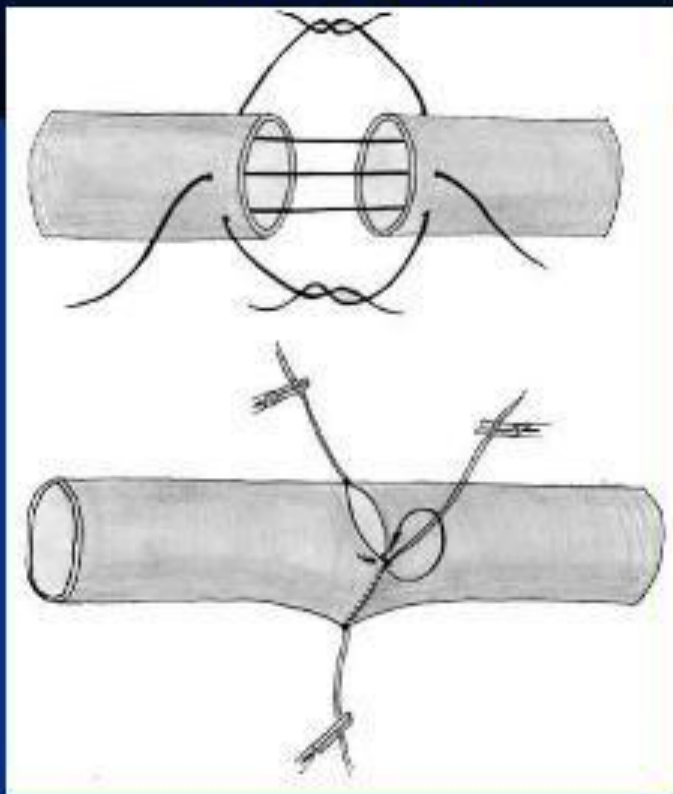
По отношению к окружности:

- Боковой (до 1/3);
- Циркулярный (свыше 2/3);
- а) Обвивные (шов Карреля, Морозовой);
- б) Выворачивающие (шов Сапожникова, Брайцева, Полянцева);
- в) Инвагинационные (шов Соловьева).

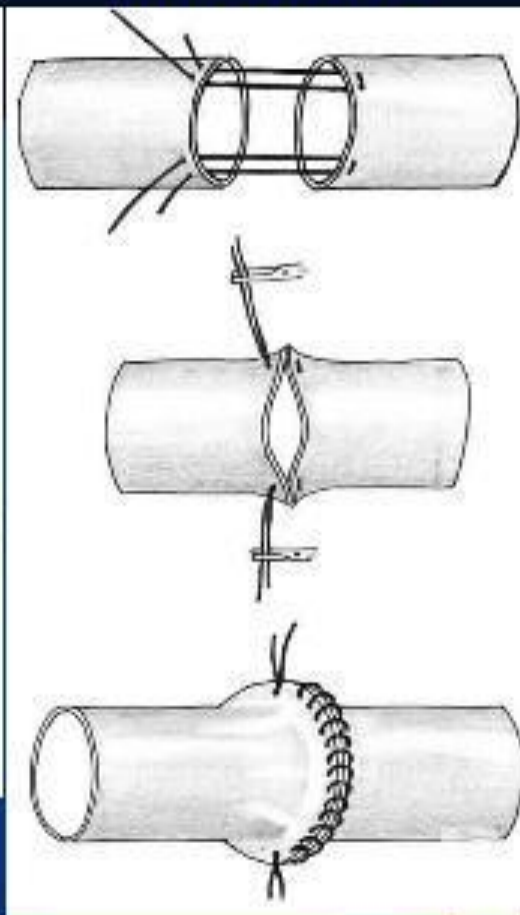


Сосудистый шов

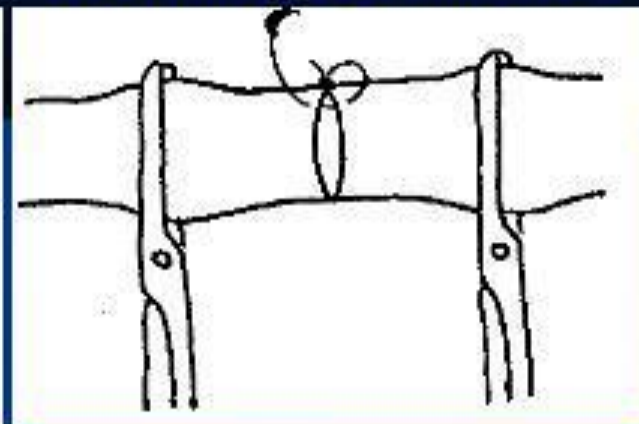
Шов Карреля

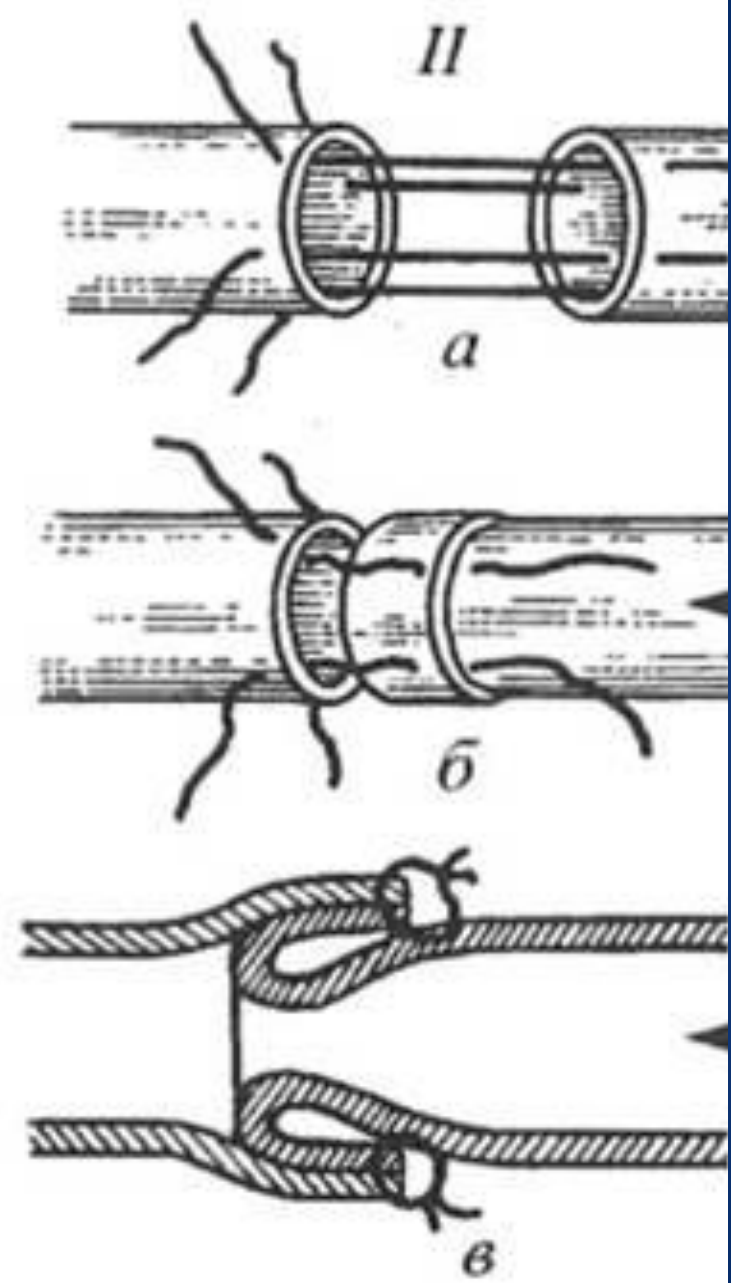
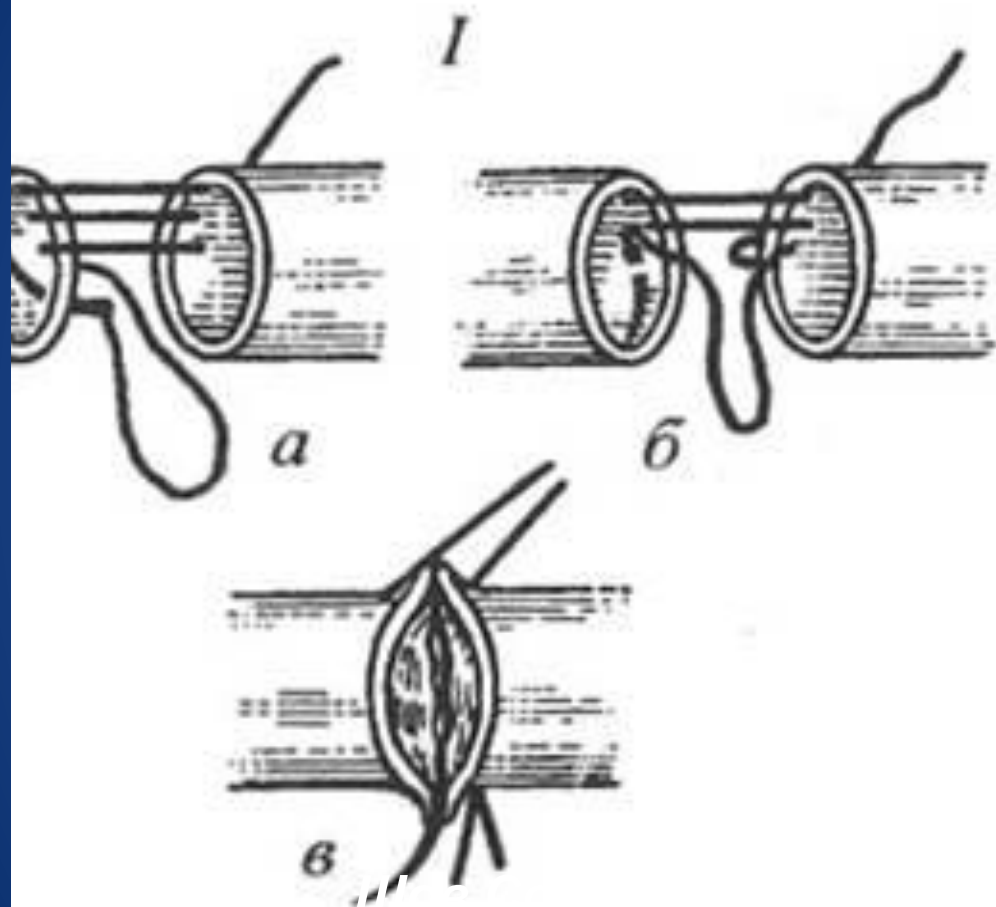


Шов Полянцева



Боковой сосудистый шов





ШОВ НЕРВА

эпинеуральный

по времени:

а) Первичный (одновременно с ПХО)

б) Отсроченный ранний (после заживления раны 1-ичным натяжением)

в) Отсроченный поздний (после заживления раны 2-ичным натяжением)

по способу:

перинеуральный

Первичный шов нерва может быть наложен при соблюдении следующих **условий**:

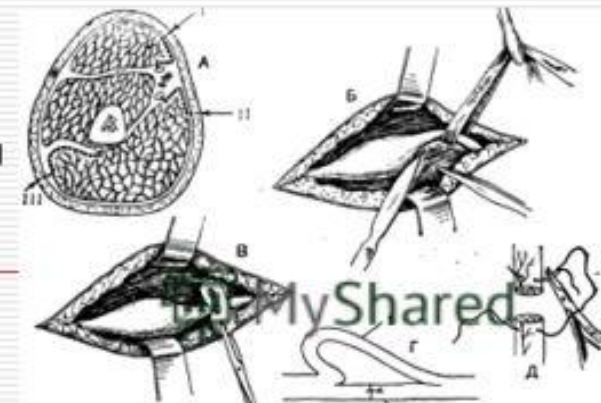
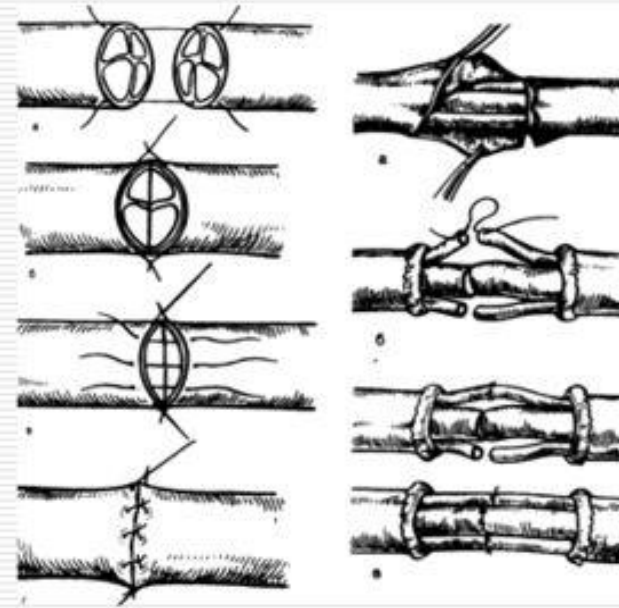
- ❑ 1) при чистых резаных ранах
- ❑ 2) в случаях, когда имеется квалификация у хирурга и есть время для неторопливой работы
- ❑ 3) если есть возможность провести до операции неврологическое обследование больного
- ❑ 4) при технической оснащенности операционной

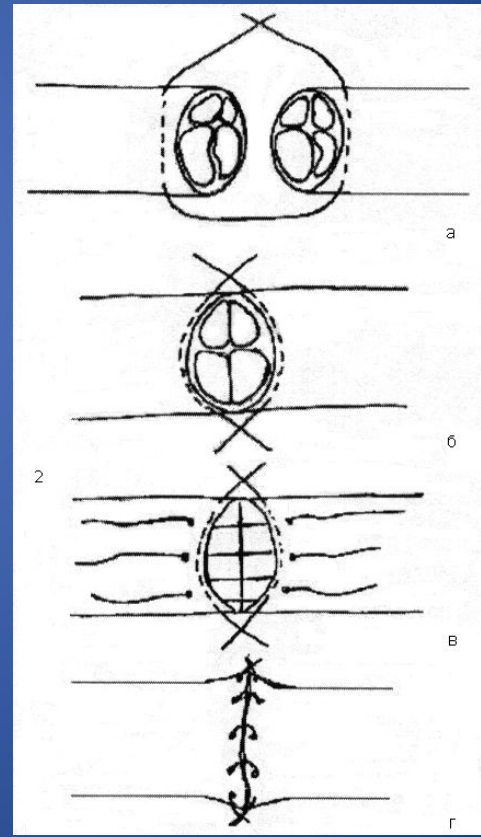
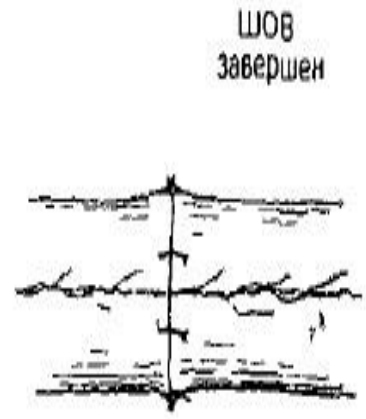
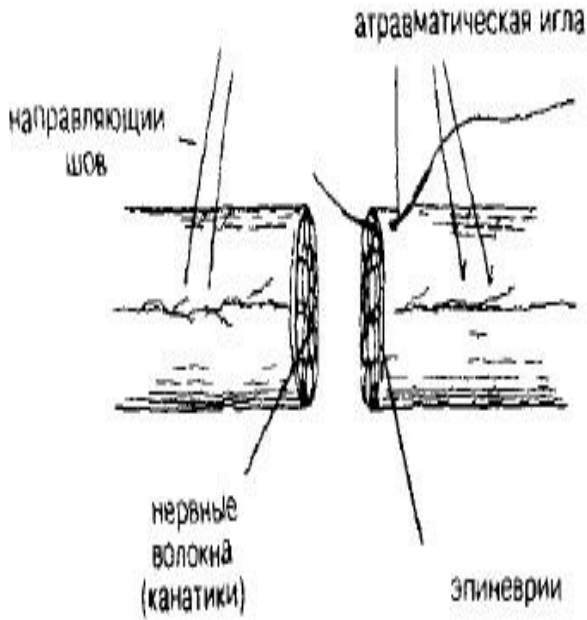
К преимуществам отсроченного шва относятся:

- ❑ 1) работа в чистой ране
- ❑ 2) выполнение шва врачом, имеющим опыт в хирургии периферической нервной системы
- ❑ 3) выполнение шва в специализированном учреждении после квалифицированного обследования больного
- ❑ 4) легче определяются границы необходимой резекции нерва

ТЕХНИКА и ТРЕБОВАНИЯ к ШВУ НЕРВА:

- ❑ Оперативный доступ к нерву
- ❑ Выделение нерва из окружающих тканей
- ❑ Резекция центрального конца до жизнеспособных аксонов (зернистость), периферического до открытия шванновских каналов (кровоотчивость)
- ❑ Четкое сопоставление концов нерва по оси
- ❑ Наложение эпинеуральных или перинеуральных швов с диастазом между концами, но не более 1 см
- ❑ Укладывание нерва в подготовленное ложе





Точки пунктирования коленного сочленения

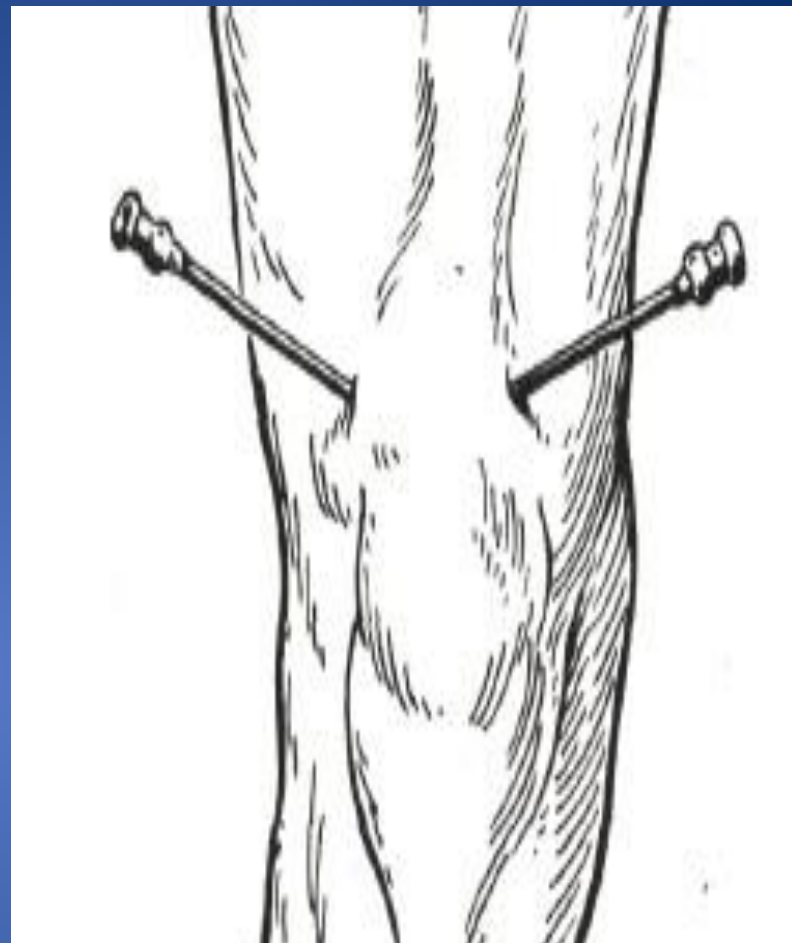
В зависимости от целей пунктирования, наличия или отсутствия большого количества внутрисуставной жидкости проводить эту манипуляцию можно при помощи разных доступов.

Используются следующие варианты, или точки пунктирования:

Стандартный доступ. В этом случае игла вводится с внутренней или наружной стороны верхнего полюса надколенника.

Доступ к верхнему завороту коленного сустава. Он осуществляется через прокол с наружной или внутренней стороны головки четырехглавой мышцы бедра.

Доступ к нижним заворотам проводится через наиболее выступающую их часть с наружной или внутренней стороны – в зависимости от накопления жидкости.



Техника проведения пункции

- При стандартной пункции пальцами определяется щель между мышелком бедра и задней поверхностью надколенника. Через нее в полость сустава вводится стандартная игла длиной 4–5 см. Сигналом остановки для хирурга служит ощущение провала в пустоту, резкое прекращение сопротивления тканей. Это обозначает, что игла находится в суставной полости.
- Иногда игла может упереться в кость. В этом случае необходимо отсоединить ее от шприца и, немного оттянув, перемещать до тех пор, пока она не окажется в полости сочленения.

Артротомия коленного сустава

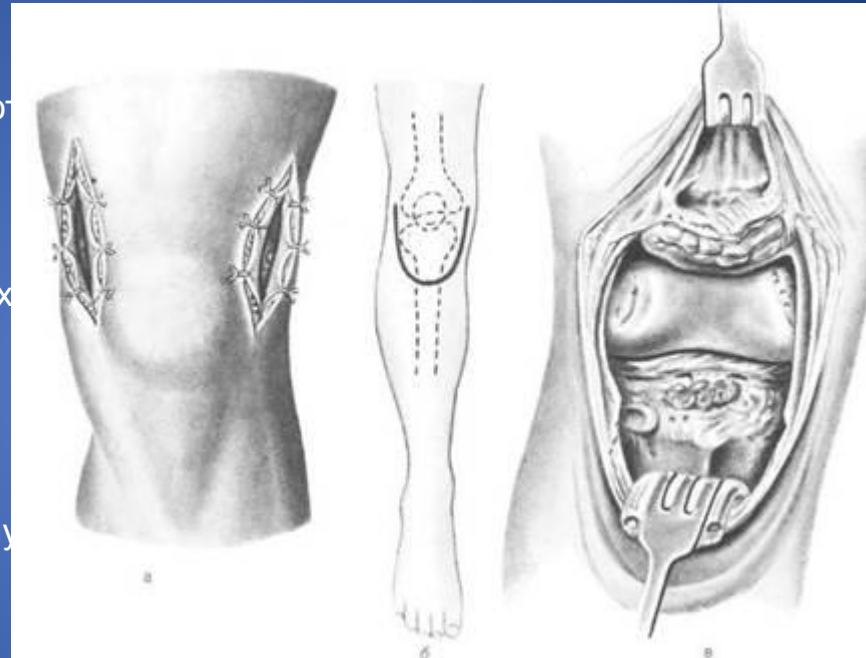
Дренирование сустава при эмпиемах достигается обычно двумя разрезами по сторонам надколенника (парапателлярные разрезы).

Техника операции при эмпиеме сустава. Колено слегка сгибают, проводят по обеим сторонам надколенника два вертикальных разреза, проникающих в полость сустава. Разрезы начинают на 4-5 см выше надколенника и продолжают их книзу до уровня *tuberositas tibiae*. Надколенник оттягивают крючком кпереди, полость сустава высушивают марлевым тампоном и вставляют дренажи. При наличии небольших воспалительных явлений в суставе не рекомендуется вводить дренажные трубки.

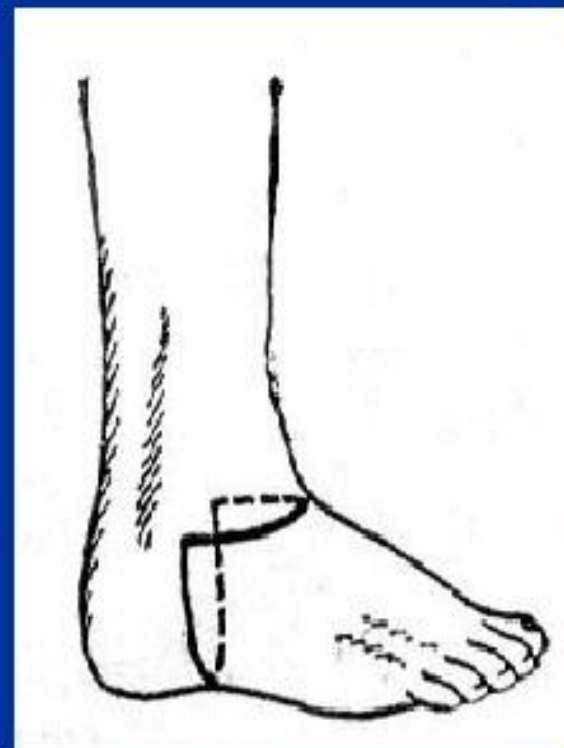
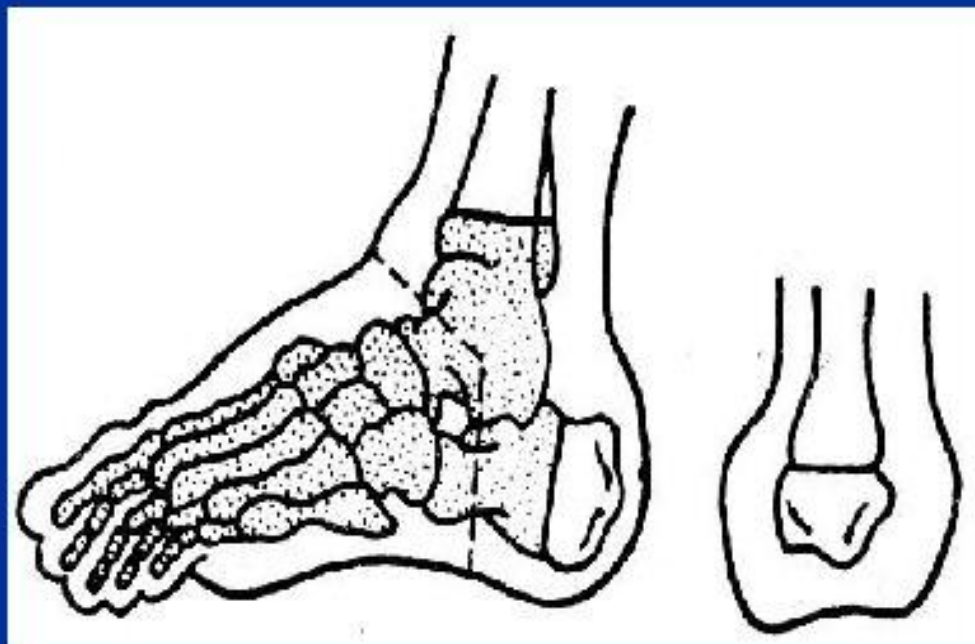
Для дренирования задних необходимо добавить контрапертуру по медиальному краю подколенной ямки.

Для этого через имеющийся разрез по внутреннему краю надколенника проводят в полость сустава изогнутый корнцанг между внутренним мышцелком бедра и боковой медиальной частью капсулы сустава. Корнцанг продвигают кзади до тех пор, пока его конец не будет выпячивать мягкие ткани в подколенной ямке, непосредственно у сухожилия *m. semitendinosus*. Над образовавшимся выпячиванием разрезают скальпелем мягкие ткани и таким образом вскрывают задний медиальный заворот сустава.

После операции конечность помещают на шину Белера или накладывают гипсовую повязку.

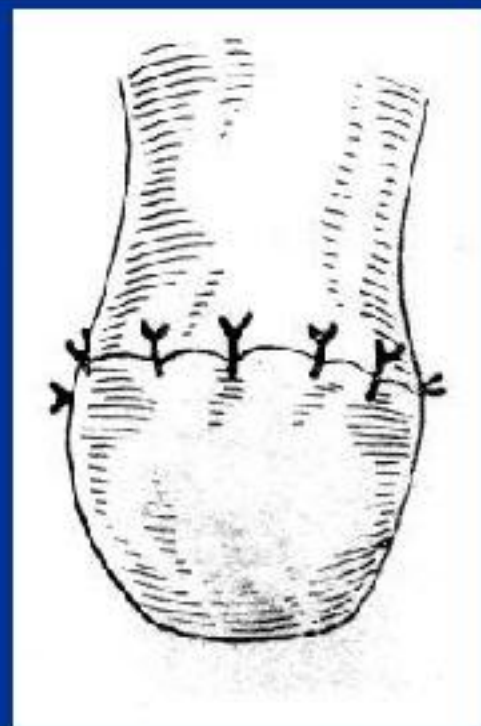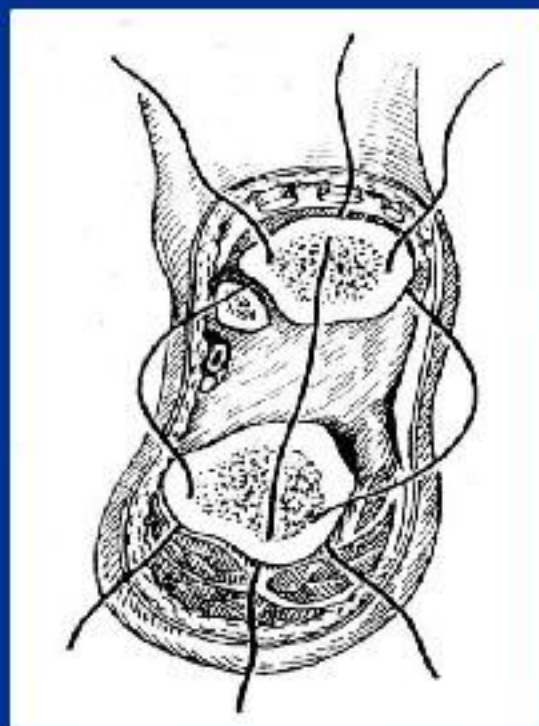
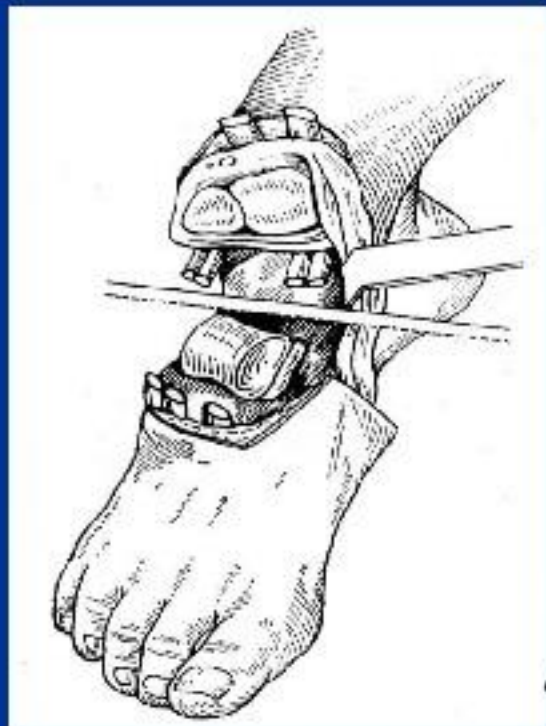


Костно-пластическая ампутация голени по Н.И. Пирогову



1. На тыльной поверхности стопы проводят поперечный разрез мягких тканей от нижнего конца одной лодыжки до нижнего конца другой, вскрывающий голеностопный сустав.
2. Вторым разрез, стремяобразный, ведут от конца первого разреза через подошву, перпендикулярно ее поверхности, в глубину до пяточной кости.

Костно-пластическая ампутация голени по Н.И. Пирогову

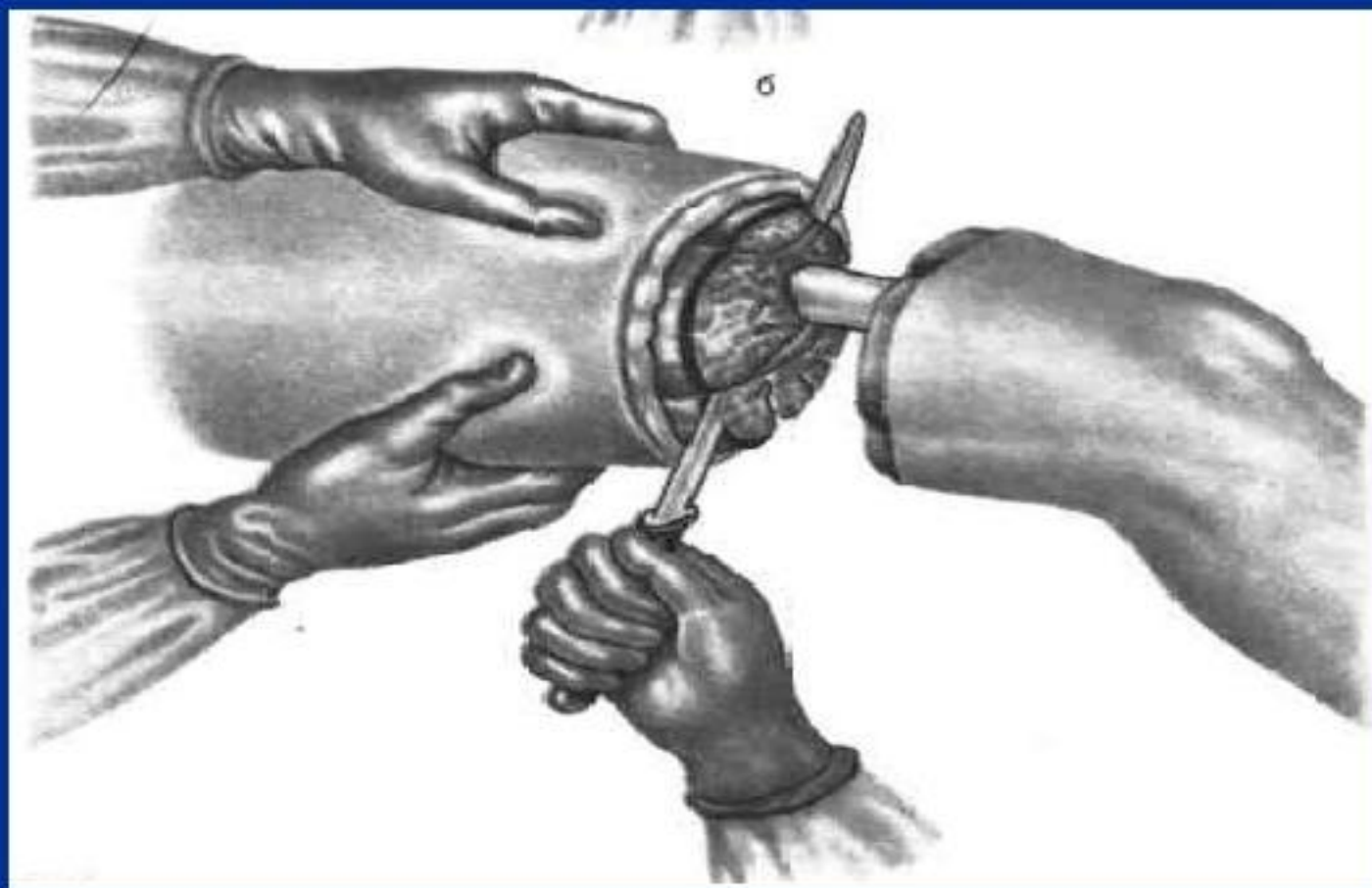


3. *Перепиливают подошву, удалив при этом весь передний отдел стопы вместе с таранной и частью пяточной кости.*
4. *Распил сохраненной части пяточной кости прикладывают к распилу большеберцовой кости после спиливания нижних эпиметафизов голени.*

Преимущества: формирование хорошей культы с опорой на пяточный бугор без заметного укорочения длины конечности, что не требует проведения протезирования.

Трехмоментная (конусо-круговая) ампутация :

1. *Рассекают кожу, подкожную клетчатку и фасцию.*
2. *По краю сократившейся кожи рассекают поверхностные мышцы, а после оттягивания кожи в проксимальном направлении производят повторное пересечение глубокого слоя мышц до кости.*
3. *По краю сократившихся мышц перепиливают кость.*



ГРАНИЦЫ ШЕИ

Верхняя: край нижней челюсти – ее угол –
сосцевидный отросток – верхняя выйная
линия – наружный затылочный выступ

Нижняя: яремная вырезка – верхний край
ключицы – акромион – остистый отросток С7

Области шеи: передняя и задняя

Треугольники шеи (передней области):

Латеральный: лопаточно-трапецевидный- 5

лопаточно-ключичный- 6

Медиальный: поднижнечелюстной- 1 →

тр. Пирогова (a.lingualis)

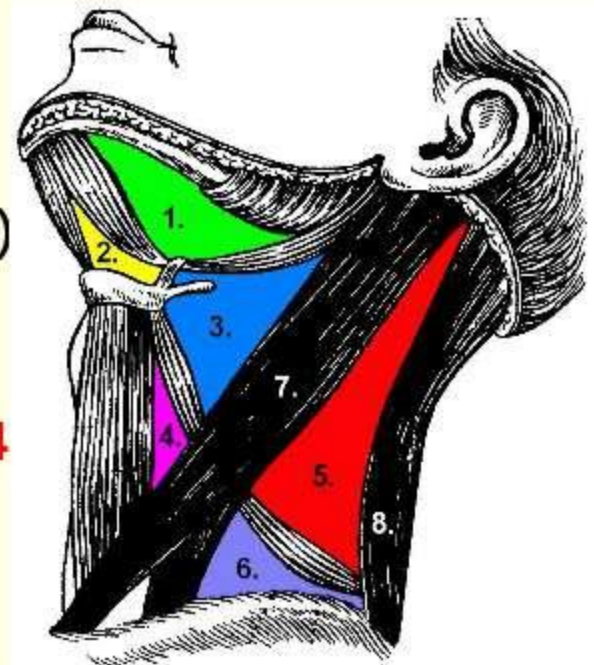
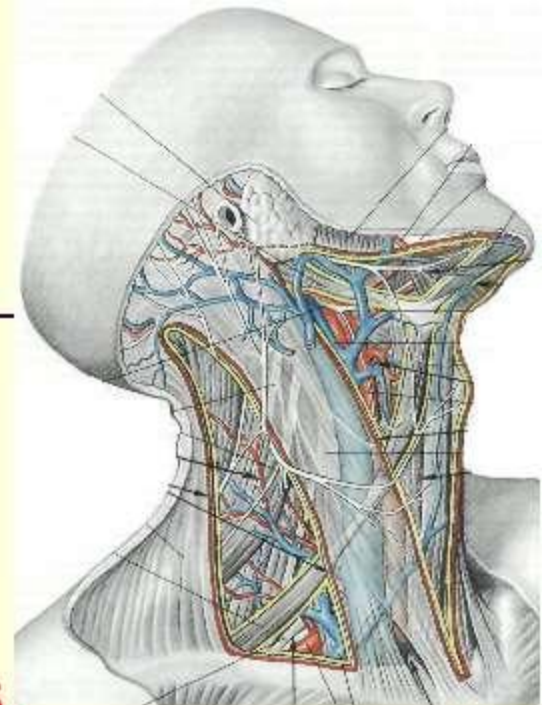
подподбородочный- 2

сонный- 3

лопаточно-трахеальный- 4

лестнично-позвоночный

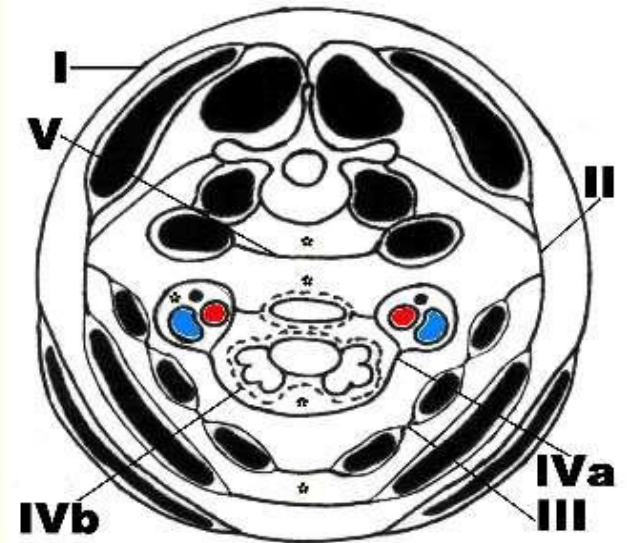
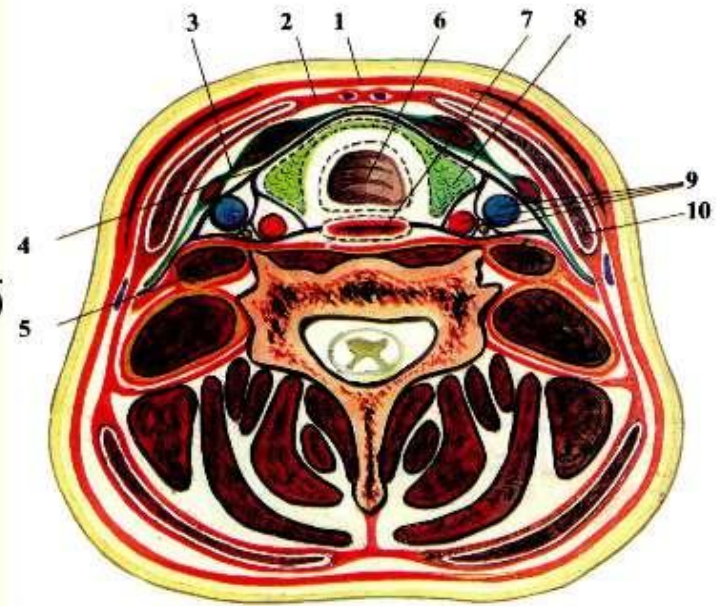
(в глубоких отделах кивательной области - 7)



ФАСЦИИ ШЕИ

(ПО ШЕВКУНЕНКО)

- I. **Поверхностная** [1] – в ПЖК, футляр для подкожной мышцы
- II. **Собственная (поверхностная пластинка)** [2] – делит шею на переднюю и заднюю области (прикрепляется к поперечным отросткам), футляр для кивательной мышцы [10]
- III. **Собственная (глубокая пластинка, лопаточно-ключичный апоневроз Рише)** [3] – в передних отделах между подъязычной костью и ключицей с грудиной
- IV. **Внутришейная** [4]: а) **париетальный листок** – влагалище сосудисто-нервного пучка [9] б) **висцеральный** – покрывает органы [6,7,8]
- V. **Предпозвоночная** [5] – от основания черепа, покрывает позвоночник

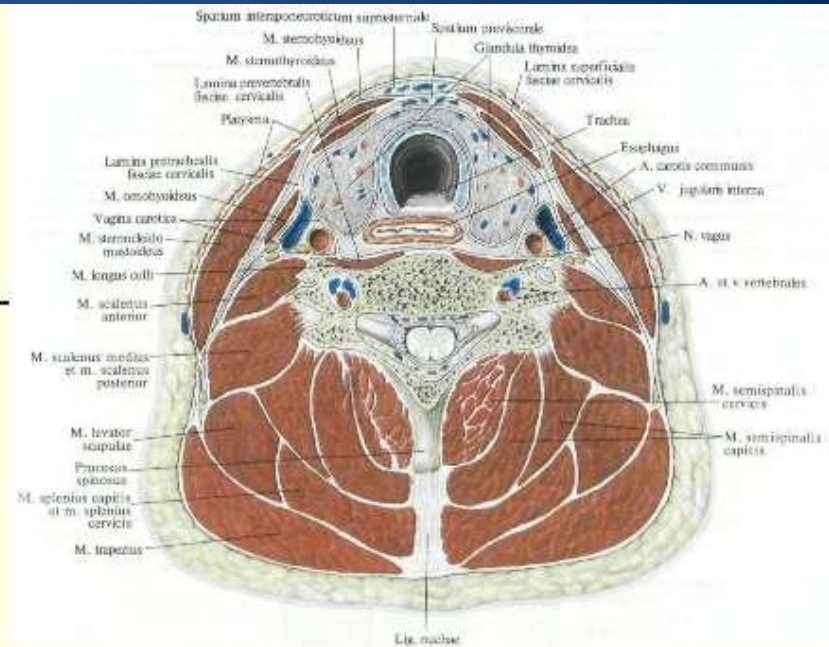


ФУНКЦИИ ФАСЦИЙ

- Защита
- Фиксация
- Способствуют биомеханике мышц
- Ограничивают клетчаточные пространства
- С фасциями сращена наружная оболочка вен:

«+» вены расширены,
регуляция притока и оттока
крови от головного мозга

«-» не спадаются, при ранениях
возможна воздушная эмболия



КЛЕТЧАТОЧНЫЕ ПРОСТРАНСТВА

ЗАМКНУТЫЕ

**Надгрудинное
межапоневротическое**

Между 2 и 3 фасцией над
грудиной

Поверхностные вены
шеи, яремная венозная
дуга

Слепые мешки Грубера

Продолжение
надгрудинного
пространства позади
кивательной мышцы

Конечный отдел передней
яремной вены

**Фасциальный мешок
кивательной мышцы**

Между поверхностным и
глубоким листками 2
фасции

Кивательная мышца

**Пространство
поднижнечелюстной
железы**

Между поверхностным и
глубоким листками 2
фасции и нижней
челюстью

Слюнная железа,
лицевые артерия и вена,
л/у

**Пространство щитовидной
железы**

Между собственной
капсулой и висцеральным
листком 4 фасции

Сосуды ЩЖ

**Предпозвоночное
пространство**

Между 5 фасцией и телами
позвонков

Длинные мышцы головы
и шеи, симпатический
ствол

СООБЩАЮЩИЕСЯ

Основного
сосудисто-
нервного пучка

Образовано
париетальным
листком 4
фасции

Вверх – до
основания черепа,
вниз – с передним
и задним
средостением

Предвисцеральное
(предорганное)

Между
париетальным и
висцеральным
листками 4
фасции

Вниз – с передним
средостением

Ретровисцеральное
(позадиорганное)

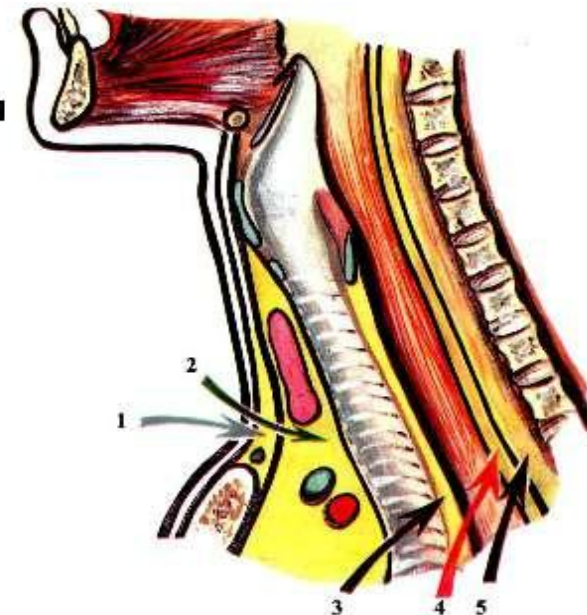
Между
париетальным
листком 4 и 5
фасцией

Вниз – с задним
средостением

Бокового
треугольника шеи

Между 2 и 5
фасциями

С лопаточной,
подмышечной
областями,
передним
средостением



ТОПОГРАФИЯ СОННОГО ТРЕУГОЛЬНИКА

- **Границы:**
- **сверху** – заднее брюшко *m. digastricus*;
- **медиально** – верхнее брюшко лопаточно-подъязычной мышцы;
- **латерально** – внутренний край грудино-ключично-сосцевидной мышцы.

- В данном треугольнике проецируется основной сосудисто-нервный пучок шеи по биссектрисе угла, образованного верхним брюшком лопаточно-подъязычной мышцы и внутренним краем грудино-ключично-сосцевидной мышцы. В него входят:
- - общая сонная артерия (слева отходит от дуги аорты, справа от плечеголового ствола) располагается медиально и кнутри;
- - внутренняя яремная вена (берет начало от сигмовидного венозного синуса твердой мозговой оболочки и выходит из полости черепа через яремное отверстие задней черепной ямки) лежит латерально и кнаружи от артерии;
- - блуждающий нерв (покидает полость черепа через яремное отверстие) располагается кзади от сосудов и между ними задней поверхностью прилежит к ретровисцеральному клетчаточному пространству.
- На уровне V шейного позвонка (верхний край щитовидного хряща гортани) располагается зона бифуркации общей сонной артерии. Наружная сонная артерия проходит кнутри и медиально и на своем протяжении отдает ветви, а внутренняя сонная артерия располагается кнаружи и латерально, не отдает на шее ветвей и входит в полость черепа через передний отдел рваного отверстия, ложится по бокам турецкого седла в одноименной борозде и формирует передние и средние мозговые артерии.

- Наружная сонная артерия отдает на шее следующие ветви:
- - верхняя щитовидная артерия (верхняя гортанная артерия);
- - язычная артерия;
- - лицевая артерия;
- - задняя ушная артерия;
- - затылочная артерия;
- - восходящая артерия глотки.

- Сзади основного сосудисто-нервного пучка шеи кнутри от блуждающего нерва находится симпатический шейный ствол. В нем выделяют три основных узла: верхний, средний и нижний, которые соединяются вертикальными нервными волокнами. Иногда выделяют добавочный узел. Верхний узел располагается на уровне 2-3 шейных позвонков, средний – на уровне 6-го шейного позвонка, промежуточный – на уровне 7-го, а нижний чаще всего сливается с первым грудным, образуя звездчатый узел (в лестнично-позвоночном промежутке на уровне 1-го грудного позвонка).

ТОПОГРАФИЯ ТРЕУГОЛЬНИКА ПИРОГОВА

- Границы:
- - медиально: свободный край челюстно-подъязычной мышцы;
- - латерально и снизу: сухожилие заднего брюшка *m. digastricus*;
- - сверху – подъязычный нерв.
- Дном треугольника является *m. hyoglossus*. Под ней располагается язычная артерия

ПОДНИЖНЕЧЕЛЮСТНОЙ треугольник

- **Границы поднижнечелюстного треугольника**
- *Верхняя граница поднижнечелюстного треугольника — нижний край нижней челюсти,*
перед-нижняя граница поднижнечелюстного треугольника — проекция переднего брюшка двубрюшной мышцы, идущая от большого рожка подъязычной кости до подбородка,
зад-нижняя граница поднижнечелюстного треугольника — проекция заднего брюшка двубрюшной мышцы, идущая от большого рожка подъязычной кости до сосцевидного отростка.
- **Проекции сосудов и нервов в области поднижнечелюстного треугольника на кожу**
- Параллельно нижнему краю нижней челюсти проецируется **краевая ветвь лицевого нерва**. У *верхней границы поднижнечелюстного треугольника*, на середине нижнего края нижней челюсти, или у переднего края жевательной мышцы проецируется выход в щечную область лицевой артерии. Здесь можно пальпировать ее пульсацию или прижать для временной остановки кровотечения.

Слои поднижнечелюстного треугольника. Нижнечелюстная слюнная железа. Топография нижнечелюстной слюной железы. Лицевая артерия. Лицевая вена.

- **Кожа поднижнечелюстного треугольника** тонкая, подвижная, тесно связана с подкожной клетчаткой, развита индивидуально.
- **Подкожная жировая клетчатка поднижнечелюстного треугольника** рыхлая, сращена со следующим слоем.
- **Поверхностная фасция в области поднижнечелюстного треугольника** образует футляр для platysma. Последняя почти полностью покрывает этот треугольник, за исключением верхненаружного угла. В клетчатке между платизмой и 2-й фасцией шеи шейная ветвь лицевого нерва и верхняя ветвь n. transversus colli из шейного сплетения образуют arcus cervicalis superficialis, расположенную на уровне подъязычной кости. Выше этой дуги в том же слое, на 1—2 см ниже края нижней челюсти, проходит краевая ветвь нижней челюсти, ramus marginalis mandibularis n. facialis, прободающая перед этим 2-ю фасцию на уровне угла нижней челюсти.
- При повреждении этой ветви угол рта подтягивается кверху из-за паралича мышцы, опускающей угол рта
- **Нижнечелюстная слюнная железа. Топография нижнечелюстной слюной железы.**
- **Поверхностная пластинка фасции шеи в области поднижнечелюстного треугольника (2-я фасция по Шевкуненко)** образует ложе **поднижнечелюстной слюнной железы**. Эта фасция шеи, прикрепившись к подъязычной кости, вверху расщепляется на два листка. Поверхностный листок 2-й фасции прикрепляется к краю нижней челюсти, а глубокий — к челюст-но-подъязычной линии, идущей по внутренней стороне нижней челюсти, на 1,5—2 см кверху от ее нижнего края. Между этими листками и располагается **поднижнечелюстная слюнная железа**, gl. submandibularis, с ее выводным протоком, ductus submandibularis, или вартоновым протоком [Wharton].
- **Фасция окружает железу** свободно, не срастаясь с ней и не отдавая в глубь железы отростков. Между железой и ее фасциальным ложем имеется слой рыхлой клетчатки. Благодаря этому поднижнечелюстную железу можно легко выделить из ложа тупым путем. Верхняя часть наружной поверхности железы прилежит непосредственно к надкостнице нижней челюсти; внутренней (глубокой) поверхностью железа покоится на mm. mylohyoideus и hyoglossus, отделяясь от них глубоким листком 2-й фасции.
- **Фасциальное ложе железы** замкнуто со всех сторон, особенно сзади, где оно отделено от ложа околоушной железы плотной фасциальной перегородкой. Лишь по направлению кпереди и кнутри клетчатка, окружающая железу, вдоль ее протока сообщается с клетчаткой дна ротовой полости.
- **По боковым сторонам треугольника 2-я фасция** образует футляры для двубрюшной мышцы.
- **Лицевая артерия. Лицевая вена**
- **Лицевая артерия**, a. facialis, всегда проходит в глубине фасциального ложа железы, а обнаружить ее легче всего у края нижней челюсти, рядом с передним краем жевательной мышцы. Здесь от лицевой артерии отходит подподбородочная артерия, a. submentalis, идущая кпереди в промежутке между m. mylohyoideus и venter anterior m. digastrici.
- **Лицевая вена**, v. facialis, проходит в толще поверхностного листка фасции или тотчас под ним. У задней границы треугольника в нее вливается нижнечелюстная вена, v. retromandibularis.
- **Глубокий листок 2-й фасции в области поднижнечелюстного треугольника** покрывает мышцы, входящие в состав дна ротовой полости и в то же время составляющие дно поднижнечелюстного треугольника, — m. mylohyoideus и т. hyoglossus. Рыхлый участок в глубоком листке соответствует щели между указанными мышцами, через которую из поднижнечелюстного треугольника в подъязычную клетчатку переходит ductus submandibularis и ниже него v. lingualis и крупный ствол n. hypoglossus (XII пара черепных нервов).

Подподбородочный треугольник шеи. Слои в области подподбородочного треугольника. Подподбородочная артерия. Топография сосудов и нервов в области подбородочного треугольника.

- **Подподбородочный треугольник** ограничен по сторонам передними брюшками правой и левой двубрюшных мышц; его основание соответствует телу подъязычной кости, а вершиной он обращен к подбородочной ости.
- **Слои в области подподбородочного треугольника.**
- **Кожа в области подподбородочного треугольника** тонкая, подвижная. У мужчин кожа покрыта волосами. Подкожная клетчатка хорошо развита. В ней располагаются левая и правая *platysma* с покрывающей их поверхностной фасцией.
- Ближе к подъязычной кости **подподбородочный треугольник** свободен от *platysma* и прикрыт только поверхностной фасцией — 1-й фасцией по Шевкуненко.
- **2-я фасция шеи в области подподбородочного треугольника** образует футляры, в которые заключены передние брюшки *m. digastricus*, и покрывает челюстно-подъязычную мышцу, *t. mylohyoideus*. В клетчатке между 2-й фасцией и этой мышцей (иногда поверх 2-й фасции) располагаются 1 — 2 подподбородочных лимфатических узла, *nodi submentales*. К ним оттекает лимфа от кончика языка, среднего отдела дна полости рта и среднего отдела нижней губы.
- **Пучки *m. mylohyoideus* по срединной линии** шеи образуют шов, *raphe*, в виде тонкой соединительнотканной полоски. Глубже *m. mylohyoideus* (над ней) расположена округлой формы подбо-родочно-подъязычная мышца, *m. geniohyoideus*, а еще глубже — веерообразно идущая от подбородочной ости к корню языка *t. genioglossus*. Со стороны дна полости рта *m. genioglossus* и **подъязычная слюнная железа**, *gl. sublingualis* [Rivinus], покрыты слизистой оболочкой, отделенной от них слоем рыхлой клетчатки.

Подподбородочная артерия. Топография сосудов и нервов в области подбородочного треугольника.

- **Подподбородочная артерия, а. submentalіs**, — ветвь лицевой артерии — вместе с одноименной веной проходит в подподборо-дочный треугольник из поднижнечелюстного в промежутке между передним брюшком двубрюшной мышцы и *m. mylohyoіdeus*, располагаясь ближе к нижней челюсти. Здесь к сосудам присоединяется *n. mylohyoіdeus*, отходящий от *n. alveolaris inferior* до вступления его в *foramen mandibulare*.

Лопаточно-трахеальный треугольник. Границы лопаточно-трахеального треугольника. Слои в области лопаточно-трахеального треугольника.

- **Лопаточно-трахеальный треугольник** (парный) ограничен передним краем грудино-ключично-сосцевидной мышцы снизу, верхним брюшком лопаточно-подъязычной мышцы сверху и передней срединной линией шеи медиально.
- **В пределах лопаточно-трахеальных треугольников** вдоль срединной линии располагаются органы шеи: гортань и трахея, щитовидная и околощитовидные железы, глотка и пищевод
- **Слои в области лопаточно-трахеального треугольника.**
- **Кожа в области лопаточно-трахеального треугольника** тонкая, подвижная, связана с подлежащей поверхностной фасцией.
- **Поверхностная фасция (1-я)** в верхнелатеральных участках *лопаточно-трахеальных треугольников* образует футляр для платизмы. В среднем отделе выше яремной вырезки платизма отсутствует. Здесь глубже лежащие образования покрыты только поверхностной фасцией.
- **Поверхностная пластинка фасции шеи (2-я)** покрывает *лопаточно-трахеальный треугольник* полностью.
- Между поверхностной фасцией (1-й) и поверхностной пластинкой фасции шеи (2-й) **в верхнем отделе лопаточно-трахеального треугольника** располагаются передние яремные вены, *v. jugulares anteriores*. Они идут вниз из подподбородочного треугольника на 0,5—1,0 см латеральнее срединной линии шеи. Ниже они прободают 2-ю фасцию и проникают в надгрудинное клетчаточное пространство между 2-й и 3-й фасциями, где образуют анастомоз, яремную венозную дугу, *arcus venosus juguli*. Эта дуга справа и слева соединяется с наружной яремной веной соответствующей стороны.
- **Предтрахеальная пластинка фасции шеи в области лопаточно-трахеального треугольника (3-я)** образует футляры для подподъязычных мышц: лежащих поверхностно (спереди) лопаточно-ключичной, *m. omohyoideus*, и грудино-подъязычной, *t. sternohyoideus*. Глубже лежат *m. sternothyroideus* (более широкая, чем *t. sternohyoideus*), а выше нее — *m. thyrohyoideus*. Все четыре мышцы иннервируются ветвями *ansae cervicalis*, образующейся из ветви шейного сплетения и нисходящей ветви подъязычного нерва.
- Сращение 2-й и 3-й фасций на 3—3,5 см выше яремной вырезки грудины по срединной линии образует **белую линию шеи**, *linea alba cervicis*. При рассечении тканей по белой линии можно осуществить доступ к органам шеи, не повреждая мышц.
- **Париетальный листок fasciaе endocervicalis в области лопаточно-трахеального треугольника (4-я фасция)**, обычно срастающийся с 3-й фасцией, находится позади подподъязычных мышц.
- Глубже располагаются *spatium previscerale* и висцеральный листок, покрывающий органы.

Слои лопаточно-трапециевидного треугольника. Артерии в области лопаточно-трапециевидного треугольника. Нервы в области лопаточно-трапециевидного треугольника.

- *Кожа в области лопаточно-трапециевидного треугольника тонкая, подвижная.*
- **В подкожной клетчатке в области лопаточно-трапециевидного треугольника** идут ветви шейного сплетения — надключичные нервы, nn. supraclaviculares, иннервирующие кожу шеи и области надплечья.
- Поверхностная фасция покрывает **весь лопаточно-трапециевидный треугольник**. Platysma прикрывает только передненижний отдел треугольника
- Следующий слой, как и во всех других треугольниках, составляет поверхностная пластинка фасции шеи (2-я фасция). Ни 3-й, ни 4-й фасции в этом треугольнике нет.
- **В клетчатке в области лопаточно-трапециевидного треугольника** между 2-й и 5-й фасциями проходит добавочный нерв, n. accessorius, иннервирующий грудино-ключично-сосцевидную и трапециевидную мышцы.
- **Из-под грудино-ключично-сосцевидной мышцы** выходят также поперечно идущие поверхностные шейные артерия и вена. Эти сосуды, так же, как и добавочный нерв, лежат на 5-й фасции. В том же слое по ходу добавочного нерва лежат лимфатические узлы, собирающие лимфу из тканей латеральной области шеи.
- 5-я, предпозвоночная, фасция покрывает переднюю и среднюю лестничные **мышцы в области лопаточно-трапециевидного треугольника**. Между этими мышцами формируются шейное и плечевое сплетения, plexus cervicalis и plexus brachialis, также лежащие под 5-й фасцией.

Слои лопаточно-ключичного треугольника

- **Кожа лопаточно-ключичного треугольника** тонкая и подвижная.
- **Поверхностная фасция и platysma лопаточно-ключичного треугольника** закрывают весь треугольник, также, как и поверхностная пластинка фасции шеи (2-я фасция).
- Между 1-й и 2-й фасциями в нижнем отделе лопаточно-ключичного треугольника, вдоль заднего края грудино-ключично-сосцевидной мышцы, проходит v. jugularis externa. Она прободает 2-ю и 3-ю фасции и впадает в угол слияния подключичной и внутренней яремной вены или общим стволом с внутренней яремной веной в подключичную. Адвенти-ция вены связана с фасциями, которые она прободает, поэтому при ранении она зияет. При этом наряду с обильным кровотоком возможна и воздушная эмболия.
- **Предтрахеальная пластинка фасции шеи** (3-я фасция) располагается ниже m. omohyoideus, позади 2-й фасции шеи. Вместе с ней она прикрепляется к ключице.
- Позади 3-й фасции в лопаточно-ключичном треугольнике находится обильный слой жировой клетчатки, содержащей надключичные лимфатические узлы.
- 4-й фасции в этом лопаточно-ключичном треугольнике нет
- Между 3-й и лежащей за ней 5-й фасцией лопаточно-ключичного треугольника проходит подключичная вена, направляющаяся от середины ключицы в предлестничное пространство. В нем между 1 ребром и ключицей стенки подключичной вены прочно сращены с фасциальным футляром подключичной мышцы и фасциями шеи. Благодаря фиксированному положению подключичная вена доступна здесь для пункций и чрескожной катетеризации.
- **Под 5-й фасцией лопаточно-ключичного треугольника** проходят третий отдел подключичной артерии и надключичная часть plexus brachialis, причем стволы плечевого сплетения располагаются сверху и сзади от сосуда (рис. 6.21) и выходят сюда из межлестничного пространства.
- **5-я фасция лопаточно-ключичного треугольника** образует влагалище для плечевого сплетения и артерии. Подключичная артерия лежит на I ребре тотчас снаружи от лестничного бугорка [Lisfranc] и спускается вниз по передней поверхности I ребра, располагаясь, таким образом, между ключицей и I ребром.
- **В лопаточно-ключичном треугольнике** тотчас выше ключицы находятся три артерии: a. suprascapularis, a. cervicalis superficialis и a. transversa colli, причем поверхностная шейная и надлопаточная артерии идут позади верхнего края ключицы впереди от стволов плечевого сплетения, а поперечная артерия шеи проходит между стволами этого сплетения.
- **В латеральной области шеи** имеются три группы лимфатических узлов: по ходу добавочного нерва, поверхностной шейной артерии и наиболее постоянная — надключичная группа, располагающаяся вдоль надлопаточной артерии. Надключичные лимфатические узлы связаны с подключичными. Сюда оттекает лимфа не только от тканей латеральной области шеи, но и от молочной железы, а также от органов грудной полости

Гортань

- Скелет гортани образуют девять хрящей (три парных и три непарных). Основанием скелета является перстневидный хрящ, Располагающийся на уровне VI шейного позвонка. Над передней частью перстневидного хряща располагается щитовидный хрящ, который связан с подъязычной костью перепонкой – *membrana hyothyreoidea*. От перстневидного хряща к щитовидному идут *mm. cricothyroidei* и *lig. cricothyroideum*.
- **Отделы:**
- **1. верхний (преддверие)** – от надгортанника до ложных голосовых связок;
- **2. средний (межсвязочное пространство)** – месторасположение ложных и истинных голосовых связок;
- **3. нижний (подсвязочное пространство).**
- **Скелетотопия.** Гортань расположена в пределах от нижнего края IV шейного позвонка до нижнего края VI шейного позвонка.
- **Синтопия.** Спереди прикрыта предгортанными мышцами, по бокам расположены боковые доли щитовидной железы, сзади глотка; верхними отделами достигает корня языка, внизу переходит в трахею.
- **Кровоснабжение:** ветви верхней и нижней щитовидных артерий.
- **Иннервация:** верхний и нижний гортанные нервы; ветви симпатического нерва

Трахея

- Шейная часть трахеи состоит из отдельных хрящевых колец, в которых сзади хрящ замещен перепончатой пластинкой из плотной соединительной ткани с эластическими и гладкими мышечными волокнами. Различают два отдела трахеи: шейный и грудной. В пределах шейной части насчитывается 6–8 хрящей.
- **Скелетотопия:** от нижнего края С6 до верхнего края Th5, где находится бифуркация трахеи (конец шейной части трахеи спереди соответствует уровню яремной вырезки грудины, сзади уровню верхнего края Th3).
- **Синтопия.** Начальный отдел трахеи прикрыт спереди перешейком щитовидной железы, а с боков – ее долями. Ниже железы – претрахеальное клетчаточное пространство с расположенными в нем венами и лимфатическими узлами. Позади трахеи лежит пищевод; у вырезки грудины, к бокам трахеи примыкают общие сонные артерии.
- **Кровоснабжение шейной части:** ветви нижней щитовидной артерии.
- **Иннервация:** возвратный гортанный нерв.

Глотка

- **Отделы:**
- **1. верхний отдел (носоглотка)** - от свода до твердого неба;
- **2. средний отдел (ротоглотка)** – до уровня тела подъязычной кости;
- **3. нижний отдел (гортанная часть глотки)** - до перехода в пищевод.
- Совокупность лимфоидных скоплений ротоглотки, носоглотки и слизистых органов образует глоточное кольцо Вальдейера, куда входят множество одиночных фолликулов, небные, глоточная, трубные и язычная миндалины.
- **Скелетотопия:** от основания черепа до С6.
- **Синтопия.** Позади гортанного отдела глотки располагаются длинные мышцы шеи и тела позвонков, покрытые предпозвоночной фасцией. Спереди – гортань. С боков – верхние полюсы щитовидной железы и общие сонные артерии.
- **Кровоснабжение:** aa. pharyngea ascendens, palatina ascendens, palatina descendens, thyreoideae superior et inferior.
- **Иннервация:** блуждающим, языкоглоточным и шейным симпатическим нервами, образующими глоточное сплетение.

Пищевод

- **Отделы:** шейный, грудной и брюшной.
- **Сужения:** в начальном отделе, на уровне бифуркации трахеи, при переходе через диафрагму.
- **Скелетотопия:** от С6 до Th11 (шейная часть простирается до вырезки грудины).
- **Синтопия.** Спереди пищевода лежат перстневидный хрящ и трахея; сзади – позвоночник и длинные мышцы шеи; по бокам – нижние полюсы боковых долей щитовидной железы и общие сонные артерии. В пределах шеи пищевод отклоняется влево от срединной линии, образуя с трахеей желобок, в котором проходит левый возвратный нерв, вдоль которого располагаются лимфатические узлы. Правый возвратный нерв проходит позади трахеи, по боковой поверхности пищевода.
- **Кровоснабжение:** ветви нижней щитовидной артерии.
- **Иннервация:** ветви обоих возвратных нервов.

Щитовидная железа

- Щитовидная железа состоит из двух боковых долей и перешейка. В каждой доле железы различают верхний и нижний полюсы. Примерно в одной трети случаев наблюдается наличие отходящего кверху от перешейка, в виде добавочной доли железы, пирамидального отростка. Отросток может быть связан не с перешейком, а с боковой долей железы, причем доходит нередко до подъязычной кости.
- Щитовидная железа имеет собственную капсулу в виде тонкой фиброзной пластинки и фасциальное влагалище, образованное висцеральным листком четвертой фасции. Между капсулой железы и ее влагалищем имеется рыхлая клетчатка, в которой лежат артерии, вены, нервы и паращитовидные железы.
- **Синтопия.** Перешеек щитовидной железы лежит спереди от трахеи на уровне от 1-го до 3-го или от 2-го до 4-го ее хряща, а нередко покрывает и часть перстневидного хряща. Боковые доли прилегают к трахее, гортани, глотке и пищеводу и прикрывают частично общую сонную артерию. Спереди щитовидную железу прикрывают мышцы (шт. sternohyoidei, sternothyreoidei и omohyoidei).
- **Кровоснабжение:** верхняя и нижняя щитовидные артерии.
- **Иннервация:** из симпатического ствола и обоих гортанных нервов.

Паращитовидные железы

- Они имеют тесное отношение к щитовидной железе. Обычно в количестве четырех железы располагаются между капсулой и фасциальным влагалищем, по две с каждой стороны, на задней поверхности боковых долей щитовидной железы. При этом верхние желёзки лежат на уровне нижнего края перстне-видного хряща или на границе верхней и средней трети высоты боковой доли щитовидной железы, нижние – там, где нижняя щитовидная артерия отдает первые ветви к железе, или на один поперечный палец выше нижнего полюса боковой доли.

ХИРУРГИЯ ФЛЕГМОН И АБСЦЕССОВ ШЕИ

- Оперативный доступ на шее определяется локализацией флегмоны или абсцесса в определенном клетчаточном пространстве и проводится согласно внешним ориентирам.
- - Флегмона ложа подчелюстной слюнной железы: разрез проводится на 1 см книзу и параллельно краю нижней челюсти.
- - Флегмона основного сосудисто-нервного пучка шеи: разрез проводится по переднему или заднему краю грудино-ключично-сосцевидной мышцы.
- - Флегмона надгрудинного межжапоневротического и превисцерального (претрахеального) клетчаточных пространств: вскрываются поперечным разрезом тканей параллельно краю яремной вырезки рукоятки грудины или нижним вертикальным разрезом по средней линии шеи.
- - Флегмона ретровисцерального (позадипозвоночного) клетчаточного пространства: разрез проводится по переднему краю грудино-ключично-сосцевидной мышцы.
- - Флегмоны клетчаточного пространства наружного треугольника шеи: вскрывается по заднему краю грудино-ключично-сосцевидной мышцы или поперечным разрезом на 1 см выше и параллельно ключице.
- Общие принципы оперативного лечения абсцессов и флегмон шеи: разрез длиной не менее 7-8 см проводится послойно. В целях профилактики повреждения сосудов и нервов вскрытие гнойного очага может осуществляться тремя способами:
- - вскрытие производится скальпелем с помощью желобоватого зонда;
- - гнойник вскрывается с помощью кровоостанавливающего зажима, который вводится в полость абсцесса. Затем бранши зажима раскрываются, увеличивая разрез в глубине раны.
- - гнойник пунктируется иглой, а затем производится его вскрытие скальпелем по игле.
- После вскрытия, опорожнения и промывания гнойника в его полость устанавливается дренажная трубка. Дренаж не рекомендуется подводить к крупным сосудам, поскольку может сформироваться пролежень их стенки.

