



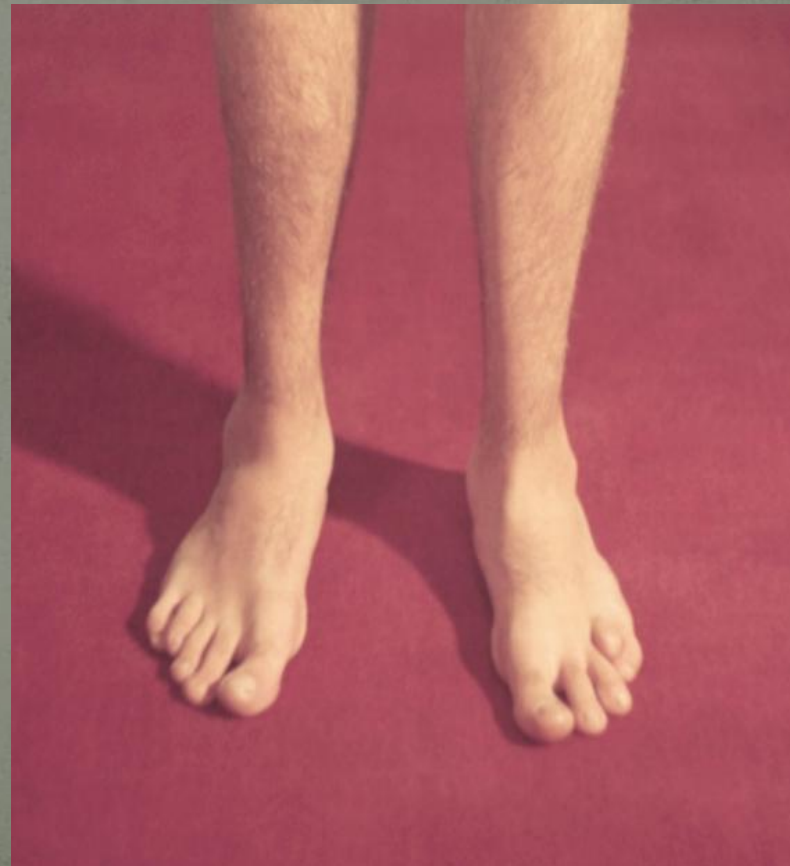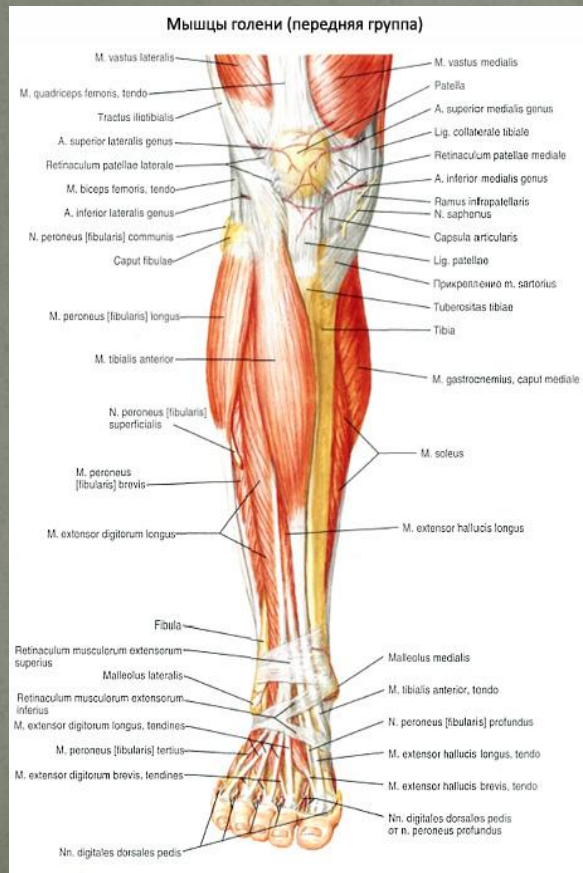
Тема : Повреждение голени  
голеностопного сустава и стопы

Выполнил: Садыков Р.Б

Проверил: Альходжаев С.С

Группа: ЖМ-013-012-2

**Голеностопный сустав** (лат. articulatio talocruralis) — сочленение костей голени со стопой - подвижное соединение большеберцовой, малоберцовой и таранной костей человека.



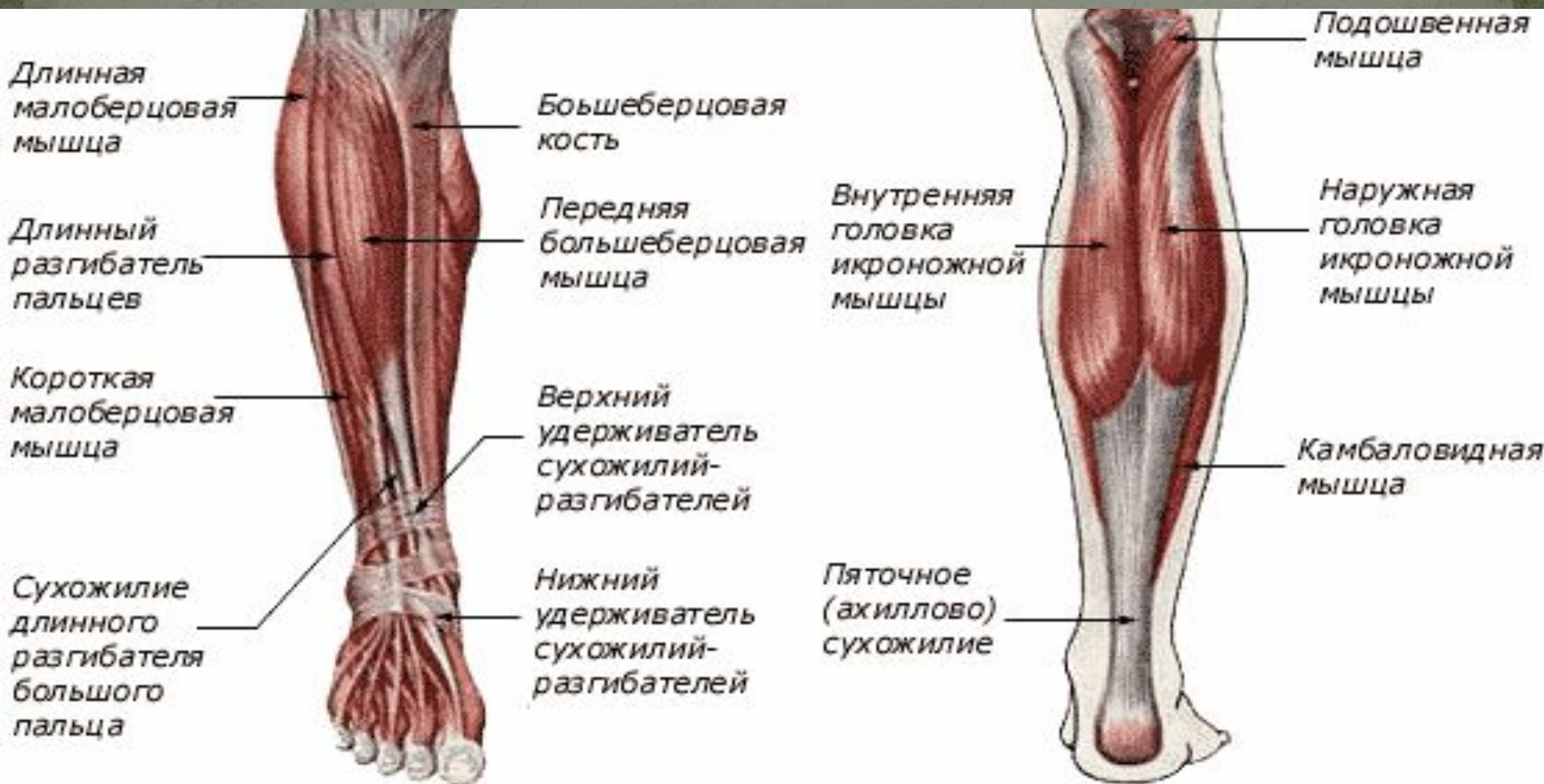

- 
- Берцовые кости расположены параллельно и плотно связаны межкостной перегородкой. Окружающие мягкие ткани разделяются на три отдела. Первый — передний отдел — включает мышцы (передняя большеберцовая, длинный разгибатель пальцев, длинный разгибатель большого пальца), переднюю большеберцовую артерию и глубокую ветвь малоберцового нерва. Поскольку этот отдел заключен между берцовыми костями и фасцией, пространство для развития отека невелико. Второй отдел — латеральный — включает короткую и длинную малоберцовые мышцы и поверхностный малоберцовый нерв. Существует риск повреждения последнего при переломе шейки диафиза или шейки малоберцовой кости. Третий отдел — задний — состоит из мышц (камбаловидная, икроножная, задняя большеберцовая, длинный сгибатель большого пальца и длинный сгибатель пальцев), заднего большеберцового нерва и задней большеберцовой артерии.
- Повреждения вследствие отека в переднем отделе голени встречаются чаще, чем аналогичные повреждения в заднем или боковом отделе. Задний и боковые отделы также имеют достаточно ограниченное пространство, и в случае развития значительного отека здесь тоже может наблюдаться синдром сдавления.
- Существуют многочисленные классификации переломов костей голени. Вероятно, наиболее удобно классифицировать переломы большеберцовой кости как стабильные или нестабильные, что имеет значение для выбора методов лечения. Другие классификации, основанные на определении смещения и количества отломков с учетом повреждений мягких тканей, позволяют (в определенной степени) прогнозировать исход лечения.

- 
- Как и при любом повреждении опорно-двигательного аппарата, симптомы и признаки перелома костей голени определяются тяжестью травмы. Боль обычно бывает интенсивной и локализованной. Часто отмечаются крепитация при смещении отломков и выраженная деформация. Деформация обычно проявляется наружной ротацией и имеет вальгусный характер. В диагностике перелома важны такие признаки, как местный отек и изменение окраски кожи, а также наличие ран. Если при переломе голени имеется какая-либо рана, нарушающая целостность кожи, то перелом следует считать открытым, хотя прямое повреждение сосудов и нервов не является частым осложнением переломов голени, обязательно проводится (и регистрируется в карте) оценка неврологического и сосудистого статуса. В карте следует отметить интактность кровоснабжающих сосудов стопы, а также иннервации голени (двигательная и сенсорная функция), особенно функции малоберцового нерва.
- При переломах голени рентгенография в переднезадней и боковой проекциях, как правило, позволяет сделать полное заключение о повреждении кости и расположении отломков. Как и в других случаях, необходима тщательная рентгенологическая оценка трабекулярного строения при небольших переломах без смещения, особенно при повреждении малоберцовой кости. Кроме того, должны быть хорошо видны поверхности как коленного, так и голеностопного сустава.
- Лечение
- Лечение переломов костей голени в отделении неотложной помощи обычно не вызывает затруднений. После завершения первичного обследования и идентификации и верификации перелома показаны закрытая репозиция, иммобилизация голени с помощью длинной лонгеты и направление пациента в специализированное отделение. Трудности при лечении таких переломов в ОНП возникают тогда, когда врач не может добиться адекватной репозиции или имеются серьезные сопутствующие повреждения мягких тканей при открытом переломе. Следует еще раз подчеркнуть, что в подобных ситуациях соответствующее лечение мягких тканей значительно важнее лечения собственно перелома. От врача требуется осторожный, но тщательный туалет мягких тканей (очистение и промывание раны), а также проведение соответствующей профилактики столбняка и назначение антибиотиков. Иммобилизация не должна препятствовать местному лечению поврежденных мягких тканей. В некоторых случаях может потребоваться неотложная репозиция отломков, сдавливающих сосуды дистальнее уровня перелома. Хотя это происходит нечасто, необходимость в такой репозиции ввиду нарушения кровообращения может возникнуть до проведения рентгенологического исследования.



# Топография передней и задней области голени



- Осложнения
- Наиболее типичным осложнением перелома является повреждение мягких тканей с присоединением инфекции. Кроме того, как уже упоминалось, может наблюдаться синдром сдавления в переднем тибиальном пространстве, который возникает через 24—48 часов после травмы. Пациент должен быть осведомлен о необходимости избегать любых действий, которые могли бы ускорить развитие этого синдрома, а в случае появления любых его симптомов или признаков (сдавление сосудов и нервов) обратиться за помощью. Повреждение нервных стволов при переломах костей голени возникает нечасто, но оно может наблюдаться в случае травмы головки малоберцовой кости с вовлечением поверхностного малоберцового нерва. Повреждение сосудов также нехарактерно, но оно может иметь место при переломах верхнего отдела большеберцовой кости с повреждением передней большеберцовой артерии, проходящей через межкостную мембрану. Как и при любом повреждении опорно-двигательного аппарата, часто наблюдается отсутствие или замедление консолидации перелома, особенно в случае значительного смещения отломков или раздробления кости. Кроме того, у некоторых пациентов возможно развитие артрита.
- Переломы малоберцовой кости
- Изолированные переломы малоберцовой кости, особенно ее диафиза, встречаются редко. Более частой травмой является перелом этой кости на уровне голеностопного сустава. Однако в ряде случаев при прямой или непрямой травме возникают переломы диафиза. При этом у пациентов определяются локальный отек и болезненность в области перелома, а также боль при движении. Ввиду возможных трудностей при распознавании перелома малоберцовой кости (особенно если это перелом вследствие перенапряжения, который часто наблюдается в дистальной трети кости) необходимы рентгенограммы с четкой визуализацией костных трабекул. Как правило, вполне приемлемы снимки в прямой и боковой проекциях.
- Лечение обычно предусматривает полный покой. Иммобилизация очень часто не требуется. Однако в некоторых случаях для более удобного передвижения предпочтительно наложение короткой лонгеты или использование костылей в течение 2 недель.



Подкожный апоневроз

Короткий сгибатель  
пальцев

Мышца, отводящая  
большой палец

Длинный сгибатель  
большого пальца

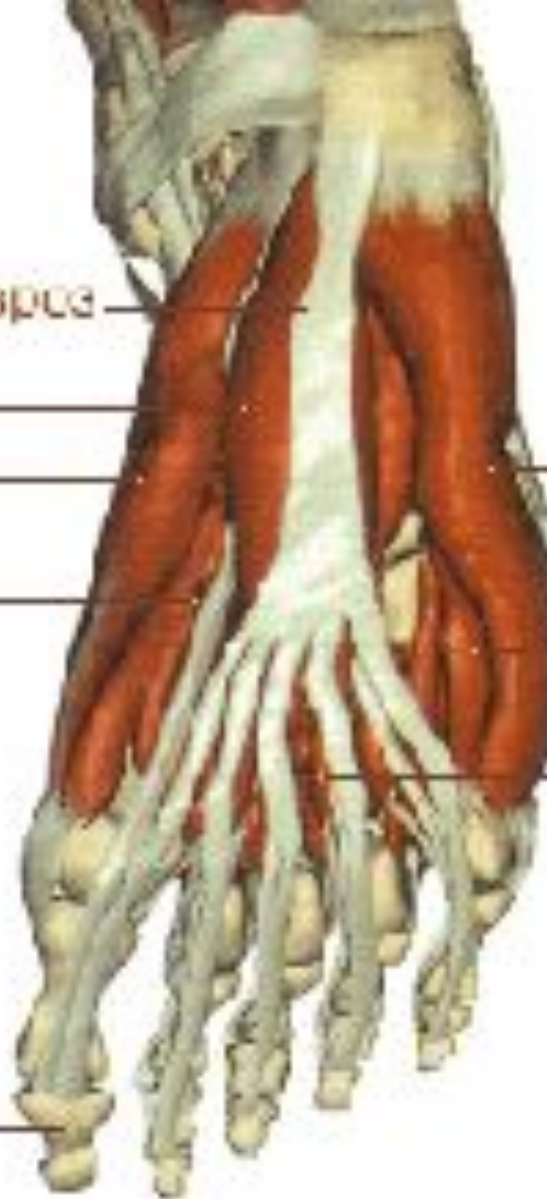Короткий сгибатель  
большого пальца

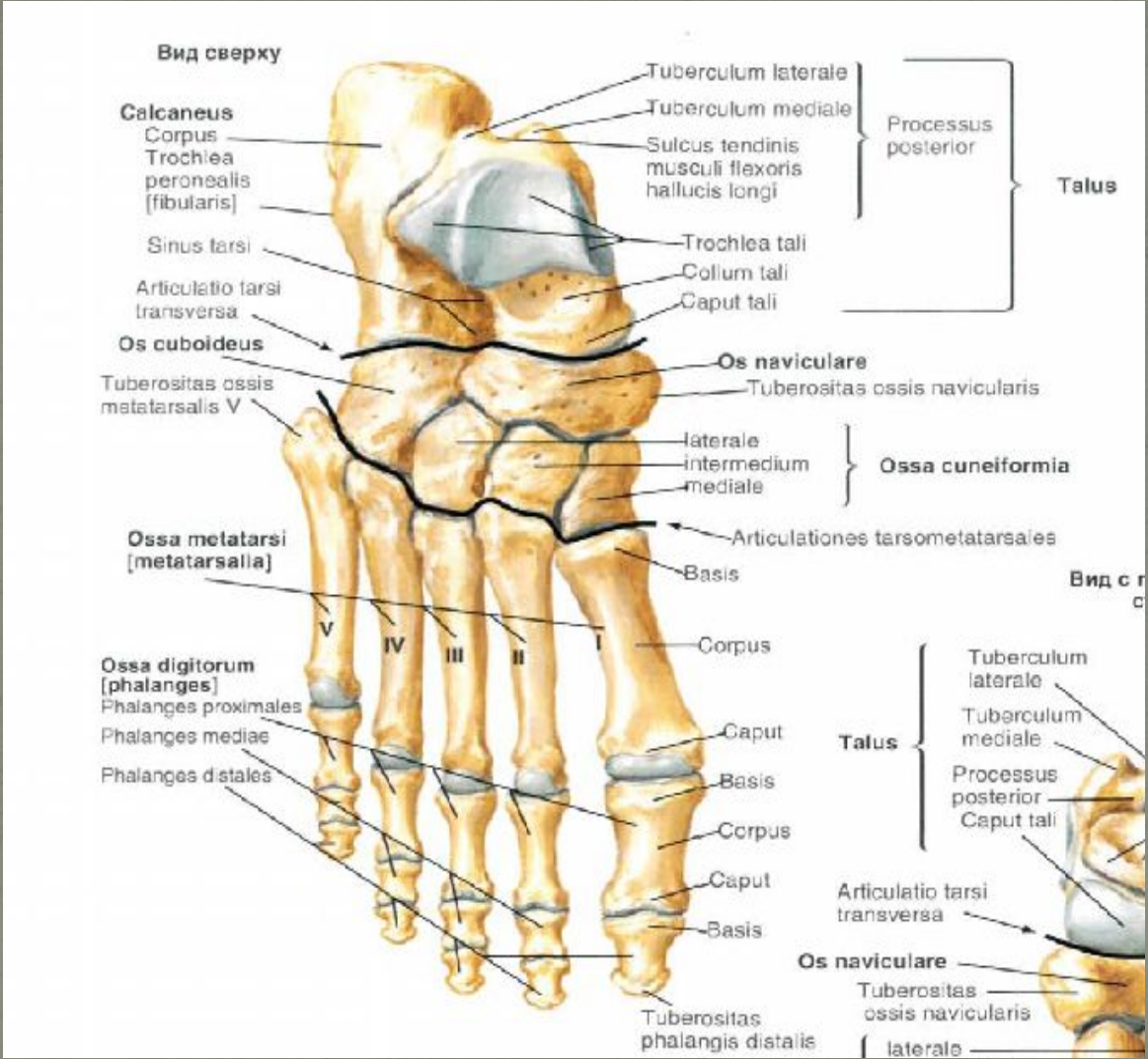
Большой палец  
стопы

Малая отводящая  
пальцы мышца

Короткий сгибатель  
мизинца стопы

Червеобразная  
мышца







# Воспалительные процессы



















