Узкий таз

Узкий таз

Анатомически узкий таз

Клинически узкий таз

Анатомически узкий таз (1,04-7,7%)

- таз, в котором все размеры или хотя бы один из них укорочен по сравнению с нормальным на 1,5-2 см и больше
- Основным показателем сужения таза принято считать размер истинной конъюгаты; если она меньше 11 см, то таз считается узким
- Диагноз анатомически узкого таза ставиться путем измерения таза

Клинически узкий таз (1,3-1,7%)

- Следует относить все случаи несоответствия между головкой плода и тазом роженицы
- Все больше стало появляться условия для возникновения клинически узкого таза (причина этого крупные плода, что является следствием акселерации).
- Диагноз клинически узкого таза ставиться в родах путем учета характера родовой деятельности, продвижения головки и др.
- При резкой степени сужения анатомически узкий таз будет всегда узким и в клиническом отношении: роды невозможны даже при сильной родовой деятельности и хорошей конфигурации головки

Причины

- Инфантилизм
- Рахит
- Туберкулез костей и суставов
- Переломы костей таза
- Опухоли костей таза
- Заболевания и вывих тазобедренного сустава
- Врожденные аномалии таза
- Деформация позвоночника (кифоз, сколиоз, деформация копчика)

Классификация анатомически узких тазов

- Частовстречающиеся формы узкого таза
- Редковстречающиеся формы узкого таза

Часто встречающиеся формы узкого таза

1) Поперечносуженный таз 45,2%
2) Плоский таз:

а) простой плоский таз 13,6%

б) плоскорахитический таз 6,5%

в) таз с уменьшением прямого размера широкой части полости 21,8%

3) Общеравномерносуженный таз 8,5%

Редко встречающиеся формы узкого таза

1. Кососмещенный и кососуженный таз
2. Таз, суженный экзастозами, костными опухолями, вследствие переломов таза со смещением
3. Другие формы:

- Ассимиляционный («длинный») таз
- Воронкообразный
- Кифотический
- Спондилолистетический
- Остеомаляционный

Классификация анатомически узких тазов

I – истинная конъюгата (Conjugata vera) меньше 11 см и больше 9 см

II – истинная конъюгата меньше 9 см и больше 7,5 см

III– истинная конъюгата меньше 7,5 см и больше 6,5 см

IV– истинная конъюгата меньше 6,5 см .

Поперечносуженный таз

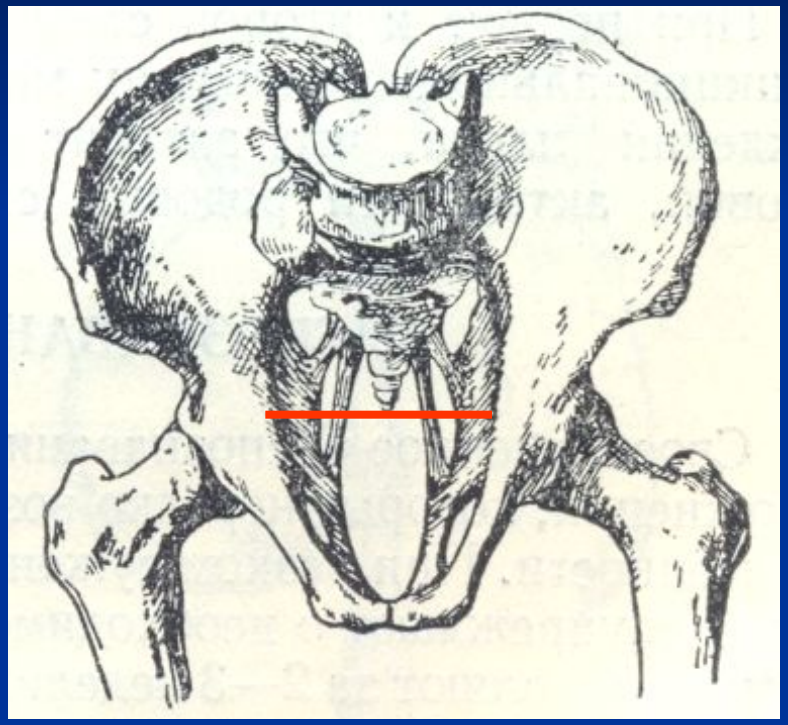

- уменьшением одного или нескольких поперечны размеров малого таза при нормальной или увеличенной истинной конъюгате
- удлиненный крестцовый ромб - вертикаль больше чем горизонталь.
- крутое стояние крыльев подвздошных костей (или малая развернутость)
- узкая лонная дуга
- при влагалищном исследовании истинная коньюгата нормальных размеров

Общеравномерносуженный таз

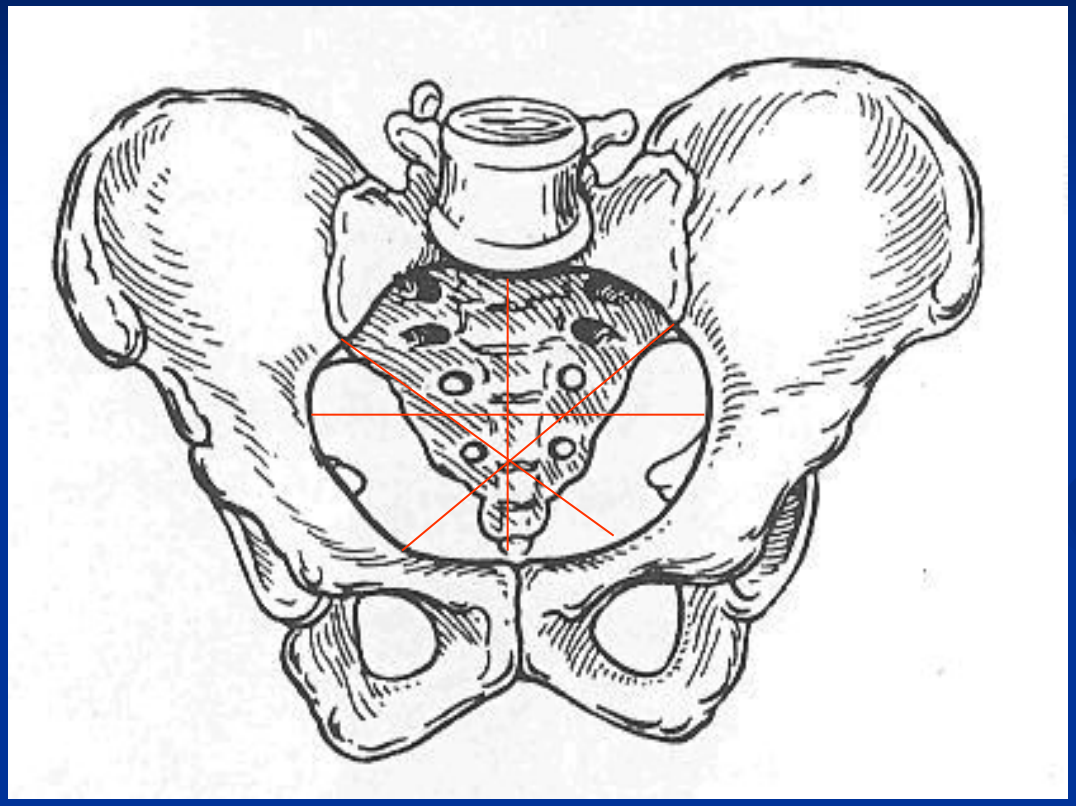

- характеризуется уменьшением на одинаковую величину всех размеров таза (прямые, поперечные, косые) на 1,5 – 2,0 см и более

Простой плоский таз

- В плоском тазе укорочены прямые размеры при обычной величине поперечных и косых размерах.
- В простом плоском таза отмечается более глубокое вдавление крестца в таз без изменения формы и кривизны крестца

Простой плоский таз

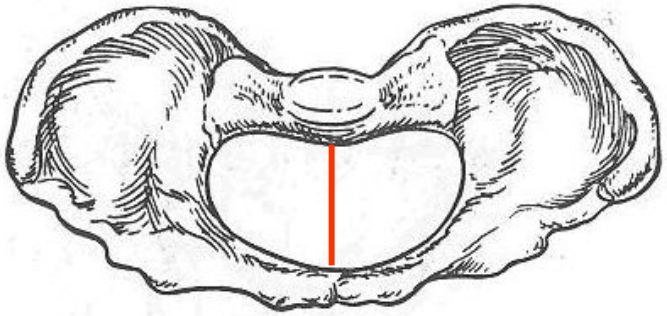

а

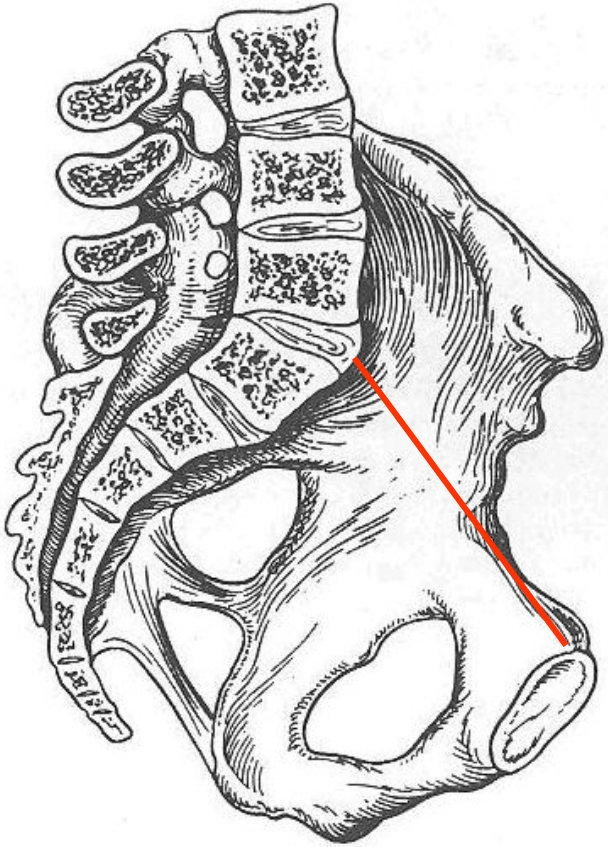

б

Простой плоский таз.
а — вид спереди; б — сагиттальное сечение по линии прямого размера входа в таз.

Плоскорахитический таз

- вследствие заболевания рахитом окостенение хрящевых прослоек, разделяющих отдельные костные участки замедляется, давление позвоночника на таз и натяжение мышечно-связочного аппарата приводит к деформации таза.
- Изменяется форма подвздошных костей: слабо развитые, плоские крылья; развернутые гребни вследствие значительного вклинивания крестца в таз.
- Разница между distantia spinarum и distantia cristarum меньше по сравнению с нормальным тазом, или они равны один другому

Плоскорахитический таз

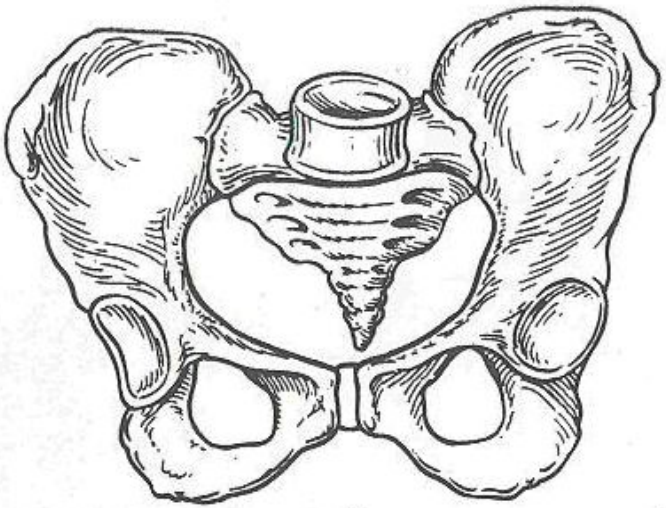

а

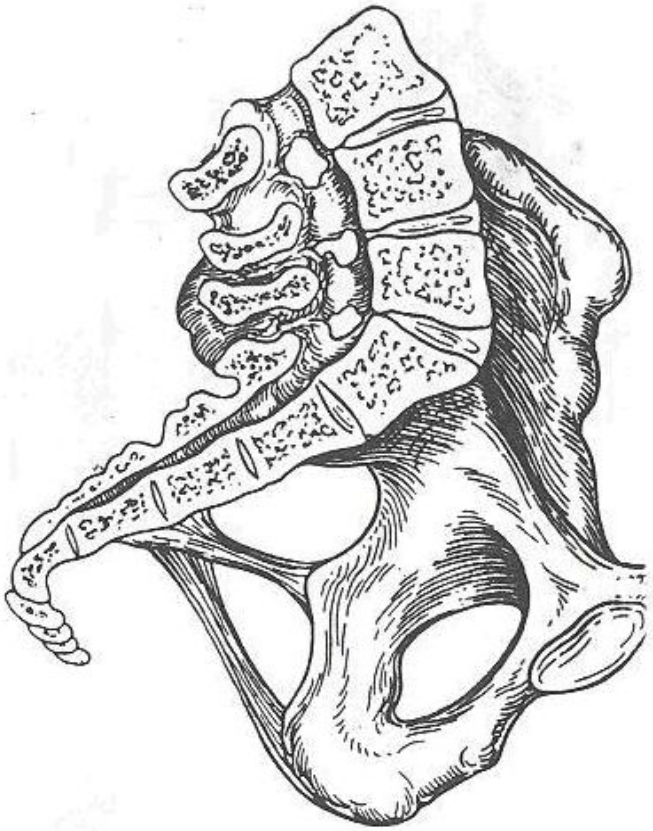

б

Плоскорахитический таз.
а — вид спереди; б — сагиттальное сечение по линии прямого размера входа в таз.

Редко встречающиеся формы

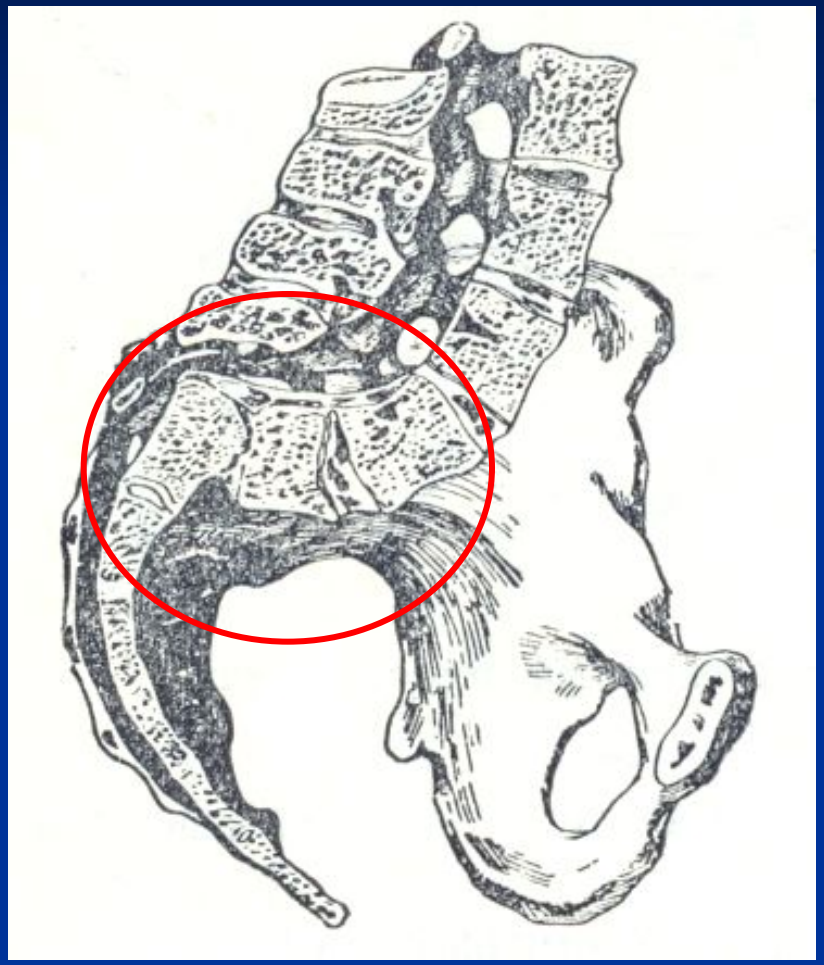

Спондилолистетический таз

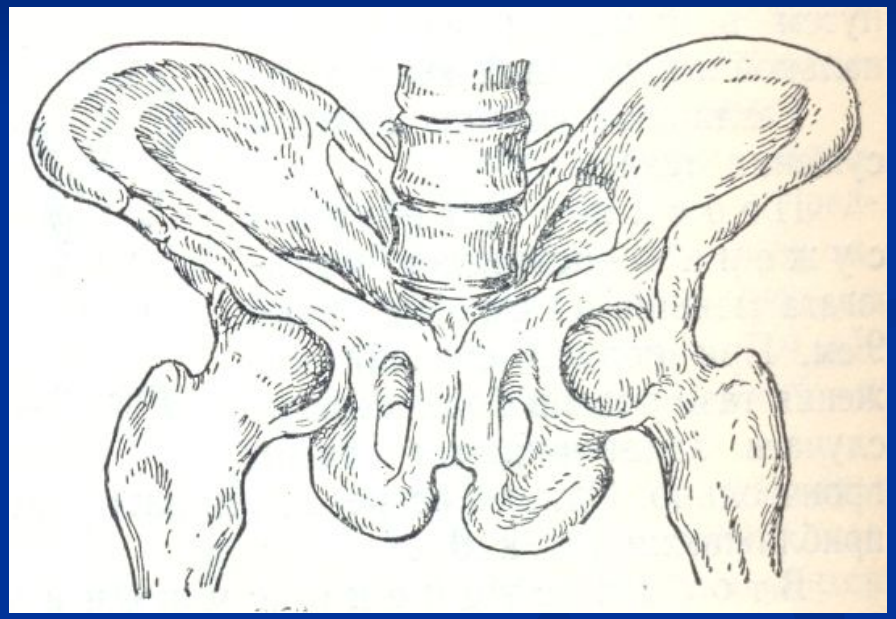

Спавшийся таз

Кососуженный (асимметричный) таз

- **Кососуженный (асимметричный) возникает после перенесенного в детстве рахита, вывиха тазобедренного сустава или неправильно сросшегося перелома бедра или костей голени. Больная наступает на здоровую ногу, и туловище находит опору в здоровом тазобедренном суставе. Постепенно область таза, соответствующая здоровому тазобедренному (коленному) суставу, вдавливается внутрь; половина таза на стороне здоровой ноги становиться уже.**

Кососуженный (асимметричный) таз

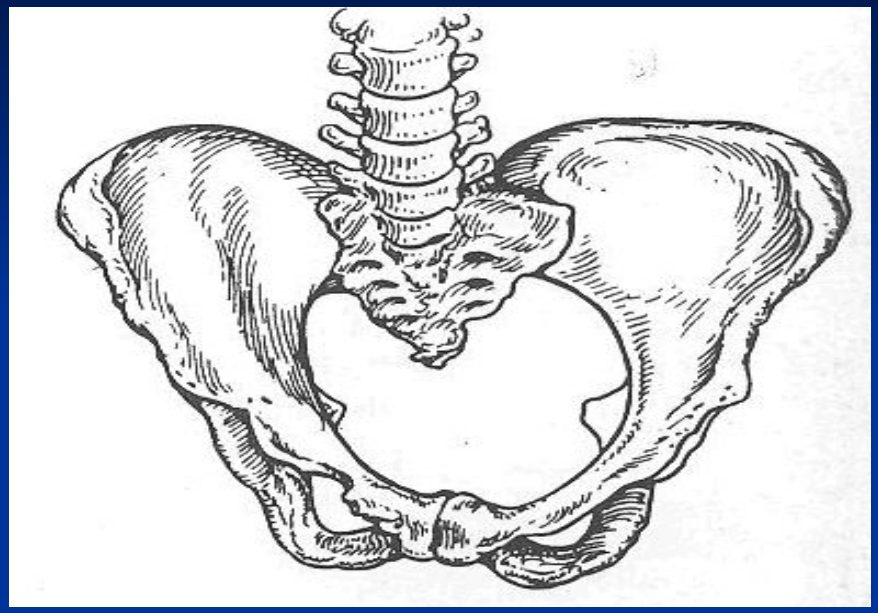

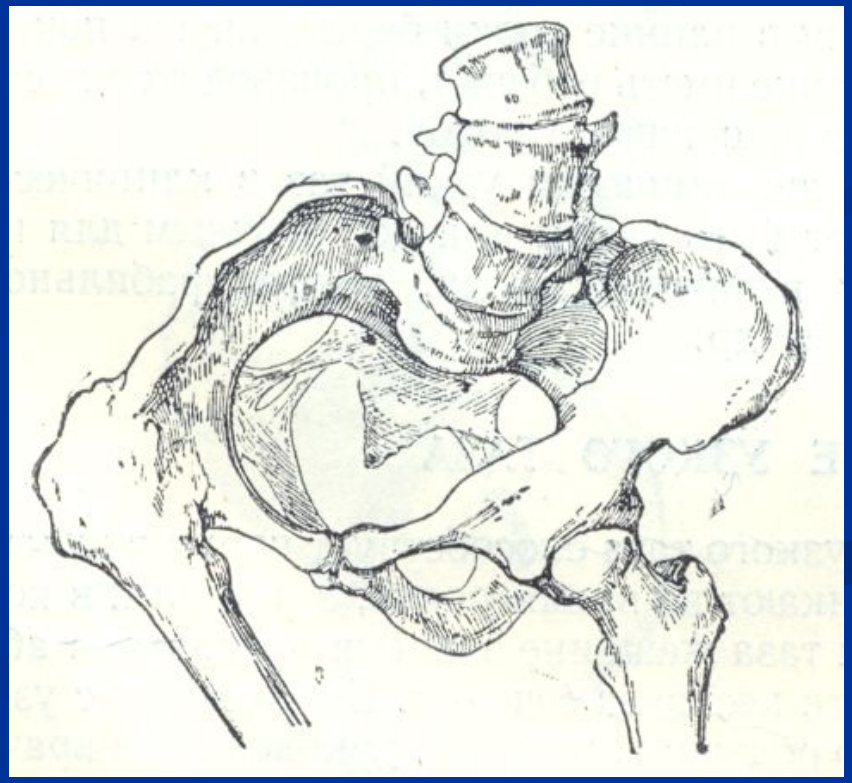

Диагностика

- Анамнез
- Наружный осмотр, измерение таза, размеров плода
- Влагалищное исследование
- Рентгенопельвиометрия
- УЗИ

Диагностика

При сборе анамнеза следует фиксировать внимание:

- на наличие перенесенного в детстве рахита
- травматических повреждений костей таза
- на исход предыдущих родов (акушерские щипцы, кесарево сечение)
- мертворождение
- черепно-мозговую травму у новорожденных

Диагностика

Объективное исследование:

- **Рост женщины: при росте менее 145 см обязательно имеется узкий таз**
- **Телосложение - изгибы позвоночника, осанка, форма ног, длина конечностей**
- **Характер оволосения (часто говорит о гормональном дисбалансе), гипертрихоз, рост волос по мужскому типу.**
- **Форма живота: у первородящих с узким тазом (при хорошем брюшном прессе) - остроконечный живот, у повторнородящих при диастазе брюшной стенки наблюдается отвислый живот.**

Форма живота при узком тазе

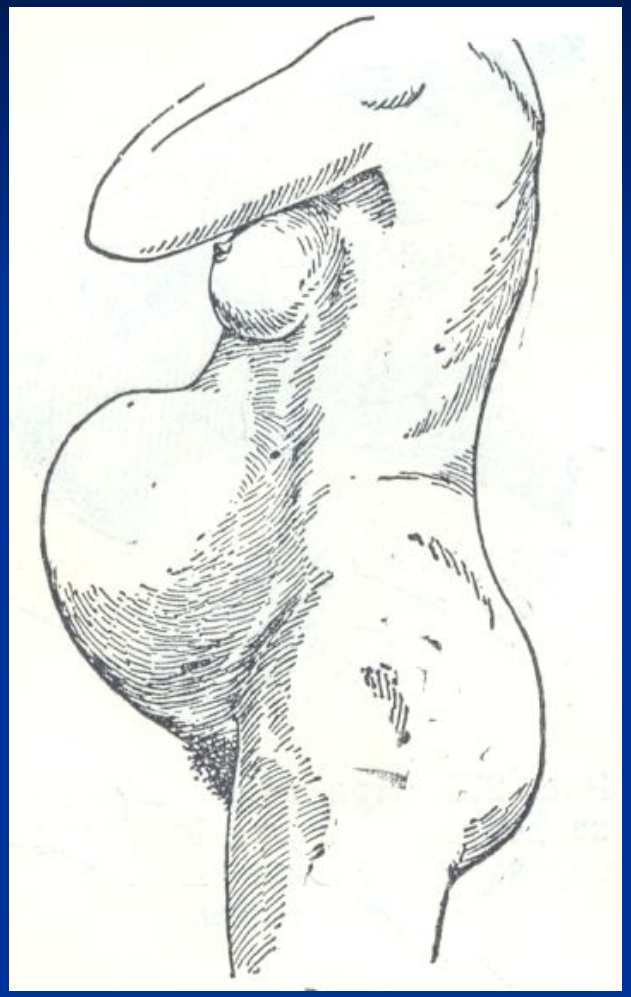

Остроконечный живот
(у первобеременных)

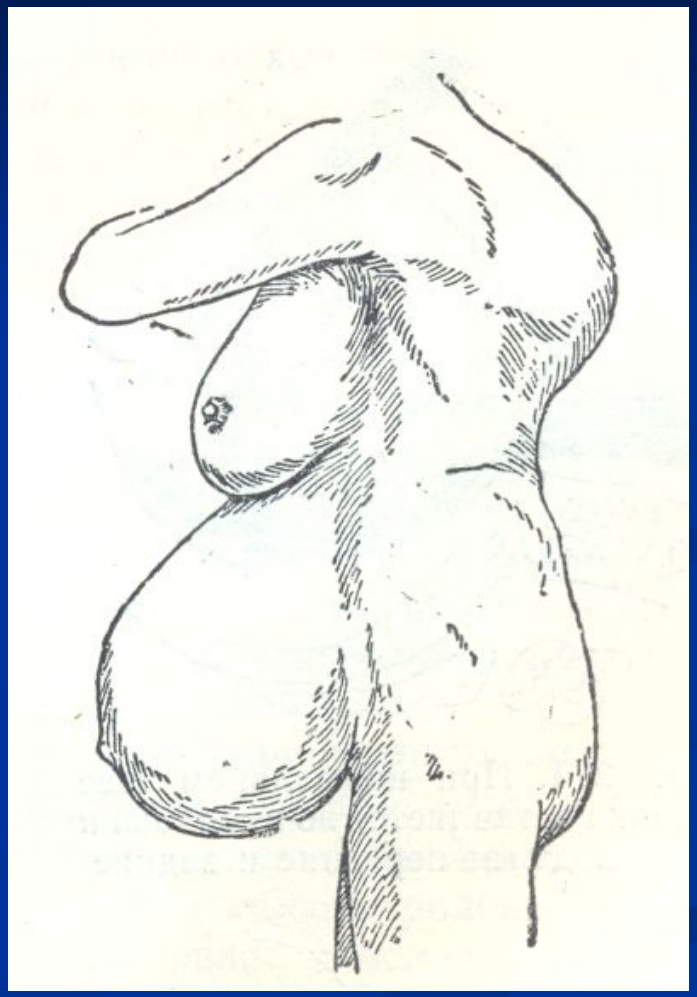

Отвислый живот
(у многорожавших)

Диагностика

Наружное акушерское исследование

Для узкого таза характерно:

- неправильное предлежание плода (тазовое)
- разгибательное вставление
- высокое стояние головки над входом в таз

Измерение таза (пельвиометрия)

- Измерение таза производят тазомером
- Тазомер имеет форму циркуля, снабженного шкалой, на которой нанесены сантиметровые и полусантиметровые деления. На концах ветвей тазомера имеются пуговки; их прикладывают к местам, расстояние между которыми подлежит измерению

Тазомер

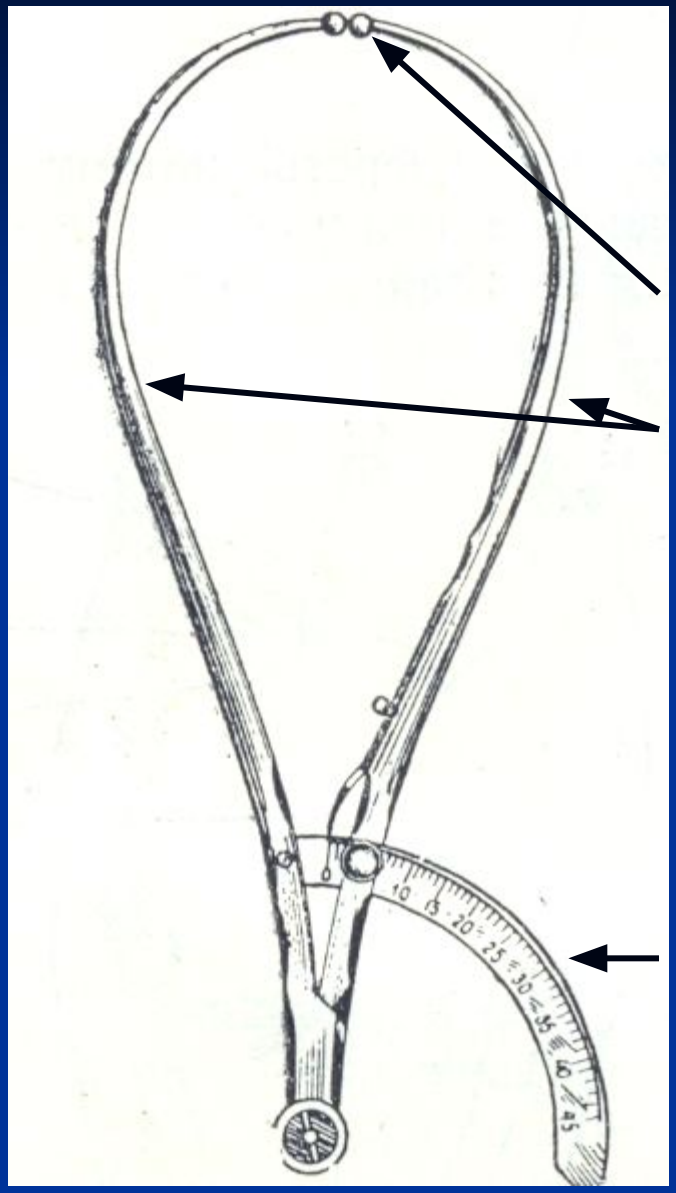

Пуговки тазомера

Ветви тазомера

Шкала тазомера

Измерение поперечных размеров таза

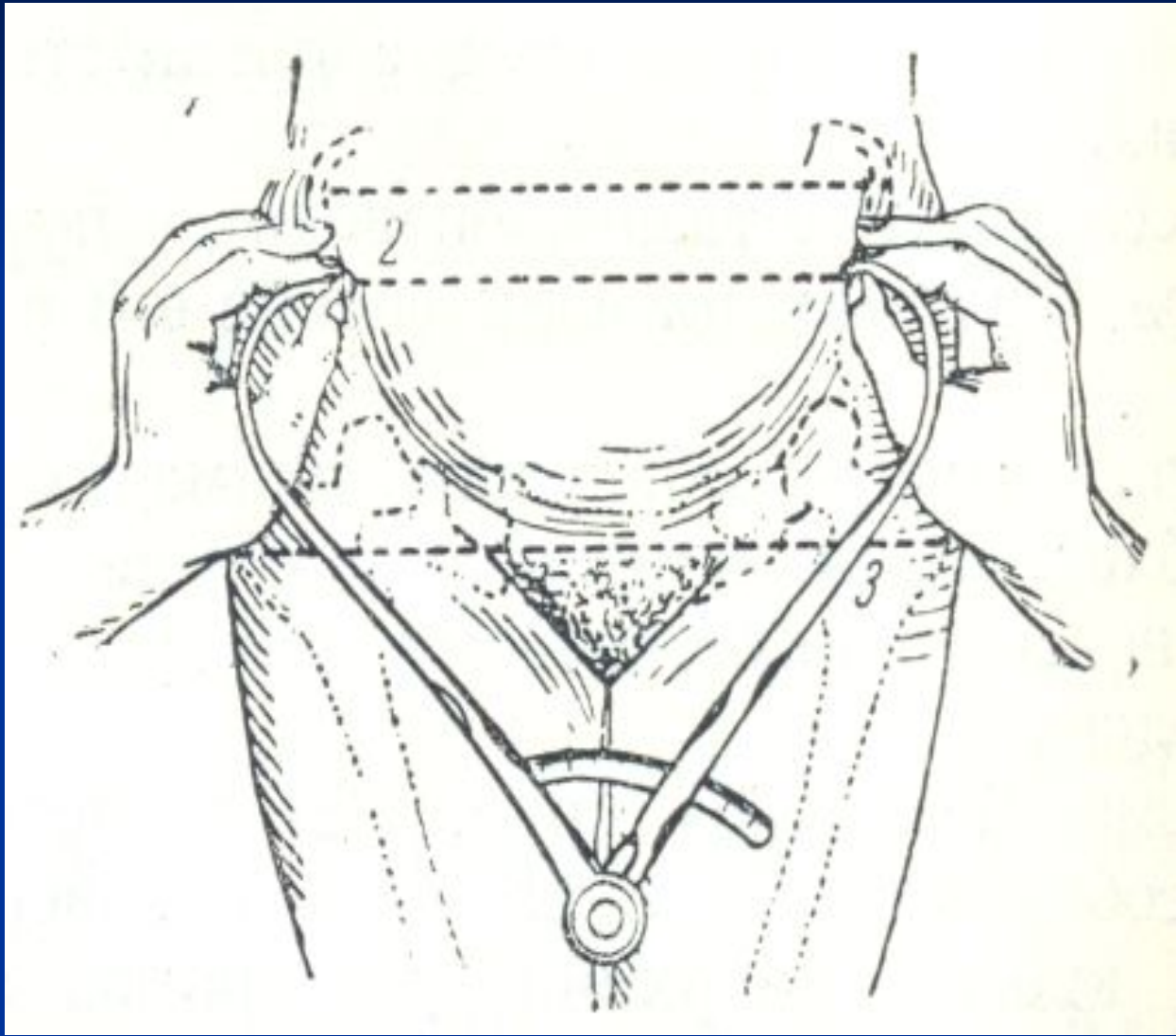

Измерение наружной конъюгаты

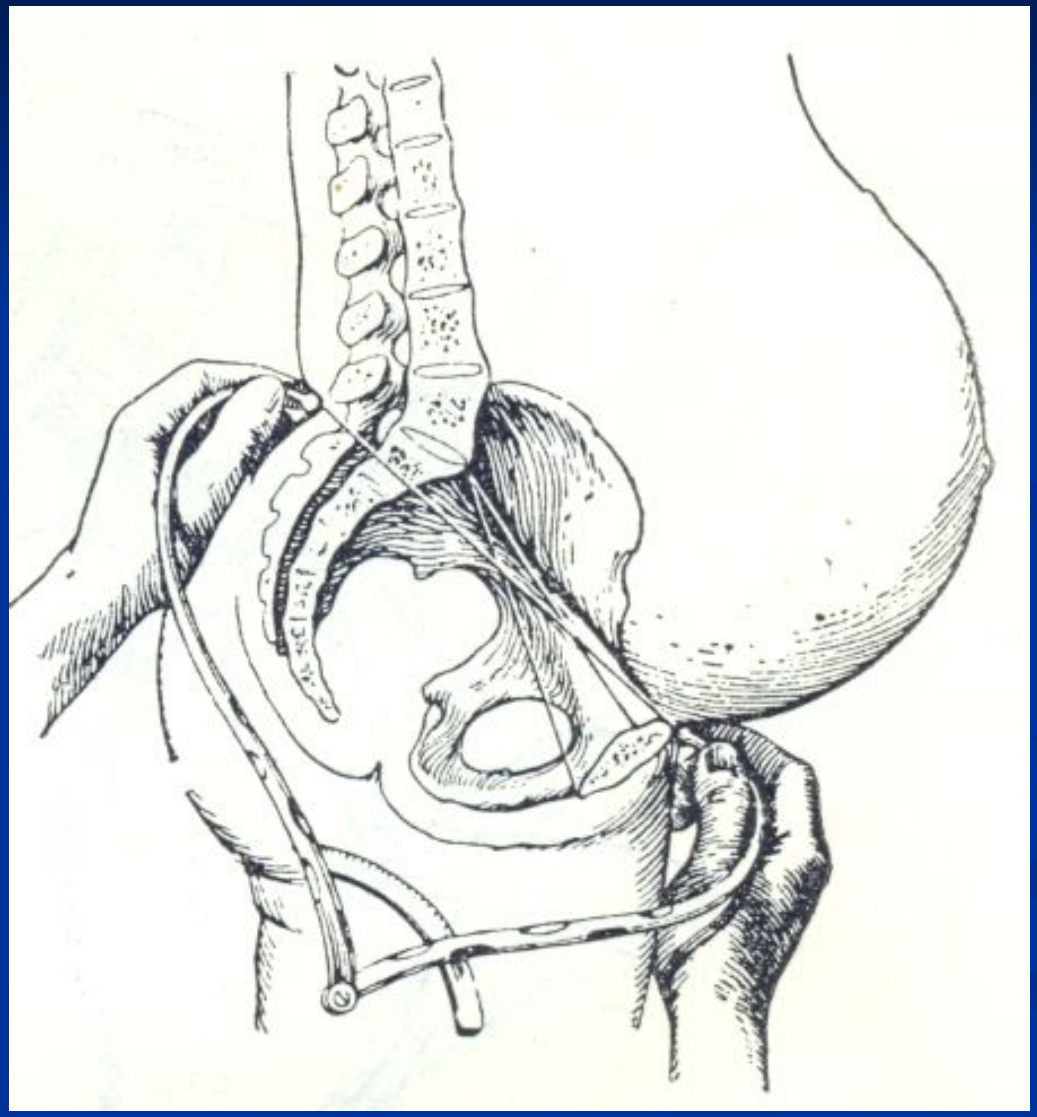

Диагностика

- Большое значение для оценки таза имеет форма крестцового ромба (ромб Михаэлиса).
- Крестцовый ромб представляет собой площадку на задней поверхности крестца: верхний угол ромба составляет углубление между остистым отростком V поясничного позвонка и началом среднего крестцового гребня; боковые углы соответствуют задневерхним остям подвздошных костей, нижний – верхушке крестца.

Крестцовый ромб (ромб Михаэлиса)

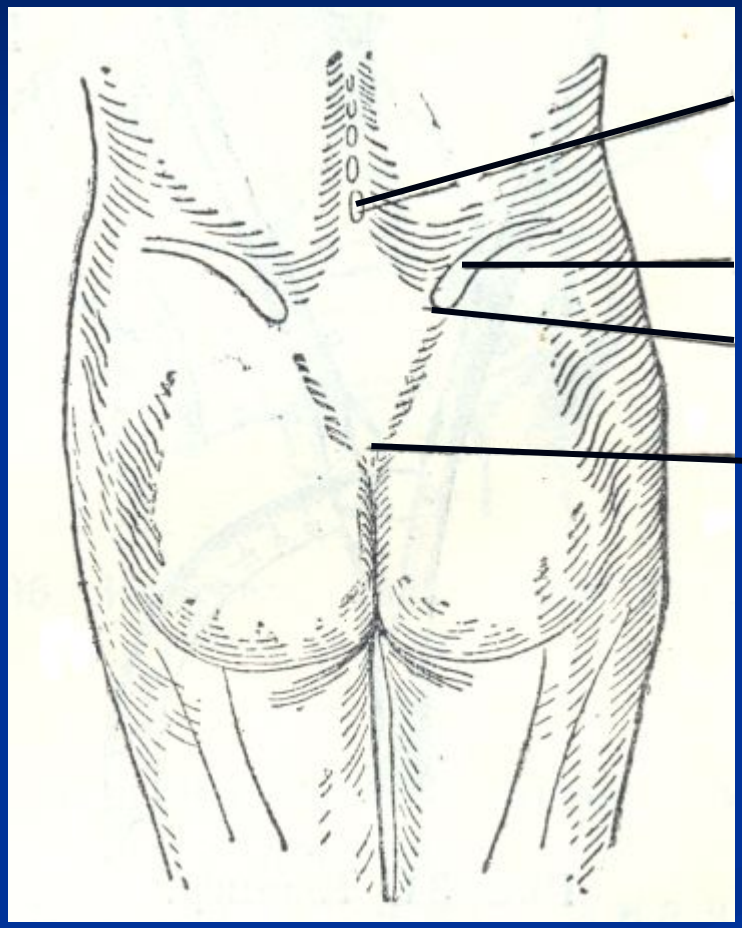

Остистый отросток V поясничного позвонка

Гребень подвздошной кости

Задневерхняя ость подвздошной кости

Верхушке крестца

Форма крестцового ромба при узком тазе

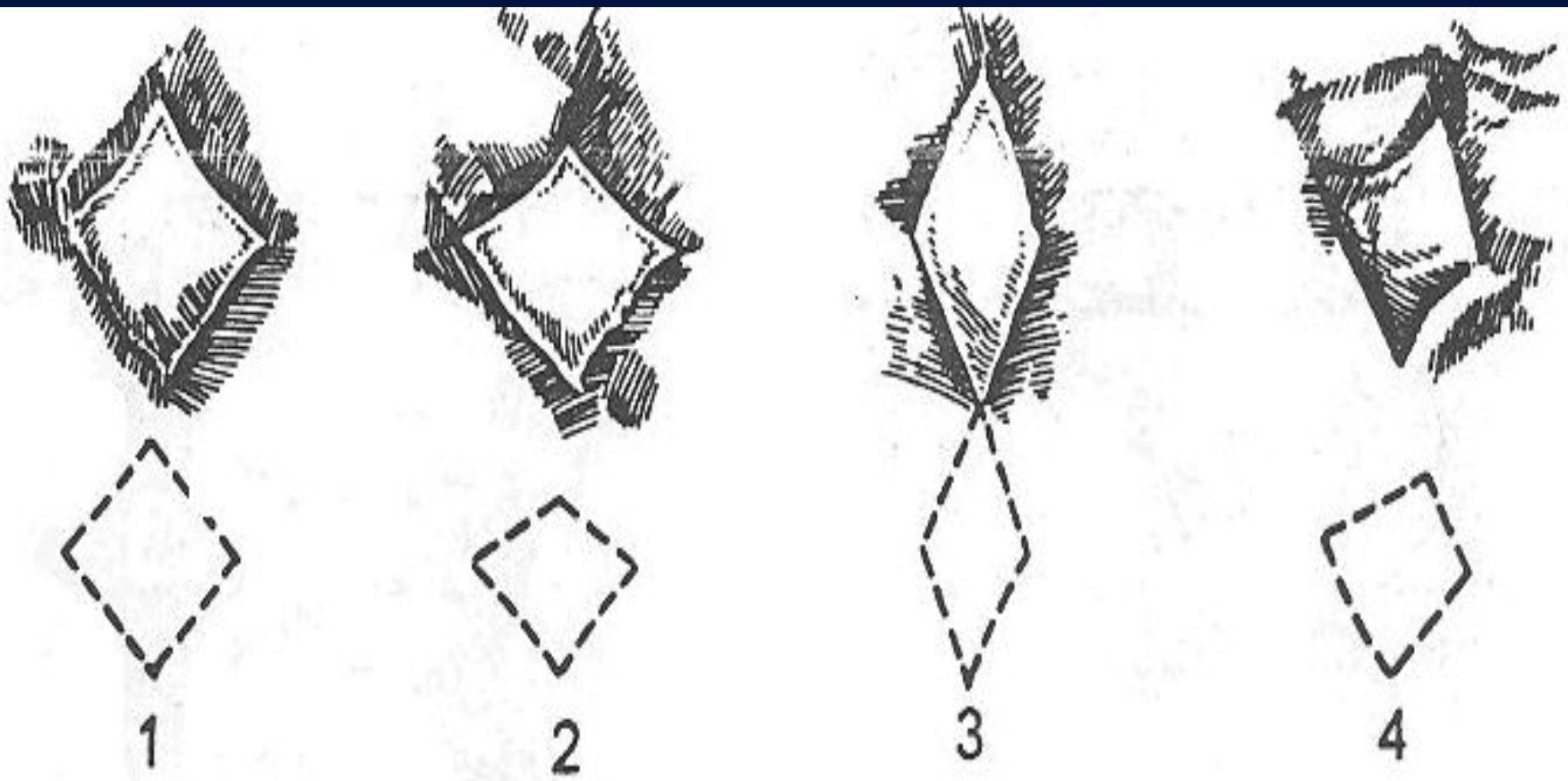

1 – нормальный таз
2 - плоскорахитический таз
3 – общеравномерносуженный таз
3 – кососуженный таз

Индекс Соловьева

- При оценке результатов измерения таза необходимо учитывать и толщину костей
- Тонкими считаются кости, если индекс Соловьева менее 14 см.

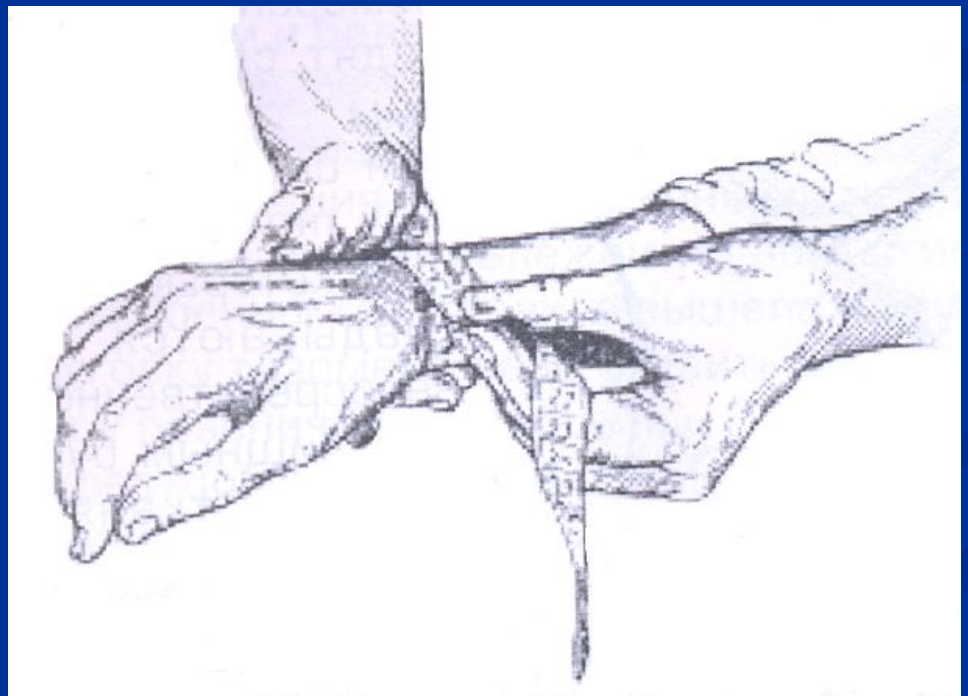

Влагалищное исследование дает представление о:

- Емкости таза
- Исключение различных деформации таза: выступы, опухоли, экзостозы
- Измерение диагональной конъюгаты

Измерение диагональной конъюгаты

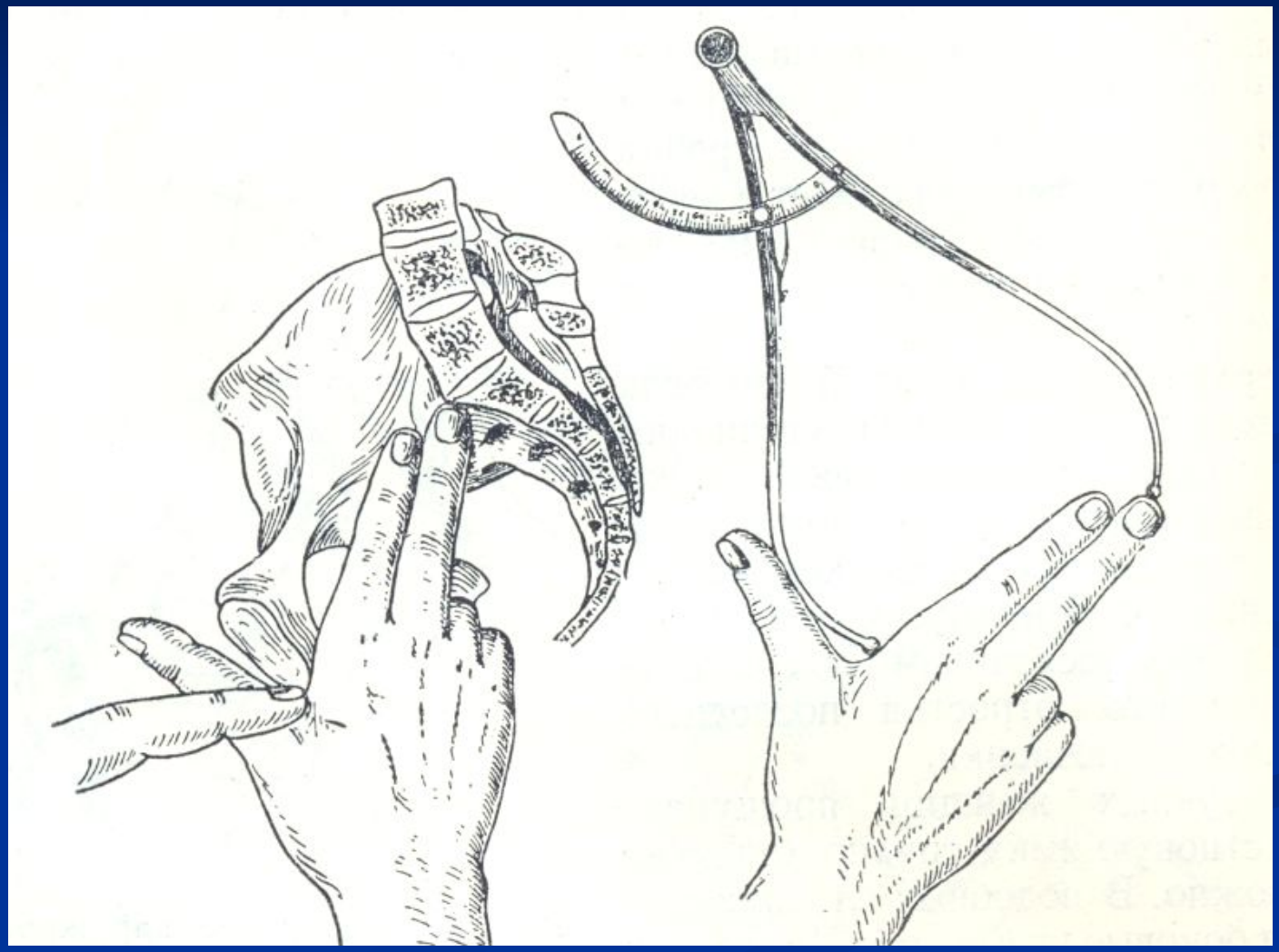

Течение и ведение беременности при узком тазе

- Высокое стояние головки у первородящих в последние месяцы беременности
- Предполагает к неправильному положению плода
- Возможно асинклитическое вставление головки
- Способствует возникновению разгибательных предлежаний
- Преждевременное излитие околоплодных вод вследствие отсутствия пояса соприкосновения.

Деление вод на передние и задние

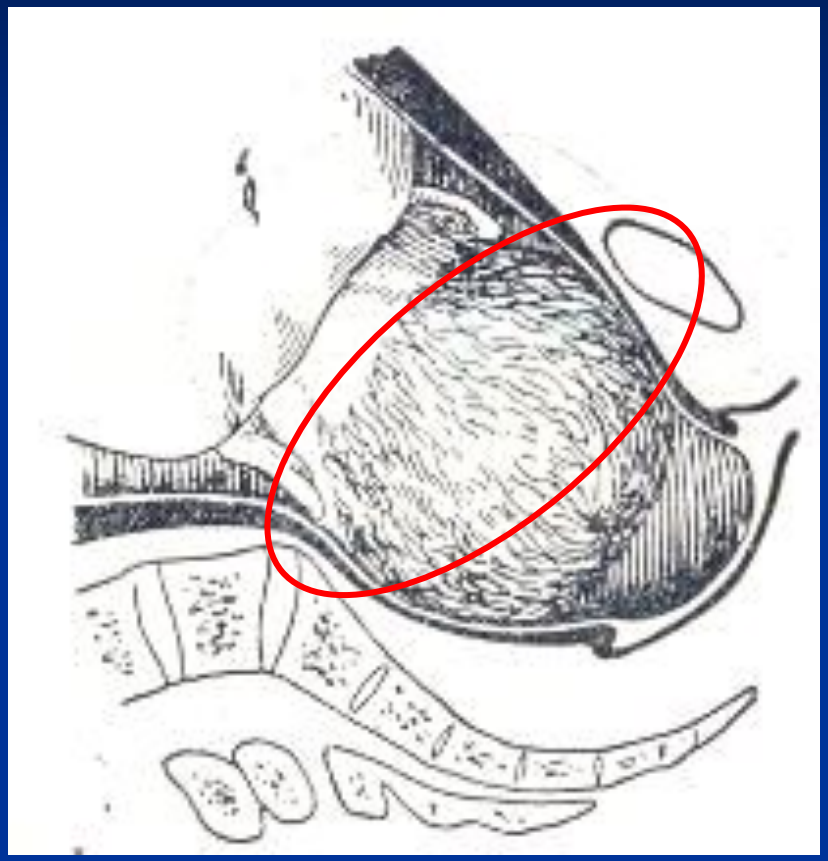

Нормальный таз

Суженный таз

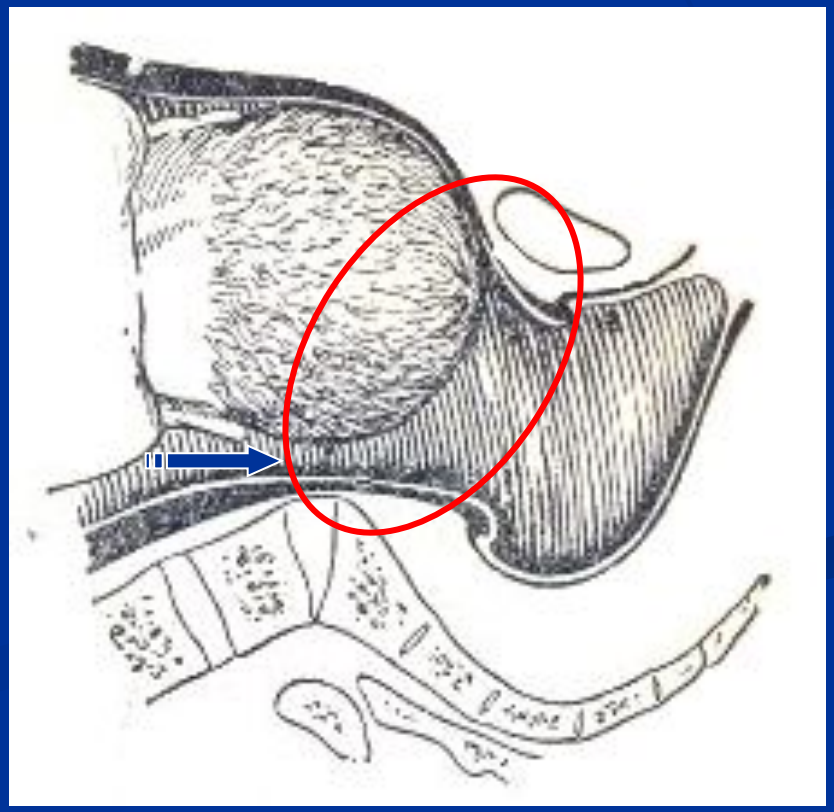

Течение родов при узком таза зависит:

1. от степени сужения таза
2. размеров головки плода
3. характера предлежания и вставления головки
4. способности головки к конфигурации
5. интенсивности родовой деятельности
6. готовности женского организма к родам
7. состояния плода

- При I и реже II степени сужения, средних и малых размерах плода (предполагаемая масса плода ниже среднего = 3600,0) роды возможны через естественные родовые пути

- При III и IV степени сужения роды невозможны, показано родоразрешение путем операции кесарево сечение

ОСОБЕННОСТИ ПЕРИОДОВ РОДОВ

I период родов

- Преждевременное или раннее излитие околоплодных вод
- Гипоксия плода при выпадении пуповины и затяжных родов
- Аномалии родовой деятельности
- Удлинение безводного периода - опасность хорионамнионита (эндометрит в родах)

ОСОБЕННОСТИ ПЕРИОДОВ РОДОВ
II период родов

- Клинически узкий таз
- Аномалии родовой деятельности
- Длительное стояние головки во всех плоскостях таза ➔ происходить сдавление мягких тканей родовых путей между костями таза и головкой плода, что приводит к некрозу тканей и образованию свищей
- Асинклитическое вставление головки плода
- Разрывы мягких тканей родового канала

Клиническая картина клинически узкого таза

- Отсутствие продвижения головки при полном открытии шейки матки, хорошей родовой деятельности и отошедших водах
- Отек шейки матки
- Положительный признак Вастена (определяется пальпаторно)
- Положительный признак Цантгемейстера (определяется с помощью тазомера)
- Максимальная конфигурация головки плода,
- Смещение стреловидного шва в сторону - асинклитическое вставление
- Затрудненное мочеиспускание
- Угрожающий разрыв матки - это поздний признак, даже осложнение

Если в норме головка вставляется в малый таз и ниже лонного сочленения, то при клинически узком тазе головка нависает над лонным сочленением

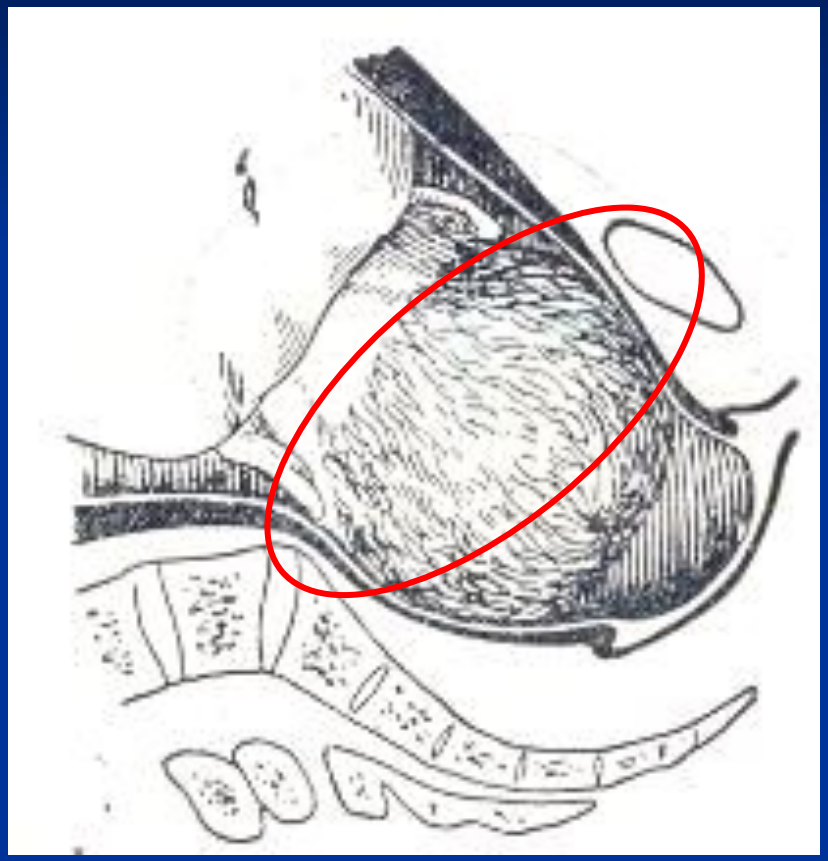

Нормальный таз

Суженный таз

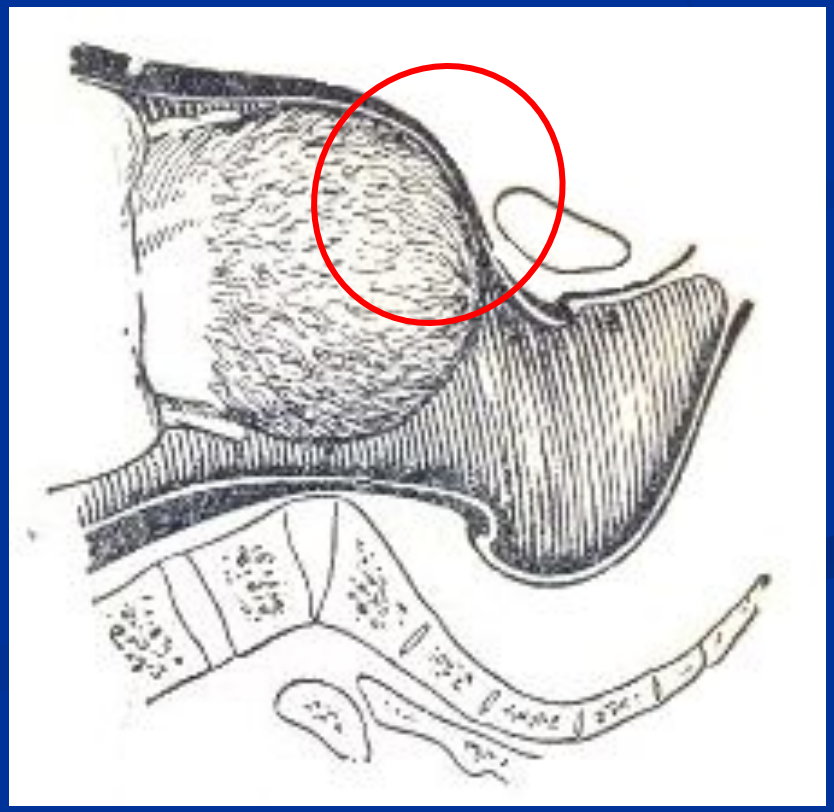

Признак Вастена

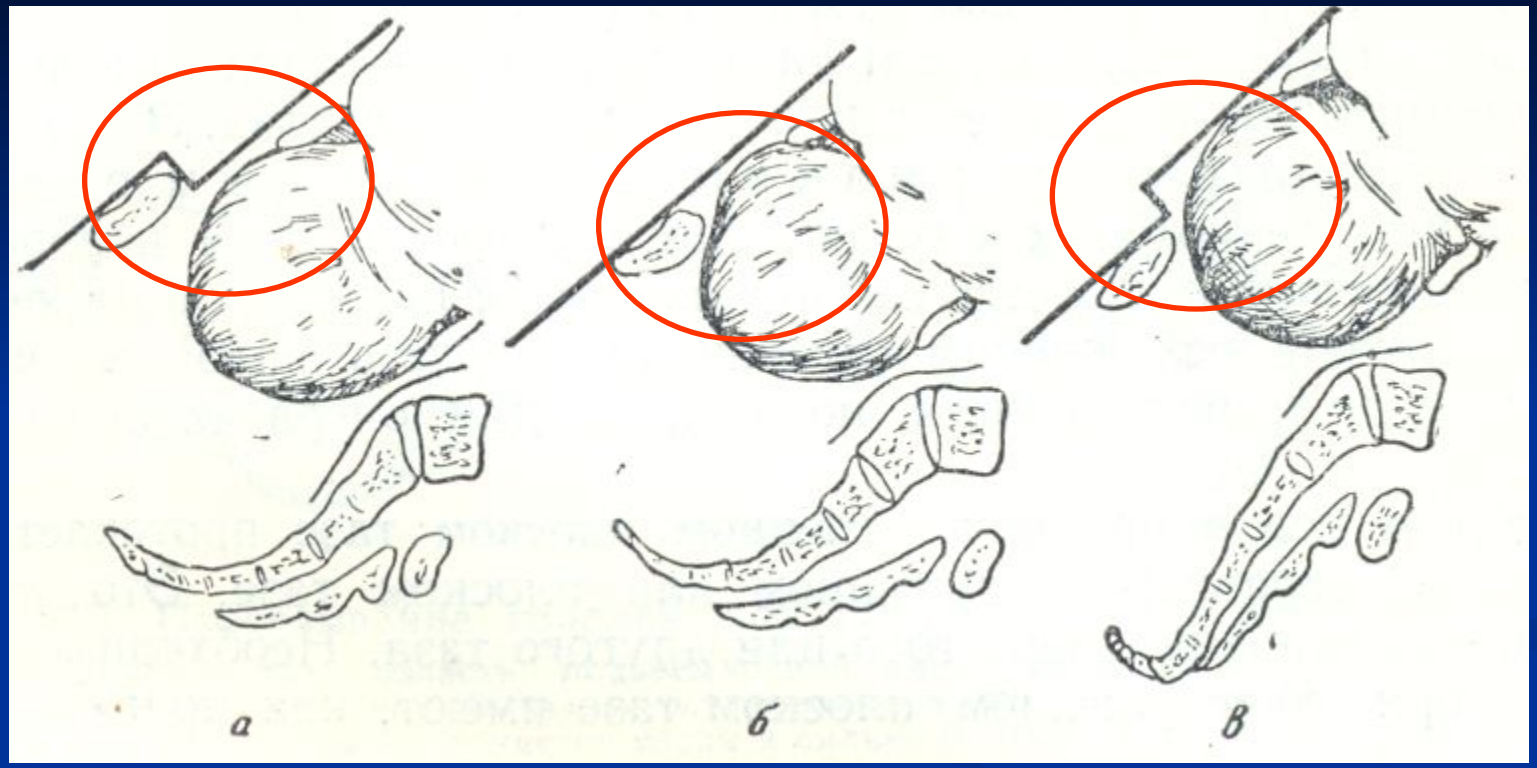

а) признак Вастена отрицательный
(соответствие между размерами таза и головки)
б) признак Вастена вровень
(незначительное несоответствие между размерами таза и головки)
в) признак Вастена положительный
(явное несоответствие между размерами таза и головки)

Симптом Цантгемейстера

- определение наружной конъюгаты,
- затем одна пуговка тазомера переставляется на головку, если головка нависает, то второе измерение больше чем наружная коньюгата. Если головка в полости малого таза, то второе измерение меньше первого. При симптоме вровень - первый и второй замер равны.

ОСОБЕННОСТИ ПЕРИОДОВ РОДОВ
III период родов

- родовой травматизм
- угроза возникновения гипотонического кровотечения

Механизм родов при общеравномерносуженном тазе

- Вставление головки: Выраженное сгибание головки во входе в таз
- Максимальное сгибание головки при переходе головки из широкой части полости малого таза в узкую
- Несоответствие между головкой плода и тазом компенсируется резкой конфигурацией головки (долихоцефалическая конфигурация головки)
- Прорезывание головки: в остроугольной лонной дуге затылок не умещается, головка отклоняется кзади исильно растягивает промежность

Вставление головки при общеравномерносуженном тазе

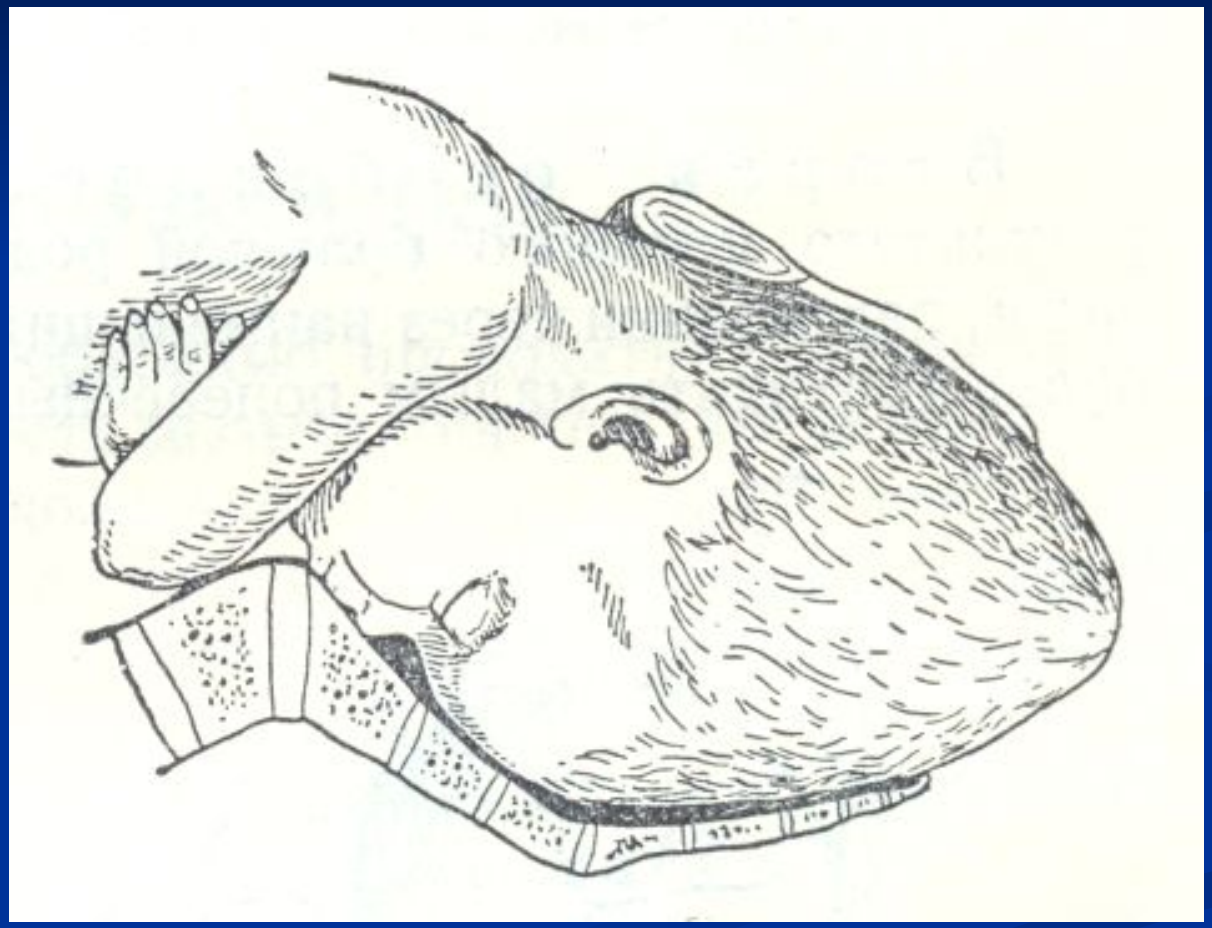

Сильное сгибание и резкая конфигурация (долихоцефалическая форма головки)

Прорезывание головки при общеравномерносуженном тазе

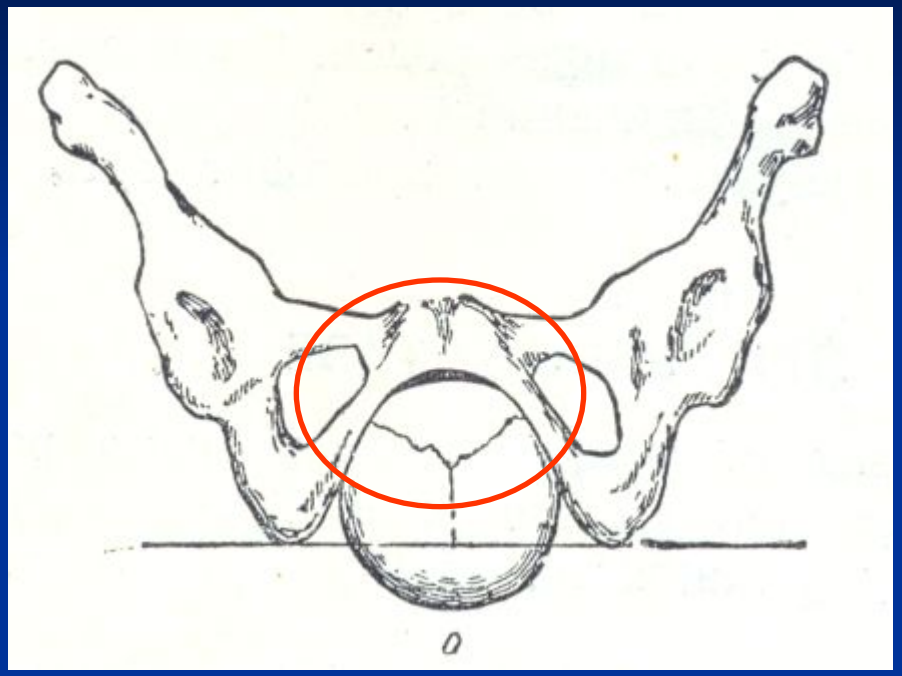

Общеравномерносуженный таз: в остроугольной лонной дуге затылок не умещается, головка отклоняется кзади и сильно растягивает промежность

Нормальный таз: область подзатылочной ямки упирается в лонную дугу

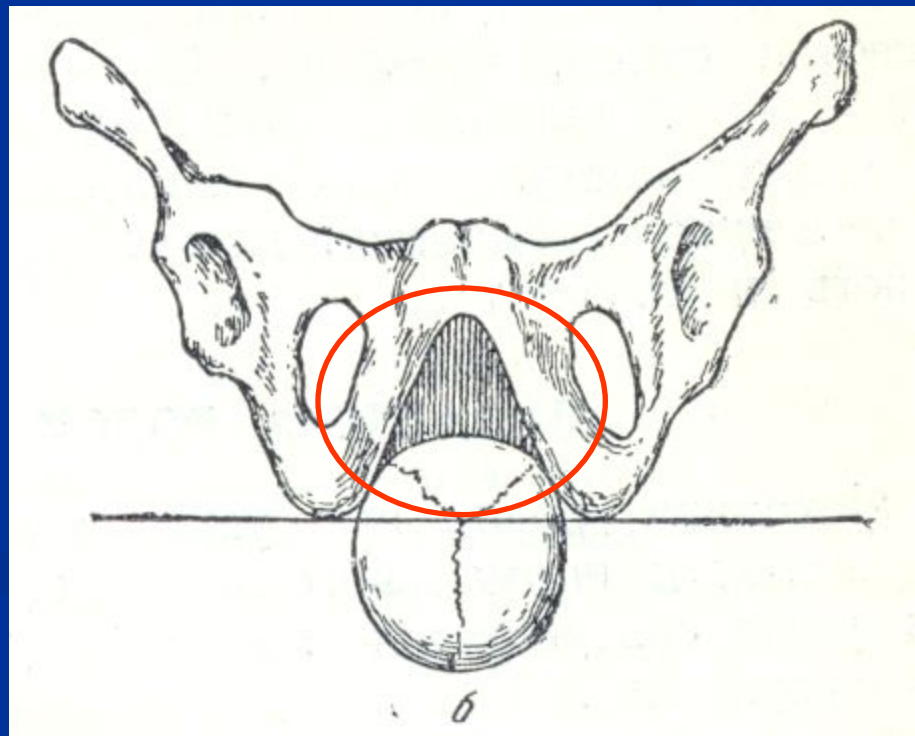

Механизм родов при простом плоском тазе

- Головка достигает плоскости узкой части полости малого таза, а сагитальный шов находиться в поперечном размере таза – низкое поперечное стояние головки
- Если головка плода на дне таза поворачивается затылком кпереди – рождается самостоятельно
- Если поворот не произойдет возникают осложнения (вторичная слабость родовых сил, асфиксия плода и др), являющиеся показанием к оперативному родоразрешению
- Роды при заднем виде затылочное предлежания способствуют развитию клинического несоответствия таза и головки

Механизм родов при плоскорахитическом тазе

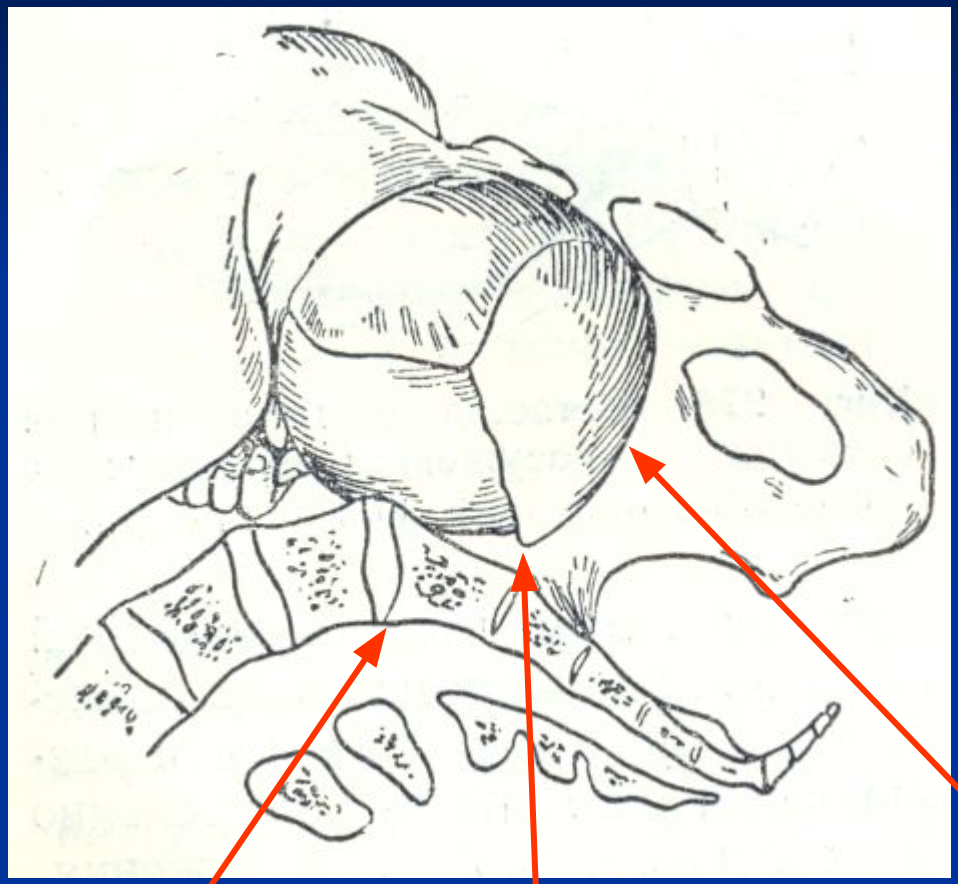

Прямой размер входа в таз уменьшен

- Продолжительное стояние головки сагитальным швом в поперечном размере входа в таз
- Небольшое разгибание головки
- Асинклитическое вставление головки (переднетеменное вставление головки)

Мыс

Стреловидный шов

Механизм родов при поперечносуженном таза

- Характерным является асинклитическое вставление головки, когда она вставляется в одном из косых размеров плоскости входа передней теменной костью, стреловидный шов при этом смещается кзади
- Если затылок плода не поворачивается кпереди, то может образоваться прямое стояние головки и появляются признаки клинического несоответствия, что является показанием к операции кесарево сечение

Осложнения, угрожающие плоду

- Гипоксия
- Кровоизлияния в мозг и другие органы плода
- Родовая опухоль
- Кровоизлияние под надкостницу теменных костей (кефалогематома)

Кефалогематома

Гематома

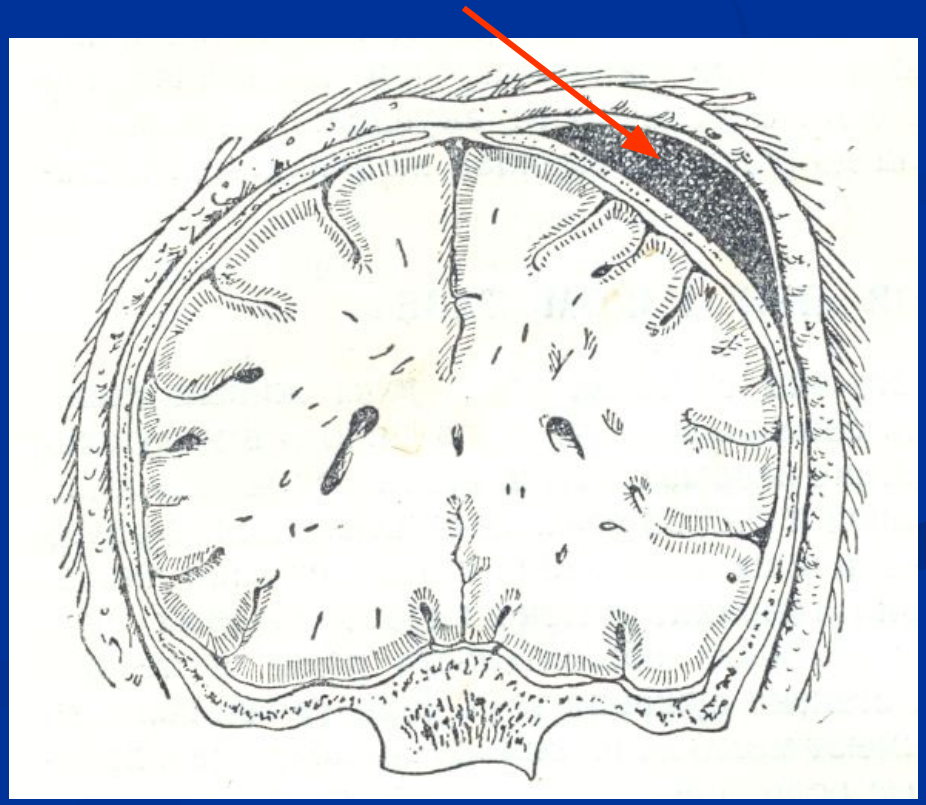

СПАСИБО ЗА ВНИМАНИЕ!