

Травма – лидер летальности в возрастной группе до 45 лет



- Мужчины
- 15 – 30 лет
- Алкогольное опьянение,
наркотическое одурманивание

Доц. М.И. Бокарев

Классификация травмы по характеру травматического процесса

- Изолированная (единичная, множественная)
- Сочетанная
- Комбинированная

Травма живота

- 5% всей травмы
- Наиболее часто оперируемая травма
- Третье место по хирургической активности после острого аппендицита и острого холецистита

Классификация травмы живота по механизму повреждения

- **Закрытая травма (67,3%)**
- **Открытая травма (32,7%)**

Закрытая травма живота

- **Без повреждения внутренних органов**
- **С повреждением внутренних органов**
 - ✓ *повреждение паренхиматозных органов*
 - ✓ *повреждение полых органов*
 - ✓ *повреждение сосудов*

Открытая травма живота

- Не проникающая

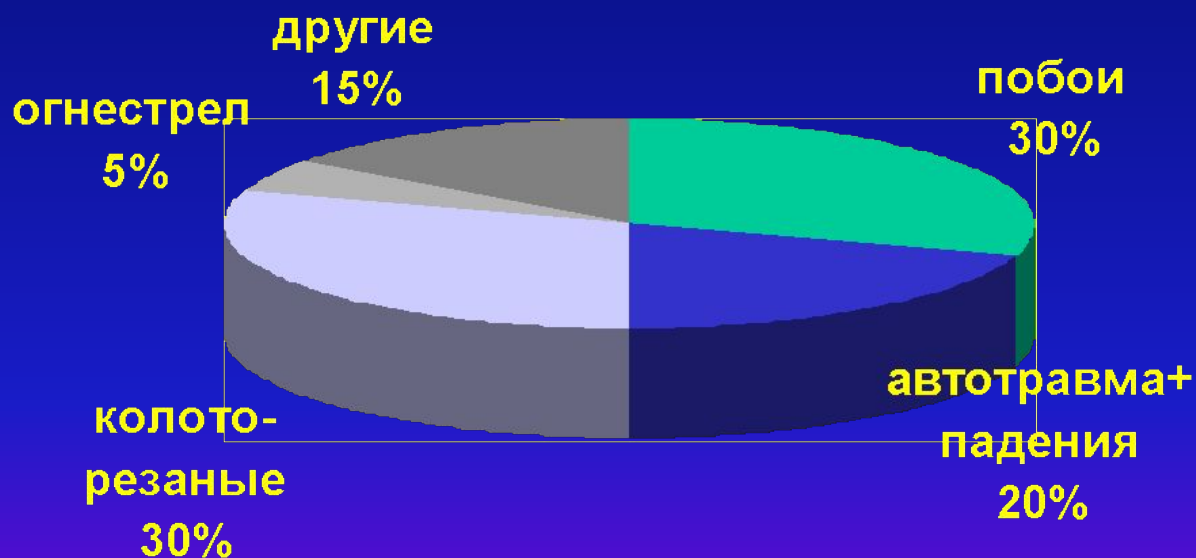
- Проникающая

без повреждения внутренних органов

с повреждением внутренних органов

- ✓ *повреждение паренхиматозных органов*
- ✓ *повреждение полых органов*
- ✓ *повреждение сосудов*

Этиологическая структура травмы



Что ищет хирург?



- **Перитонит**
- **Внутрибрюшное кровотечение**

Диагностика травмы живота



Клинические данные

- ✓ *Анамнез*
- ✓ *Жалобы*
- ✓ *Физикальное обследование*

Дополнительные методы

- ✓ *Лапароцентез*
- ✓ *Ультразвук*
- ✓ *Лапароскопия*
- ✓ *Компьютерная томография*

Анамнез травмы



- **Этиология**
- **Основная мишень травмы**
- **Время с момента травмы**

Жалобы



-
- **Боль в животе**
 - **Слабость**

Физикальное обследование



Наружный осмотр и оценка тяжести

▪ Общая симптоматика

- ✓ *Гиповолемия*
- ✓ *Анемия*
- ✓ *Интоксикация*

▪ Местная симптоматика

- ✓ *Боль*
- ✓ *Вздутие живота*
- ✓ *Напряжение мышц брюшной стенки*
- ✓ *Притупление в отлогих местах*
- ✓ *Ослабленная перистальтика*
- ✓ *Симптом «Ваньки-встаньки»*
- ✓ *Симптом Куленкампа*
- ✓ *Симптом Щёткина - Блюмберга*

Физикальное обследование

- Правильный диагноз не более , чем в 60%
- 35% нуждавшихся в экстренной операции не имеют никаких признаков катастрофы

Методы диагностики внутрибрюшной катастрофы

- Диагностический лапароцентез
- Ультразвуковое исследование
- Диагностическая лапароскопия
- Компьютерная томография

Диагностический лапароцентез



Преимущества

- Быстрота и простота выполнения
- Возможность использования у гемодинамически-нестабильных больных
- Дешевизна

Недостатки

- Гиперчувствительность и малая специфичность
- Высокая инвазивность

Критерии положительного лапароцентеза (McLellan, 1985)



- Выделилось >10 мл свежей крови
- Эритроциты >100 тысяч /мкл
- Лейкоциты > 500 /мкл
- Активность амилазы > 200 ед
- Наличие бактерий

Ультразвук



- Преимущества

- Быстрота и возможность воспроизводства в любой обстановке, сколько угодно раз

- Неинвазивность

- Дешевизна

- Недостатки

- Необходимость специалиста

- Малая чувствительность к повреждениям полых органов

- Малая чувствительность у тучных больных и при наличии подкожной эмфиземы

Показание к экстренной лапаротомии у пациента с травмой, выставленные с учётом УЗ картины



Гемодинамическая нестабильность

+

Наличие свободной жидкости более, чем
в двух анатомических областях

Диагностическая лапароскопия



- Недостатки

- Гиперчувствительность
- Невозможна параллельно с реанимационными мероприятиями
- Высокая инвазивность
- Требуется специального оборудования

Компьютерная томография

- Преимущества

- Высокая специфичность к повреждениям паренхиматозных органов

- Недостатки

- Низкая чувствительность к повреждениям полых органов

- Невозможность использования параллельно с реанимационными мероприятиями

- Длительность

- Требует специалиста и аппаратуры

- Дороговизна

Тяжесть повреждений селезёнки

American Association for the Surgery of Trauma

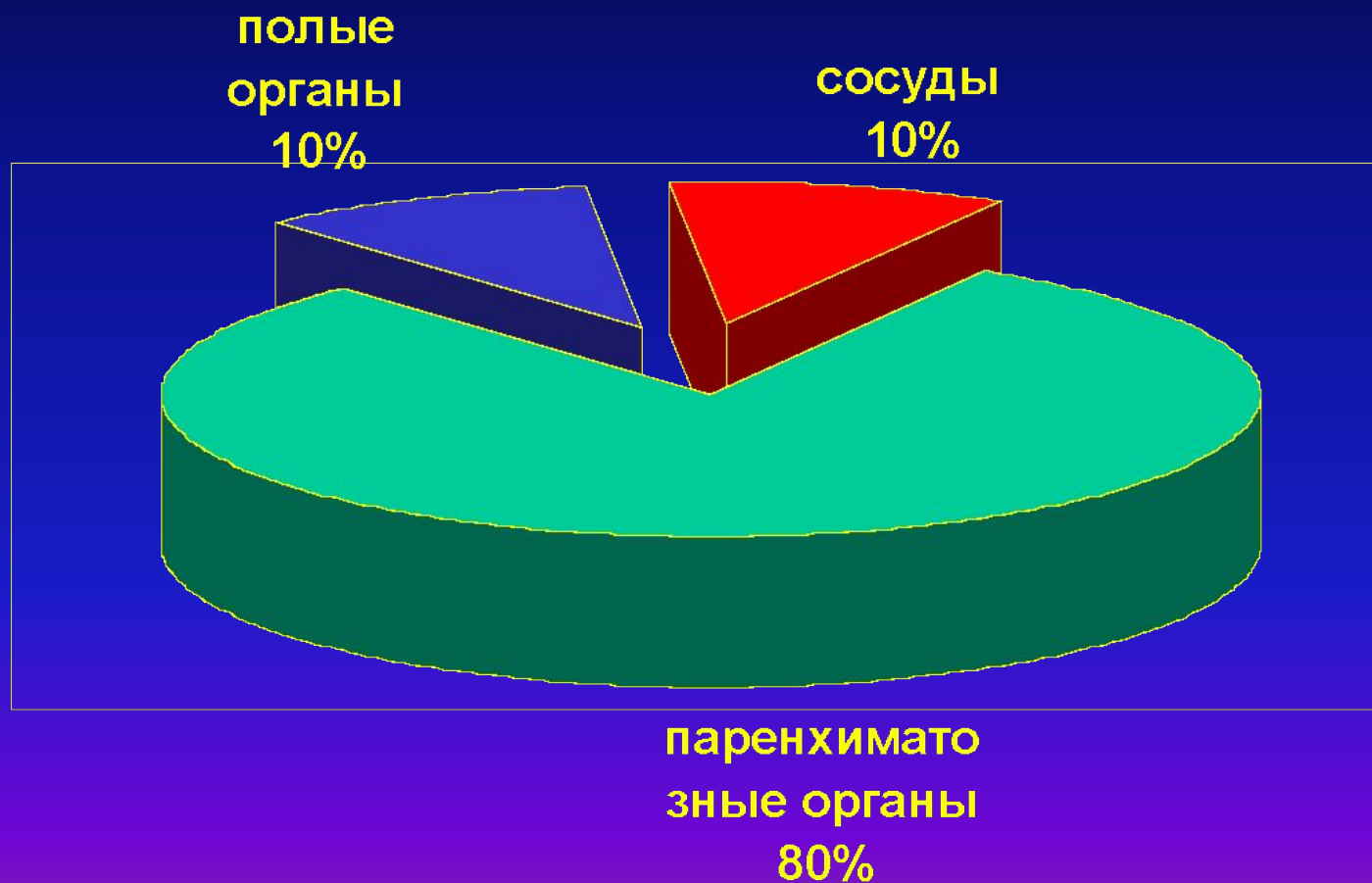
Степень повреждения	Вид повреждения	Расшифровка повреждения	AIS -90
1 степень	Гематома, надрыв	Подкапсульная, ненарастающая гематома менее 10% площади органа / Надрыв капсулы, не кровит, глубина менее 1 см	2
2 степень	Гематома, надрыв	Подкапсульная, ненарастающая гематома 10 - 50% площади органа. Внутриорганный гематома менее 2 см в диаметре. / Надрыв капсулы, активно кровит, глубина 1 - 3 см	2
3 степень	Гематома, надрыв	Подкапсульная гематома более 50% площади. Нарастающая гематома. Разорвавшаяся подкапсульная гематома с активным кровотечением. Внутриорганный гематома более 2 см в диаметре. / Глубина надрыва более 3 см или вовлечены трабекулярные сосуды	3
4 степень	Гематома, надрыв	Разорвавшаяся внутриорганный гематома с активным кровотечением / Надрыв, захватывающий сегментарные сосуды или ворота с деваскуляризацией более 25% органа	4
5 степень	Разрыв, Деваскуля	Полное размозжение. / Полный отрыв	5

Тяжесть повреждений тонкой кишки

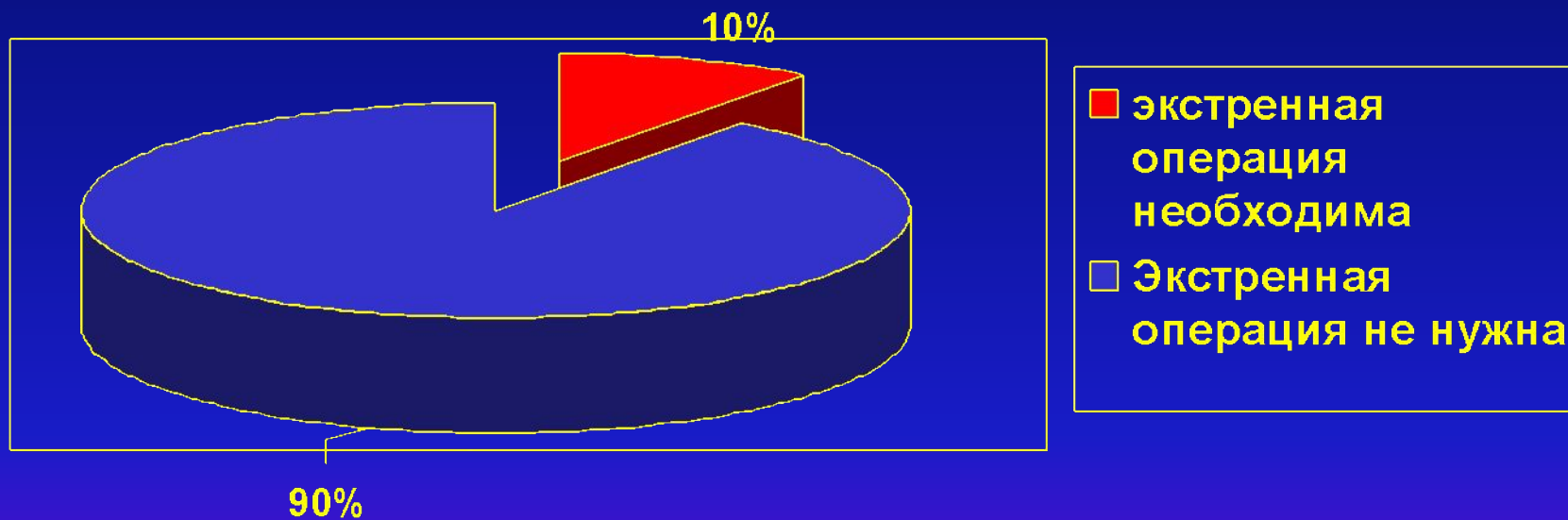
American Association for the Surgery of Trauma

Степень повреждения	Вид повреждения	Расшифровка повреждения	AIS -90
1 степень	Гематома, надрыв	Ушиб или гематома кишки без нарушения трофики. / Надрыв стенки, непроникающий в просвет.	2
2 степень	Разрыв	Разрыв менее 50% окружности	2
3 степень	Разрыв	Разрыв более 50% окружности, но без полного пересечения.	3
4 степень	Разрыв	Разрыв 100% окружности кишки.	4
5 степень	Разрыв, Деваскуляризация	Разрыв 100% окружности кишки с потерей сегмента. Деваскуляризация сегмента	5

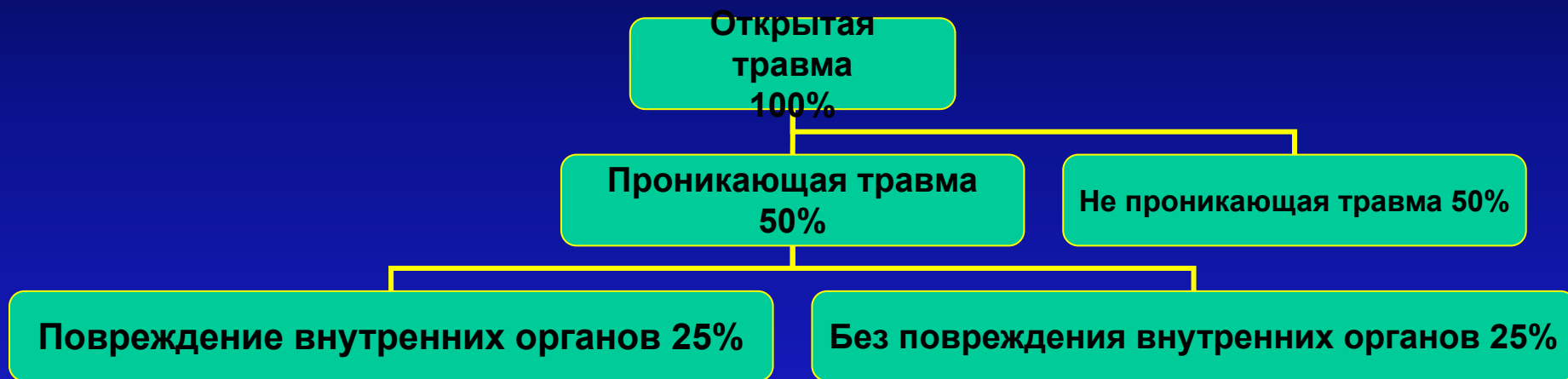
Статистика повреждений при закрытой травме



Необходимость экстренной операции при закрытой травме живота



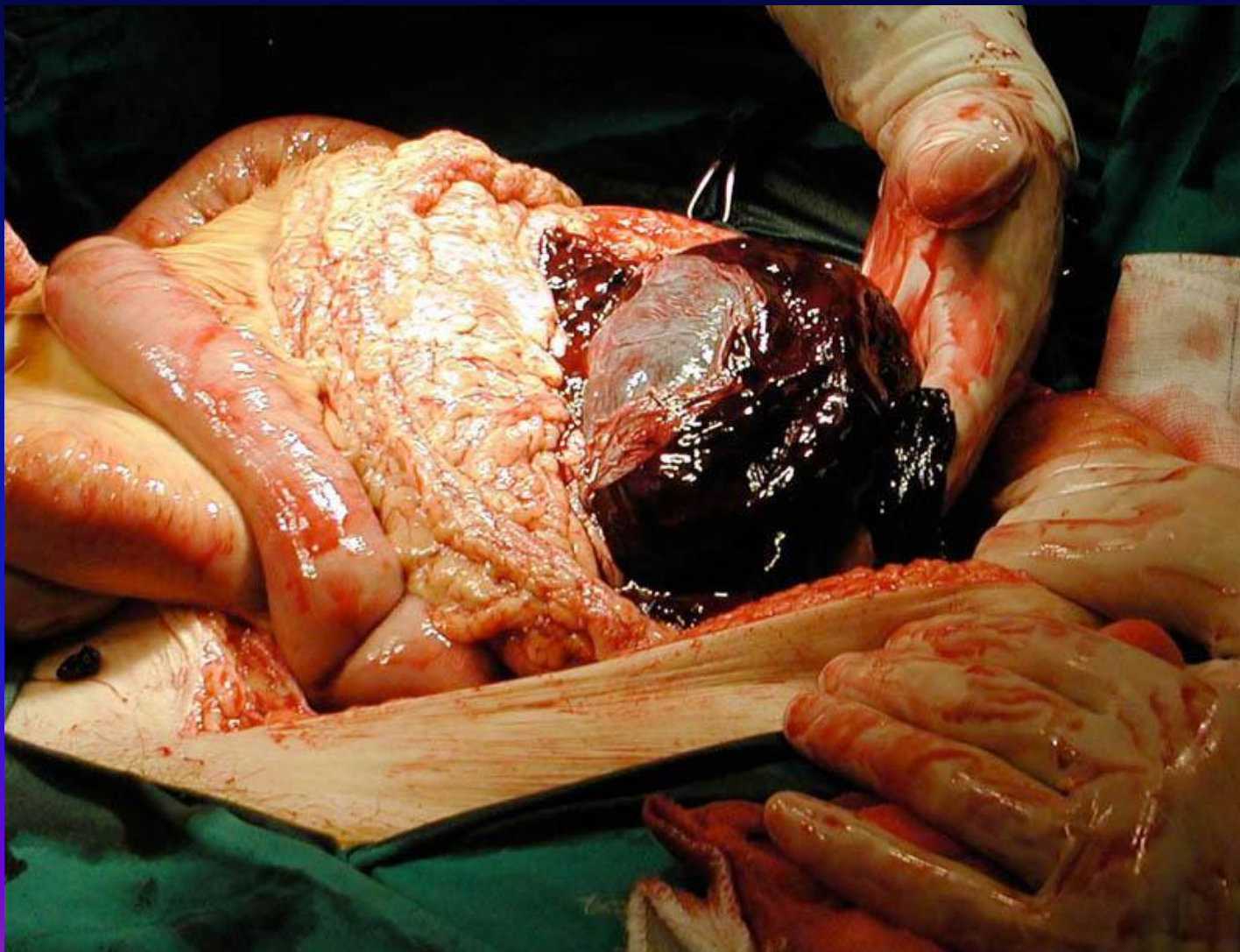
Структура открытой травмы



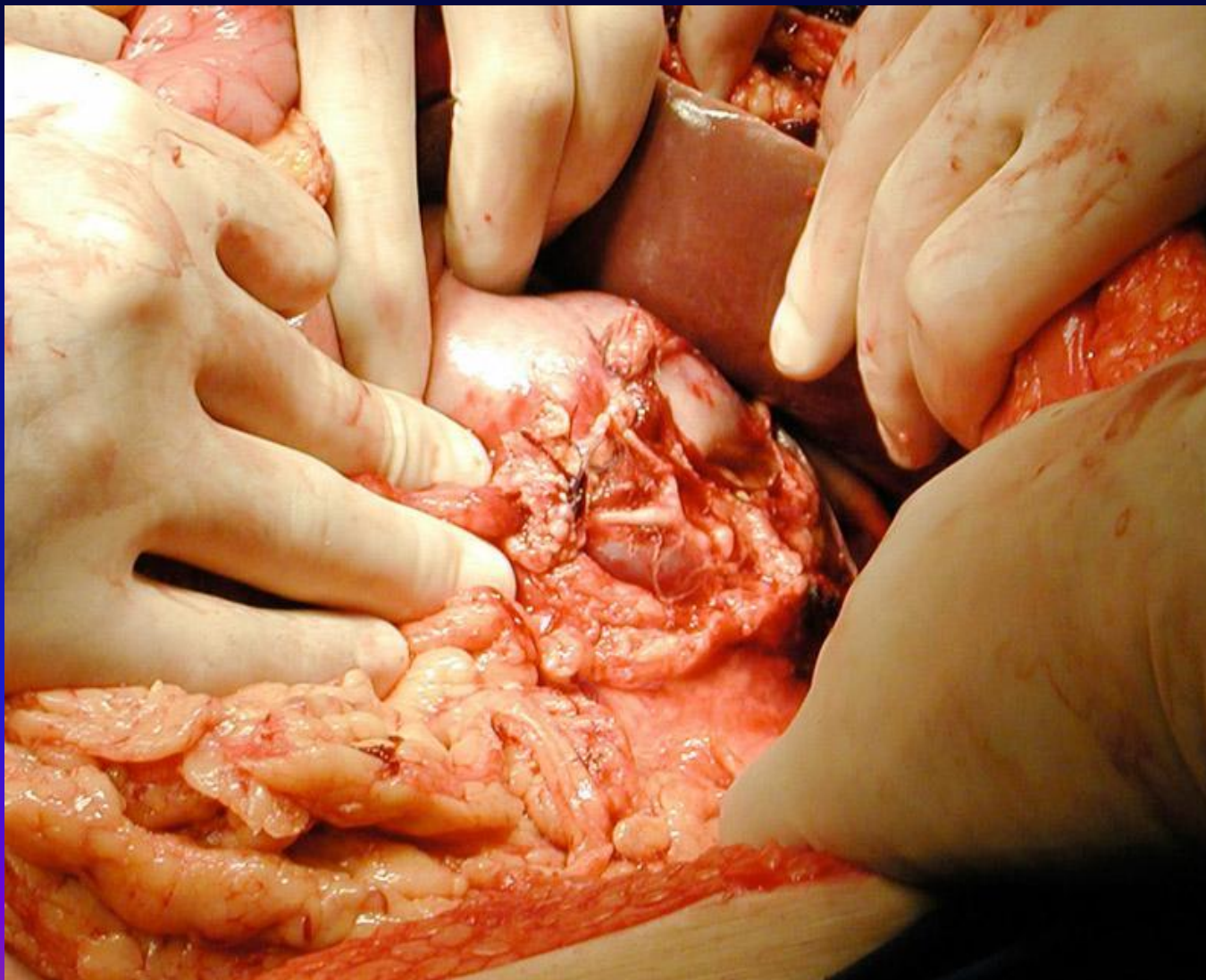
Необходимость экстренной операции при открытой травме



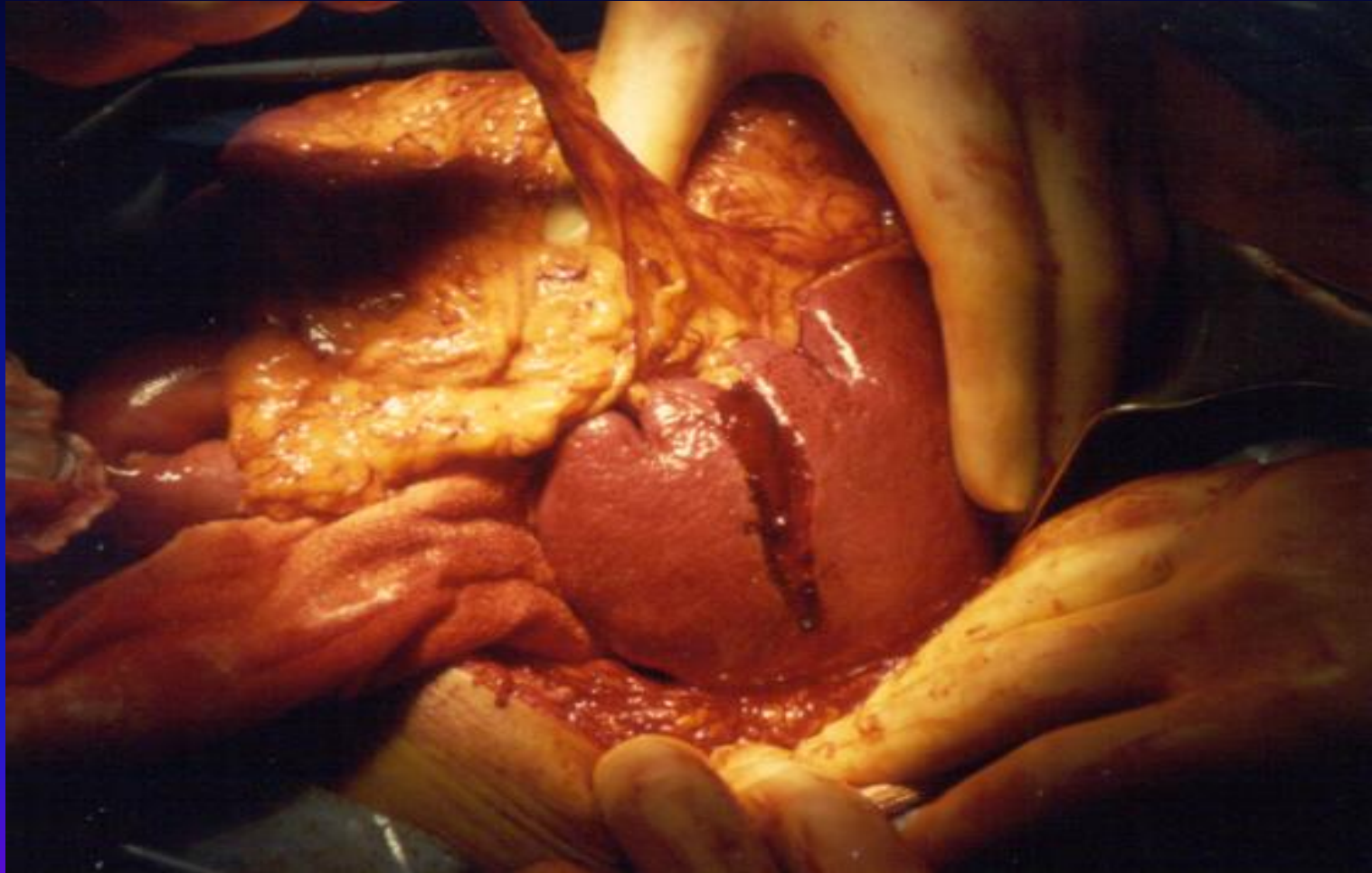
Повреждение селезенки



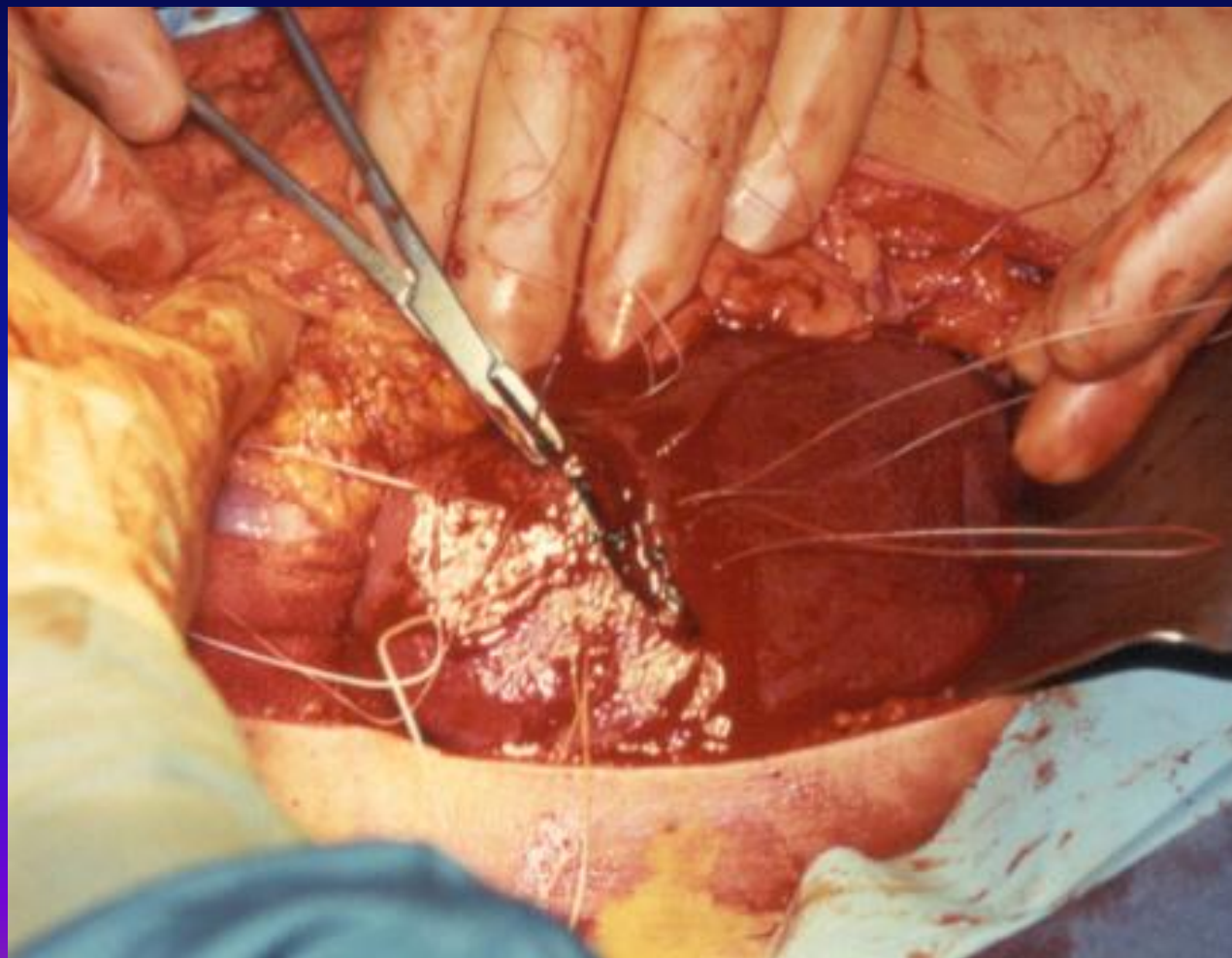
Спленэктомия



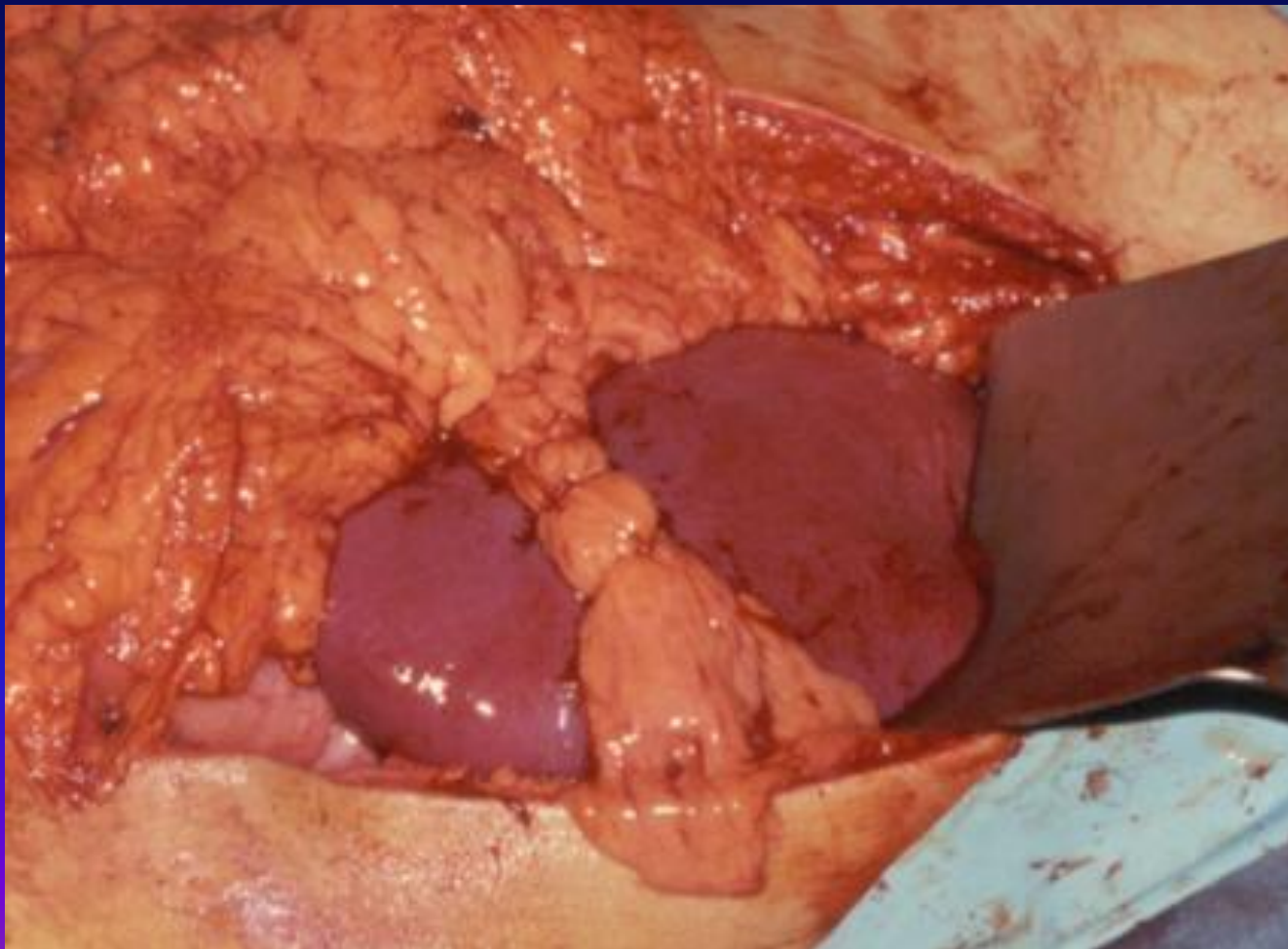
Повреждение селезёнки



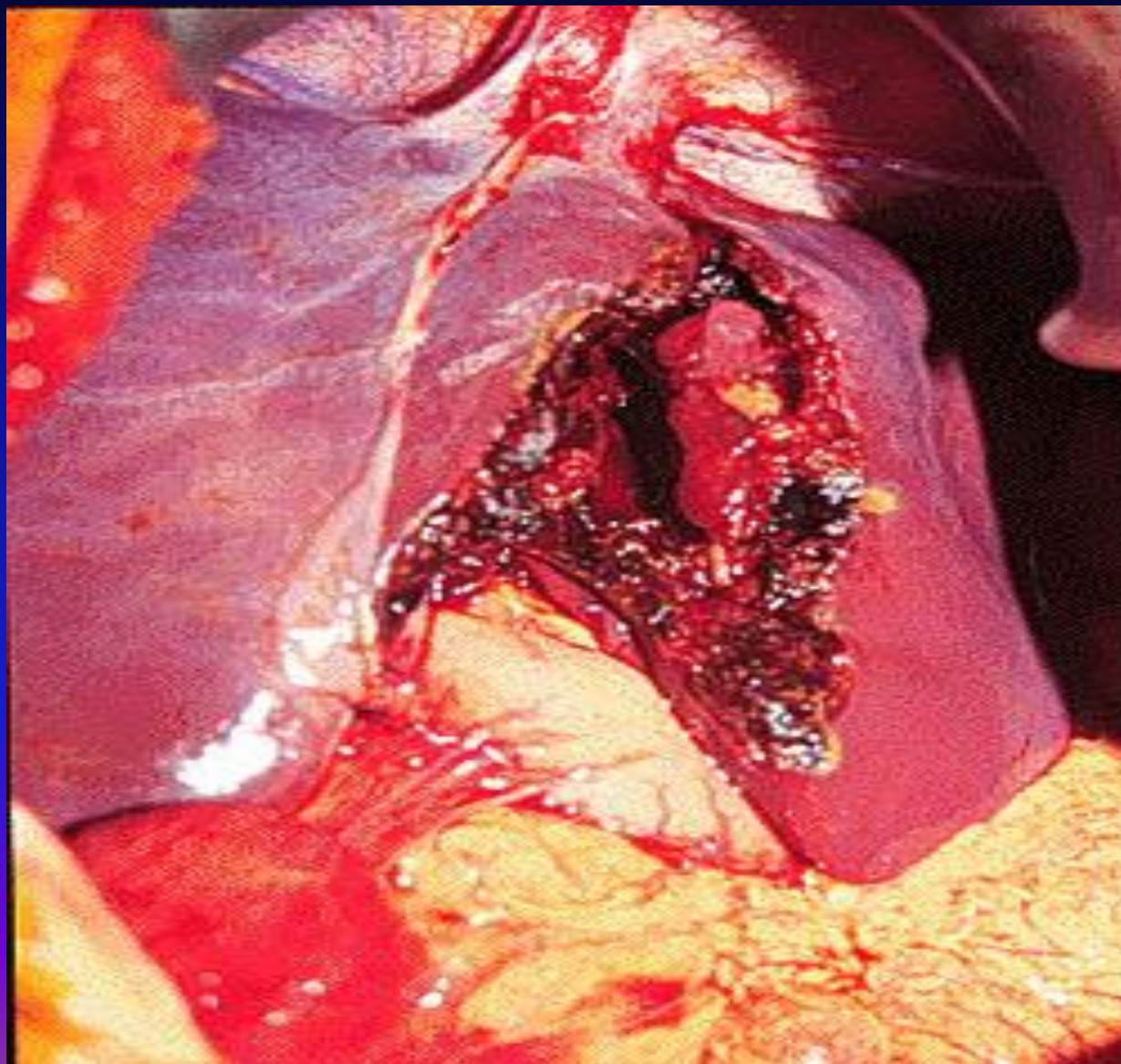
Этап тампонирования разрыва селезёнки большим сальником



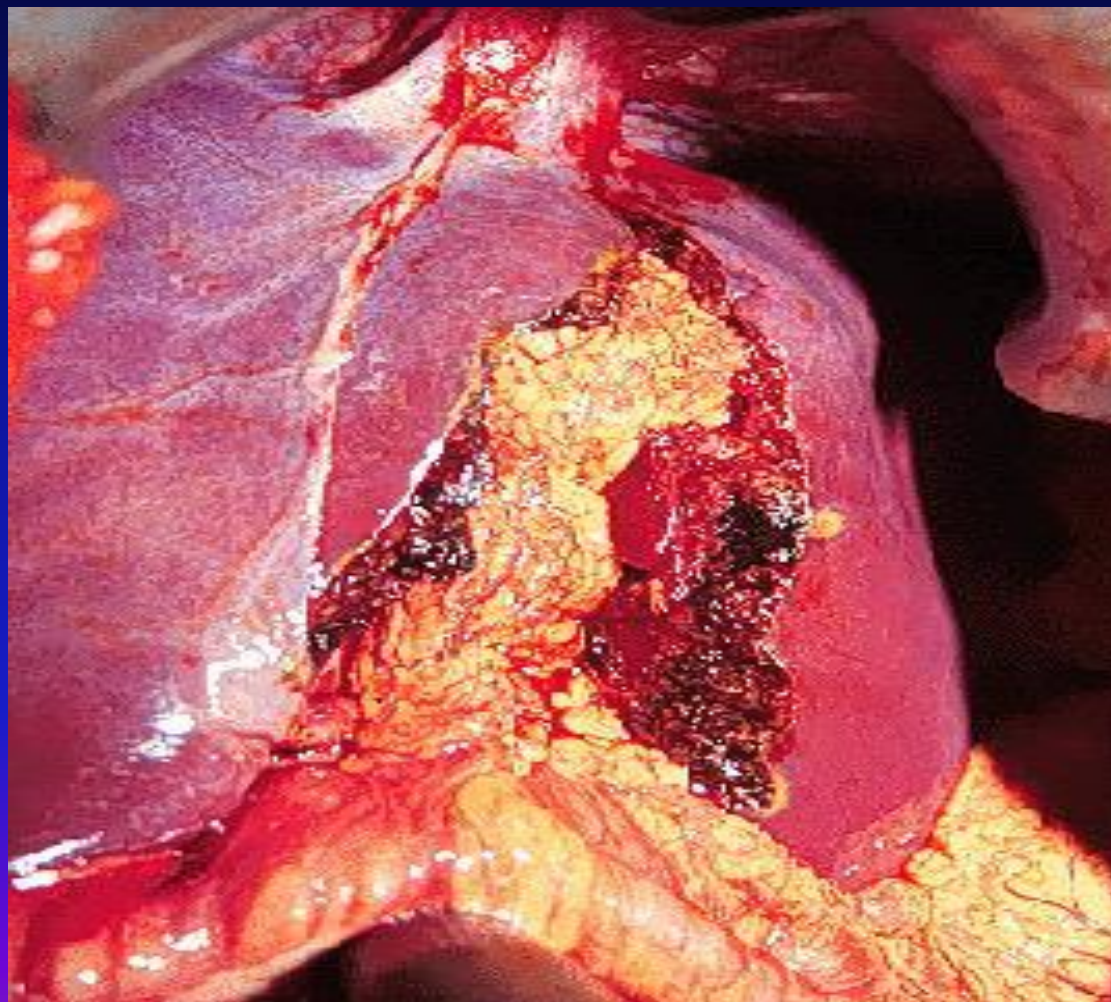
Тампонирование повреждения селезёнки прядью сальника



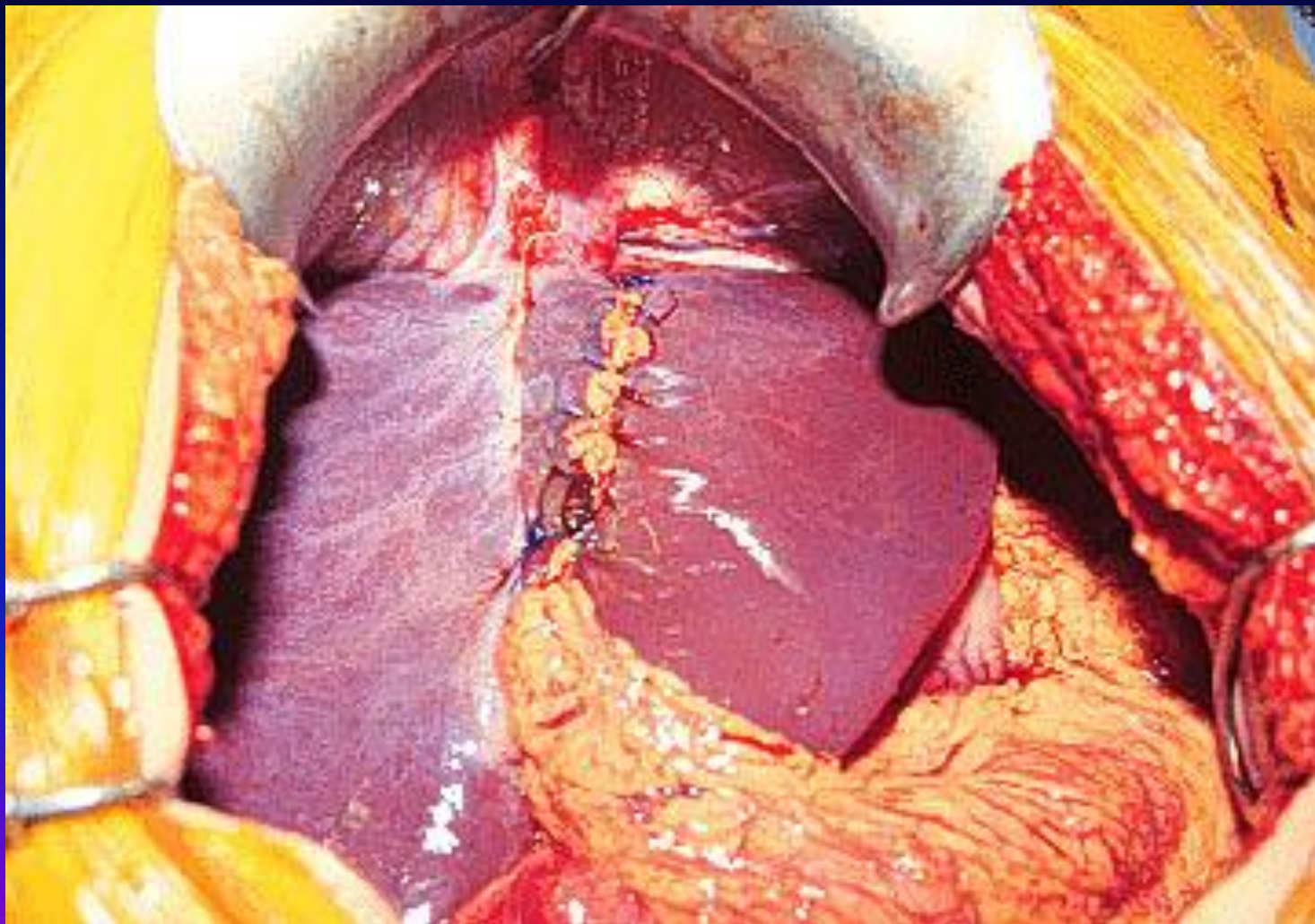Повреждение печени 4 степени



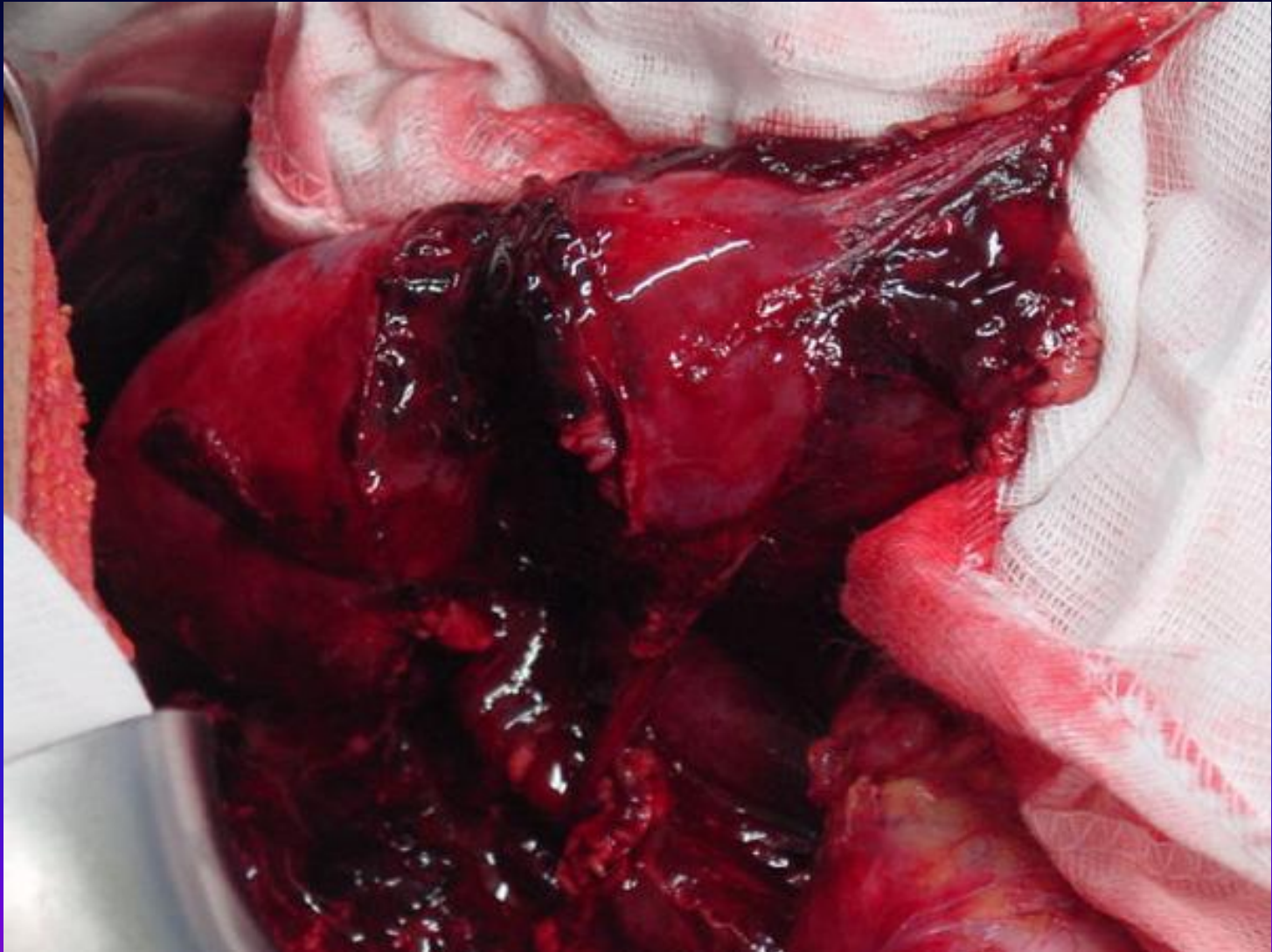
Тампони́рование поврежде́ния печени прядью большо́го сальника



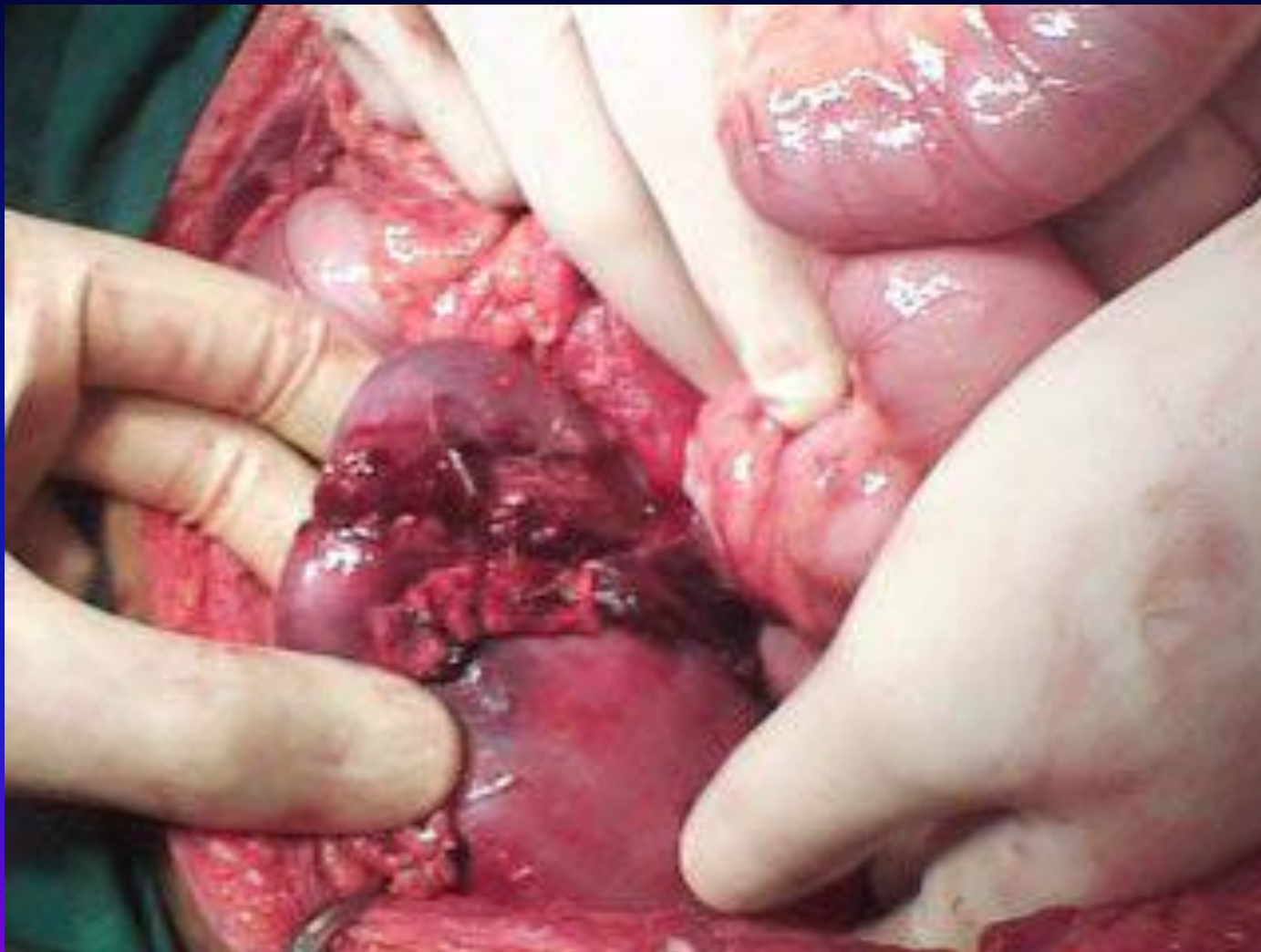
Конечный этап тампонирования разрыва печени сальником



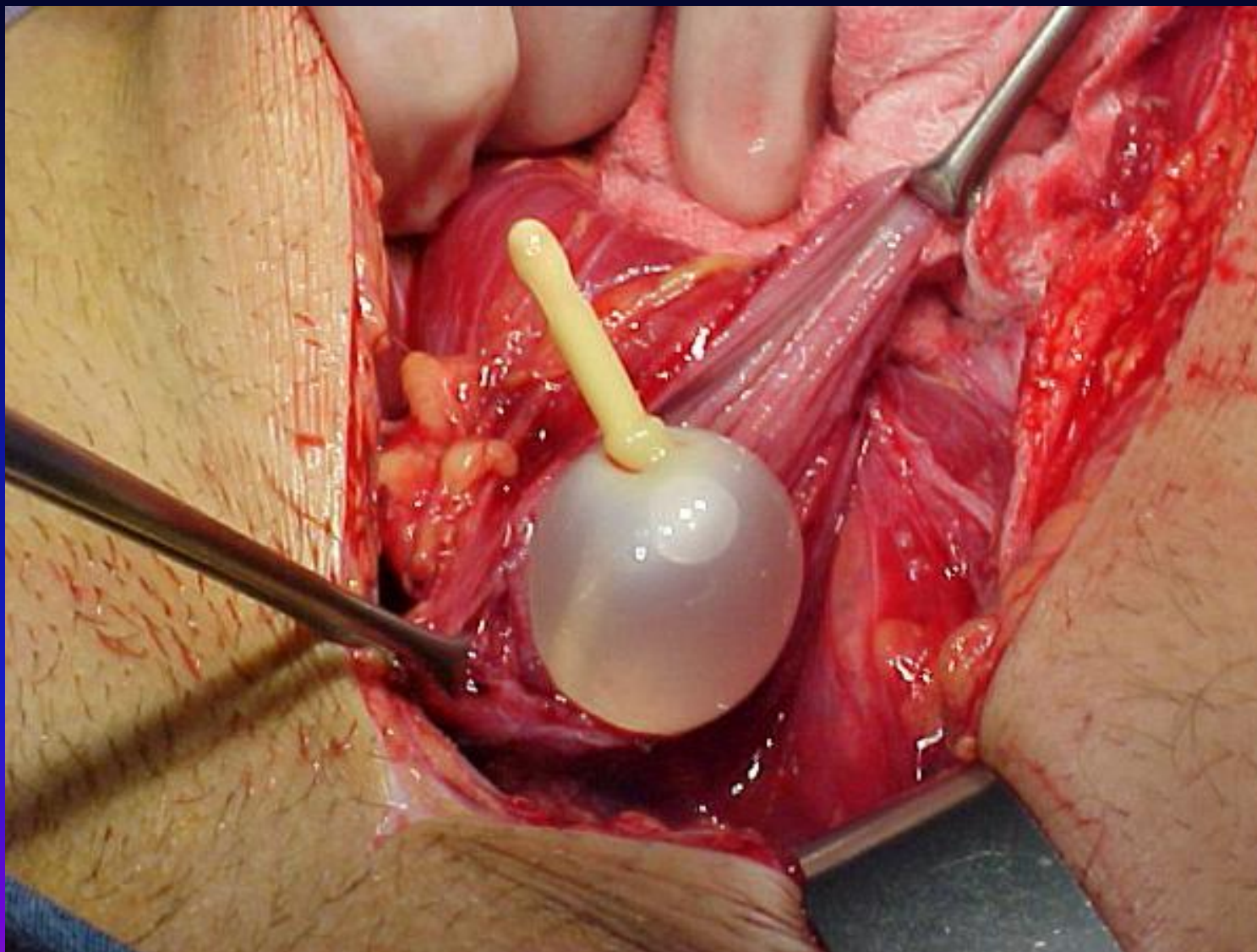
Повреждение почки



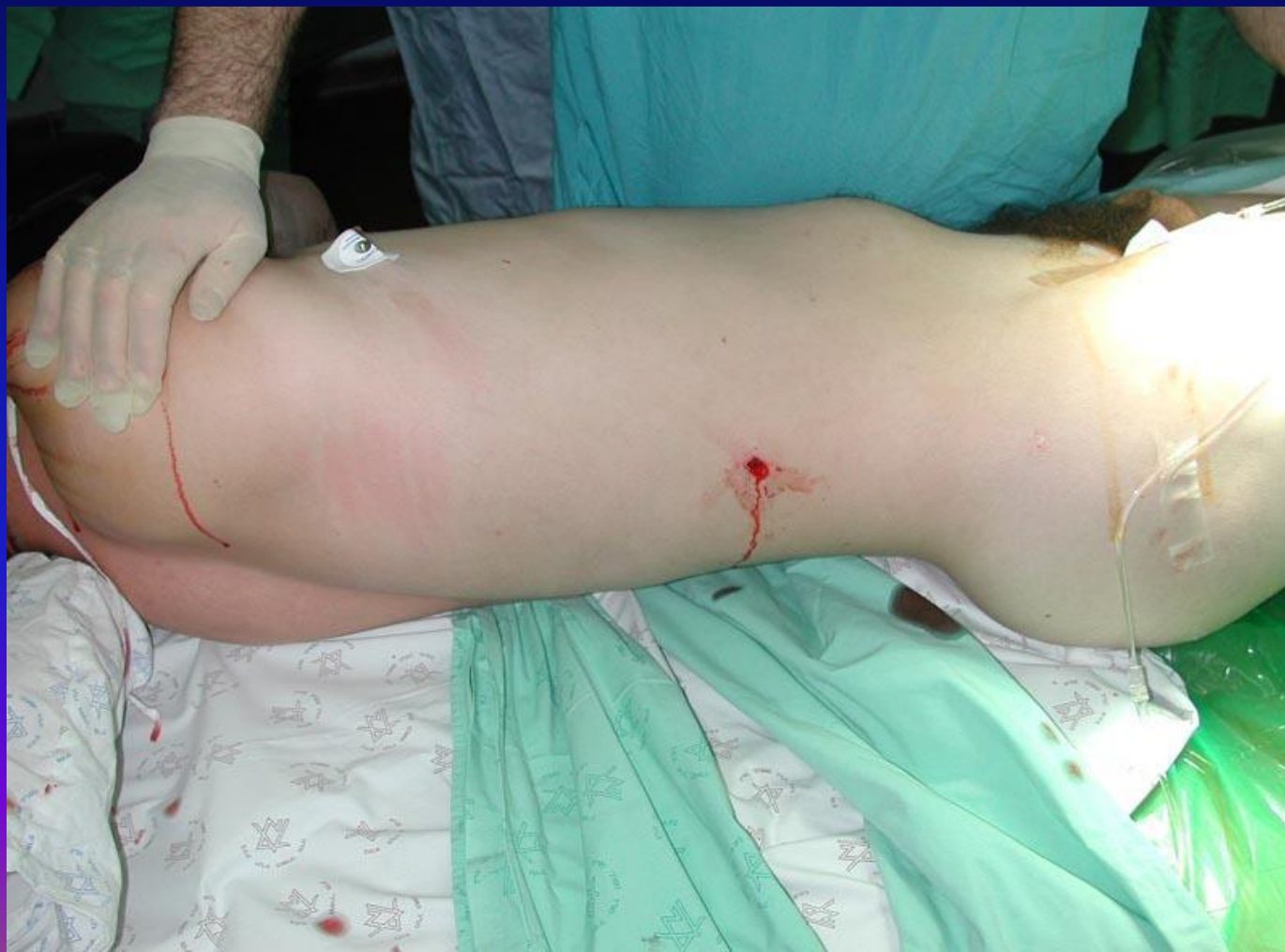Повреждение почки



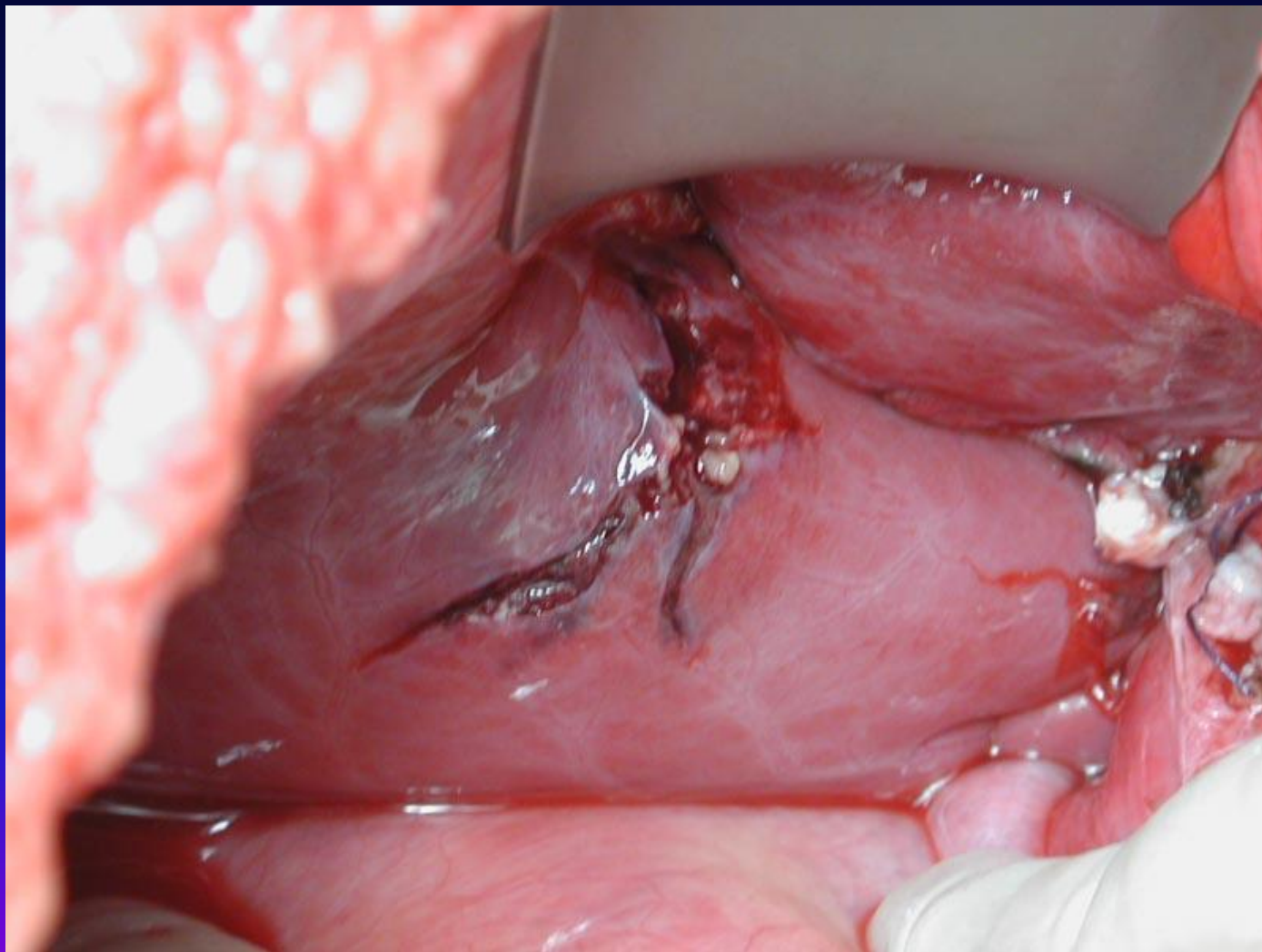
Разрыв мочевого пузыря



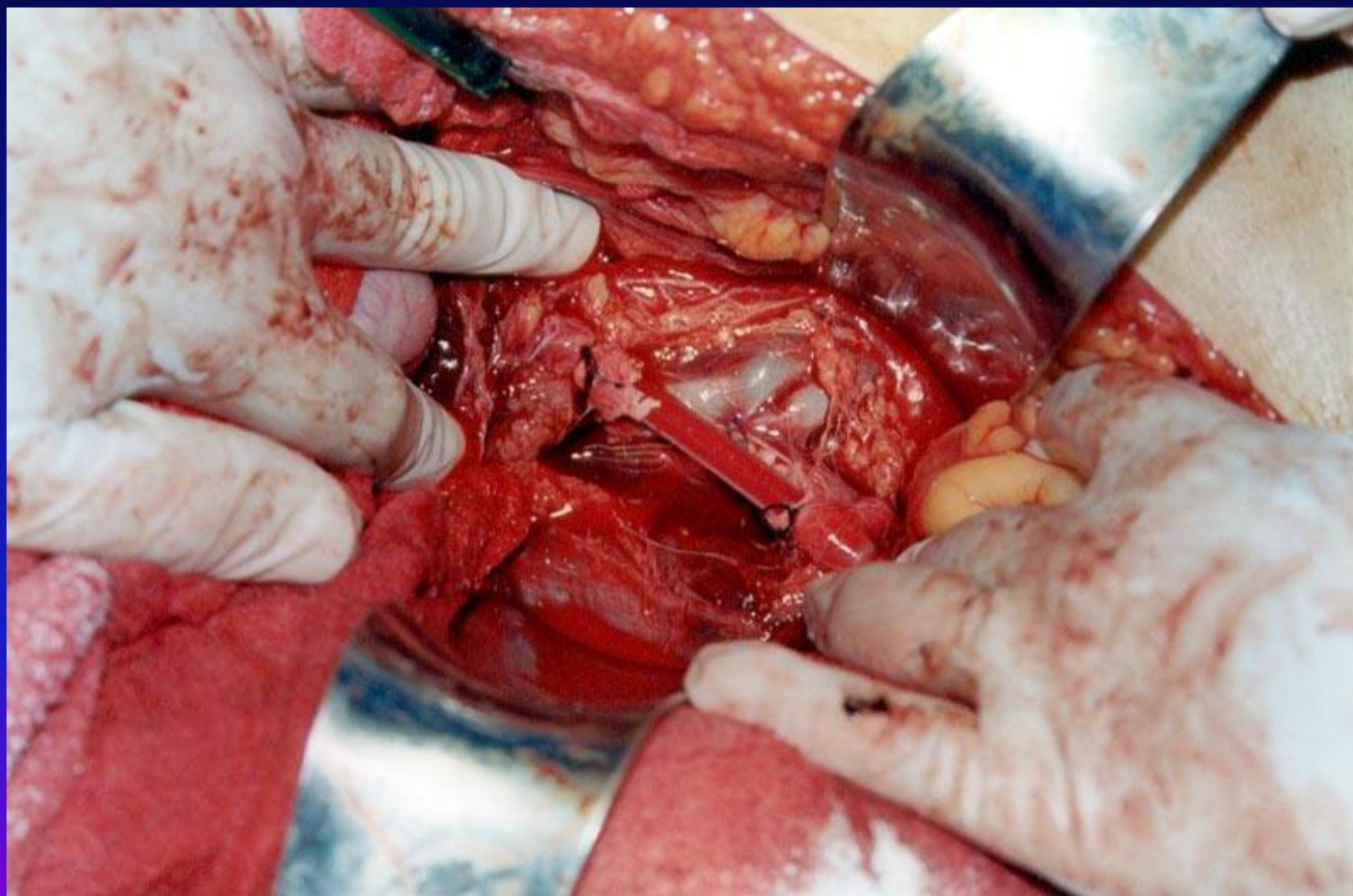
Огнестрельное проникающее ранение правой поясничной области с ранением печени



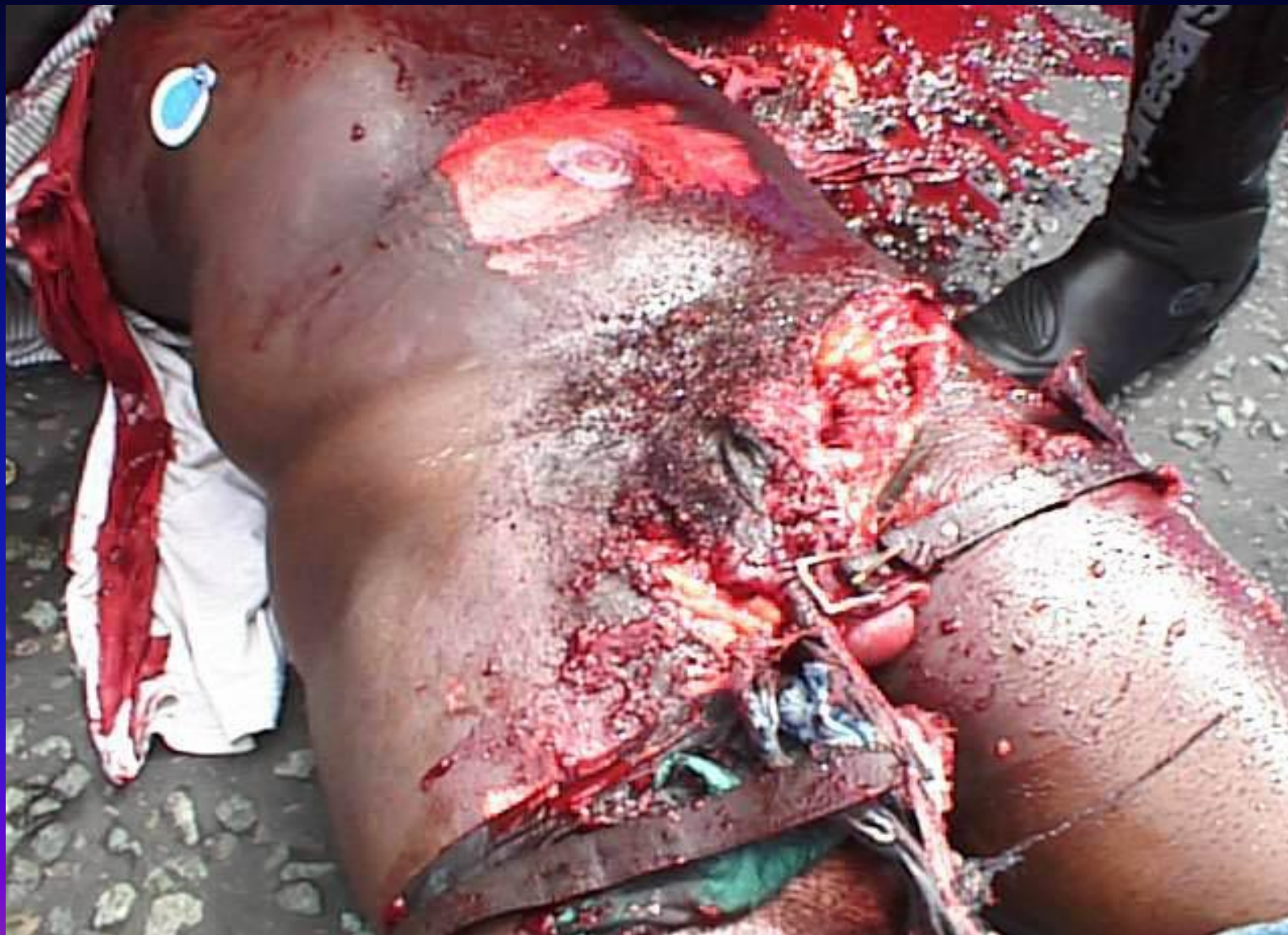Огнестрельное повреждение печени



Временный сосудистый шунт



Пациент с сочетанной травмой




Кто страдает сочетанной травмой?



-
- Мужчина
 - 30-40 лет
 - Автопроисшествие/катастрофа 75-85%
 - Летальность 30-80%

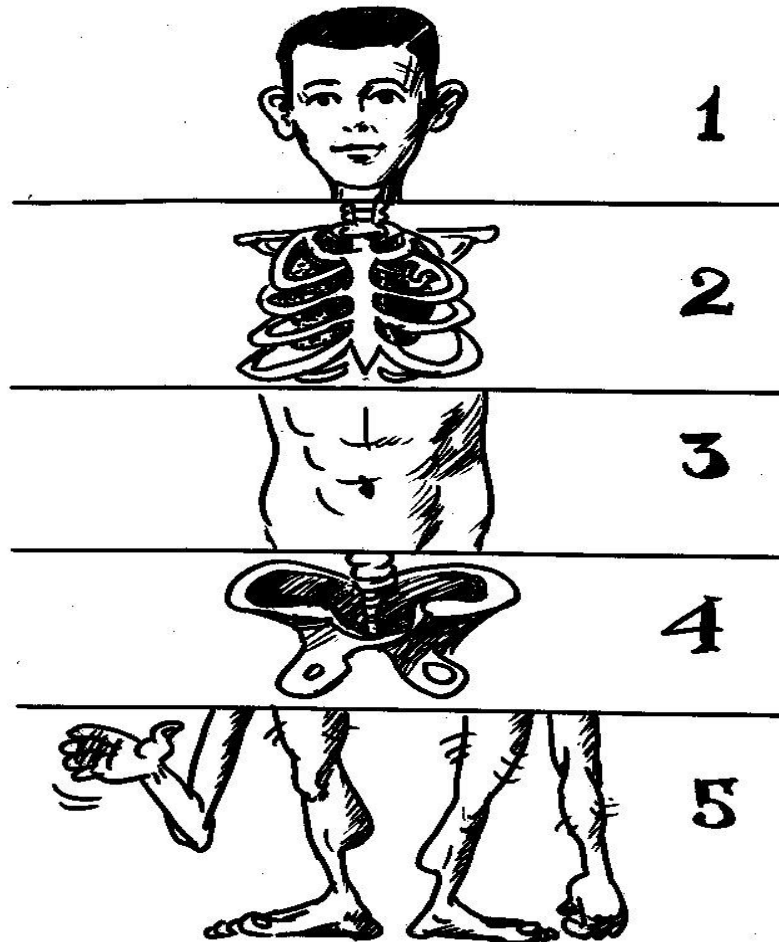
Несравнимые группы больных



Различные системы учета



Injury Severity Score



Abbreviated Injury Scale

1 балл	Повреждение лёгкое, для жизни не опасное
2 балла	Повреждение средней тяжести, для жизни не опасное
3 балла	Повреждение тяжёлое, для жизни опасное, но при правильно и своевременно оказанной помощи прогноз благоприятный
4 балла	Повреждение тяжёлое. При правильно и своевременно оказанной помощи прогноз сомнительный
5 баллов	Повреждение тяжёлое. Даже при правильно и своевременно оказанной помощи прогноз неблагоприятный

Injury Severity Score (ISS)

- это сумма квадратов трёх самых
- тяжёлых повреждений в трёх
- отдельных областях организма

Определение тяжести травмы по ISS



- Сочетанная травма:
- ТТЖ, разрыв печени 4 степени, гемоперитонеум; **4 балла = 16**
- ЗЧМТ, СГМ; **2 балла = 4**
- Перелом правого бедра, перелом левой голени. **3 балла = 9**
- **ISS = 29 баллов**

Тяжелая сочетанная травма

- ЗЧМТ, внутричерепная гематома 80мл
- ЗТГК, перелом 5 – 9 ребер справа, ушиб правого легкого, гемопневмоторакс справа
- ЗТЖ, повреждение печени 2 ст., гемоперитонеум
- Нестабильный перелом костей таза, забрюшинная гематома
- Перелом правого бедра, правого плеча, костей правой кисти

Прогноз исхода сочетанной травмы на основании ISS

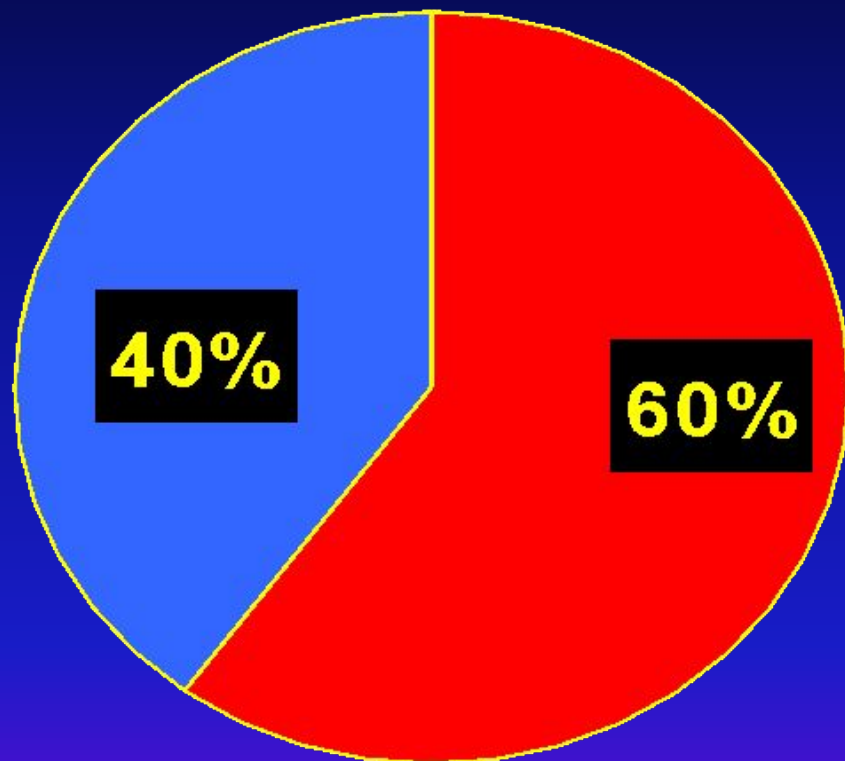
Количество баллов (ISS)	Летальность (%)
<13	0
13 – 19	10
20 – 29	25
30 – 49	55
>50	100

Периоды течения травматической болезни



-
- **1 - 2 сутки** – период травматического шока
 - **3 - 6 сутки** – период полиорганной недостаточности
 - **7 – 20 сутки** – период гнойных осложнений
 - **21** – период реабилитации

Структура летальности при сочетанной травме



■ травматический и геморрагический шок

■ гнойно-септические осложнения

Два ключевых вопроса

1. Есть повреждение или – нет?
2. Нужна операция или – нет?

Две причины трудной диагностики травмы живота



1. Нарушения сознания

- ЧМТ
- Алкогольное/наркотическое одурманивание
- Комбинация ЧМТ и одурманивания

2. Тяжелая сопутствующая костная травма

- Переломы ребер нижней половины грудной клетки
- Травма позвоночника
- Переломы костей таза
- Переломы длинных трубчатых костей

Прогнозируемая кровопотеря в зависимости от локализации перелома

<i>Локализация перелома</i>	<i>Кровопотеря</i>
Перелом костей таза	До 3 литров
Перелом бедренной кости	До 1,5 литров
Перелом костей голени	До 1 литра

Правило 1

- Любое экстренное оперативное вмешательство у пострадавшего с тяжёлой сочетанной травмой должно носить **ИСКЛЮЧИТЕЛЬНО** противошоковый характер.

Шкала комы Глазго



ФНЦН РАМН

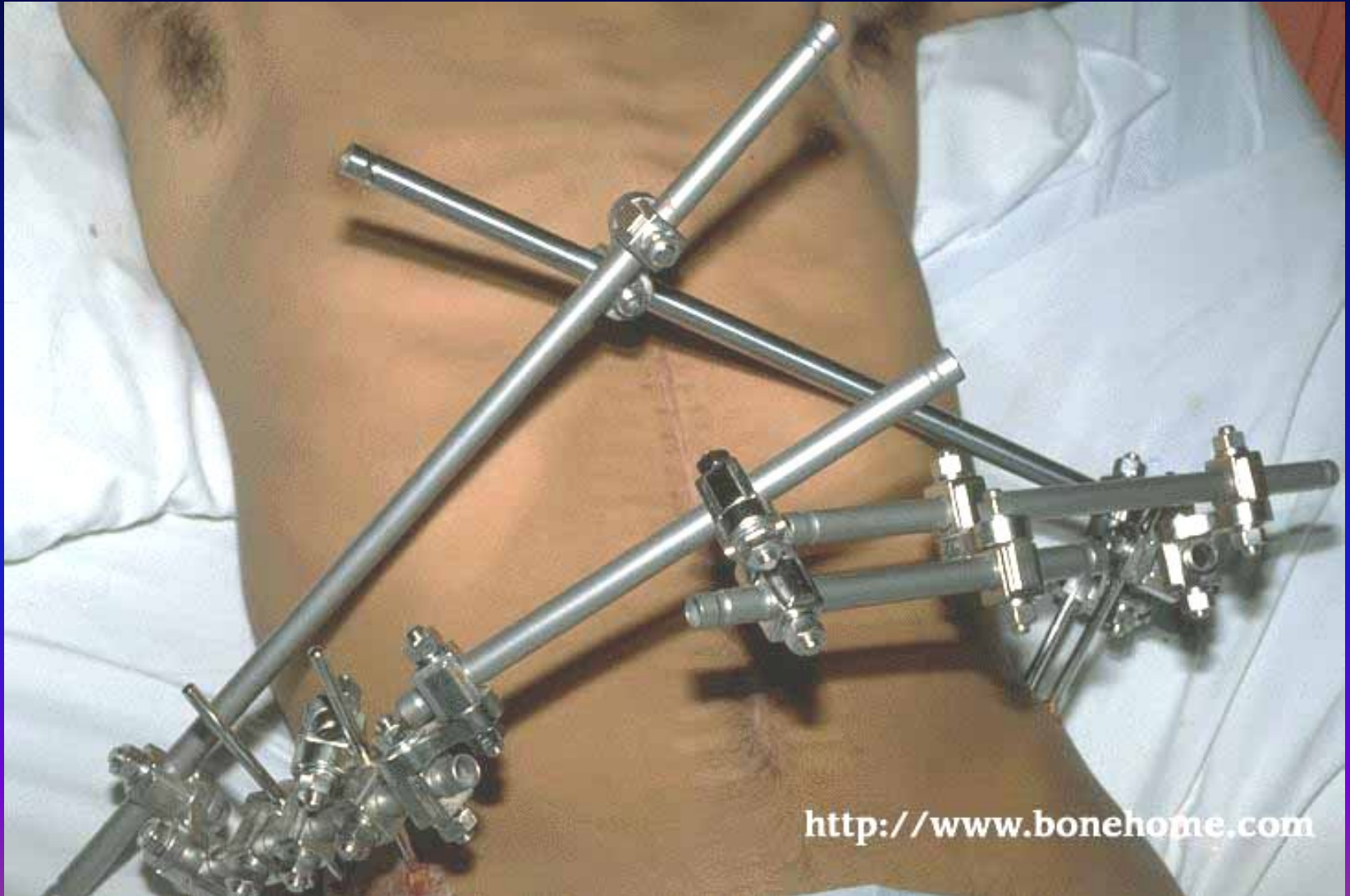
Реакция	Количество баллов
<i>Открытие глаз</i>	
<i>Спонтанное</i>	<i>4</i>
<i>В ответ на речь</i>	<i>3</i>
<i>В ответ на боль</i>	<i>2</i>
<i>Отсутствует</i>	<i>1</i>
<i>Словесная реакция</i>	
<i>Ориентированная</i>	<i>5</i>
<i>Спутанная</i>	<i>4</i>
<i>Несоответствующие слова</i>	<i>3</i>
<i>Неразборчивые звуки</i>	<i>2</i>
<i>Отсутствует</i>	<i>1</i>
<i>Двигательная реакция</i>	
<i>Выполняет команды</i>	<i>6</i>
<i>Локализация боли</i>	<i>5</i>
<i>Сгибание в ответ на боль</i>	<i>4</i>
<i>Аномальное сгибание в ответ на боль</i>	<i>3</i>
<i>Разгибание в ответ на боль</i>	<i>2</i>
<i>Отсутствует</i>	<i>1</i>

Основные противошоковые мероприятия при переломе любой крупной костной структуры

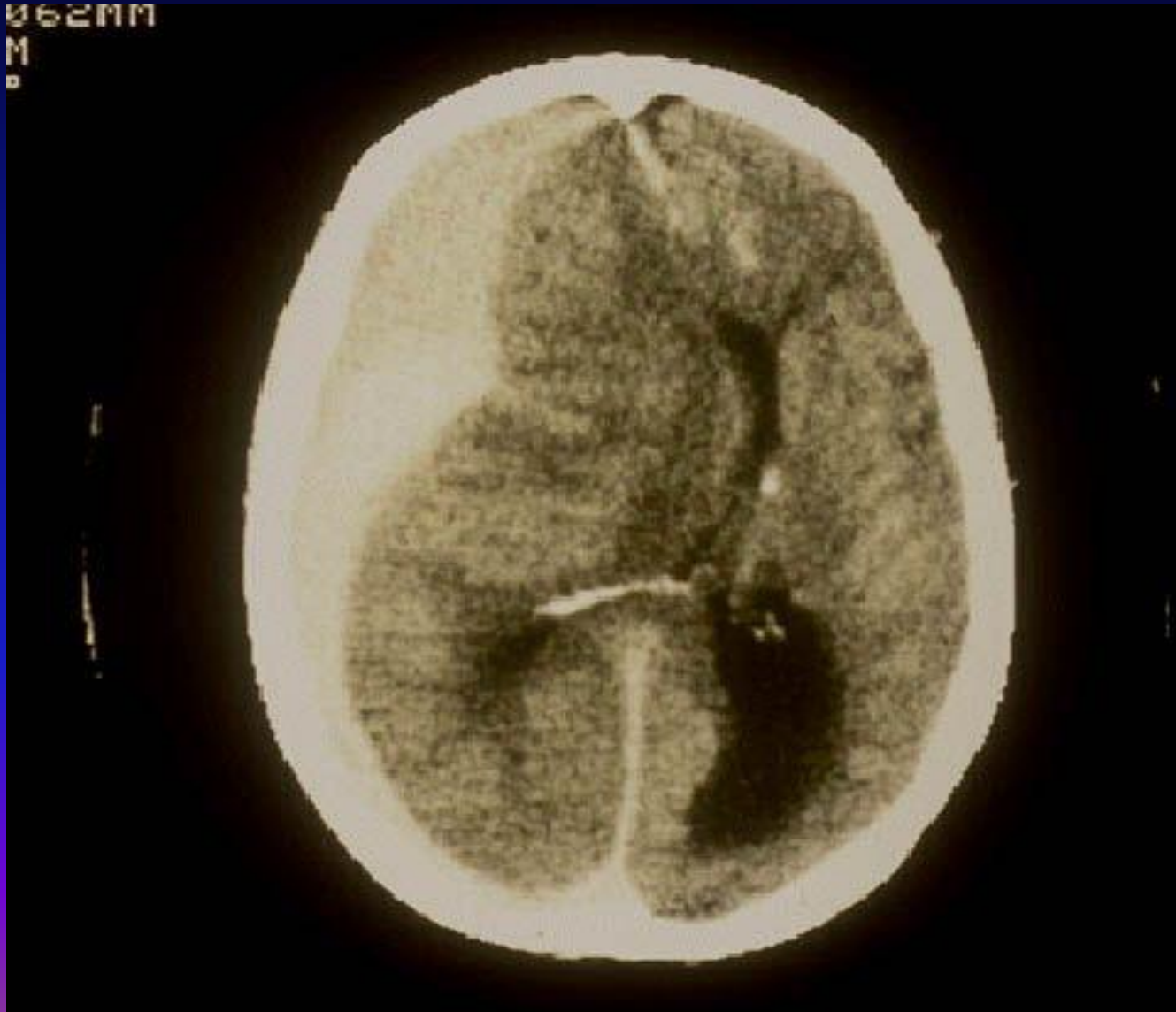

1. Немедленное обезболивание наркотическим анальгетиком.
2. Стабилизация поврежденного сегмента

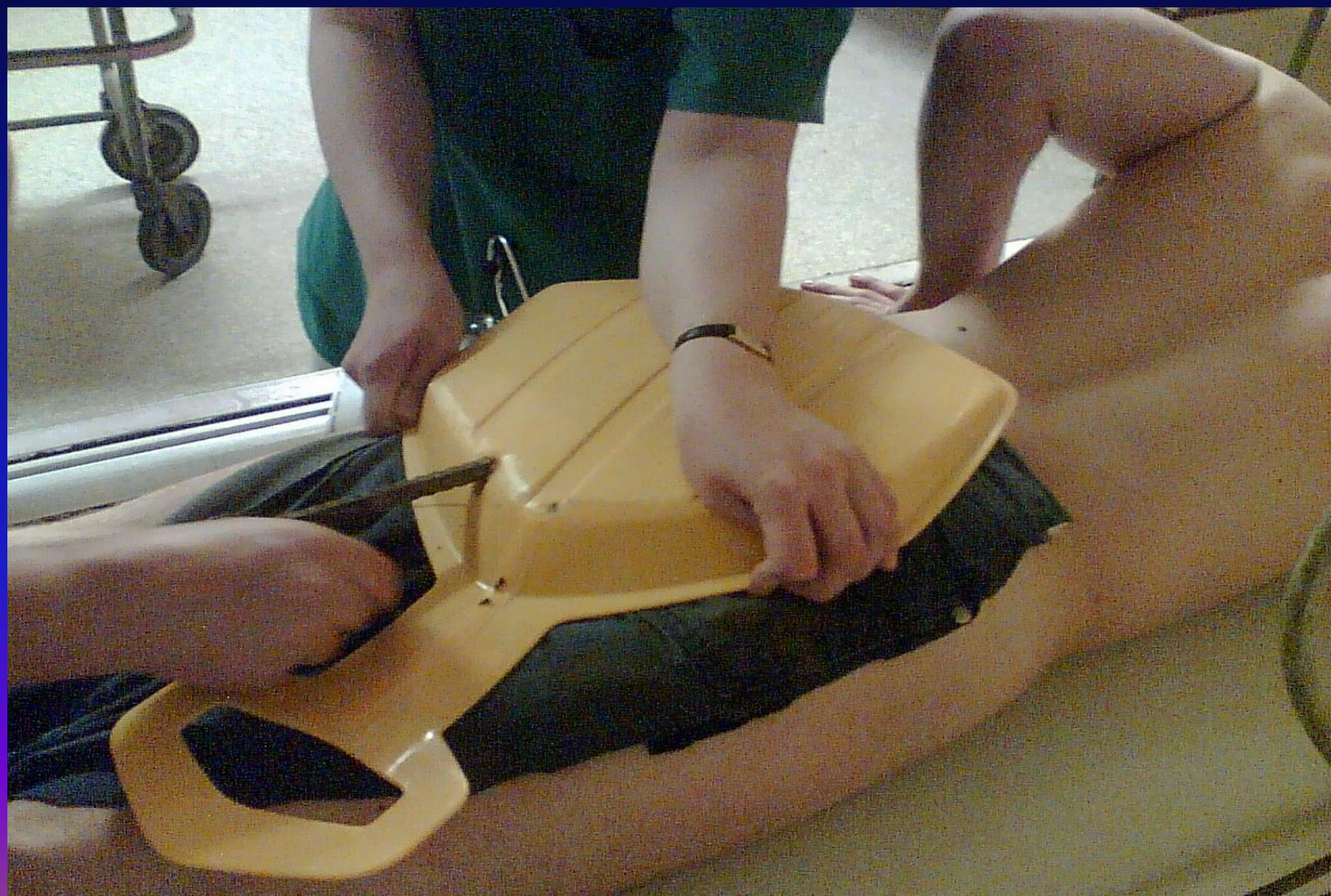Наружная фиксация переломов костей таза



Острая субдуральная гематома. Значительное смещение вправо. Кровоизлияние в желудочек.



Изолированная травма



Изолированная травма

