КЛИНИЧЕСКАЯ АНАТОМИЯ КОНЕЧНОСТЕЙ. СОВРЕМЕННАЯ АНГИОЛОГИЯ

ВЕРХНЯЯ КОНЕЧНОСТЬ

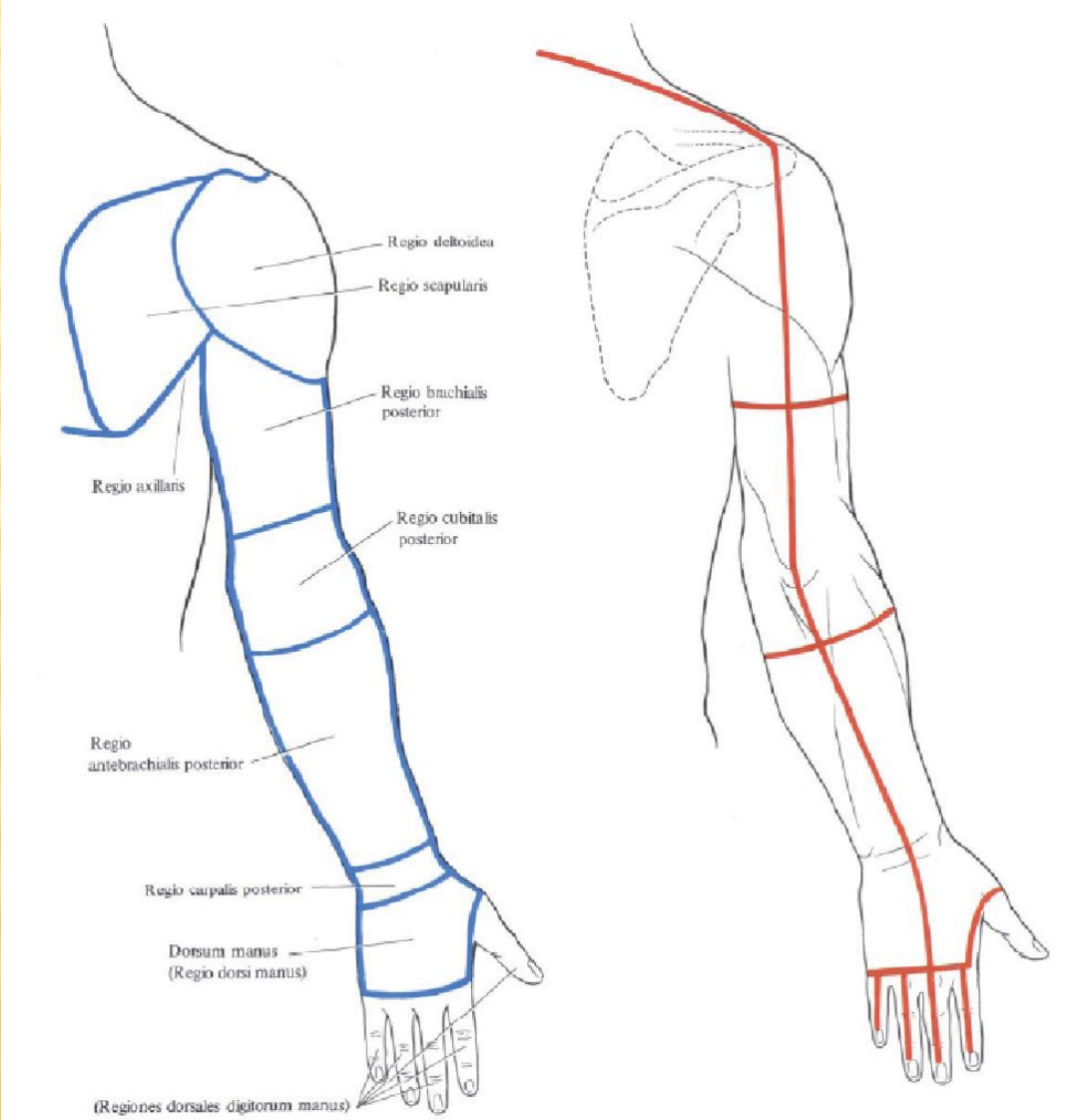

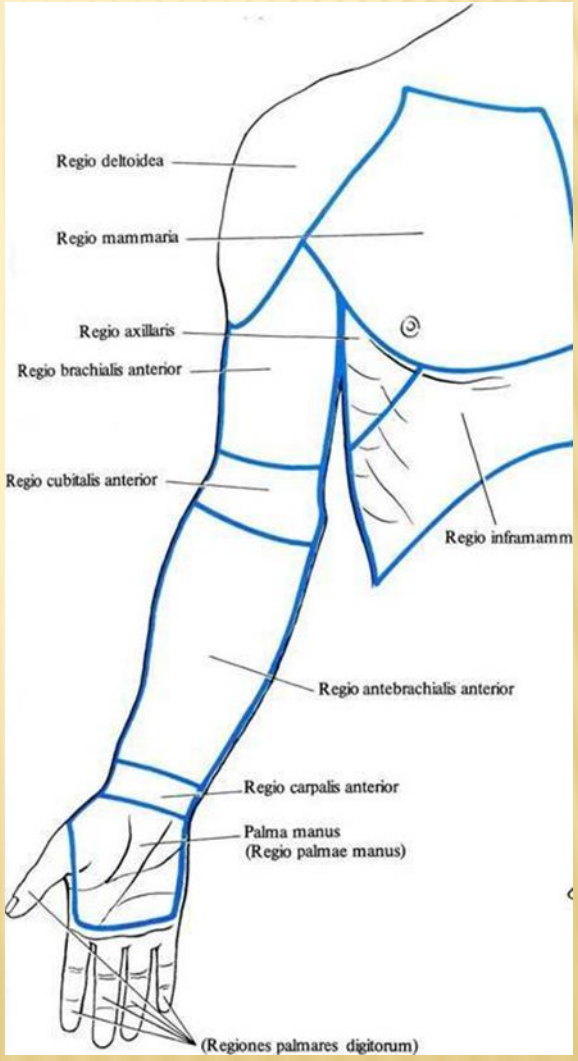

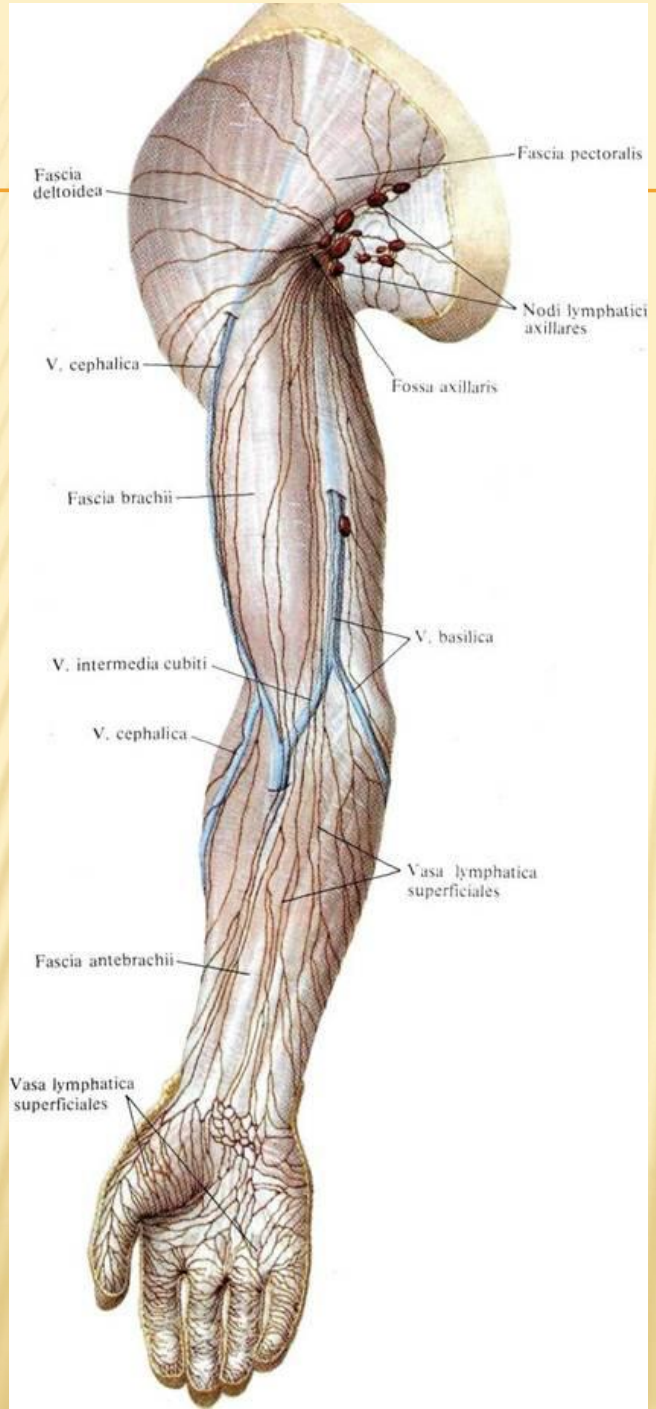
Fascia deltoidea
Fascia pectoralis
Nodi lymphatici axillares
V. cephalica
Fossa axillaris
Fascia brachii
V. basilica
V. intermedia cubiti
V. cephalica
Vasa lymphatica superficiales
Fascia antebrachii
Vasa lymphatica superficiales

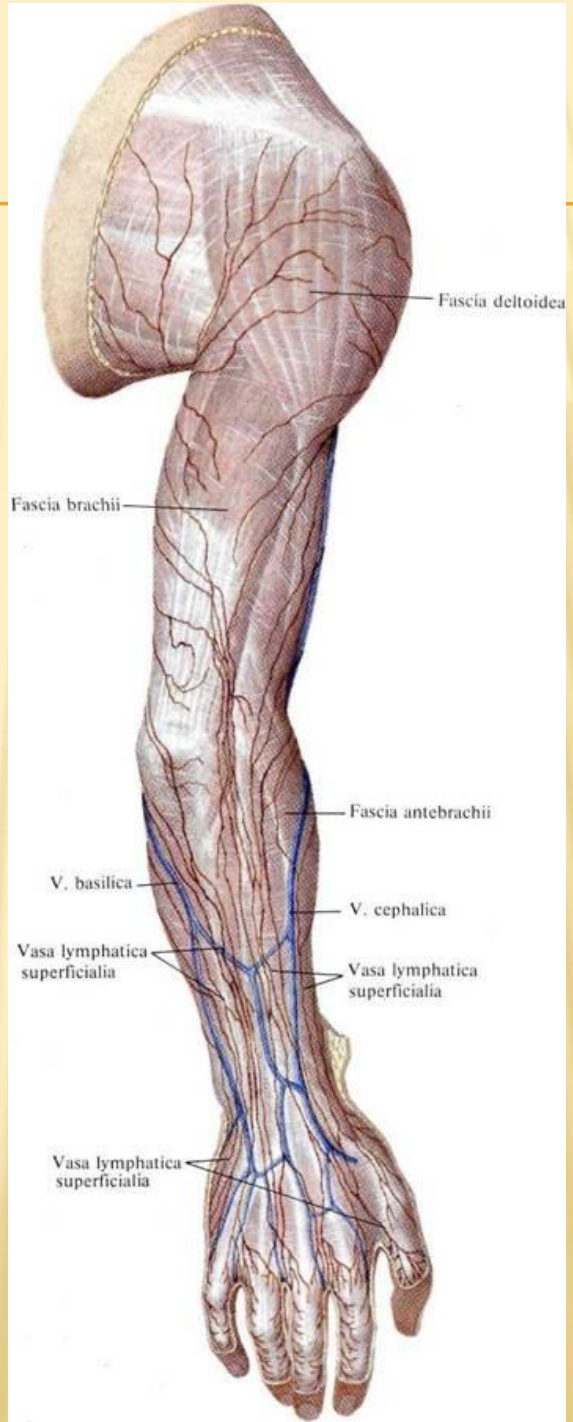
Fascia deltoidea
Fascia brachii
Fascia antebrachii
V. basilica
V. cephalica
Vasa lymphatica superficialia
Vasa lymphatica superficialia
Vasa lymphatica superficialia

БОРОЗДЫ И КАНАЛЫ ВЕРХНЕЙ КОНЕЧНОСТИ

- **ОБЛАСТЬ ПЛЕЧА**
- **Sulcus deltoideopectoralis -** образована передним краем дельтовидной мышцы и верхним краем большой грудной мышцы. Проходит v.cephalica, которая дальше направляется в fossa deltoideopectoralis и впадает в подмышечную вену.
- **Sulcus bicipitalis lateralis** располагается по наружному краю двуглавой мышцы плеча. В ней проходит **v. cephalica.** Борозда является ориентиром для оперативного доступа к лучевому нерву и плечевой кости.
- **Sulcus bicipitalis medialis** располагается по внутреннему краю двуглавой мышцы плеча. На протяжении борозды проецируются срединный нерв и плечевая артерия, а также прощупывается плечевая кость, к которой прижимают плечевую артерию с целью временной остановки кровотечения.
- **Межфасциальный канал Пирогова** — находится на протяжении средней трети плеча, в проекции sulcus bicipitalis medialis, где в расщеплении собственной фасции проходит v. basilica и n. cutaneus antebrachii medialis, вена лежит латерально, а нерв - медиально.
- **Canalis humeromuscularis** образован медиальной и латеральной головками трехглавой мышцы плеча и плечевой костью, на которой имеется спиральной формы бороздка. В канале проходит n. radialis, a. v. brachi profunda, причем нерв лежит кнутри от сосудов.

ЛОКТЕВАЯ ОБЛАСТЬ

- **Sulcus cubitalls anterior medialis**. Располагается поверхностно впереди aponeurosis bicipitalis, в борозде проходит v.basilica и n.cutaneus antebrachii medialis, а глубже и медиально - срединный нерв.

- **Sulcus cubitalis anterior lateralis** - проходит v. cephaleca и n.cutaneus antebrachii lateralis, a. v. collateralis radialis.

- **Sulcus cubitalis posterior medialis** - проходит локтевой нерв и a.v. collateralis ulnaris superior.

- **Sulcus cubitalis posterior lateralis** - при супинации и пронации предплечья в борозде пальпируется головка лучевой кости и суставная щель локтевого сустава. Проходит a. v. collateralis radialis.

ОБЛАСТЬ ПРЕДПЛЕЧЬЯ

- **Canalis supinatorius** – располагается в верхней трети предплечья и проходит через m. supinator. В канале проходит глубокая ветвь лучевого нерва, которая разветвляется в мышцах задней области предплечья.

- **Sulcus radialis** располагается в нижней трети предплечья между сухожилиями m. brachioradialis (снаружи) и m.fiexor carpi radialis (изнутри). В борозде проходит a. v. radialis, ramus superficialis n. radialis, причем нерв переходит на тыл в средней трети предплечья под сухожилием m. brachioradialis.

- **Sulcus ulnaris** располагается в нижней трети предплечья между сухожилиями m. flexor carpi ulnaris (изнутри) и m. flexor digitorum superficialis (снаружи). Проходят: a. v. ulnaris, n. ulnaris, причем нерв располагается кнутри от артерии.

- **Sulcus medianus** располагается между m. flexor carpi radialis (снаружи) и m.flexus digitorum superficialis (снутри). Проходит n. medianus, a. v. medianae.

ОБЛАСТЬ КИСТИ

- **Canalis carpi radialis** - располагается между поперечной связкой запястья и большой многоугольной костью. Проходит a. radialis и сухожилие m. flexor carpi radialis.

- **Canalis carpi ulnaris** – образован собственной фасцией вблизи гороховидной кости. В нем располагается локтевой сосудисто-нервный пучок, причем артерия поверхностно и латерально, а нерв - глубже и медиально.

- **Canalis carpalis** образован retinaculum m. m. flexorum натянутой между ладьевидной и трапециевидной костями с латеральной стороны и гороховидной и крючковидной костями с медиальной стороны. В канале с сухожилиями сгибателей пальцев проходит n. medianus и a. v. medianae.

- **Шесть каналов тыльной поверхности запястья** образованы retinaculum mm. extensorum, которая срастается с лучевой и локтевой костями. В первом канале (считая от лучевого края) проходят сухожилия m. abductor pollicis longus и m. extensor pollicis brevis; во втором - сухожилие mm. extensor carpi radialis longus et brevis; в третьем - сухожилие m. extensor pollicis longus; в четвертом- сухожилие m. extensor digitorum и m. extensor indicis; в пятом- сухожилие m. extensor digiti minimi и в шестом- сухожилие m. extensor carpi ulnaris.

АРТЕРИИ ВЕРХНЕЙ КОНЕЧНОСТИ

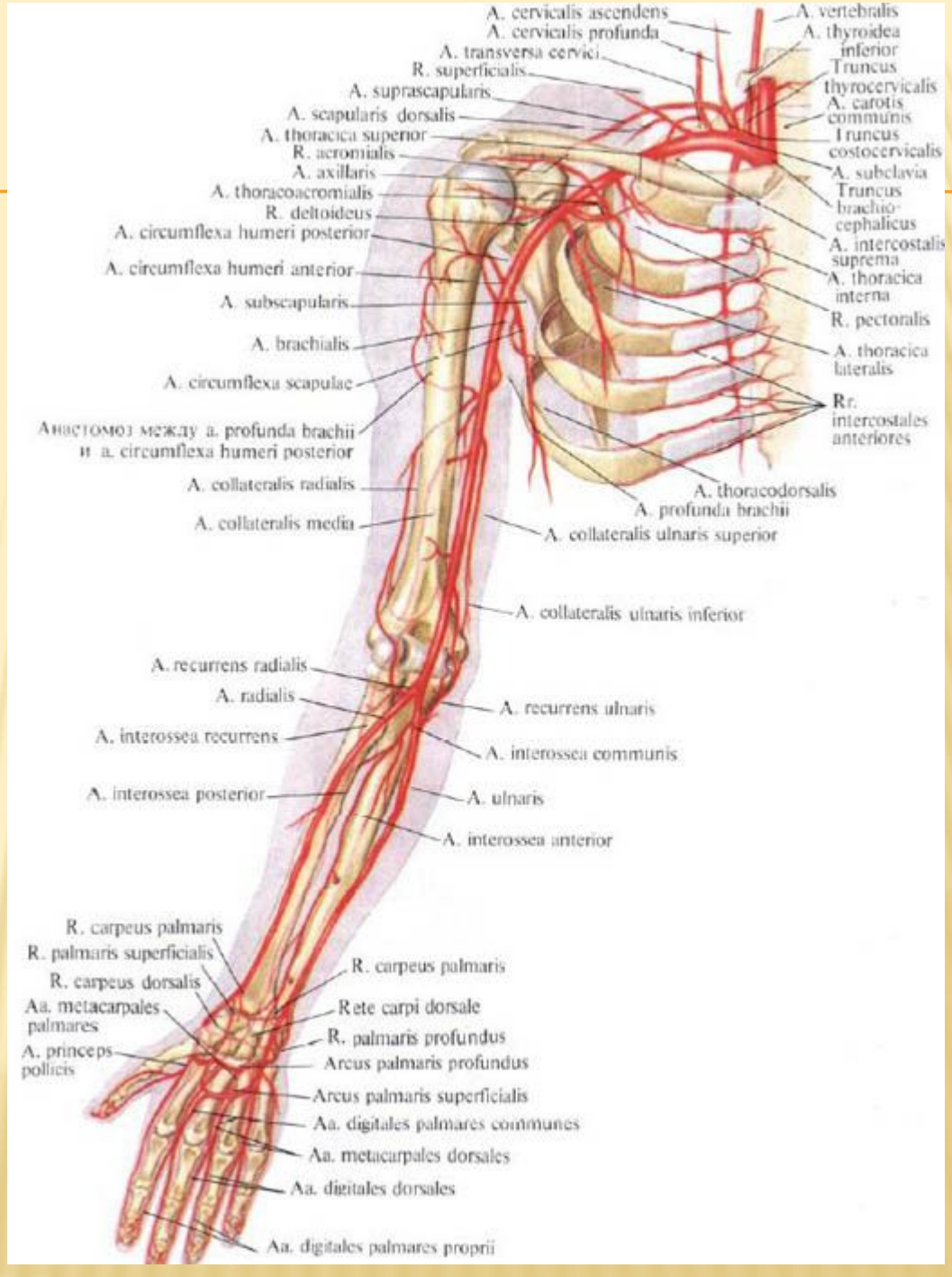

ПОДКЛЮЧИЧНАЯ АРТЕРИЯ (A. SUBCLAVIA):

- - проекция соответствует линии, проведенной параллельно и ниже середины ключицы на 1,5-2 см.

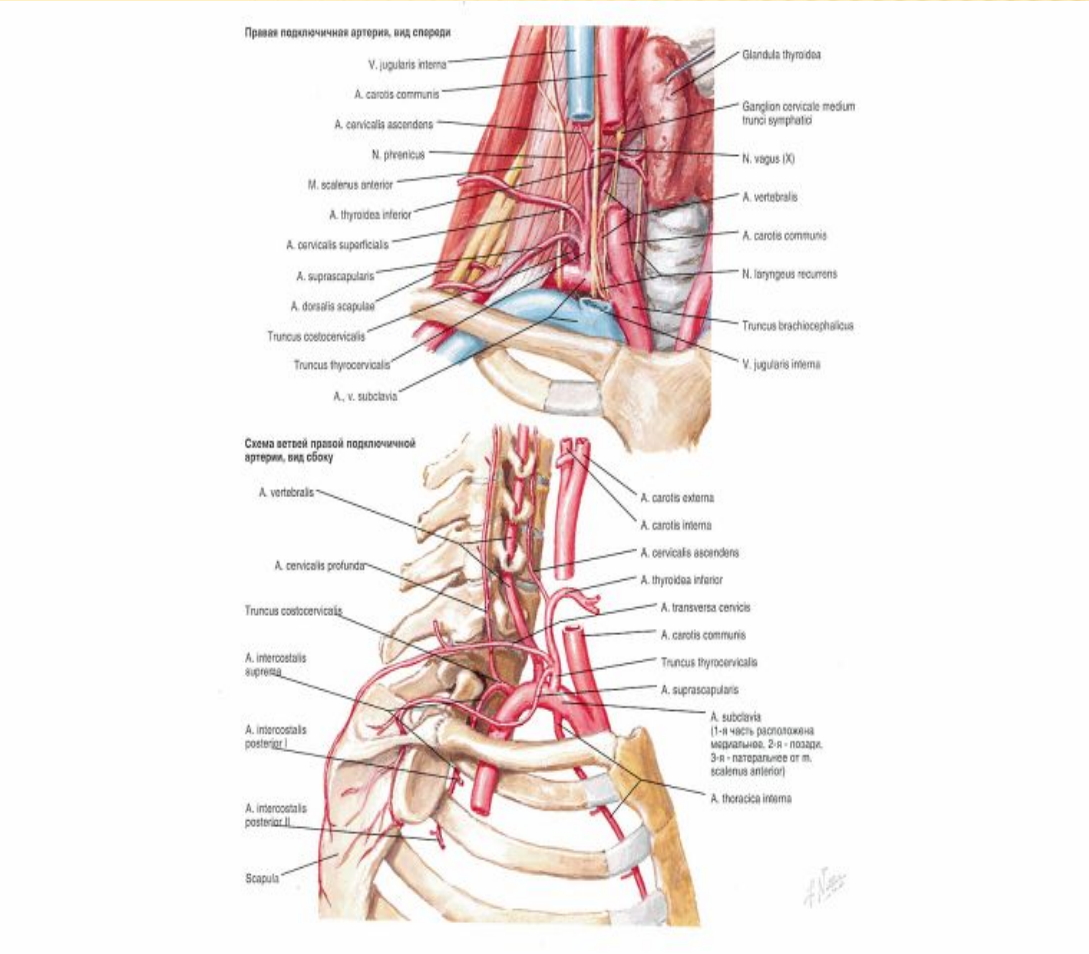

ПЕРЕВЯЗКА АРТЕРИИ ПО ПЕТРОВСКОМУ.

- Производят кожный разрез в форме буквы Т. Горизонтальная часть разреза проходит над ключицей, вертикальная часть длиной до 5—6 см, расположенная в средней трети ключицы, спускается вниз. Рассекают послойно ткани, перепиливают ключицу, разводят ее фрагменты, вскрывают периост за ключицей, выделяют артерию и осуществляют запланированное вмешательство.

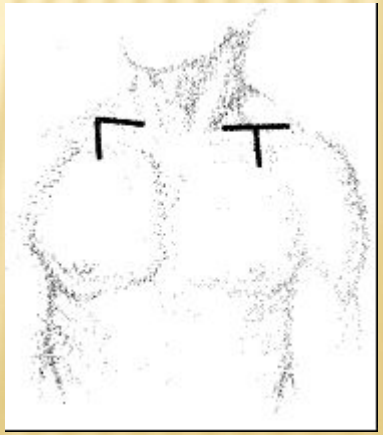

Доступ по Джанелидзе.

- При перевязке артерии по Джанелидзе делают кожный разрез полулунной формы с двумя плечами (рис. 1). Он начинается от грудиноключичного сочленения на 1 см выше ключицы, продолжается до клювовидного отростка, а затем идет книзу по sulcus deltoidopectoralis на протяжении 5—8 см.

- Послойно рассекают ткани, отсекают наружную ключичную ножку грудиноключично-сосцевидной мышцы от верхней и волокна большой грудной мышцы от нижней стороны ключицы. Перепиливают ключицу у клювовидного отростка грудиноключичного сочленения. Удаляют резецированный фрагмент, рассекают периост, тупо раздвигают подключичную мышцу и перевязывают артерию. Рану ушивают. После операции ключица быстрее восстанавливается за счет сохраненного периоста.

ПРОЕКЦИОННЫЕ ЛИНИИ ПОДМЫШЕЧНОЙ АРТЕРИИ:

- **линия Н.И.Пирогова** — передняя граница роста волос;
- **линия Лангенбека** — продолжение sulcus bicipitalis medialis вдоль внутреннего края клювовидно-плечевой мышцы к вершине подмышечной ямки;
- **линия Лисфранка** — линия, проведенная параллельно нижнему краю большой грудной мышцы через точку, расположенную на границе передней и средней третей ширины подмышечной ямки;
- по линии от точки, расположенной на 1,5 см кнутри от середины нижнего края ключицы, до внутреннего края клювовидно-плечевой мышцы.

СОСУДЫ ПОДМЫШЕЧНОЙ ОБЛАСТИ

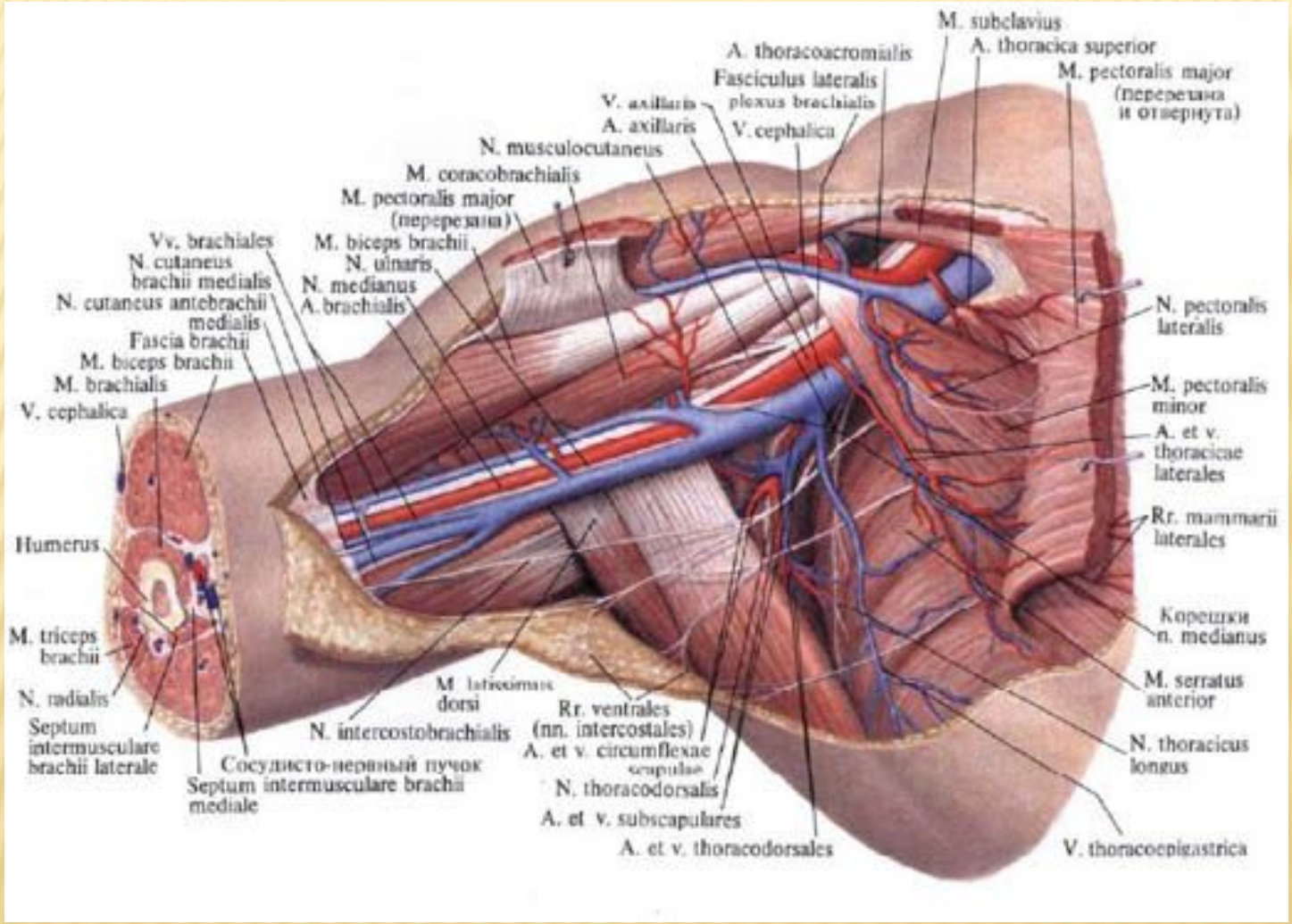

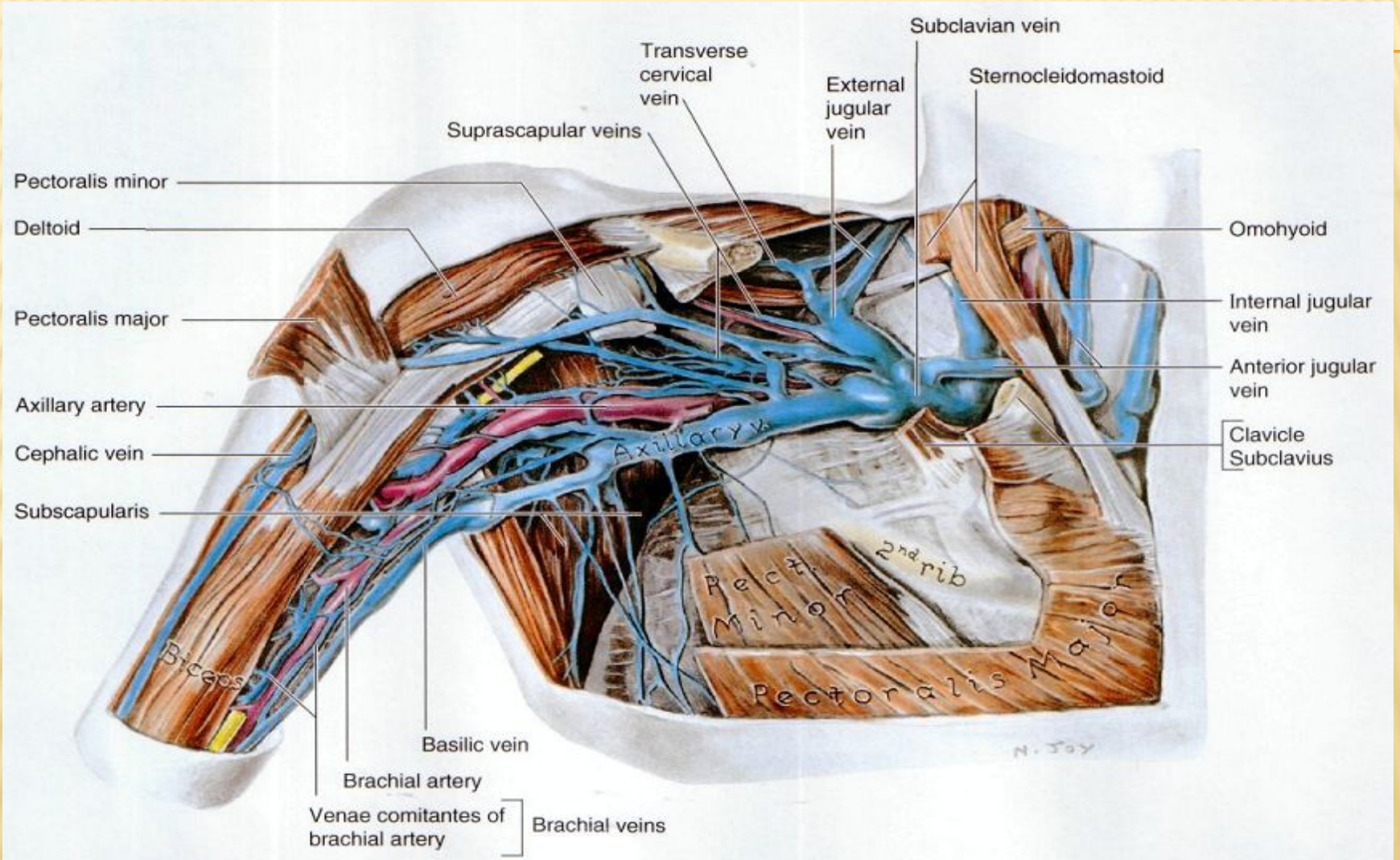

Figure 6.26. Veins of the axilla. Anterior view. Observe that the basilic vein parallels the brachial artery to the axilla, where it merges with the accompanying veins (L. venae comitantes) of the axillary artery to form the axillary vein. Notice also the large number of highly variable veins in the axilla, which are also tributaries of the axillary vein.

ОБНАЖЕНИЕ ПОДМЫШЕЧНОЙ АРТЕРИИ

- Положение больного: на спине, оперируемая рука отведена и ротирована кнаружи.

- Окольный доступ через влагалище клювовидно-плечевой мышцы: продольный разрез длиной 7—8 см производят, несколько отступя от проекционной линии в латеральную сторону.
- Рассекают кожу, подкожную клетчатку и поверхностную фасцию.
- По желобоватому зонду вскрывают переднюю стенку фасциального влагалища клювовидно-плечевой мышцы.
- Крючком Фарабефа клювовидно-плечевую мышцу отводят кнаружи, и по желобоватому зонду вскрывают заднюю стенку ее фасциального футляра.
- Края раны разводят крючками Фарабефа, и обнажают подмышечную артерию, находящуюся кзади от срединного нерва, подмышечная вена располагается кнутри от артерии.

ОБНАЖЕНИЕ ПЛЕЧЕВОЙ АРТЕРИИ. ПРОЕКЦИОННЫЕ ЛИНИИ ПЛЕЧЕВОЙ АРТЕРИИ:

- 1) по линии, проведенной вдоль внутреннего края клювовидно-плечевой мышцы к точке, лежащей на 0,4 см кнаружи от середины расстояния между надмыщелками плечевой кости, при передневнутреннем положении плеча и слегка пронированом предплечье;

- 2) по линии, проведенной от точки, расположенной на границе передней и средней третей ширины подмышечной ямки, к середине локтевого сгиба.

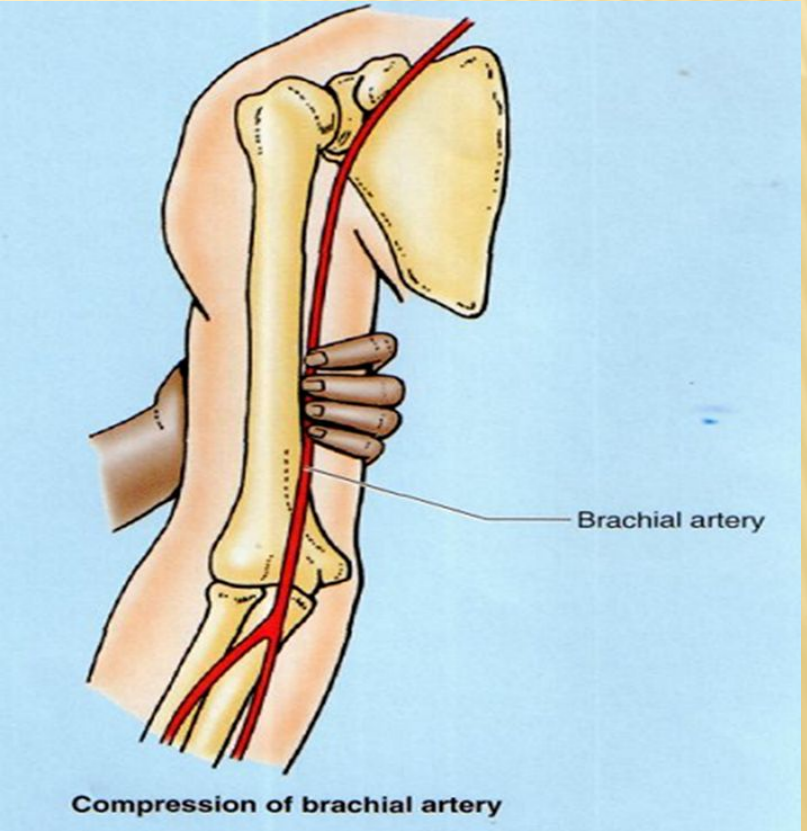

ОБНАЖЕНИЕ ПЛЕЧЕВОЙ АРТЕРИИ.

- Положение больного: на спине, оперируемая рука отведена, предплечье — в положении супинации.

- Доступ в средней трети плеча. Продольный разрез длиной 5—7 см производят вдоль медиального края двуглавой мышцы плеча, отступя на 1 см латерально от проекционной линии. Рассекают кожу, подкожную клетчатку и поверхностную фасцию. По желобоватому зонду вскрывают фасциальный футляр двуглавой мышцы плеча. Крючком Фарабефа двуглавую мышцу плеча отводят кнаружи, и по желобоватому зонду рассекают заднюю стенку ее фасциального влагалища.

- Расположенный кпереди от плечевой артерии срединный нерв крючком Фарабефа отводят кнаружи, и обнажают плечевую артерию, которую сопровождают две вены.

FOSSA CUBITI
ДОСТУП В ЛОКТЕВОЙ ЯМКЕ.

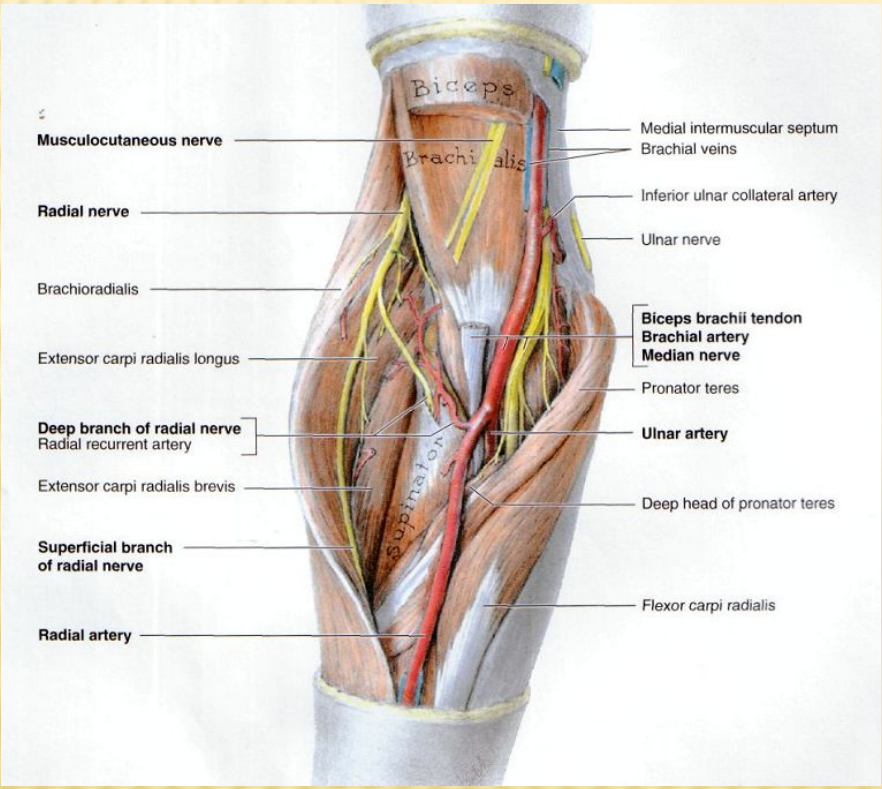

- Косой разрез производят от точки, расположенной на 3—4 см выше медиального надмыщелка плечевой кости, через середину локтевого сгиба к латеральному краю предплечья.
- Рассекают кожу, подкожную клетчатку и поверхностную фасцию.
- Обнажают собственную фасцию, под апоневроз двуглавой мышцы плеча подводят желобоватый зонд, и рассекают ткани по направлению разреза кожи.
- Обнажают плечевую артерию, располагающуюся у медиального края сухожилия двуглавой мышцы плеча.

ПРЕДПЛЕЧЬЕ

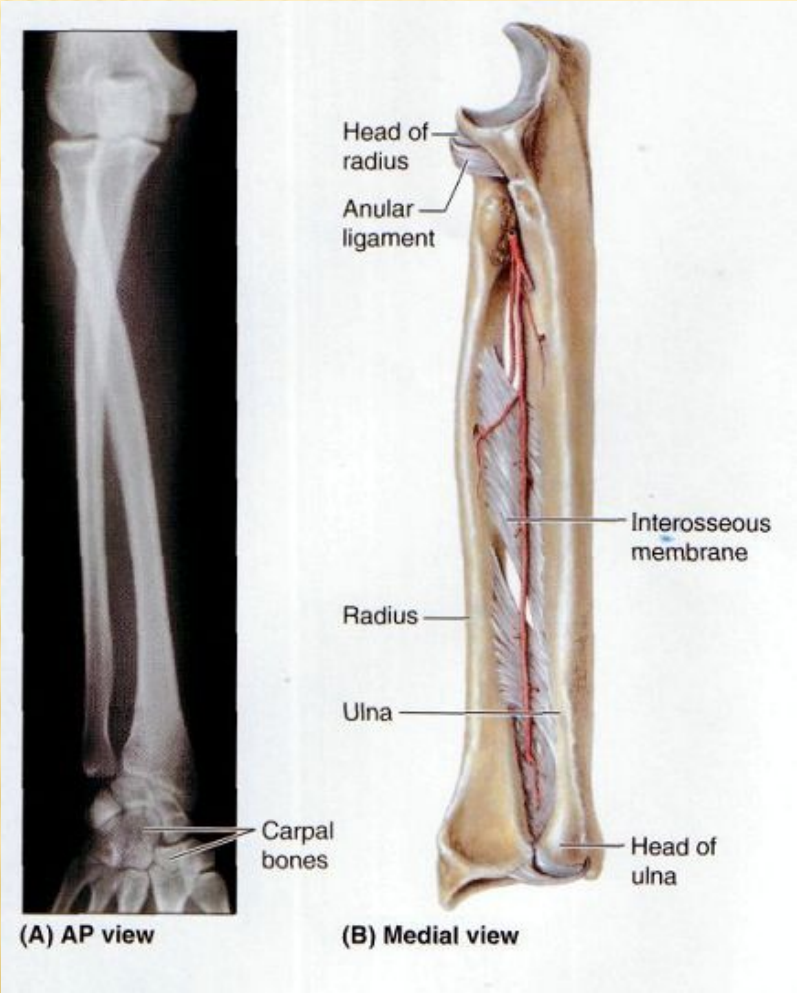
Head of radius
Anular ligament
Interosseous membrane
Radius
Ulna
Carpal bones
Head of ulna
(A) AP view
(B) Medial view

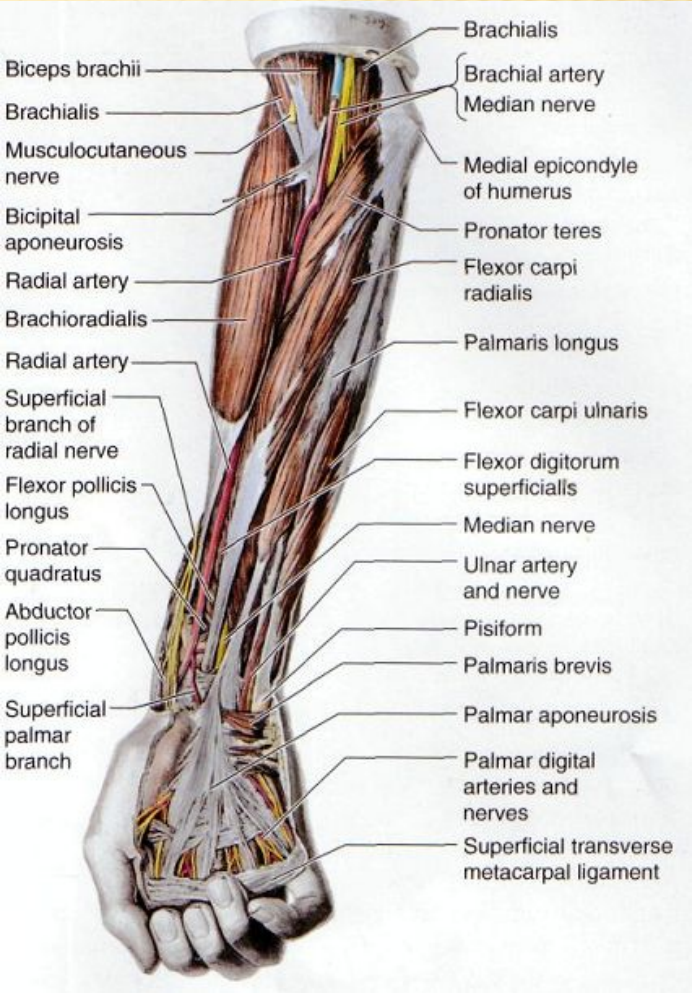
Biceps brachii
Brachialis
Musculocutaneous nerve
Bicipital aponeurosis
Radial artery
Brachioradialis
Radial artery
Superficial branch of radial nerve
Flexor pollicis longus
Pronator quadratus
Abductor pollicis longus
Superficial palmar branch
Brachialis
Brachial artery
Median nerve
Medial epicondyle of humerus
Pronator teres
Flexor carpi radialis
Palmaris longus
Flexor carpi ulnaris
Flexor digitorum superficialis
Median nerve
Ulnar artery and nerve
Pisiform
Palmaris brevis
Palmar aponeurosis
Palmar digital arteries and nerves
Superficial transverse metacarpal ligament

ОБНАЖЕНИЕ ЛУЧЕВОЙ АРТЕРИИ. ПРОЕКЦИОННЫЕ ЛИНИИ ЛУЧЕВОЙ АРТЕРИИ:

- по линии от точки, расположенной на 1,4 см кнаружи от середины поперечной линии, соединяющей надмыщелки плечевой кости, к точке расположенной на 1,4 см кнутри от наружного края шиловидного отростка лучевой кости;

- линия Н.И.Пирогова, проведенная от середины локтевого сгиба к точке пальпации пульса или от внутреннего края двуглавой мышцы плеча к шиловидному отростку лучевой кости

ОБНАЖЕНИЕ ЛУЧЕВОЙ АРТЕРИИ.

- Положение больного: на спине, оперируемая рука отведена и находится в положении супинации.

- **Доступ в верхней трети предплечья.**
- Продольный разрез длиной 5—6 см производят по проекционной линии лучевой артерии.
- Рассекают кожу, подкожную клетчатку и поверхностную фасцию.
- По желобоватому зонду вскрывают собственную фасцию предплечья.
- Плечелучевую мышцу крючком отводят кнаружи, и обнажают лучевую артерию, проходящую по передней поверхности круглого пронатора.

ОБНАЖЕНИЕ ЛУЧЕВОЙ АРТЕРИИ.

- **ДОСТУП В СРЕДНЕЙ ТРЕТИ ПРЕДПЛЕЧЬЯ.**
- Продольный разрез длиной 5—6 см производят по проекционной линии лучевой артерии.
- Рассекают кожу, подкожную клетчатку и поверхностную фасцию. По желобоватому зонду вскрывают собственную фасцию.
- Плечелучевую мышцу крючком отводят кнаружи, и обнажают лучевую артерию, проходящую по передней поверхности поверхностного сгибателя пальцев у внутреннего края плечелучевой мышцы.

ОБНАЖЕНИЕ ЛУЧЕВОЙ АРТЕРИИ.

- ДОСТУП В НИЖНЕЙ ТРЕТИ ПРЕДПЛЕЧЬЯ.
- Продольный разрез длиной 4—5 см производят по проекционной линии лучевой артерии.
- Нижняя граница разреза должна находиться от шиловидного отростка лучевой кости на расстоянии 3—3,5 см.
- Рассекают кожу, подкожную клетчатку и поверхностную фасцию.
- По желобоватому зонду вскрывают собственную фасцию.
- Обнажают лучевую артерию, проходящую по передней поверхности длинного сгибателя большого пальца, между сухожилиями плечелучевой мышцы и лучевого сгибателя запястья.

ПРОЕКЦИОННЫЕ ЛИНИИ ЛОКТЕВОЙ АРТЕРИИ:

- **1)** в верхней трети предплечья — по линии от точки, расположенной на 0,5 см кнаружи от середины поперечника локтевой области (на уровне суставной щели локтевого сустава), к точке, лежащей на середине внутреннего края предплечья; в нижних двух третях предплечья — по линии, проведенной от внутреннего надмыщелка плечевой кости к наружному краю гороховидной кости;

- **2)** **линия Н.И.Пирогова,** проведенная от медиального надмыщелка плечевой кости к гороховидной кости; в верхней трети предплечья проекция локтевой артерии соответствует линии, проведенной от середины локтевой складки к границе верхней и средней третей линии Пирогова.

ОБНАЖЕНИЕ ЛОКТЕВОЙ АРТЕРИИ.

- Положение больного: на спине, оперируемая рука отведена и находится в положении супинации.

- Доступ в верхней трети предплечья. Продольный разрез длиной 5—7 см производят на 1 см кнаружи от проекционной линии локтевой артерии и на 6—7 см ниже медиального надмыщелка плечевой кости. Рассекают кожу, подкожную клетчатку и поверхностную фасцию. По желобоватому зонду вскрывают собственную фасцию предплечья. В нижней части разреза обнажают локтевую артерию, располагающуюся в промежутке между локтевым сгибателем запястья и поверхностным сгибателем пальцев.

ОБНАЖЕНИЕ ЛОКТЕВОЙ АРТЕРИИ.

- **Доступ в средней трети предплечья.**
- Продольный разрез длиной 5—7 см производят по проекционной линии локтевой артерии.
- Рассекают кожу, подкожную клетчатку и поверхностную фасцию.
- По желобоватому зонду вскрывают собственную фасцию предплечья.
- Локтевой сгибатель запястья крючком отводят кнутри, и обнажают локтевую артерию, располагающуюся в промежутке между локтевым сгибателем запястья и поверхностным сгибателем пальцев, латеральнее локтевого нерва.

ОБНАЖЕНИЕ ЛОКТЕВОЙ АРТЕРИИ

- **Доступ в нижней трети предплечья.**
- Продольный разрез производят на 1 см кнаружи от проекционной линии артерии и на 6—8 см выше шиловидного отростка локтевой кости и далее вниз на протяжении 4—5 см.
- Рассекают кожу, подкожную клетчатку и поверхностную фасцию.
- По желобоватому зонду вскрывают собственную фасцию.
- Сухожилие локтевого сгибателя запястья крючком отводят кнутри, и обнажают локтевую артерию, располагающуюся на глубоком сгибателе пальцев в промежутке между локтевым сгибателем запястья и поверхностным сгибателем пальцев, латеральнее локтевого нерва.

КИСТЬ

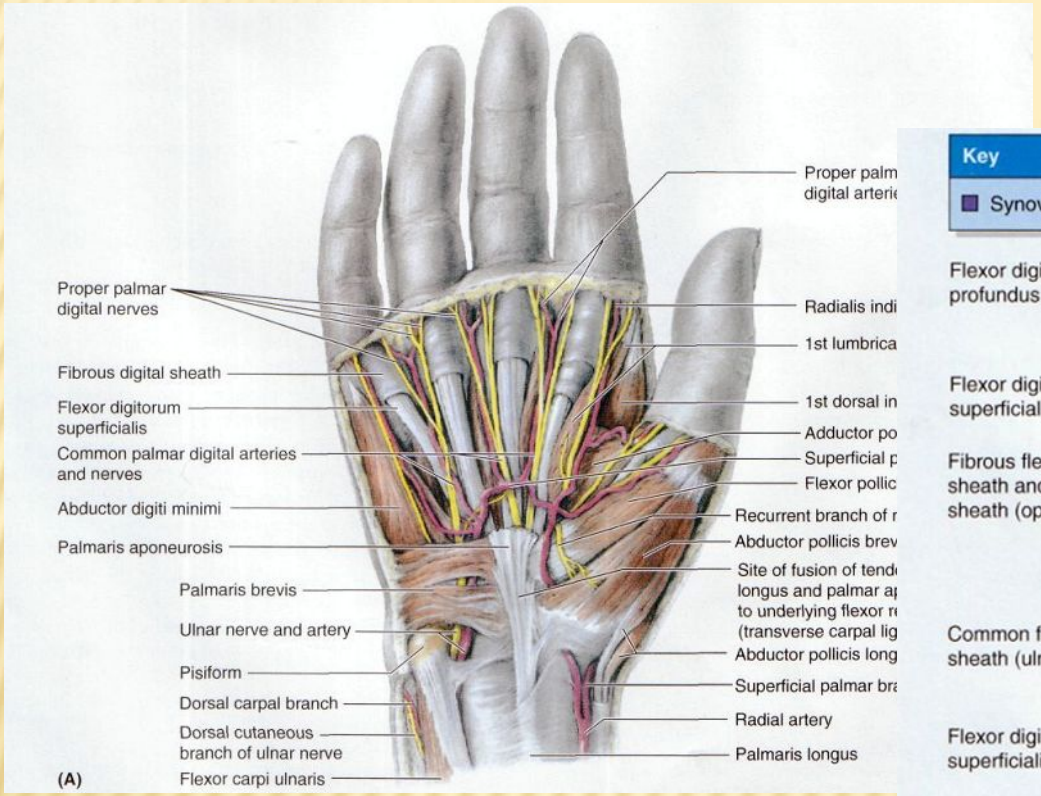
Proper palm
digital arteri
Proper palmar
digital nerves
Radialis indi
1st lumbrica
Fibrous digital sheath
Flexor digitorum
superficialis
1st dorsal in
Adductor po
Common palmar digital arteries
and nerves
Superficial p
Flexor pollic
Abductor digiti minimi
Recurrent branch of r
Palmaris aponeurosis
Abductor pollicis brev
Site of fusion of tend
longus and palmar ap
to underlying flexor re
(transverse carpal lig
Palmaris brevis
Ulnar nerve and artery
Abductor pollicis long
Pisiform
Superficial palmar bra
Dorsal carpal branch
Radial artery
Dorsal cutaneous
branch of ulnar nerve
Palmaris longus
(A)
Flexor carpi ulnaris

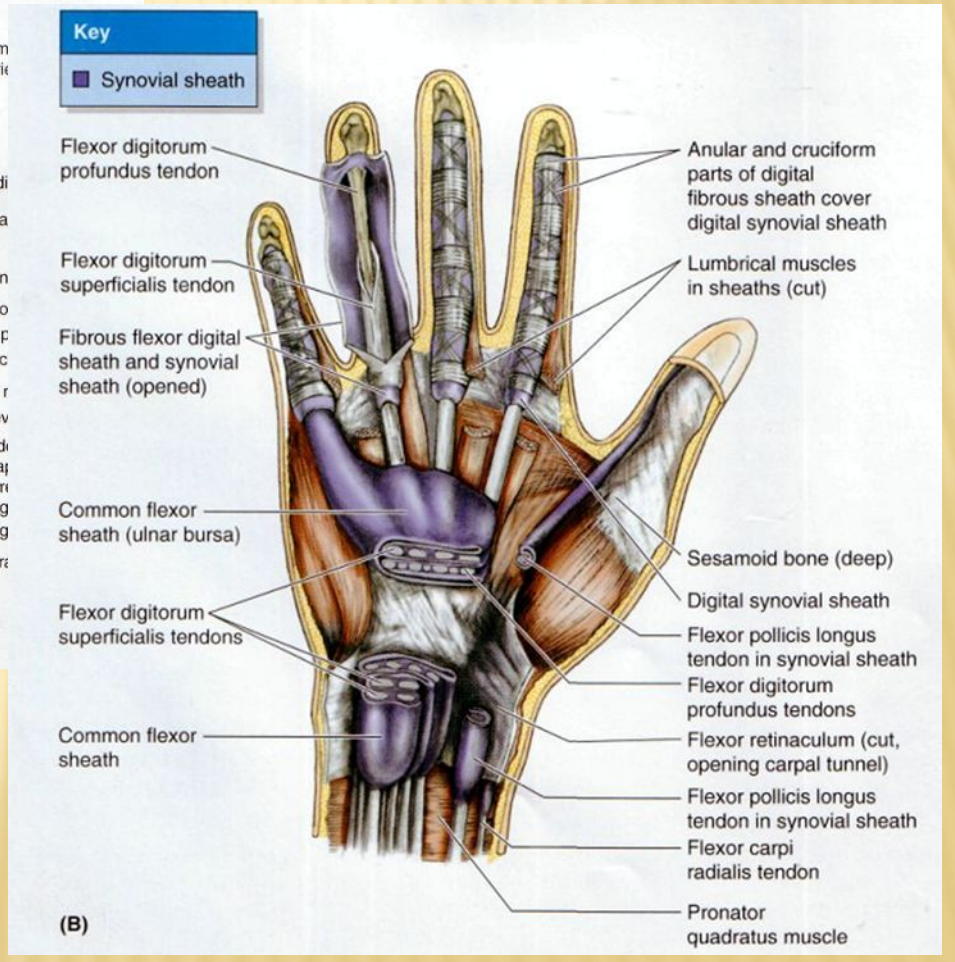
Key
Synovial sheath
Flexor digitorum
profundus tendon
Anular and cruciform
parts of digital
fibrous sheath cover
digital synovial sheath
Flexor digitorum
superficialis tendon
Lumbrical muscles
in sheaths (cut)
Fibrous flexor digital
sheath and synovial
sheath (opened)
Common flexor
sheath (ulnar bursa)
Sesamoid bone (deep)
Digital synovial sheath
Flexor digitorum
superficialis tendons
Flexor pollicis longus
tendon in synovial sheath
Flexor digitorum
profundus tendons
Common flexor
sheath
Flexor retinaculum (cut,
opening carpal tunnel)
Flexor pollicis longus
tendon in synovial sheath
Flexor carpi
radialis tendon
(B)
Pronator
quadratus muscle

- **ЛУЧЕВАЯ АРТЕРИЯ В АНАТОМИЧЕСКОЙ ТАБАКЕРКЕ (A. RADIALIS):**
- - линия **Л.М. Нагибина** - от шиловидного отростка лучевой кости к латеральной стороне головки второй пястной кости.
- **ПОВЕРХНОСТНАЯ ЛАДОННАЯ АРТЕРИАЛЬНАЯ ДУГА (ARCUS PALMARIS SUPERFICIALIS):**
- **- линия Шевкуненко** проводится от гороховидной кости к латеральному краю ладонно-пальцевой складки указательного пальца;
- **- линия Н.И. Пирого**ва – проводится от гороховидной кости ко 2-му пальцевому промежутку.
- **СРЕДИННЫЙ НЕРВ НА КИСТИ (N. MEDIANUS):**
- - проекционная линия – вертикальная линия, проводимая между тенером и гипотенером.
- **ЛОКТЕВОЙ НЕРВ НА КИСТИ (N. ULNARIS):**
- - проекция проводится от внутреннего края гороховидной кости к 4-му межпальцевому промежутку.

Table 6.11 Arteries of the hand

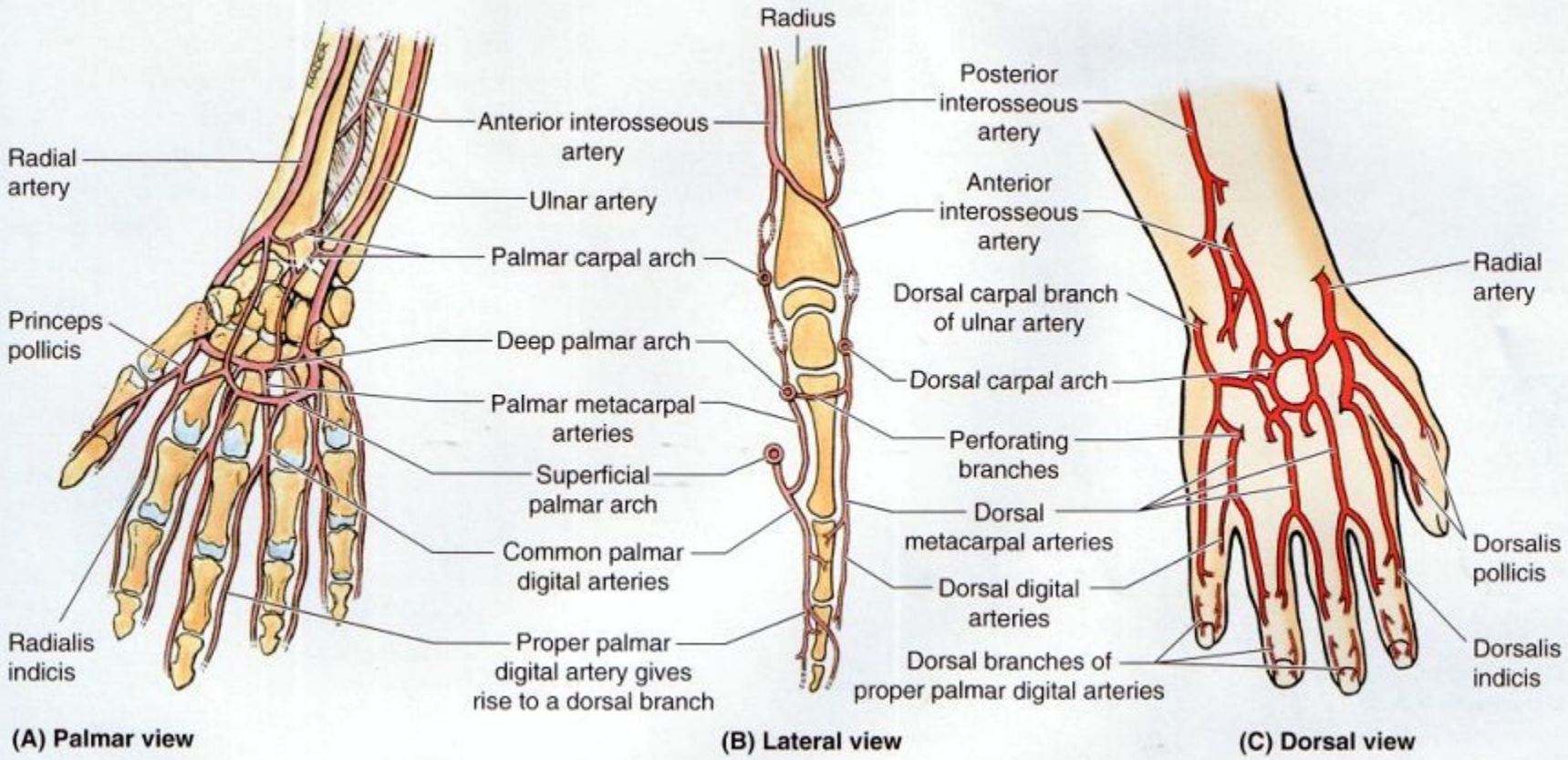

НИЖНЯЯ КОНЕЧНОСТЬ

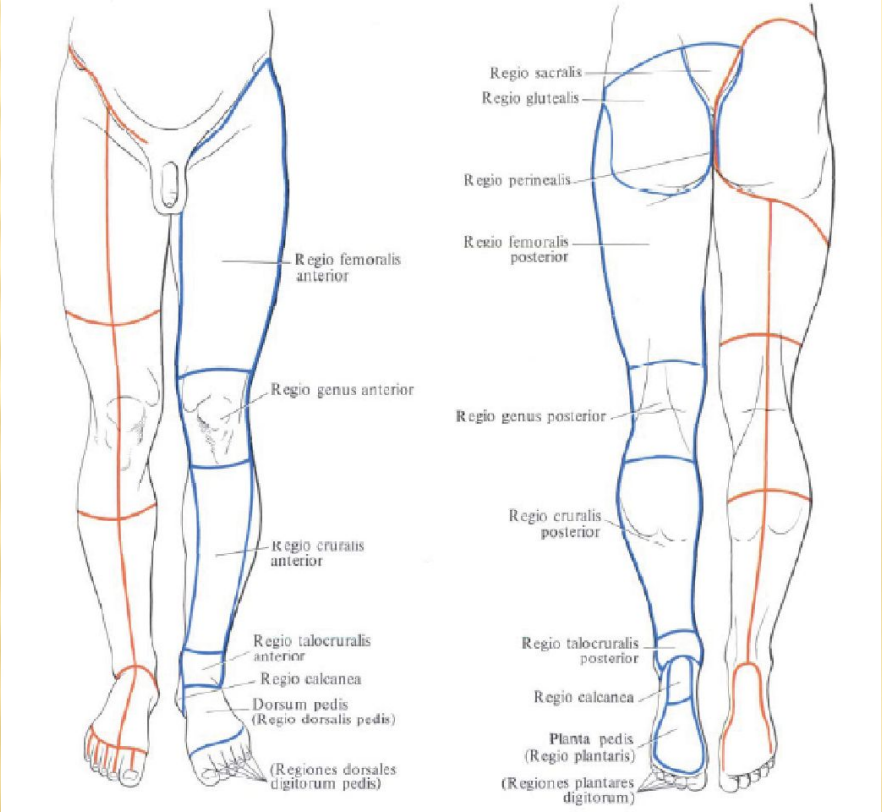

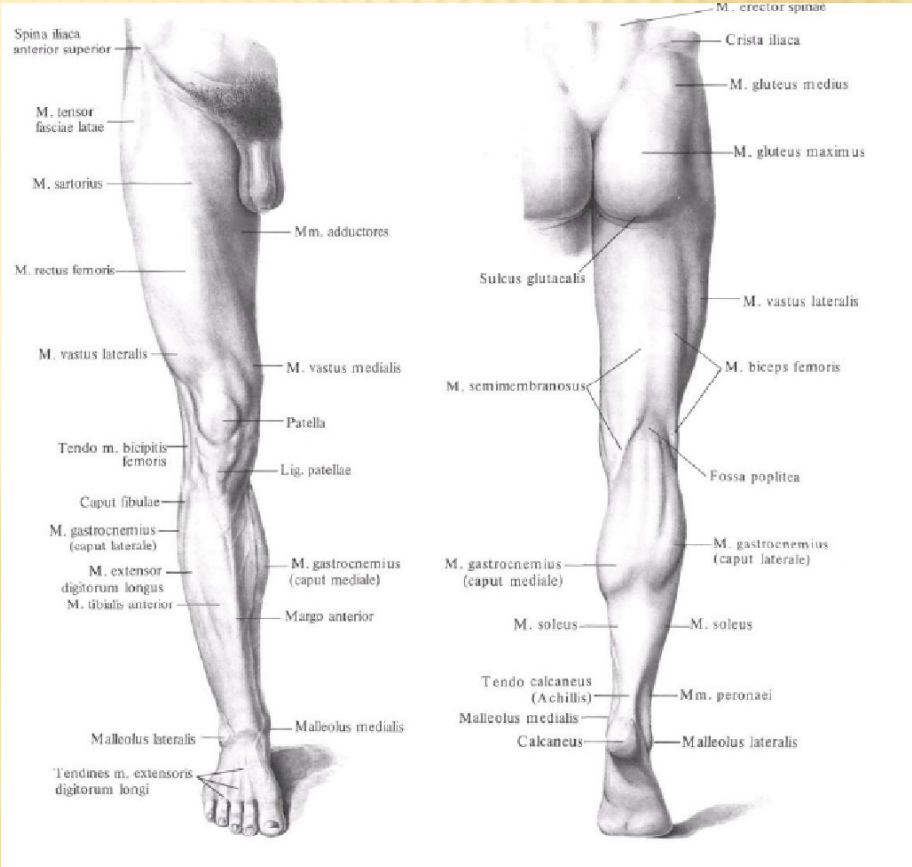

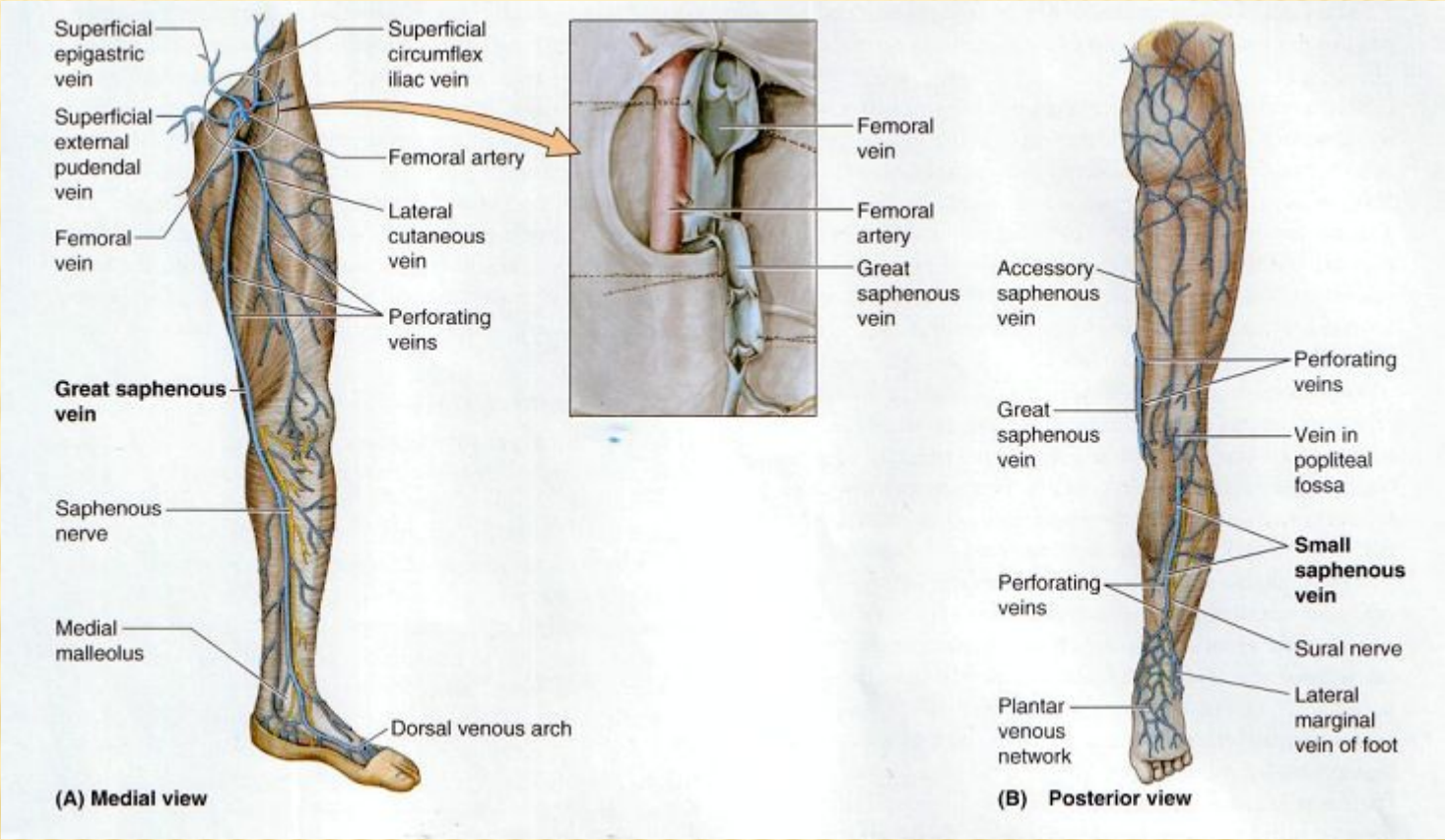
Superficial epigastric vein
Superficial external pudendal vein
Femoral vein
Superficial circumflex iliac vein
Femoral artery
Lateral cutaneous vein
Perforating veins
Great saphenous vein
Saphenous nerve
Medial malleolus
Dorsal venous arch
(A) Medial view
Femoral vein
Femoral artery
Great saphenous vein
Accessory saphenous vein
Perforating veins
Great saphenous vein
Vein in popliteal fossa
Small saphenous vein
Perforating veins
Sural nerve
Lateral marginal vein of foot
Plantar venous network
(B) Posterior view

- **Canalis pudendus (канал Алькока)** - образован за счет расщепления фасции внутренней запирательной мышцы в седалищно-прямокишечной ямке. В канале проходят n. pudendus. a. v. pudenda interna, причем нерв располагается книзу и медиально от сосудов.

- **CANALIS OBTURATORIUS** проходит по нижней поверхности лобковой кости и ограничен прикрепляющимися по ее краям запирательной мембраной, внутренней и наружной запирательной мышцами. Его длина 2-3 см. Внутреннее отверстие канала обращено в предпузырное пространство таза, а наружное проецируется на 1-1,5 см книзу от паховой связки и на 2-2,5 см кнаружи от лобкового бугорка. Проходят: запирательные сосуды и нерв.

- **SULCUS ILIOPECTINEUS** является продолжением сосудистой лакуны и располагается между m. iliopsoas (латерально) и m.pectineus (медиально). Проходят бедренная артерия и вена, причем вена лежит медиально по отношению к артерии.

ОБЛАСТЬ БЕДРА

- **CANALIS FEMORALIS** – формируется при грыжеобразовании, представляет собой трехгранную пирамиду, обращенную основанием кпереди. Ограничен спереди - серповидным краем и поверхностной пластинкой широкой фасции бедра, снаружи - внутренней полукружностью бедренной вены, снутри и сзади - глубокой пластинкой широкой фасции бедра, покрывающей гребенчатую мышцу. Его глубокое кольцо обращено в полость таза и ограничено спереди паховой связкой, сзади - гребенчатой связкой, медиально - лакунарной связкой и латерально бедренной веной. Наружное кольцо соответствует овальной ямке (hiatus saphenus).

- **SULCUS FEMORALIS ANTERIOR** является продолжением подвздошно-гребешковой ямки и образована m. vastus medialis (снаружи) и m. adductor longus (снутри). Проходят a., v. femoralis, n. saphenus, причем бедренная вена лежит позади артерии; кнаружи от последней лежит n. saphenus.

- **CANALIS ADDUCTORIUS (ГУНТЕРОВ КАНА**Л) - проходит в нижней трети бедра и образован m. vastus medialis (с латеральной стороны), m. adductor mangus (с медиальной стороны), и перекидывающейся между ними спереди сухожильной пластинкой, lamina vastoadductoria. В канале различают три отверстия: верхнее - через него проходят бедренные сосуды и n. saphenus; нижнее - hiatus tendinous, образованное расхождением пучков m. adductor magnus – через него сосуды переходят в подколенную ямку; переднее в lamina vastoadductoria – выходят из канала a. v. genu descendens и n. saphenus.

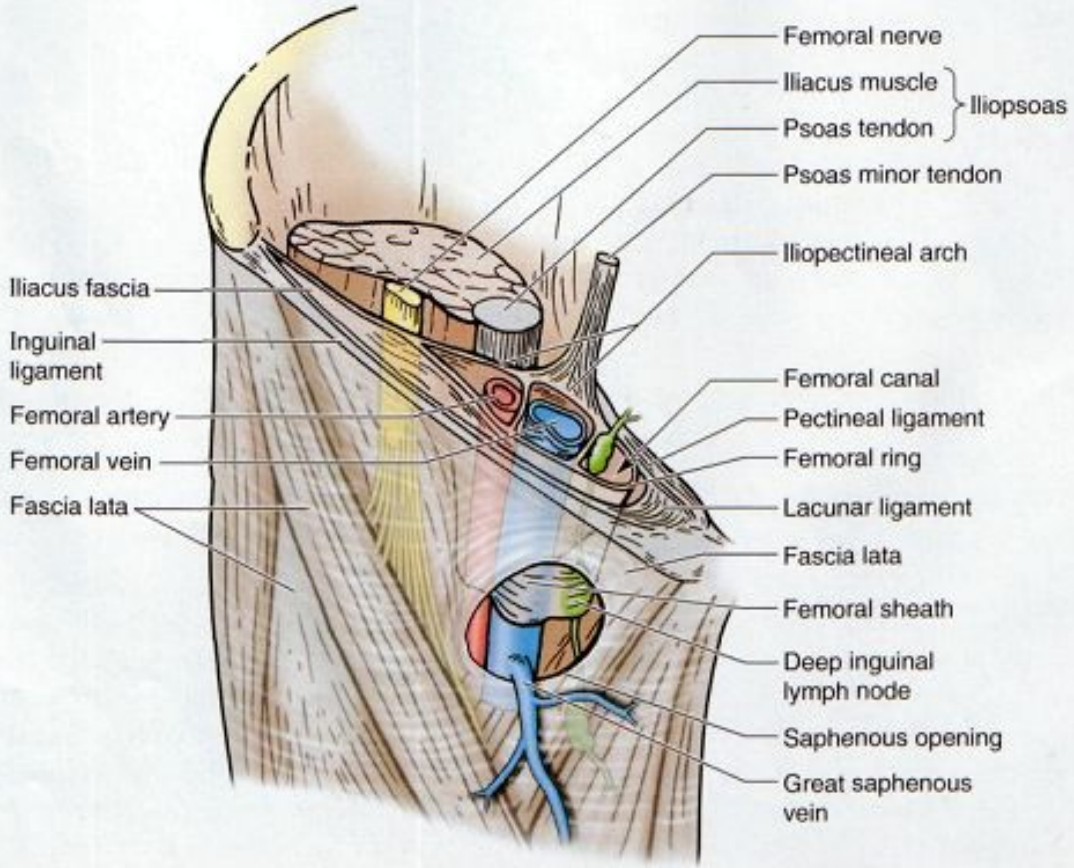

Figure 5.18. Structure of the femoral sheath and its contents. Drawing of a dissection of the superior end of the anterior aspect of the right thigh. The proximal end (opening) of the femoral canal is the femoral ring.

ОБЛАСТЬ ГОЛЕНИ

- 1). **Canalis cruralis (канал Пирогова)** - между брюшками m. gastrocnemius и fascia cruris. Проходят v. saphena parva и n. cutaneus sure medialis.

- 2). **Canalis musculoperoneus superior** - располагается в верхней трети голени между шейкой головки малоберцовой кости и двумя головками m. peroneus longus. Проходит n. peroneus communis делящийся на глубокий и поверхностные малоберцовые нервы.

- 3). **Canalis cruropophteus (канал Грубера)** - образован спереди задней большеберцовой ммышцей, сзади - глубоким листком фасции голени и m. soleus, снугри - m. flexor digitorum longus, снаружи - m. flexorhallucis
- longus. Проходят vasa tibialis posterior и n. tibialis имеет два отверстия: верхнее и нижнее. Через верхнее отверстие в межкостной мембране a. tibialis anterior проникает в переднее ложе голени. Нижнееотверстие образовано спереди задней большеберцовой мышцей, сзади - ахилловым сухожилием. Через это отверстие n. tibialis и vasa tibialis posterior проходит в лодыжковый канал.

- 4). **Canalis musculoperoneus inferior** образован сзади длинным сгибателем большого пальца, спереди - задней большеберцовой мышцей и снаружи – малоберцовой костью. Проходят a. v. peroneae.

ОБЛАСТЬ СТОПЫ

- 1). **Четыре фиброзных канала** (3 сухожильных и 1 сосудистый) передней области голеностопного сустава образованы вертикальными перегородками, идущими от retinaculum mm. extensorum superior к большеберцовой кости и капсуле голеностопного сустава. В латеральном канале проходит m. extensor digitorum longus; среднем - сухожилие m. extensor hallucis longus; латеральном - сухожилие передней большеберцовой мышцы. Четвертый канал, лежащий позади среднего, содержит a. v. dorsalis pedis и n.peroneus profundus, причем нерв располагается медиально от артерии.

- 2). **Canalis malleolaris** образован за счет retinaculum m. flexorum и медиальной поверхности пяточной кости. Через канал проходят на подошву a. v. tibialis posterior, кзади (глубже) - сухожилие m. flexor hallucis longus. Сосудисто-нервный пучок проходит между сухожилиями m. flexor digitorum longus (спереди) и m. flexor hallucis longus (сзади), причем нерв лежит кнутри и кзади от артерии.

- 3). **Canalis calcaneus** ограничен снаружи пяточной костью и изнутри начальным отделом m. abductor hallucis. Проходят: a. v. n. plantaris medialis и lateralis.

- 4). **Sulcus plantaris lateralis** располагается между m. flexor digitorum brevis (изнутри) и m. abductor digiti minimi (снаружи). Проходят a.v. n. plantaris lateralis.

- 5). **Sulcus plantaris medialis** - образована m. abductor hallucis (изнутри) и m. flexor digitorum brevis (снаружи). Проходят a. v. n. plantaris medialis.

- 6). **Canalis plantaris (канал И.Д. Кирпатовского)** находится в глубоких складках предплюсны под сводом стопы. Ограничен с боков - фасциальными перегородками, сверху - длинной связкой подошвы, снизу - глубокой фасцией подошвы, расположенной между коротким сгибателем пальцев и квадратной мышцей подошвы. Содержимым подошвенного канала являются квадратная мышца подошвы, сухожилие длинных сгибателей (пальцев и большого пальца) и оба сосудистых нервных пучка подошвы.

ПРОЕКЦИОННАЯ АНАТОМИЯ АРТЕРИЙ И НЕРВОВ НИЖНЕЙ КОНЕЧНОСТИ

- **Надгрушевидное отверстие ягодичной области (foramen suprapiriforme):** соответствует точке, которая располагается на границе между верхней и средней третью линии, проведенной от задней верхней подвздошной ости к верхушке большого вертела бедренной кости.

- **Подгрушевидное отверстие (foramen infrapiriforme):** - проекция соответствует точке, которая располагается на границе между средней и нижней трети линии, проведенной от задней верхней подвздошной ости к наружному краю седалищного бугра.

- **Бедренная артерия (a. femoralis):**
- - проекционная линия (линия Кэна) проводится "от середины расстояния между передней верхней подвздошной остью и симфизом к
- медиальному надмыщелку бедренной кости (tuberculum adductorium): при условии, если конечность согнута в тазобедренном и коленном суставах и повернута (ротирована) кнаружи.

- **Седалищный нерв (п. ischiadicus):**
- - проекционная линия проводится:
- а) от середины расстояния между большим вертелом и седалищным бугром к середине подколенной ямки;
- б) от середины ягодичной складки к середине расстояния между надмыщелками бедра сзади.

ПРОЕКЦИОННЫЕ ЛИНИИ A. FEMORALIS, A. TIBIALIS ANTERIOR И A. DORSALIS PEDIS

Table 5.4. Arterial Supply to the Thigh

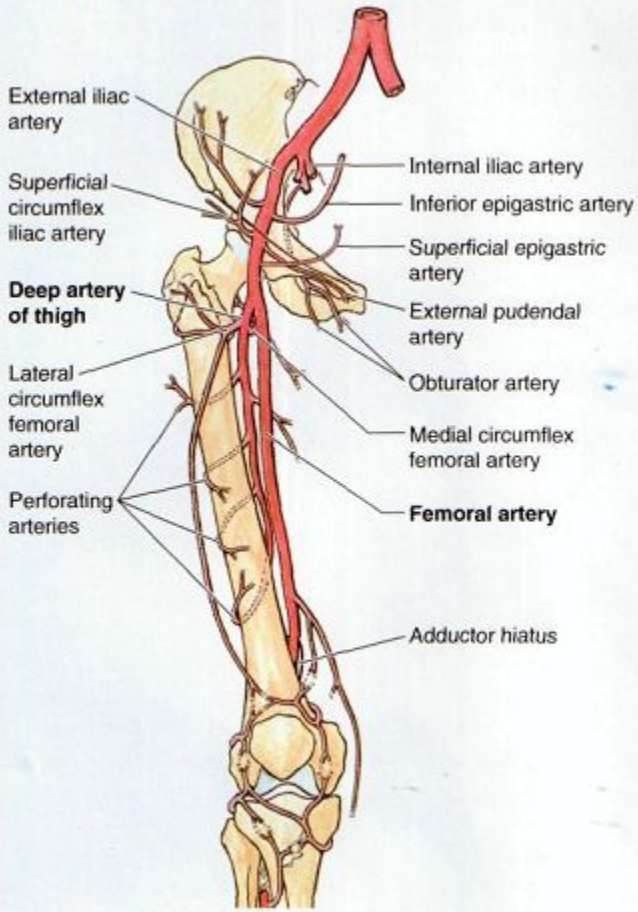

Anterior view

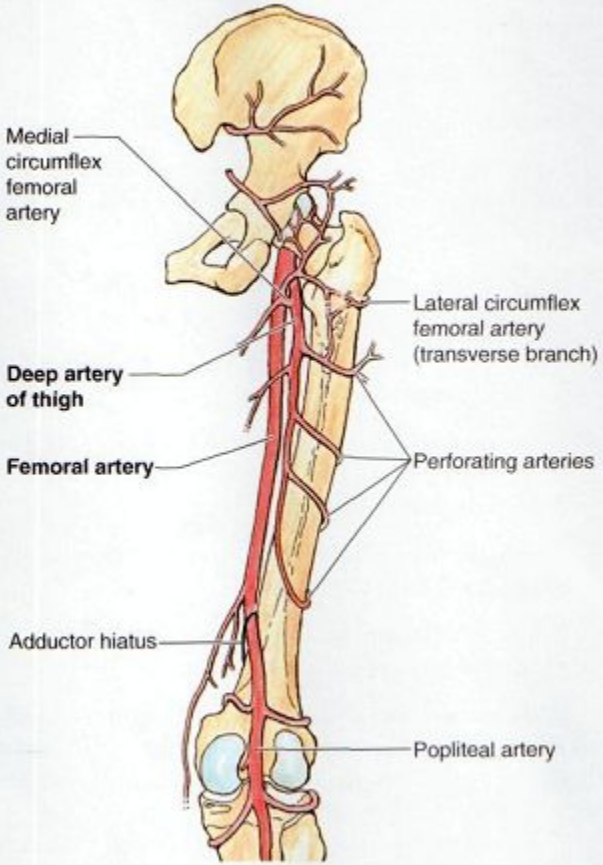

Posterior view

ОБНАЖЕНИЕ БЕДРЕННОЙ АРТЕРИИ. ПРОЕКЦИЯ БЕДРЕННОЙ АРТЕРИИ:

- по линии, проведенной от точки, расположенной на середине паховой связки, к приводящему бугорку медиального надмыщелка бедренной кости (линия Кена).
- Проекция верна при несколько согнутой в коленном суставе и ротированной кнаружи конечности.

ОБНАЖЕНИЕ БЕДРЕННОЙ АРТЕРИИ

- Положение больного: на спине, со слегка согнутой в коленном суставе и отведенной кнаружи конечностью.

- **Доступ в верхней трети бедра.**
- Продольный разрез длиной 6—7 см начинают на 3—4 см ниже паховой связки и продолжают по проекционной линии бедренной артерии в дистальном направлении.
- Рассекают кожу, подкожную клетчатку и поверхностную фасцию.
- Вдоль медиального края портняжной мышцы по желобоватому зонду вскрывают собственную фасцию бедра.
- Портняжную мышцу крючком отводят кнаружи, и по желобоватому зонду рассекают заднюю стенку ее фасциального футляра.
- Обнажают бедренную артерию, располагающуюся кпереди и латерально от бедренной вены.

ОБНАЖЕНИЕ БЕДРЕННОЙ АРТЕРИИ

- **Доступ в средней трети бедра.**
- Продольный разрез длиной 8—10 см производят по проекционной линии бедренной артерии.
- Рассекают кожу, подкожную клетчатку и поверхностную фасцию.
- По желобоватому зонду вскрывают переднюю стенку фасциального футляра портняжной мышцы, которую крючком отводят кнаружи, и по желобоватому зонду рассекают заднюю стенку ее фасциального футляра.
- Обнажают бедренную артерию, располагающуюся кпереди и кнаружи от бедренной вены в промежутке между медиальной широкой мышцей бедра и длинной приводящей мышцей.
- На передней поверхности бедренной артерии находится большой подкожный нерв нижней конечности.

ОБНАЖЕНИЕ БЕДРЕННОЙ АРТЕРИИ

- **Доступ в нижней трети бедра.**
- Продольный разрез длиной 8—10 см производят по проекционной линии бедренной артерии.
- Рассекают кожу, подкожную клетчатку и поверхностную фасцию.
- По желобоватому зонду вскрывают переднюю стенку фасциального футляра портняжной мышцы, которую крючком отводят кнаружи, и по желобоватому зонду рассекаютзаднюю стенку ее фасциального футляра.
- Обнажают апоневротическую пластинку, являющуюся передней стенкой приводящего канала.
- В переднее отверстие приводящего канала вводят желобоватый зонд, рассекают апоневротическую пластинку.
- Бедренную артерию обнажают в промежутке между медиальной широкой мышцей бедра и большой приводящей мышцей.
- Кпереди от бедренной артерии располагается подкожный нерв, сзади и латеральнее — бедренная вена.

ОБНАЖЕНИЕ ПОДКОЛЕННОЙ АРТЕРИИ. ПРОЕКЦИОННЫЕ ЛИНИИ ПОДКОЛЕННОЙ АРТЕРИИ:

- 1) по вертикальной линии, проведенной от верхнего угла подколенной ямки через ее середину вниз;

- 2) по линии, проведенной от точки, расположенной на границе внутренней и средней третей верхней границы области, к точке, находящейся на середине нижней границы области.

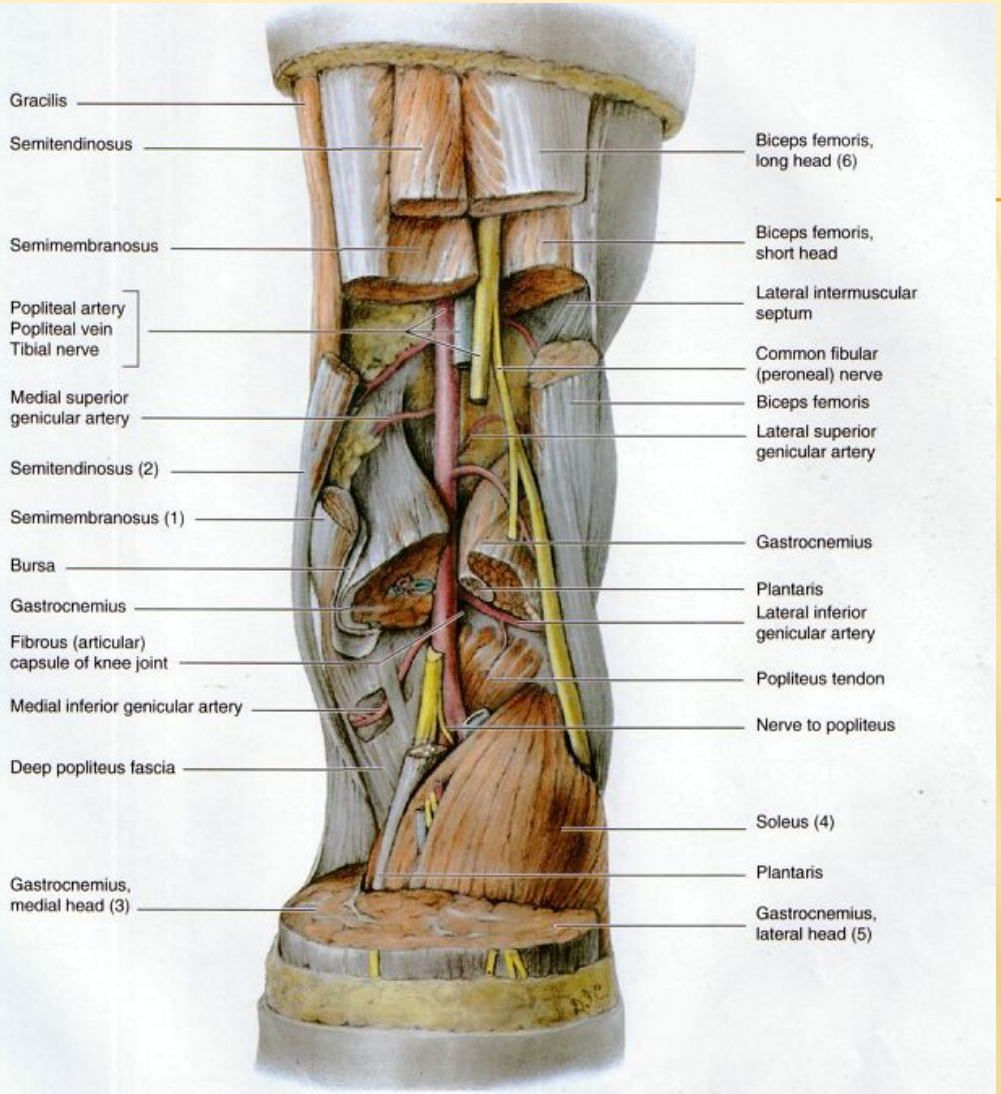

Figure 5.30. Deep dissection of the popliteal fossa. Observe the thickness of the various muscles. Observe also the popliteal artery lying on the floor of the fossa. Note that the floor of the fossa, which extends superiorly to the divergence of the linea aspera of the femur to surround the popliteal face of the femur and inferiorly to the soleal line of the tibia, is much larger than the superficial outline of the popliteal fossa indicated in Figure 5.29*A*.

ОБНАЖЕНИЕ ПОДКОЛЕННОЙ АРТЕРИИ.

- **Доступ Н.И.Пирогова (срединный доступ).**
- При положении больного на животе продольный разрез длиной 10—12 см производят, несколько отступя кнутри от проекционной линии подколенной артерии (чтобы избежать повреждения малой подкожной вены).
- Рассекают кожу, подкожную клетчатку и поверхностную фасцию.
- По желобоватому зонду вскрывают собственную фасцию.
- В клетчатке подколенной ямки обнажают подколенную артерию, прилежащую к капсуле коленного сустава. Кзади и латеральнее артерии располагается подколенная вена, еще поверхностнее — большеберцовый нерв.

ОБНАЖЕНИЕ ПОДКОЛЕННОЙ АРТЕРИИ.

- **Доступ Жобера (медиальный доступ).**
- При положении больного на спине с отведенной и ротированной кнаружи конечностью производят продольный разрез длиной 7—8 см по проекционной линии бедренной артерии до уровня медиального мыщелка бедренной кости.
- Рассекают кожу, подкожную клетчатку и поверхностную фасцию.
- По желобоватому зонду вскрывают собственную фасцию.
- Большую приводящую мышцу крючком Фарабефа отводят кнаружи, полусухожильную, полуперепончатую и тонкую мышцы — медиально.
- В клетчатке, заполняющей ямку Жобера, на расстоянии 1,5—3 см от сухожилия большой приводящей мышцы обнажают подколенную артерию, располагающуюся кнутри и кпереди от подколенной вены.
- Большеберцовый нерв располагается поверхностно и кнаружи от сосудов и со стороны ямки Жобера в клетчатке обычно не виден.

ПРОЕКЦИОННЫЕ ЛИНИИ АРТЕРИЙ И НЕРВОВ ГОЛЕНИ И СТОПЫ

- **Подколенная артерия (a. poplitea):**
- проекция проводится на 1 см кнутри от средней линии подколенной ямки.
- **Малоберцовый нерв (n. peroneus communis):**
- -проекционная линия проводится из верхнего угла подколенной ямки к наружной поверхности шейки малоберцовой кости; на голени – проекция соответствует горизонтальной плоскости, проведенной через основание головки малоберцовой кости.
- **Передняя большеберцовая артерия (a. tibialis anterior):**
- - проекция проводится от середины расстояния между головкой малоберцовой кости и бугристостью большеберцовой кости к середине расстояния между лодыжками спереди.
- **Задняя большеберцовая артерия (a. tibialis posterior):**
- - проекционная линия проводится:
- а) на один поперечный палец кзади от медиального гребня большеберцовой кости к середине расстояния между задним краем внутренней лодыжки и медиальным краем Ахиллова сухожилия;
- б). от середины надколенной ямки к середине расстояния между задним краем внутренней лодыжки и медиальным краем Ахиллова сухожилия.
- **Тыльная артерия стопы (a. dorsalis pedis):**
- - проекция проводится от середины расстояния между медиальной и латеральной лодыжками к первому межпальцевому промежутку.
- **Медиальная подошвенная артерия (a. plantaris medialis):**
- - проецируется по линии, проводимой от середины внутренней половины ширины подошвы к первому межпальцевому промежутку.
- **Латеральная подошвенная артерия (a. plantaris lateralis):**
- - проводится линия от середины ширины подошвы (или от середины линии, соединяющей верхушки медиальной и латеральной лодыжек) к 4-му межпальцевому промежутку.

Table 5.11. Arterial Supply to the Leg

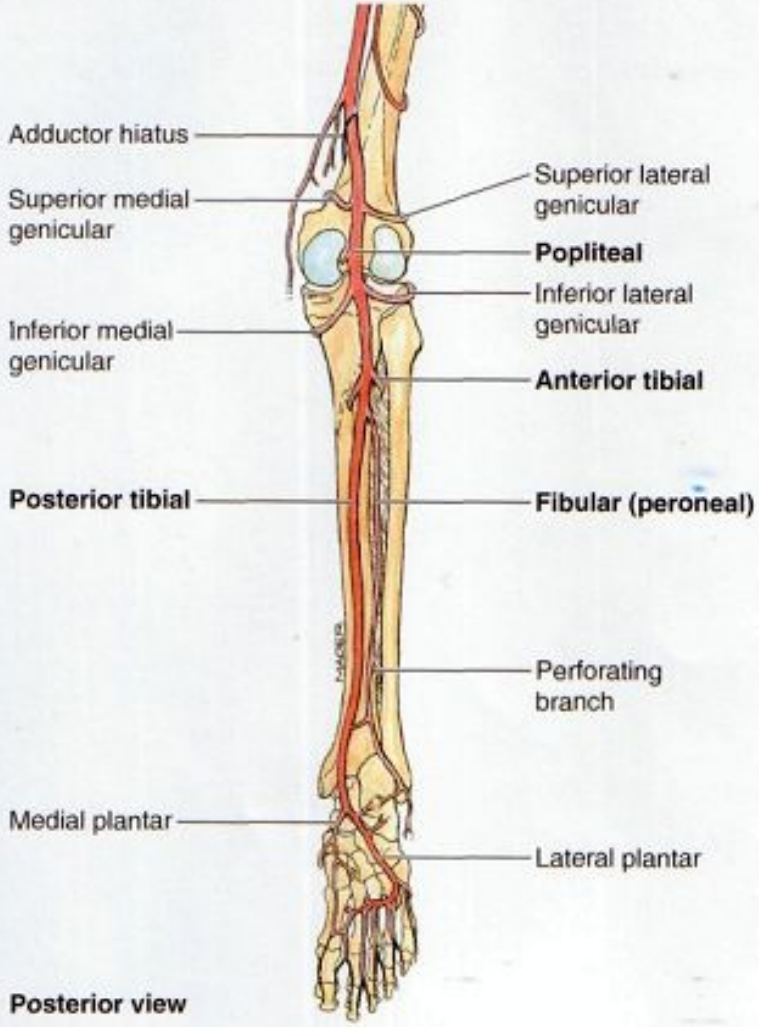

Posterior view

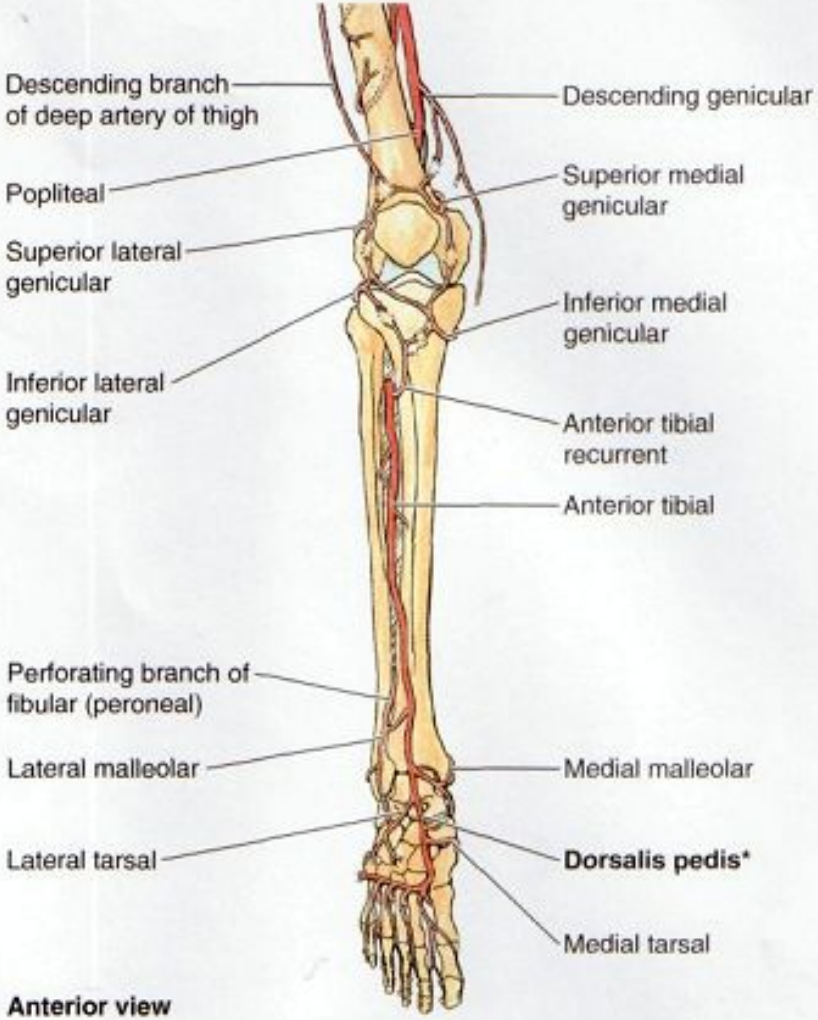

Anterior view

ОБНАЖЕНИЕ ПЕРЕДНЕЙ БОЛЬШЕБЕРЦОВОЙ АРТЕРИИ. ПРОЕКЦИЯ ПЕРЕДНЕЙ БОЛЬШЕ-БЕРЦОВОЙ АРТЕРИИ:

- по линии, проведенной от середины расстояния между бугристостью большеберцовой кости и головкой малоберцовой кости к середине расстояния между лодыжками.

- Положение больного: на спине, оперируемая конечность ротирована кнутри.

ОБНАЖЕНИЕ ПЕРЕДНЕЙ БОЛЬШЕБЕРЦОВОЙ АРТЕРИИ

- **Доступ в верхней трети голени**.
- Продольный разрез длиной 7—8 см производят по проекционной линии передней большеберцовой артерии от уровня бугристости большеберцовой кости. Рассекают кожу, подкожную клетчатку и поверхностную фасцию. По желобоватому зонду вскрывают собственную фасцию на уровне промежутка между передней большеберцовой мышцей и длинным разгибателем пальцев. После разведения крючками указанных мышц обнажают переднюю болыпеберцовую артерию, располагающуюся под длинным разгибателем пальцев вблизи малоберцовой кости. Артерию сопровождают две вены, латерально от нее располагается глубокий малоберцовый нерв.

ОБНАЖЕНИЕ ПЕРЕДНЕЙ БОЛЬШЕБЕРЦОВОЙ АРТЕРИИ

- **Доступ в средней трети голени**.
- Продольный разрез длиной 7—8 см ведут по проекционной линии передней большеберцовой артерии. Рассекают кожу, подкожную клетчатку и поверхностную фасцию. По желобоватому зонду вскрывают собственную фасцию. После разведения крючками передней большеберцовой мышцы и длинного разгибателя пальцев обнаруживают переднюю большеберцовую артерию, располагающуюся на межкостной мембране вдоль внутреннего края длинного разгибателя большого пальца. Глубокий малоберцовый нерв располагается спереди или латерально от артерии.

ОБНАЖЕНИЕ ПЕРЕДНЕЙ БОЛЬШЕБЕРЦОВОЙ АРТЕРИИ

- **Доступ в нижней трети голени.**
- Продольный разрез длиной 7—8 см также выполняют по проекционной линии передней большеберцовой артерии. Рассекают кожу, подкожную клетчатку и поверхностную фасцию. По желобоватому зонду вскрывают собственную фасцию. После разведения крючками передней большеберцовой мышцы и длинного разгибателя большого пальца обнажают переднюю большеберцовую артерию, располагающуюся вдоль большеберцовой кости под краем длинного разгибателя большого пальца. Глубокий малоберцовый нерв располагается медиально от артерии.

ОБНАЖЕНИЕ ОБЩЕГО МАЛОБЕРЦОВОГО НЕРВА В ВЕРХНЕЙ ТРЕТИ ГОЛЕНИ

- Малоберцовый нерв, выходя из подколенной ямки на передне-боковую поверхность голени, огибает шейку малоберцовой кости и разделяется на глубокую и поверхностную ветви.
- На этом участке чаще всего и происходят повреждения малоберцового нерва.
- Положение больного на здоровом боку, нога слегка согнута в коленном суставе.
- Разрез кожи длиной 8—10 см начинают от нижней части легко пальпируемого сухожилия двуглавой мышцы бедра и продолжают его книзу, на боковую поверхность голени, огибая головку малоберцовой кости сзади.
- Позади и ниже головки осторожно рассекают фасцию и находят нерв непосредственно над ней на шейке малоберцовой кости, дистальнее — место деления нерва на глубокую и поверхностную ветви. Обнажение глубокого малоберцового нерва.
- Разрез кожи длиной 8—10 см проводят вниз от середины расстояния между бугристостью большеберцовой кости и головкой малоберцовой кости, т. е. по линии проекции передней большеберцовой артерии.
- Прежде чем рассечь собственную фасцию голени, стараются найти на ней беловатую полоску, обозначающую межмышечный промежуток между передней большеберцовой мышцей и длинным разгибателем пальцев.
- Рассекают по этой линии собственную фасцию голени, а также частично мышцу и проникают тупым инструментом в промежуток между указанными образованиями.
- Нерв располагается на межкостной связке вместе с передними большеберцовыми

ОБНАЖЕНИЕ ЗАДНЕЙ БОЛЬШЕБЕРЦОВОЙ АРТЕРИИ. ПРОЕКЦИОННЫЕ ЛИНИИ ЗАДНЕЙ БОЛЬШЕБЕРЦОВОЙ АРТЕРИИ:

- 1) по линии, проведенной от середины поперечной складки кожи подколенной ямки к середине расстояния между медиальной лодыжкой и пяточным сухожилием;

- 2) на внутреннюю поверхность голени артерия проецируется по линии, проведенной от точки, отстоящей на 1 см кзади от внутреннего края большеберцовой кости, к середине расстояния между медиальной лодыжкой и пяточным сухожилием.

ДОСТУП ЗАДНИЙ (ПЕРЕВЯЗКА АРТЕРИИ В ГОЛЕНОПОДКОЛЕННОМ КАНАЛЕ).

- При положении больного на животе, нижняя конечность выпрямлена, стопа в положении подошвенного сгибания, продольный разрез длиной 10—12 см начинают на 1—1,5 см ниже поперечной линии, проведенной через середину подколенной ямки, и далее продолжают по проекционной линии задней большеберцовой артерии.
- Рассекают кожу, подкожную клетчатку и поверхностную фасцию.
- Вдоль наружного или внутреннего края малой подкожной вены по желобоватому зонду вскрывают собственную фасцию.
- Икроножную мышцу рассекают по углублению между медиальной и латеральной головками.
- Камбаловидную мышцу рассекают послойно, в два-три приема.
- После разведения крючками краев камбаловидной мышцы обнажают заднюю большеберцовую артерию, располагающуюся на задней большеберцовой мышце.
- Артерию сопровождают одноименные вены, кнаружи от нее расположен большеберцовый нерв.

ВНУТРЕННИЙ ДОСТУП В СРЕДНЕЙ ТРЕТИ ГОЛЕНИ.

- При положении больного на боку, оперируемая конечность слегка согнута в тазобедренном и коленном суставе, здоровая конечность отведена в сторону, продольный разрез длиной 8—10 см производят по медиальной проекционной линии задней большеберцовой артерии.
- Рассекают кожу, подкожную клетчатку и поверхностную фасцию.
- По желобоватому зонду вскрывают собственную фасцию.
- Край икроножной мышцы крючком отводят кзади и кнаружи.
- У большеберцовой кости надсекают край камбаловидной мышцы, в разрез вводят желобоватый зонд, по которому указанную мышцу отсекают от кости.
- Камбаловидную мышцу и медиальную головку икроножной мышцы крючком отводят кзади, и обнажают заднюю большеберцовую артерию, располагающуюся на задней поверхности задней большеберцовой мышцы на расстоянии 2—2,5 см от медиального края большеберцовой кости.
- На этом уровне большеберцовый нерв может располагаться как кнаружи, так и кнутри от артерии.

МЕДИАЛЬНЫЙ ДОСТУП В СРЕДНЕЙ И НИЖНЕЙ ТРЕТИ ГОЛЕНИ.

- При том же положении больного продольный разрез длиной А—5 см производят по медиальной проекционной линии задней большеберцовой артерии в соответствующей трети голени.
- Рассекают кожу, подкожную клетчатку и поверхностную фасцию.
- По желобоватому зонду вскрывают собственную фасцию.
- Икроножную мышцу крючком отводят кзади.
- Рассечение камбаловидной мышцы производят, отступя на 1—2 см от ее прикрепления к большеберцовой кости.
- Обнажают заднюю большеберцовую артерию, располагающуюся между длинным сгибателем пальцев и длинным сгибателем большого пальца.
- На этом уровне большеберцовый нерв может располагаться как кнаружи, так и кнутри от артерии.

ДОСТУП ПОЗАДИ МЕДИАЛЬНОЙ ЛОДЫЖКИ.

- При том же положении больного производят дугообразный разрез длиной 5—6 см, огибающий медиальную лодыжку сзади.
- Рассекают кожу, подкожную клетчатку и поверхностную фасцию.
- По желобоватому зонду вскрывают удерживатель сгибателей, и обнажают переднюю большеберцовую артерию, располагающуюся кзади и латеральнее сухожилий сгибателей.
- Большеберцовый нерв располагается кзади и латерально от артерии.

ОБЩАЯ ТЕХНИКА ПЕРЕВЯЗКИ СОСУДА НА ПРОТЯЖЕНИИ.

- **ДОСТУП.** При осуществлении оперативного доступа необходимо придерживаться проекционной линии положения сосуда и принципа послойного рассечения тканей.
- Кожу и подкожную клетчатку следует рассекать одним движением скальпеля, в противном случае не получится правильного линейного послеоперационного рубца.
- Разрез фасции (или апоневроза) производят соответственно разрезу кожи по желобоватому зонду, введенному под фасцию через небольшой разрез.
- Мышцы разъединяют путем разреза по межмышечным промежуткам или расслаивают по ходу волокон тупыми инструментами (зонд Кохера, зажимы Бильрота, Кохера и т. д.).

ЛИНИИ РАЗРЕЗОВ ПРИ ПЕРЕВЯЗКЕ СОСУДОВ НА ПРОТЯЖЕНИИ

- 1 — общая сонная артерия;
- 2, 3 — подключичная артерия;
- 4 — подмышечная артерия; 5 — плечевая артерия;
- 6 — лучевая артерия;
- 7 — локтевая артерия;
- 8 — подвздошная артерия;
- 9, 10 — бедренная артерия;
- 11,12 — задняя и передняя большеберцовые артерии.

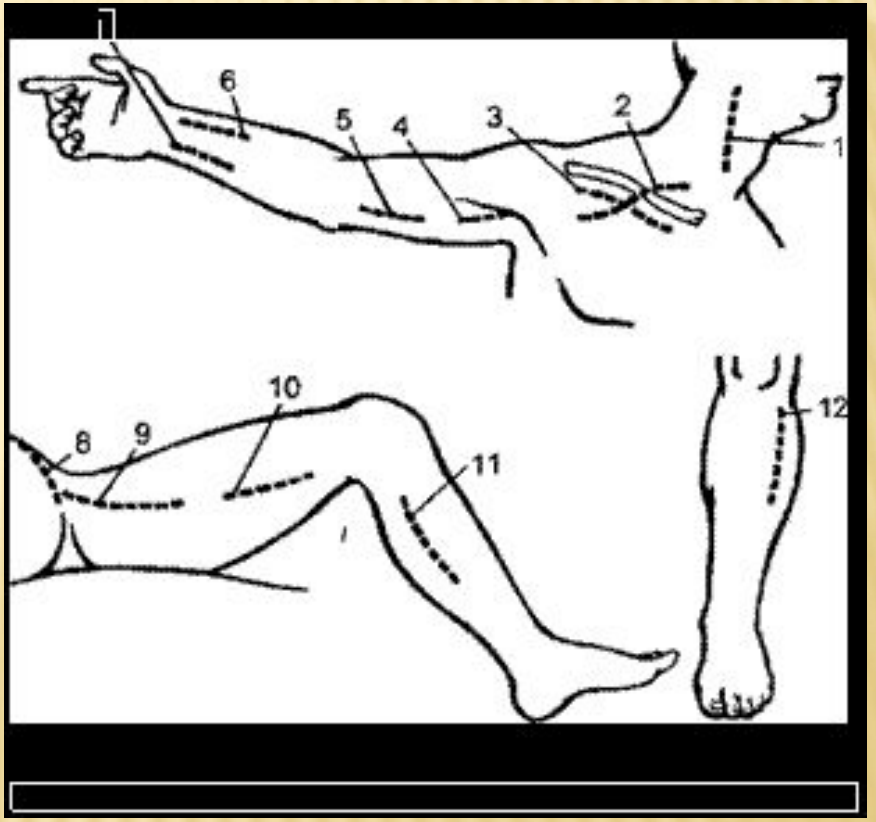

- При выборе уровня перевязки артерии учитывают порядок отхождения ее ветвей для создания оптимальных условий для развития окольного кровообращения.

ОПЕРАТИВНЫЙ ПРИЕМ.

- После обнажения сосудисто-нервного пучка приступают к выделению сосудов.
- Для этого во влагалище сосудисто-нервного пучка вводят желобоватый зонд, над которым и производят его рассечение.
- Артерию, вены и нерв разделяют тупым путем при помощи сосудистых зажимов или зондов поперечно к длине сосудов. Не рекомендуется «скелетировать» сосуд на большом протяжении из-за опасности повреждения нервных сплетений.
- Перевязку сосуда осуществляют с помощью лигатурных игл Дешана или Купера.
- Иглу с нитью всегда заводят со стороны вены, в промежуток между веной и артерией, во избежание ранения вены при выведении иглы с противоположной стороны сосуда.
- Под сосуд подводят три лигатуры: на проксимальную часть артериального сосуда накладывают две лигатуры на расстоянии 0,5—1 см одна от другой, на дистальный — одну.
- При наложении двойной лигатуры на проксимальную часть магистральной артерии первой накладывают нижнюю, с прошиванием сосуда и формированием спереди и позади него по два узла, вторую (проксимальную) накладывают без прошивания. При завязывании лигатуры целесообразно использовать хирургический или даже двойной узел.
- Для предотвращения рефлекторного спазма периферических сосудов, возникающего при сдавлении лигатурой нервных сплетений в адвентиции артерии, сосуд между лигатурами пересекают. Устраняя спазм сосудов, перерезка артерии приводит к расширению периферических ветвей главного ствола и коллатералей.

ЗАВЕРШЕНИЕ ОПЕРАЦИИ.

- Рану после перевязки сосуда зашивают узловыми швами послойно наглухо, накладывают асептическую повязку.
- Оперированную конечность фиксируют гипсовой лонгетой в среднем физиологическом положении.

ОСЛОЖНЕНИЯ:

- 1) вторичные кровотечения (возникают вследствие соскальзывания лигатуры, захватывания в узел окружающих тканей, некроза стенки сосуда вследствие давления из вне дренажными трубками или инфекции);
- 2) лигатурные свищи.

ОПЕРАЦИИ НА СОСУДАХ

- **Соединение сосудов**

- Боковой сосудистый шов – шов сосуда, накладываемый на края раны сосуда, не превышающей 1/3 длины окружности
- Циркулярный сосудистый шов – шов сосуда, накладываемый при полном разрыве или нарушении более 2/3 длины окружности
- Бесшовное соединение сосудов (не применяют)
- Механический шов сосудов

УСЛОВИЯ, НЕОБХОДИМЫЕ ДЛЯ УСПЕШНОГО ВЫПОЛНЕНИЯ ШВА СОСУДА

- Швы накладывают только в асептических условиях
- Широкий доступ к месту поврежденного сосуда
- Края сосуда должны быть жизнеспособными
- Бережное отношение со стенкой сосуда вблизи линии шва
- Экономное иссечение концов поврежденного сосуда. Иссечение должно производиться безупречно острым скальпелем
- Для уменьшения натяжения в зоне шва сосуда производят мобилизацию артерии проксимальнее и дистальнее места повреждения
- Для увеличения диаметра просвета в зоне шва концы сосуда можно пересечь под углом 45 градусов
- Шовный материал должен обладать тромборезистентными свойствами
- Линия шва должна быть герметичной
- для наложения шва на артерии следует использовать круглые атравматические иглы с монофиламентными нитями

ПРИЕМЫ, ПРИМЕНЯЕМЫЕ ПРИ НАЛОЖЕНИИ СОСУДИСТЫХ ШВОВ

- Для восстановления непрерывности интимы края сосуда при сшивании выворачивают
- Шовный материал не должен выступать в просвет сосуда, замедляя кровоток
- Перед затягиванием швов необходимо удалять все кровяные сгустки
- Для предотвращения сужения сосуда швы накладывают отступя от края не более 1 мм
- Для достижения герметичности расстояние между швами должно быть не более 1 мм

ВИДЫ РУЧНЫХ СОСУДИСТЫХ ШВОВ

- Ручной непрерывный шов (шов А.И. Морозовой; шов А.А. Блелока-Полянцева)
- Ручной узловой шов (шов Литтмана; шов Жабулея-Бриана; рантовидный шов по Е.И. Сапожниковой)
- Инвагинацционный шов

ПРЕИМУЩЕСТВА УЗЛОВЫХ ШВОВ

- **Прецизионное сопоставление интимы**
- **Небольшая вероятность сужения просвета сосуда**

НЕДОСТАТКИ УЗЛОВЫХ ШВОВ

- **Значительная кровопотеря через линию швов**
- **Трудоемкость**

УЗЛОВЫЕ ШВЫ

ОПЕРАЦИИ НА СОСУДАХ

ОПЕРАЦИИ НА АРТЕРИЯХ

- Экзоваскулярные операции направлены на улучшение региональной гемодинамики
- Эндоваскулярные операции – комплекс действий в просвете сосуда
- Реконструктивно-восстановительные операции

ОПЕРАЦИИ НА АРТЕРИЯХ

- Перевязка артерий
- Дезоблитерация артерий и реваскуляризация органов и тканей:
- эмболэктомия (прямая, непрямая)
- Эндартериэктомия (открытая, полуоткрытая, газовая)
- Резекция
- Реимплантация
- Пластика
- Обходное шунтирование
- Операции при аневризме
- Стентирование артерий

ОПЕРАЦИИ НА ВЕНАХ

- Венепункция
- Венесекция
- Операции при варикозном расширении вен нижней конечности:
- Венэктомия (флебэктомия)
- Полная облитерация сосудов путем наложения множественных лигатур на расширенные вены и узлы
- Устранение сброса крови из глубокой венозной сети в поверхностную
- Клапанообразование и экстравазальная коррекция клапанов

A.D.A.M.

ВЕНОГРАФИЯ

АРТЕРИОГРАФИЯ

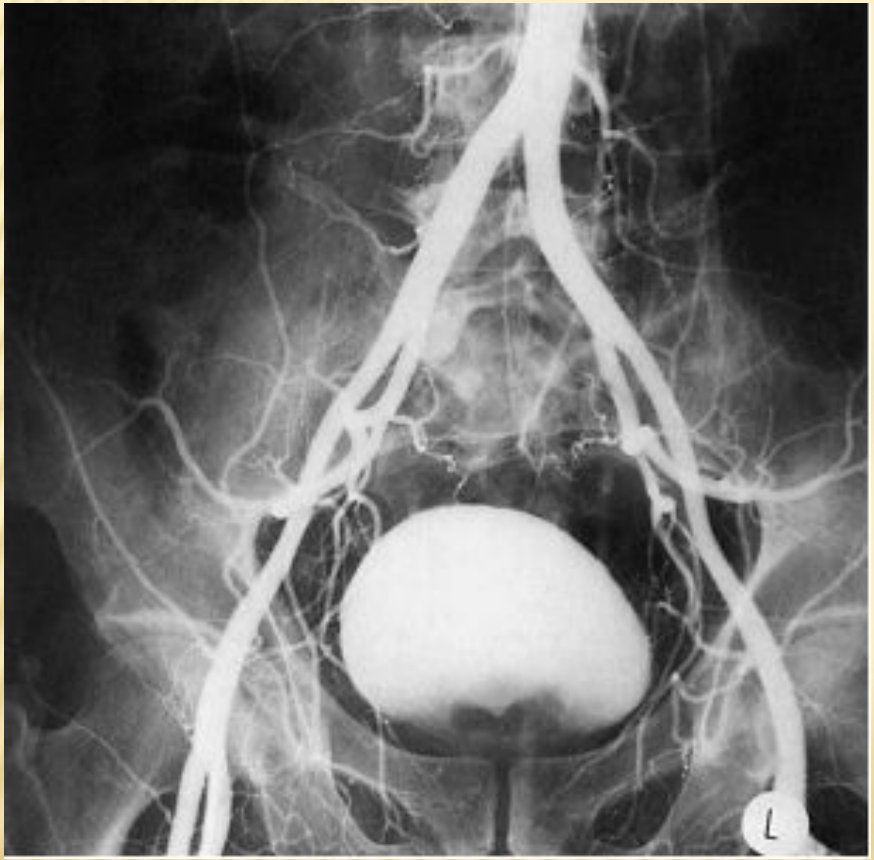

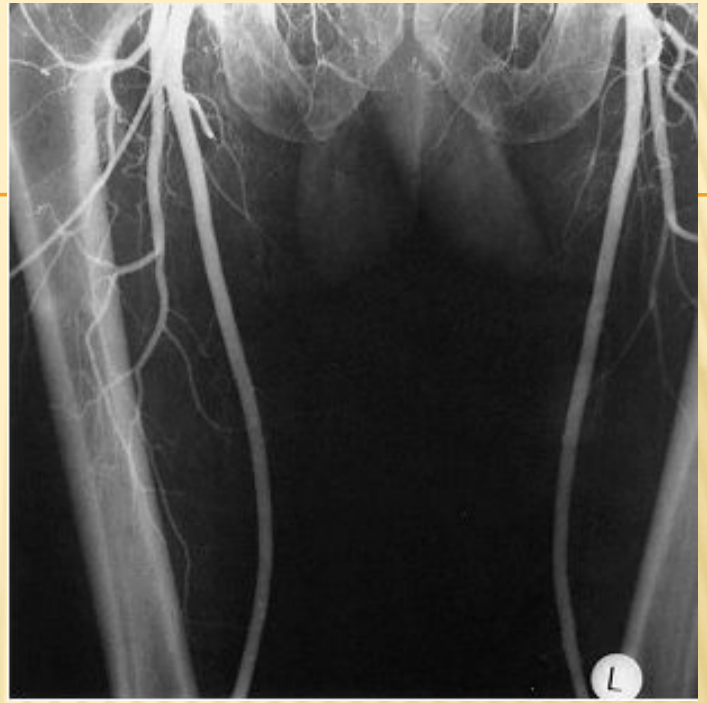

ation
PRE PTA

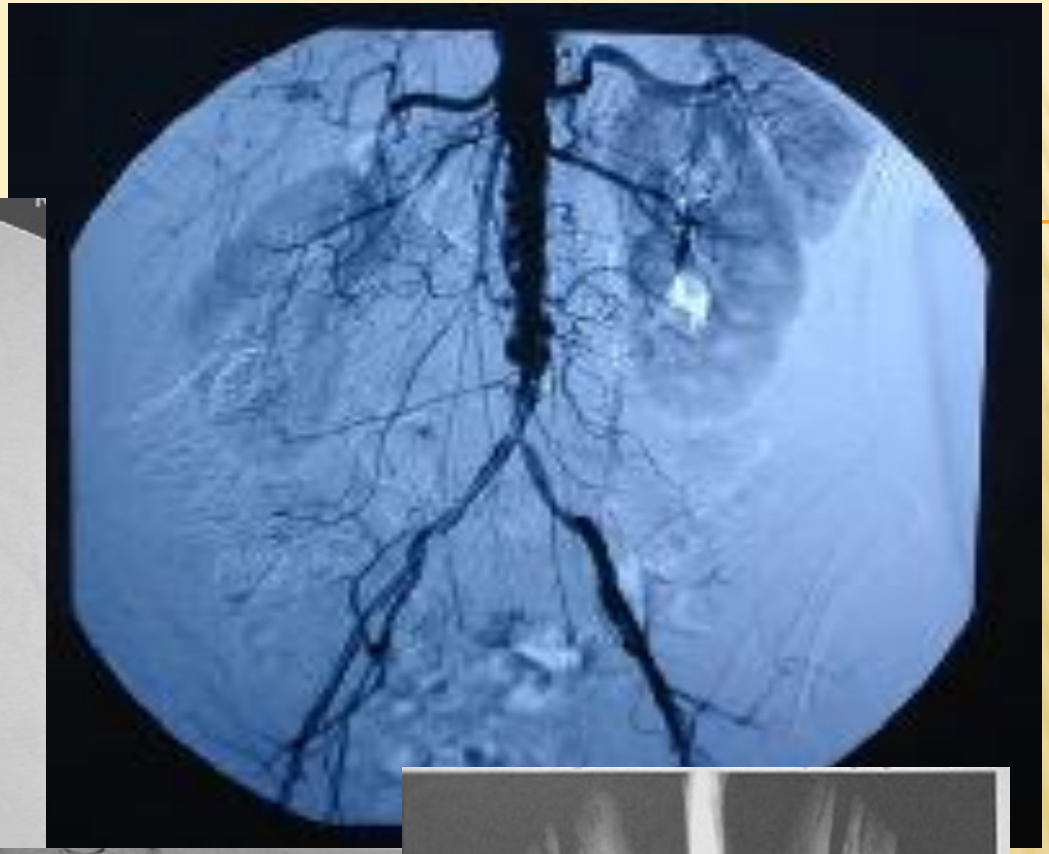

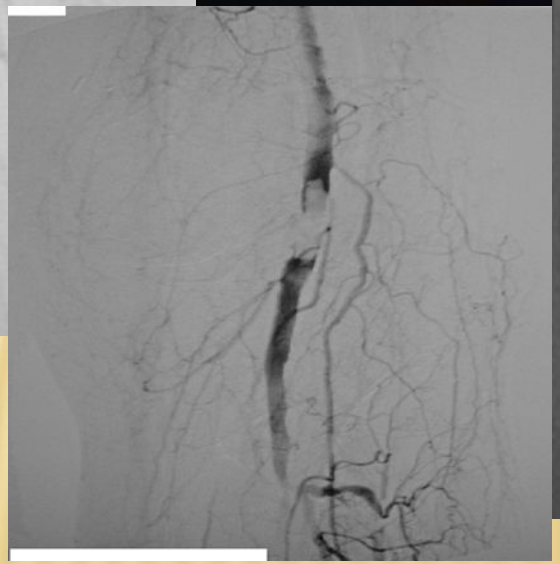

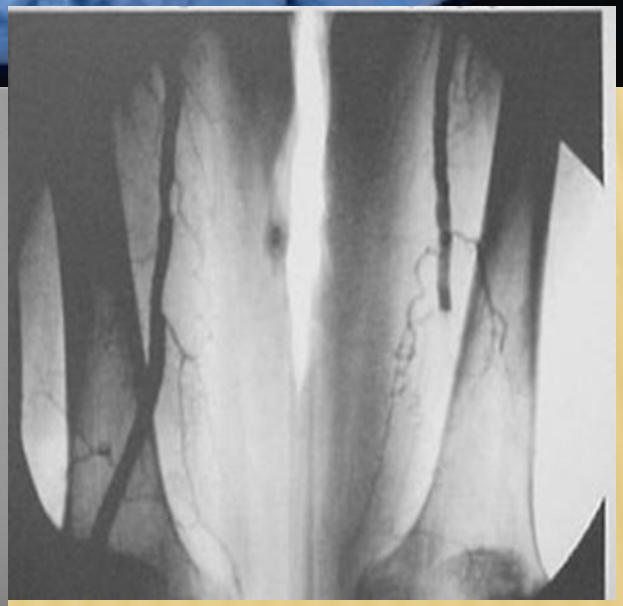

УЗИ СОСУДОВ НИЖНИХ КОНЕЧНОСТЕЙ

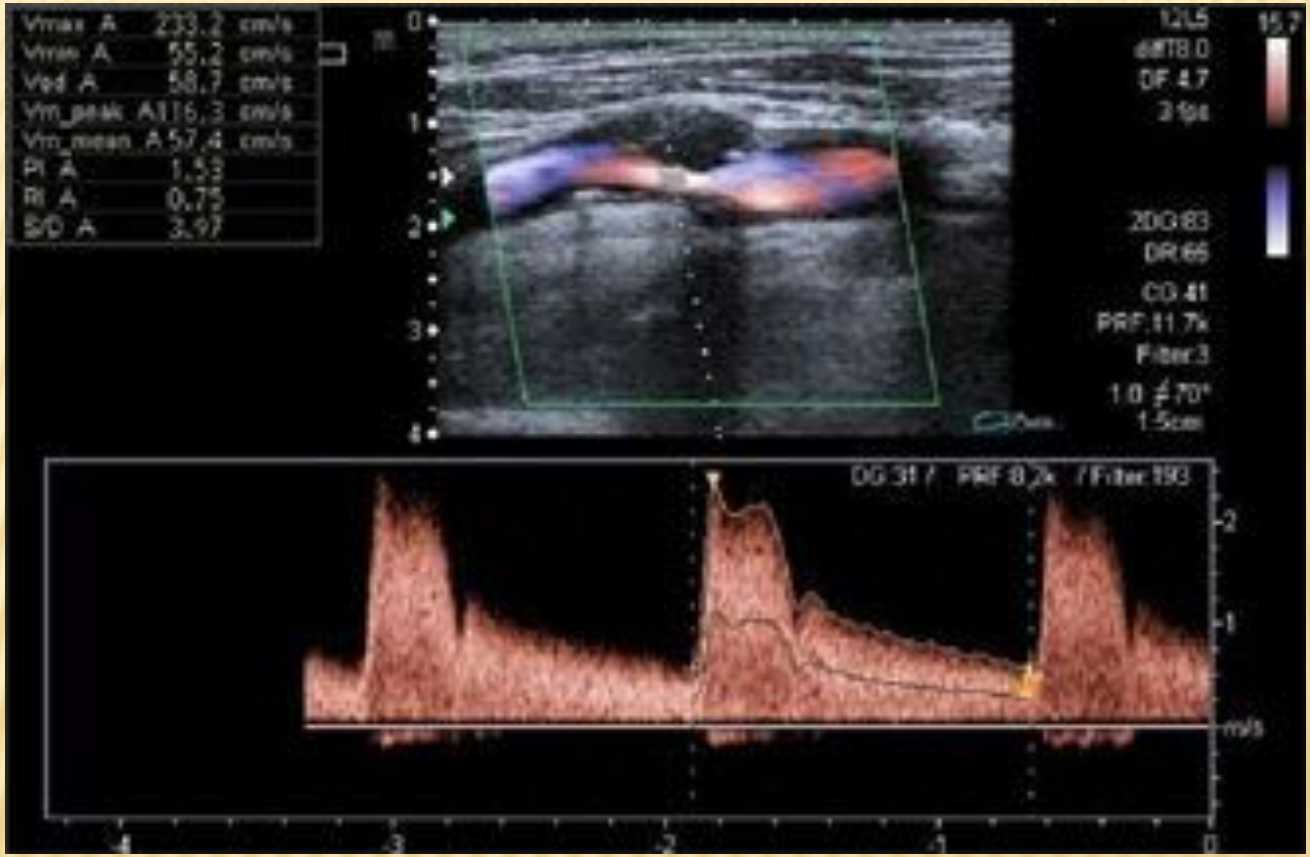

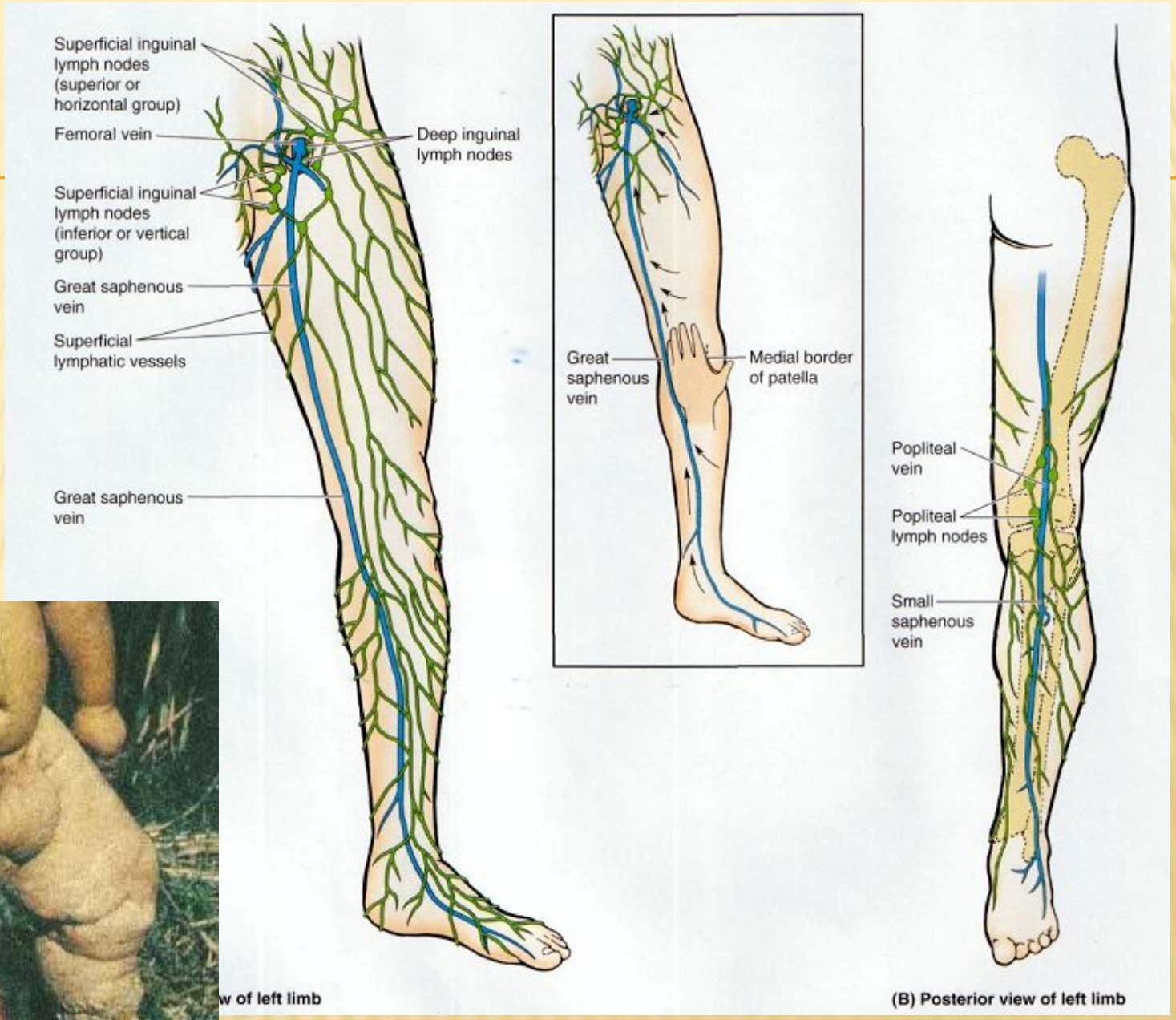
Superficial inguinal lymph nodes (superior or horizontal group)
Femoral vein
Deep inguinal lymph nodes
Superficial inguinal lymph nodes (inferior or vertical group)
Great saphenous vein
Superficial lymphatic vessels
Great saphenous vein
Great saphenous vein
Medial border of patella
Popliteal vein
Popliteal lymph nodes
Small saphenous vein
w of left limb
(B) Posterior view of left limb

ПЛЕЧЕВОЕ СПЛЕТЕНИЕ: СХЕМА

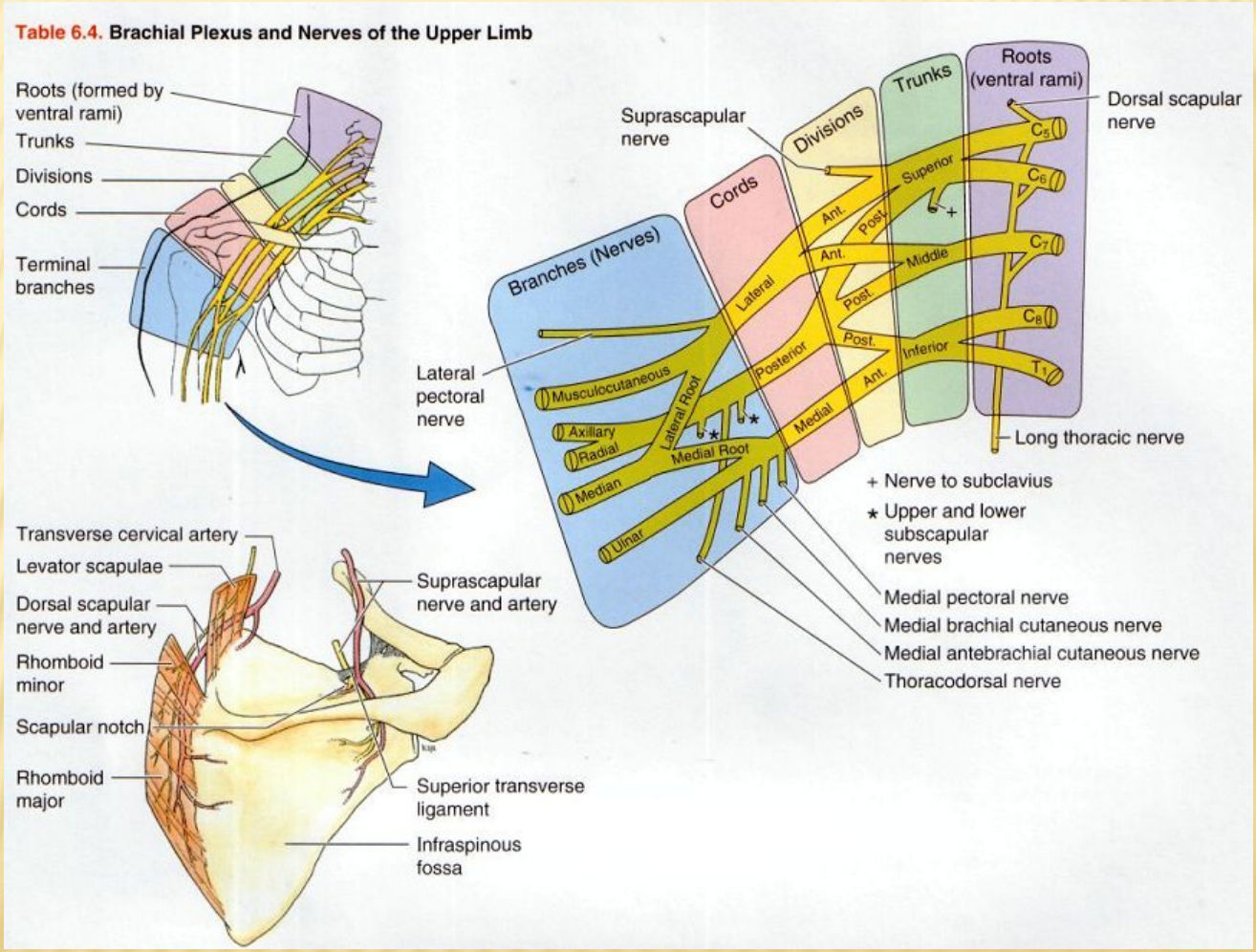

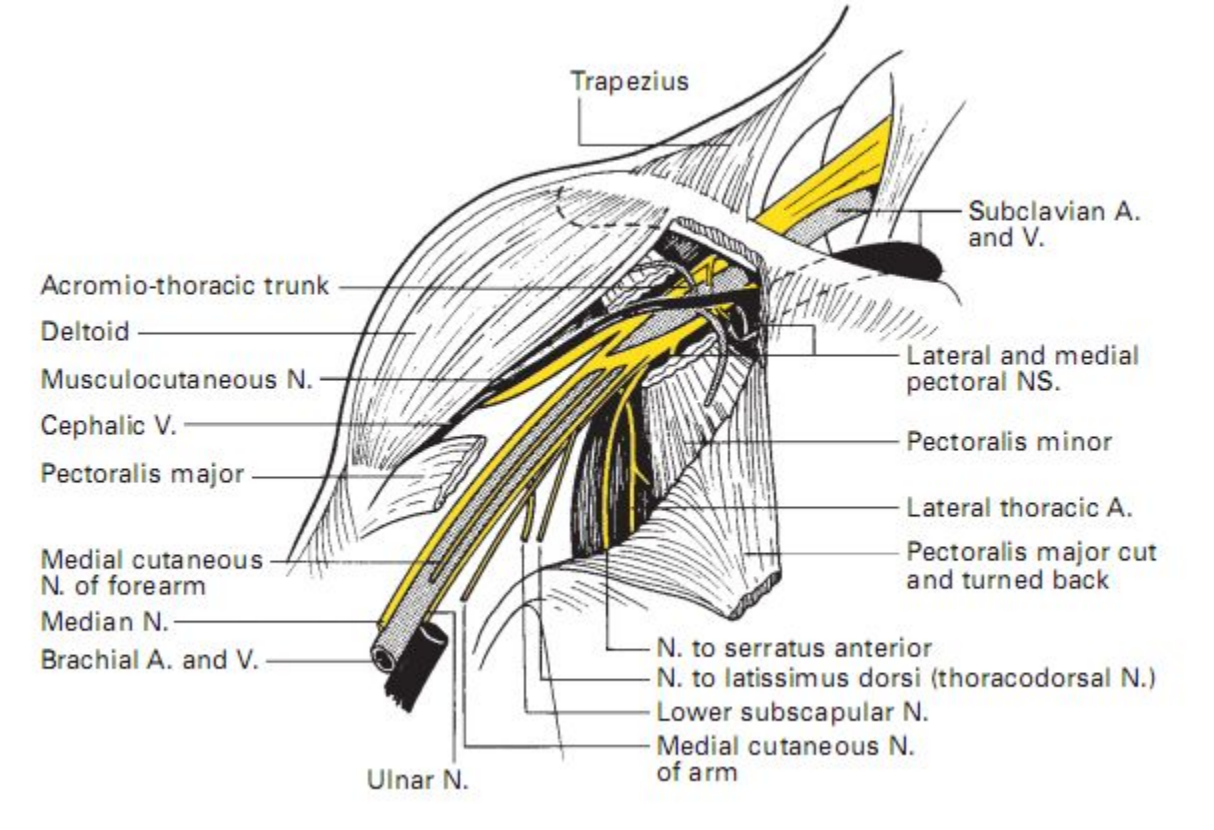
Trapezius
Subclavian A. and V.
Acromio-thoracic trunk
Deltoid
Musculocutaneous N.
Cephalic V.
Pectoralis major
Lateral and medial pectoral NS.
Pectoralis minor
Lateral thoracic A.
Pectoralis major cut and turned back
Medial cutaneous N. of forearm
Median N.
Brachial A. and V.
N. to serratus anterior
N. to latissimus dorsi (thoracodorsal N.)
Lower subscapular N.
Medial cutaneous N. of arm
Ulnar N.

ДОСТУПЫ К ПЛЕЧЕВОМУ СПЛЕТЕНИЮ.

- **Передний проекционный доступ** — ***линейным разрезом проводят от середины заднего края грудино-ключично-сосцевидной мышцы вниз через середину ключицы, далее по грудино-дельтовидной борозде и после пересечения подключично-подкрыльцовой области, продолжают по передней подкрыльцовой линии до шестого межреберья.***

- Доступ пригоден для широкого обнажения первичных и вторичных стволов сплетения, начальных отделов периферических нервов руки, что крайне необходимо при преганглионарных повреждениях плечевого сплетения для выделения межреберных нервов, используемых в качестве невротизаторов.

- **Широкий доступ** значительно облегчает подход к межреберным нервам, позволяет выделить их на достаточном протяжении для прямого анастомозирования с начальными отделами периферических нервов руки.

ДОСТУПЫ К ПЛЕЧЕВОМУ СПЛЕТЕНИЮ.

- **Задне-боковой доступ** — позволяет подойти с помощью микрохирургической техники, обеспечивающей сохранение кровоснабжения поврежденных стволов сплетения.
- Наружная яремная вена, как правило, сохраняется; в ряде случаев ее используют для аутовенопластики поврежденных участков подкрыльцовой и плечевой артерий.
- В подключичной области пересекают поперек волокон большую и малую грудные мышцы с сохранением передних грудинных нервов, проникающих в малую грудную мышцу с ее задней поверхности.
- При частичных параличах верхнего типа эти нервы могут быть использованы для невротизации. После выделения из рубцового конгломерата первичных, вторичных стволов, начальных отделов периферических нервов руки и подкрыльцовой артерии, производят идентификацию структур плечевого сплетения по оценке топографических взаимоотношений структур интраоперационной электростимуляции.

ПРОЕКЦИОННЫЕ ЛИНИИ НЕРВНЫХ СТВОЛОВ

- **Срединный нерв (n. medianus):**
- - проекция проводится от середины расстояния между медиальным надмыщелком и сухожилием двухглавой мышцы плеча к середине расстояния между шиловидными отростками локтевой и лучевой кости;
- - от середины локтевой ямки к середине расстояния между шиловидными отростками лучевой и локтевой кости.
- **Локтевой нерв (n. ulnaris):**
- - проекция проводится от медиального надмыщелка плеча к внутреннему краю гороховидной кости (линия Пирогова).

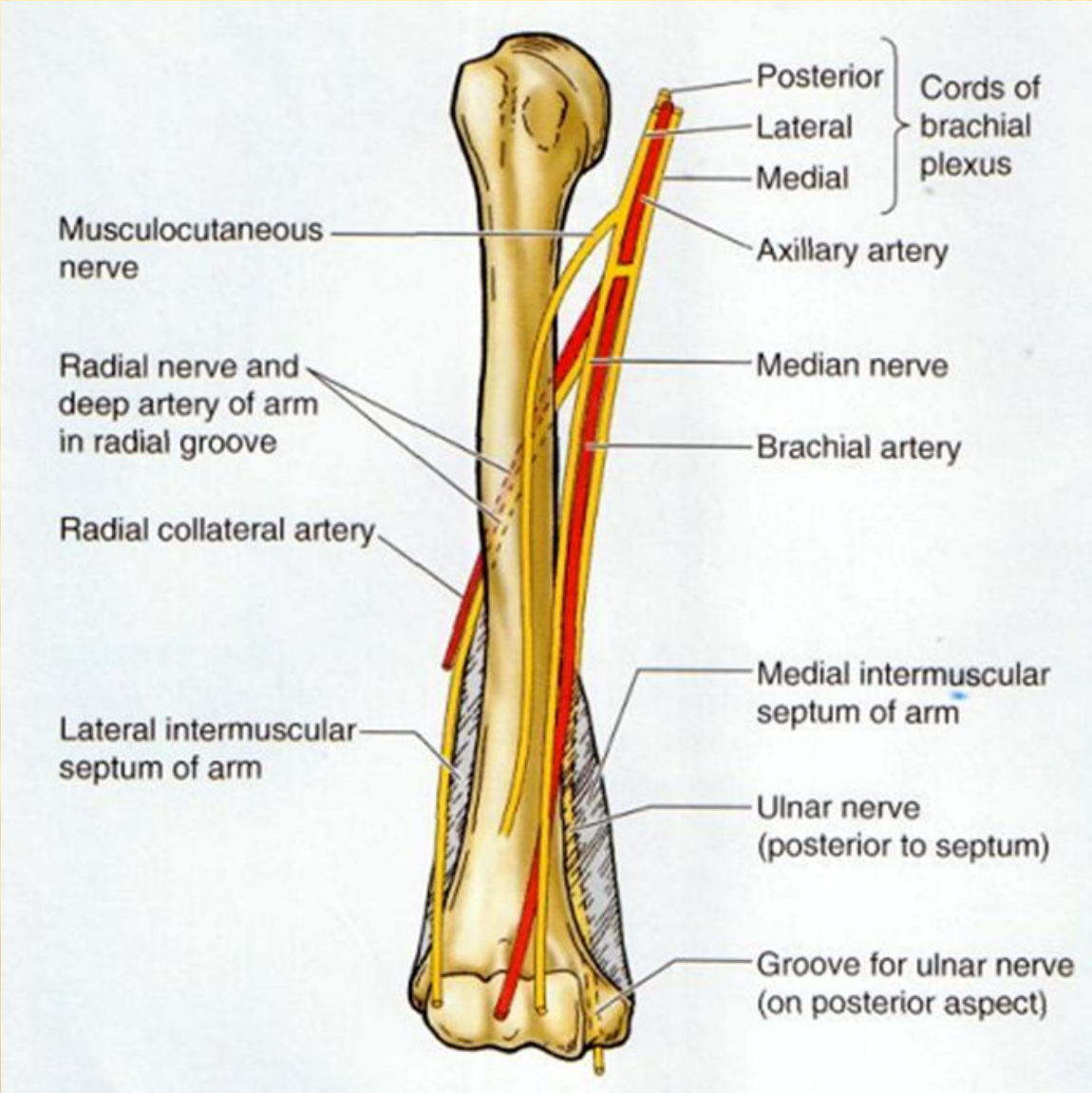
Posterior
Lateral
Medial
Cords of brachial plexus
Musculocutaneous nerve
Axillary artery
Radial nerve and deep artery of arm in radial groove
Median nerve
Brachial artery
Radial collateral artery
Medial intermuscular septum of arm
Lateral intermuscular septum of arm
Ulnar nerve (posterior to septum)
Groove for ulnar nerve (on posterior aspect)

ОПЕРАТИВНЫЕ ДОСТУПЫ К НЕРВНЫМ СТВОЛАМ ВЕРХНЕЙ КОНЕЧНОСТИ.

- **Обнажение лучевого нерва в подмышечной впадине.**
- Выделение лучевого нерва в этой области представляет большие трудности в виду глубокого залегания его под сосудисто-нервным пучком.
- Положение больного на спине, руку укладывают на приставной столик.
- Разрез кожи начинают от наиболее глубокой точки подмышечной впадины по направлению к латеральной ножке трехглавой мышцы на уровне верхней трети плеча.
- Рассекают фасцию сосудисто-нервного влагалища и оттягивают тупым крючком локтевой нерв, плечевую артерию и срединный нерв.
- После этого обнаруживают лучевой нерв. В зависимости от характера его повреждения производят невролиз или иссечение невромы.
- **Обнажение лучевого нерва в средней трети плеча.**
- Положение больного на животе, рука отведена и помещена на приставной столик. Можно также уложить больного на здоровый бок.
- Разрез кожи длиной 10—12 см начинают от середины заднего края дельтовидной мышцы и продолжают по направлению к наружному краю двуглавой мышцы плеча.
- Рассекают собственную фасцию, расслаивают и рассекают скальпелем промежуток между длинной и латеральной головками трехглавой мышцы.
- Раздвинув широко крючками головки мышцы, подходят к плечевой кости, где и находят лучевой нерв. В этой области он может быть ущемлен (при переломах плечевой кости) и спаян с костной мозолью. В таком случае для обнажения нерва трепанируют плечевую кость и выполняют невролиз или шов нерва в зависимости от характера повреждения. Вмешательство завершают иммобилизацией локтевого сустава гипсовой лонгетой.
- **Обнажение лучевого нерва в локтевой области**.
- Разрез кожи длиной 10—12 см начинают от латерального края двуглавой мышцы у перехода ее в сухожилие и продолжают вниз на предплечье по внутреннему краю плече-лучевой мышцы.
- Рассекают фасцию и оттягивают крючком плече-лучевую мышцу латерально, а сухожилие супинатора — медиально.
- Выходящий из-под латерального края двуглавой мышцы лучевой нерв разделяется в локтевой области на поверхностную и глубокую ветви.
- При выделении основного ствола нерва в локтевой области от спаек необходимо иметь в виду возможность повреждения поверхностной его ветви. Осторожной препаровкой избегают этого осложнения.
- Выделяют центральный и периферический концы лучевого нерва и осуществляют необходимый вид оперативного вмешательства.

ОБНАЖЕНИЕ СРЕДИННОГО НЕРВА.

- Положение больного на спине, руку укладывают на приставной столик.
- Срединный нерв на плече имеет такую же проекционную линию, как и плечевая артерия. Поэтому оперативные доступы к срединному нерву почти аналогичны доступам к плечевой артерии, при которых придерживаются внепроекционных разрезов.
- **Обнажение срединного нерва в верхней трети плеча**
- Топографо-анатомические условия для выделения нерва из спаек на этом уровне вызывают большие технические трудности. Здесь, в вилке, образованной двумя ножками плечевого сплетения (латеральная и медиальная), из которых формируются срединный нерв, проходит подкрыльцовая артерия. Поэтому обнажение нерва сопряжено с опасностью повреждения этой артерии. Иногда наблюдается сочетанные их повреждения. Хирургическое вмешательство в таких случаях может вызвать необходимость одновременной операции на подкрыльцовой артерии и срединном нерве. ; Обнажение срединного нерва в средней трети плеча. Разрез кожи длиной 8—10 см производят по медиальному краю двуглавой мышцы. Рассекают фасцию плеча и переднюю стенку двуглавой мышцы, являющуюся передней стенкой сосудисто-нервного влагалища. Из-за близкого расположения плечевой артерии и срединного нерва необходимо весьма осторожно разъединить рубцовую ткань, в которую нередко вовлекаются одновременно кровеносные сосуды и нерв. В зависимости от характера повреждения производят невролиз, шов нерва либо аутотрансплантацию. Конечности иммобилизуют при помощи гипсовой лонгеты. Обнажение срединного нерва в верхней трети предплечья. Положение больного на спине, руку больного укладывают на приставной столик. Разрез кожи длиной 8— 10 см начинают от середины локтевой ямки и проводят вниз на предплечье по проекционной линии. Края раны растягивают крючками и рассекают скальпелем фасцию предплечья между лучевым сгибателем кисти и круглым пронатором. Сомкнутыми анатомическими пинцетами проникают в межмышечный промежуток и отыскивают нерв, проходящий между головками круглого пронатора. В верхнем участке разреза (в локтевой ямке) следует иметь в виду поверхностное расположение нерва, впереди него проходит локтевая артерия. Обнажение срединного нерва в нижней трети предплечья и на кисти. Положение больного на спине. Руку больного укладывают на приставной столик. Разрез кожи длиной 6—8 см проводят по срединной линии предплечья, что соответствует медиальному краю лучевого сгибателя кисти. Рассекают фасцию предплечья и разводят крючками сухожилие лучевого сгибателя кисти с латеральной стороны, а сухожилие длинного и поверхностного сгибателя пальцев — с медиальной: между ними на небольшой глубине находят ствол срединного нерва. При необходимости обнажить ствол срединного нерва в области перехода его на кисть, разрез удлиняют по проекции срединного нерва. После выполнения операции на нерве накладывают швы на фасцию предплечья. Предплечье и кисть иммобилизуют гипсовой лонгетой.

ОБНАЖЕНИЕ ЛОКТЕВОГО НЕРВА.

- Доступы к нерву на протяжении верхней и средней трети плеча аналогичны таковым к срединному нерву. При этом не следует повреждать коллатеральную локтевую ветвь лучевого нерва к медиальной головке трехглавой мышцы, располагающуюся на небольшом расстоянии под локтевым нервом.
- **Обнажение локтевого нерва в нижней трети плеча.** Разрез кожи длиной 8—10 см проводят от середины медиальной двуглавой борозды по направлению к внутреннему надмыщелку плеча.
- Рассекают фасцию плеча по краю внутренней головки трехглавой мышцы. После этого тупыми крючками оттягивают ее край кзади, а медиальную головку двуглавой мышцы — кпереди.
- На медиальной поверхности внутренней головки трехглавой мышцы находят локтевой нерв.
- Перемещение локтевого нерва в локтевую ямку.
- При наличии больших дефектов нервного ствола в нижней трети плеча, где не удается непосредственное сопоставление отрезков нерва, прибегают к перемещению центрального и периферического отрезков в область локтевой ямки.
- Для этого удлиняют вертикальную часть разреза и продолжают его на предплечье, на 6—7 см ниже локтевой ямки и приступают к выделению отрезков нерва.
- Сначала выделяют из спаек проксимальный отрезок вместе с центральной невромой, затем рассекают внутреннюю межмышечную перегородку и переводят этот отрезок в среднее мышечное ложе.
- Выделенную часть нерва с невромой обертывают марлевой салфеткой, смоченной теплым изотоническим раствором, и приступают к обнаружению периферического отрезка локтевого нерва в верхней трети предплечья. Выделенный периферический отрезок прошивают толстой нитью через неврому и протягивают его в область локтевой ямки через тоннель, проделанный корнцангом под группой мышц сгибателей предплечья.
- При этом необходимо периферический отрезок нерва осторожно выделить, чтобы не повредить двигательных ветвей, отходящих здесь к мышцам-сгибателям.
- Чтобы осуществить безболезненно эту процедуру, вводят под мышцы-сгибатели предплечья значительное количество раствора новокаина. Удаляют центральную неврому, иссекают рубец и сшивают отрезки нерва посредством интерфасцикулярного шва или ауто-трансплантации. Локтевой сустав иммобилизируют гипсовой лонгетой.

ОБНАЖЕНИЕ ЛОКТЕВОГО НЕРВА НА КИСТИ.

- Разрез кожи начинают на 4 см выше и на 0,5 см латеральное гороховидной кости и проводят его вниз на кисть в виде дуги по ее краю.
- Пересекают утолщенный листок собственной фасции, имеющий вид связки.
- Разводят крючками края раны, после чего становится видна глубокая ветвь локтевого нерва, идущая вместе с локтевой артерией в толщу мышц возвышения V пальца.
- В зависимости от состояния выделенного нервного ствола выполняют операцию невролиза либо накладывают шов нерва.

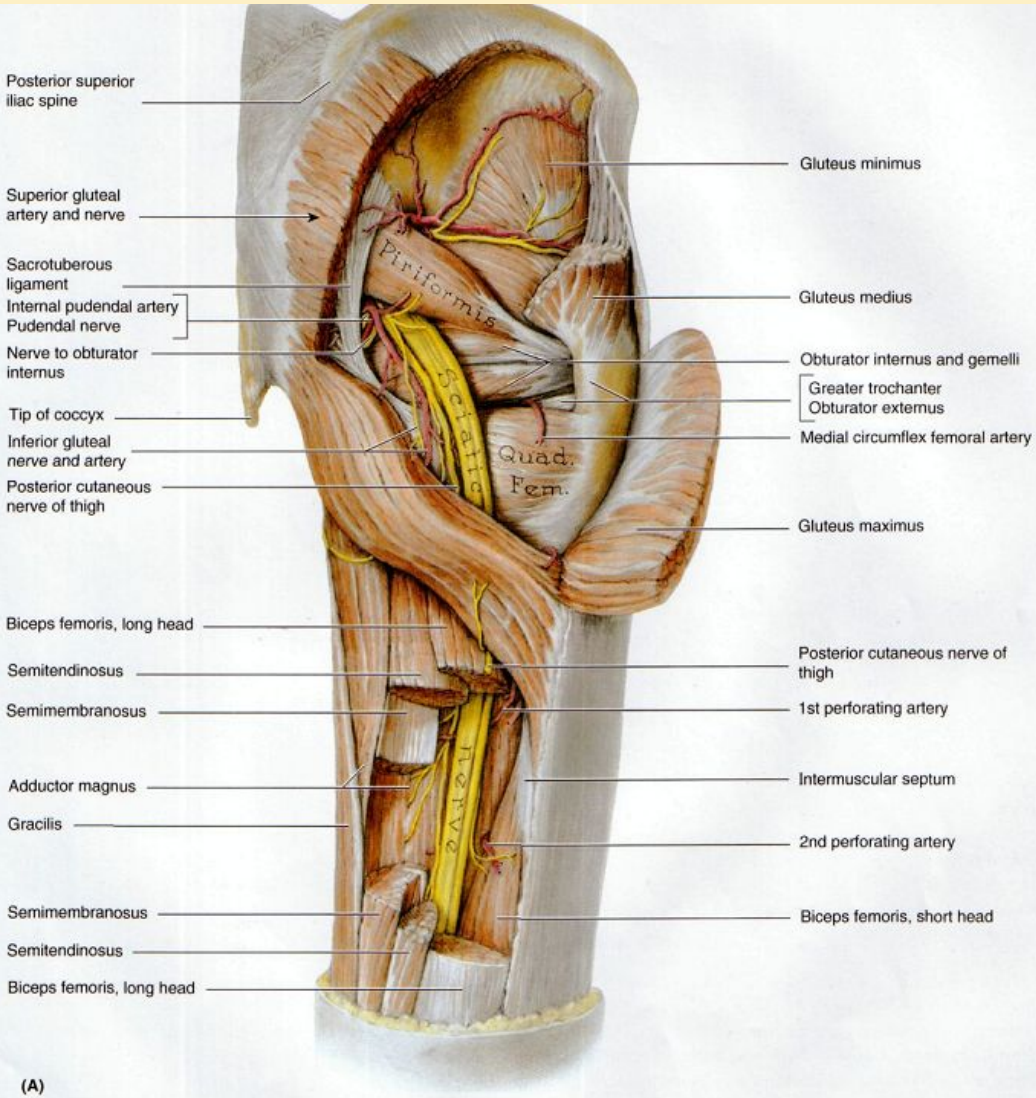

Figure 5.23. Deep dissection of the gluteal region and the posterior aspect of thigh.
A. Most of the gluteus maximus and medius are removed and segments of the hamstrings are excised. Note that the superior gluteal artery and nerve emerge from the pelvis superior to the piriformis to lie between the gluteus medius and minimus. The inferior gluteal artery and nerve, the sciatic nerve, and the posterior cutaneous nerve of the thigh typically emerge inferior to the piriformis; however, exceptions occur (see Fig. 5.26).

ОБНАЖЕНИЕ СЕДАЛИЩНОГО НЕРВА В ЯГОДИЧНОЙ ОБЛАСТИ.

- Проекционная линия седалищного нерва проходит от середины расстояния между седалищным бугром и большим вертелом.
- Положение больного на здоровом боку.
- Дугообразный разрез кожи (выпуклостью кпереди) начинают от гребня подвздошной кости и продолжают спереди большого вертела через ягодичную складку на бедро.
- Надрезают ягодичную фасцию у верхнего и нижнего краев большой ягодичной мышцы и проникают пальцем под эту мышцу.
- Под защитой зонда или пальца пересекают мышцу вблизи апоневротического растяжения.
- Далее рассекают глубокий листок ягодичной фасции, после чего оттягивают кверху и медиально большой кожно-мышечный лоскут.
- Тампоном расслаивают межмышечную клетчатку и у нижнего края большой ягодичной мышцы находят седалищный нерв.
- Далее приступают к освобождению нерва от спаек по ходу раны и выполнению операции невролиза или же удаления невромы с последующим наложением эпиневральных швов (5—6).
- После этого сшивают края большой ягодичной мышцы и фасцию. Швы на кожу. Иммобилизация конечности.

ОБНАЖЕНИЕ СЕДАЛИЩНОГО НЕРВА В СРЕДНЕЙ ТРЕТИ БЕДРА.

- Положение больного на спине.
- Разрез кожи длиной 10—12 см проводят по проекционной линии: рассекают фасцию, проникают тупым инструментом между мышцами.
- Крючками отводят длинную головку двуглавой мышцы кнаружи, а полусухожильную и полуперепончатую мышцу — кнутри.
- Раздвигая клетчатку между этими мышцами, находят седалищный нерв. Следует помнить, что длинная головка двуглавой мышцы бедра пересекает нерв косо снутри кнаружи.
- При наличии спаек нерва с мышцей разделяют рубцы, оттягивая двуглавую мышцу кверху и латерально или книзу и медиально.
- В случаях крупных дефектов нерва, образовавшихся после иссечения невромы (6— 8 см), для сопоставления центрального и периферического отрезков нерва и наложения швов необходимо согнуть конечность в коленном суставе или прибегнуть к аутотрансплантации. Послойное зашивание раны.
- Иммобилизация конечности гипсовой повязкой.

ОБНАЖЕНИЕ БОЛЬШЕБЕРЦОВОГО НЕРВА В ВЕРХНЕЙ ТРЕТИ ГОЛЕНИ.

- Положение больного на животе, колено слегка согнуто.
- Срединный разрез кожи по задней поверхности го-, лени, переходящий на область подколенной ямки.
- Рассекают фасцию, прикрывающую сосудисто-нервный пучок в подколенной ямке, и приступают к разделению головок икроножной мышцы, начиная от уровня мыщелков бедра.
- При разрезе фасции оберегают от повреждения крупные сосуды и медиальный кожный нерв голени.
- В подколенной ямке высвобождают большеберцовый нерв из клетчатки либо от спаек и берут его на держалки.
- Проникая пальцем между головками икроножной мышцы, разделяют их скальпелем или ножницами, строго придерживаясь срединной линии, достигая середины голени.
- При растягивании икроножной мышцы крючками хорошо видны ветви большеберцового нерва, проникающие в каждую из головок этой мышцы.
- Находят сухожильную дугу камбаловидной мышцы, под которую проходит большеберцовый нерв.
- Рассекают сухожильную дугу и камбаловидную мышцу вдоль ее пучков.
- При манипуляции на нерве следует помнить о близком его соседстве с подколенной веной и артерией.