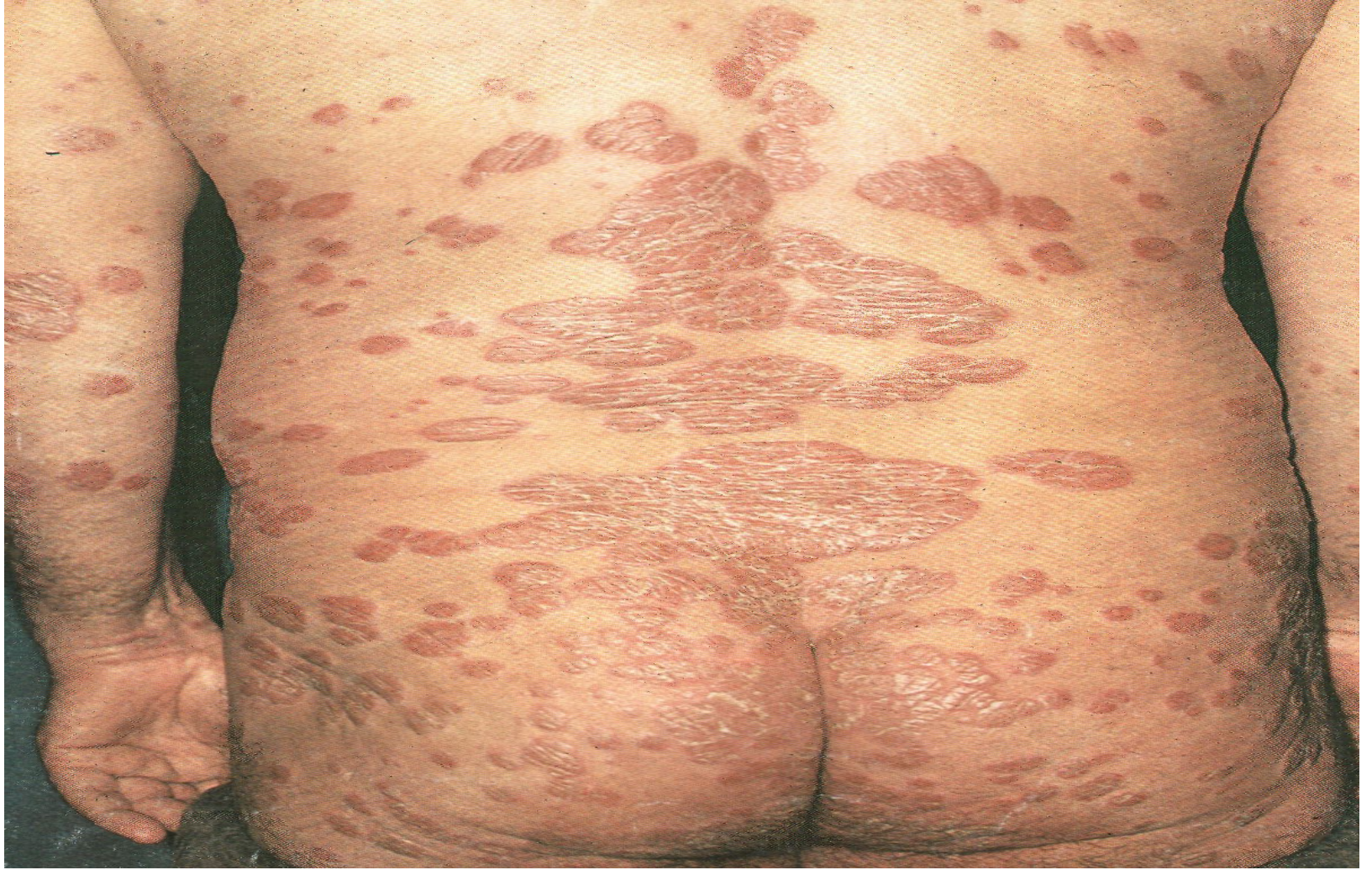

# № 1

- На прием к фельдшеру обратился больной с жалобами на появление высыпаний, боли в суставах. Из анамнеза болен несколько лет. Обострение отмечает в зимний период.

## **Вопросы:**

1. Диагноз. Обоснование диагноза
2. Тактика на ФАП.
3. Рекомендации больному.

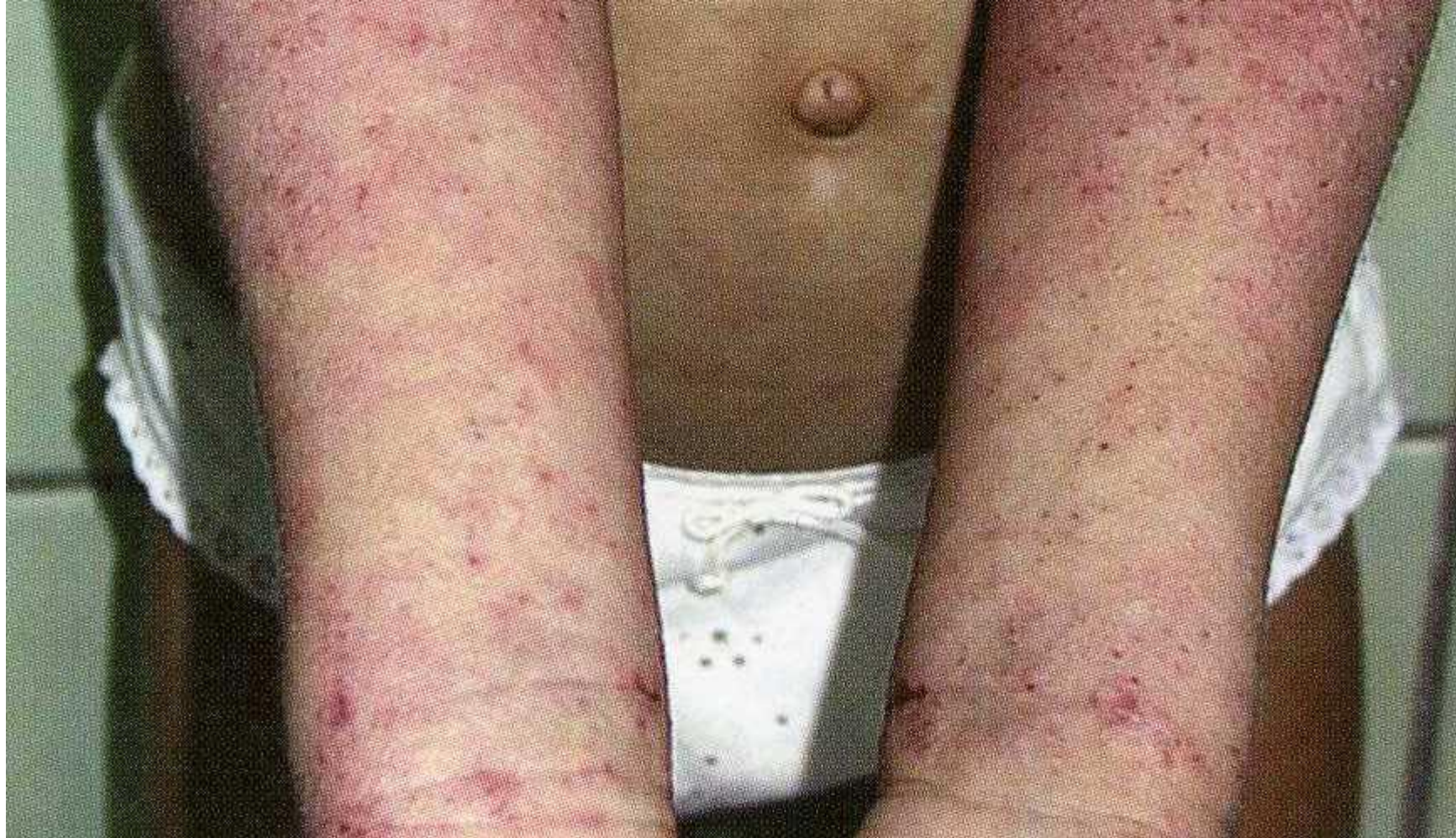

## № 2

- На прием обратился подросток с жалобами на зуд, плохой сон. Со слов болен с детства, обострения отмечает от приема сладкой пищи, рыбы. Дермографизм кожи белый.

### **Вопросы:**

1. Диагноз
2. Обоснование диагноза
3. Тактика на ФАП.



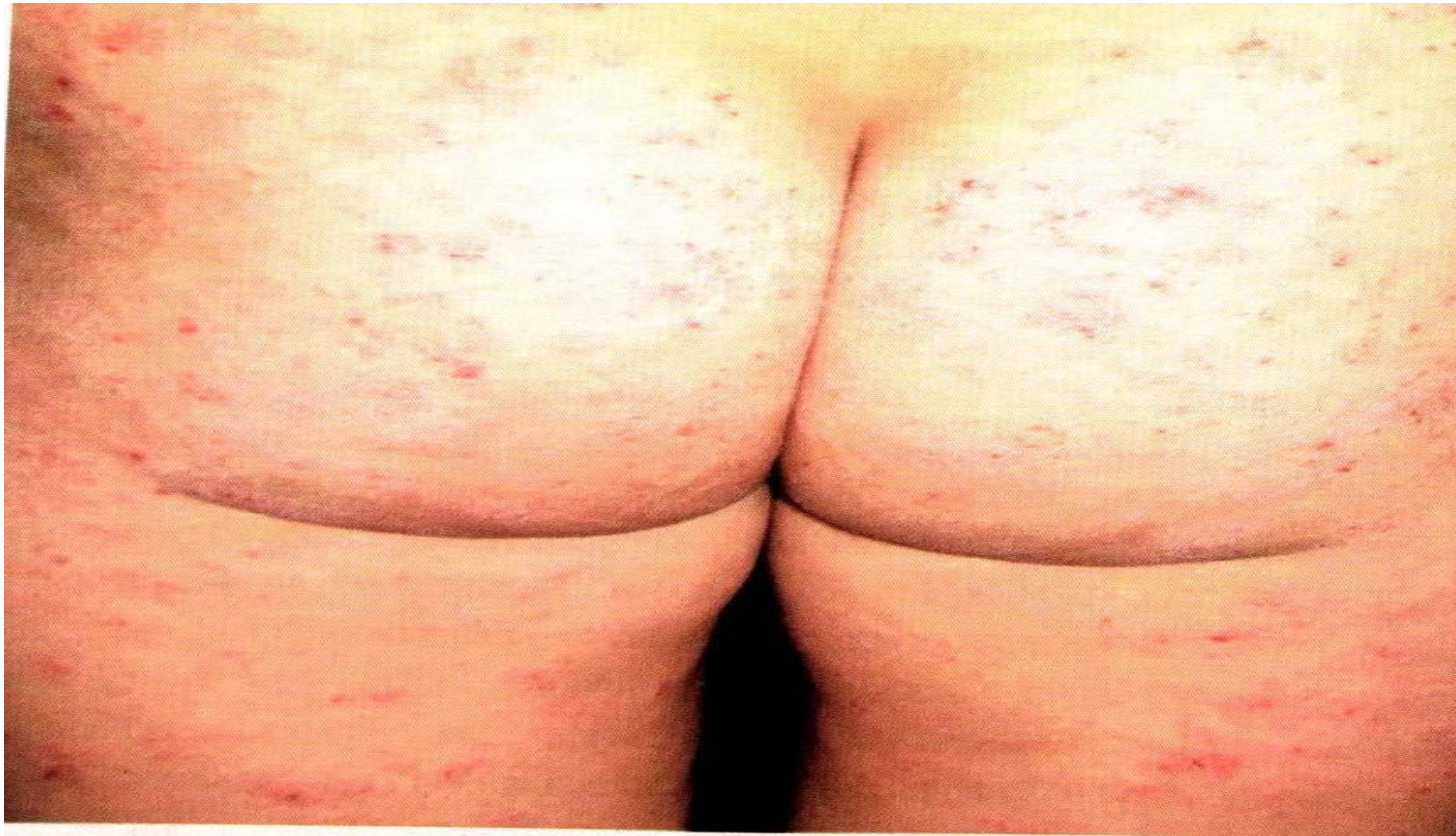## Задача № 3

- При медосмотре в школе у ребенка обнаружены узелковые высыпания розового цвета, следы расчесов на коже ягодиц, живота, межпальцевых складках рук, единичные пустулы.

### **Вопросы:**

1. Диагноз
2. Обоснование диагноза
3. Тактика на ФАП.

# Задача № 3

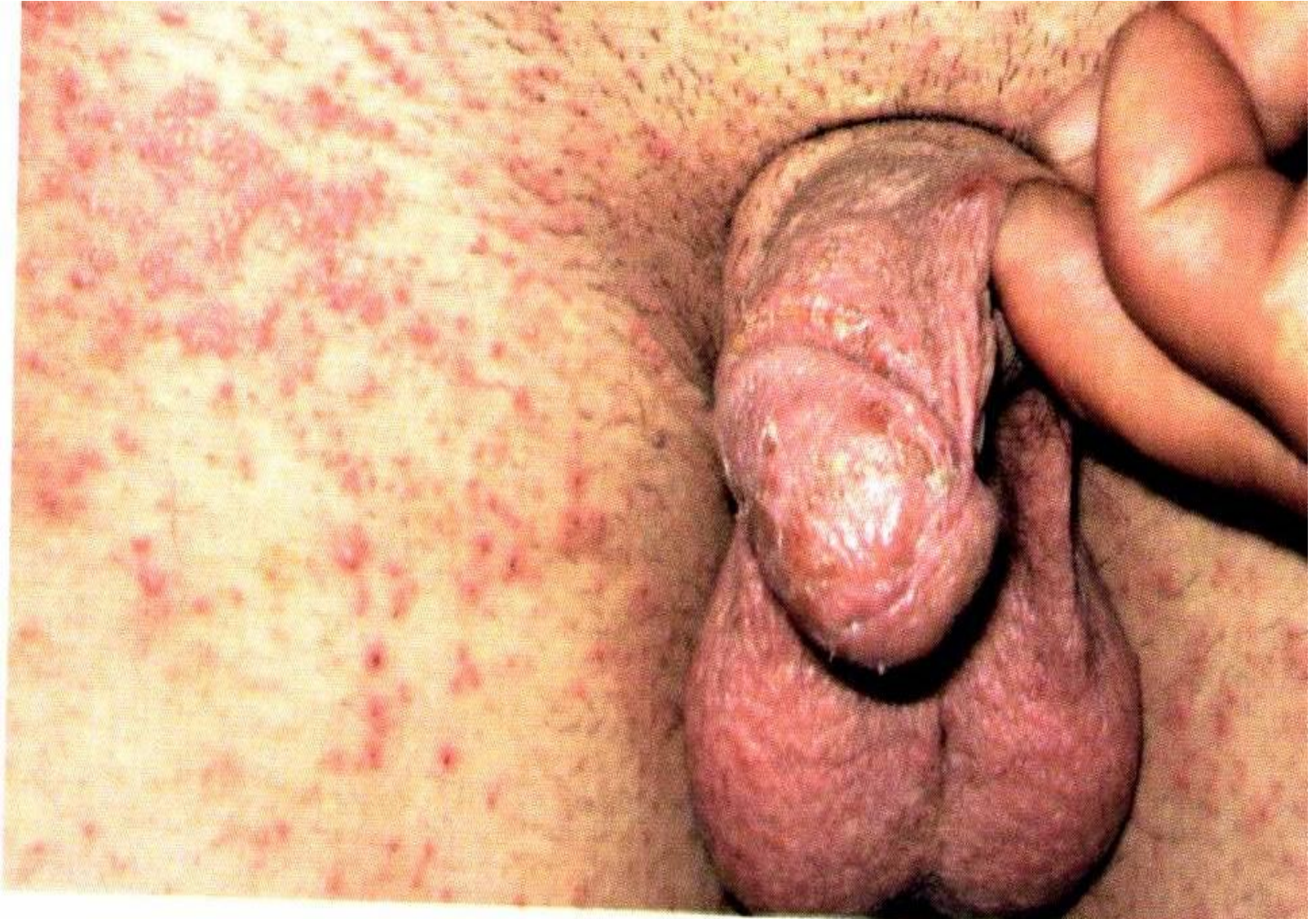

## № 4

- При медицинском осмотре на предприятии обнаружены высыпания на коже живота, бедер, ягодиц, половом члене. Беспокоит со слов зуд, преимущественно в вечернее время. Болен более двух недель. Живет в общежитии рабочих, в комнате 3 человека.

### **Вопросы:**

1. Диагноз.
2. Обоснование диагноза.
3. Ваша тактика на ФАП.



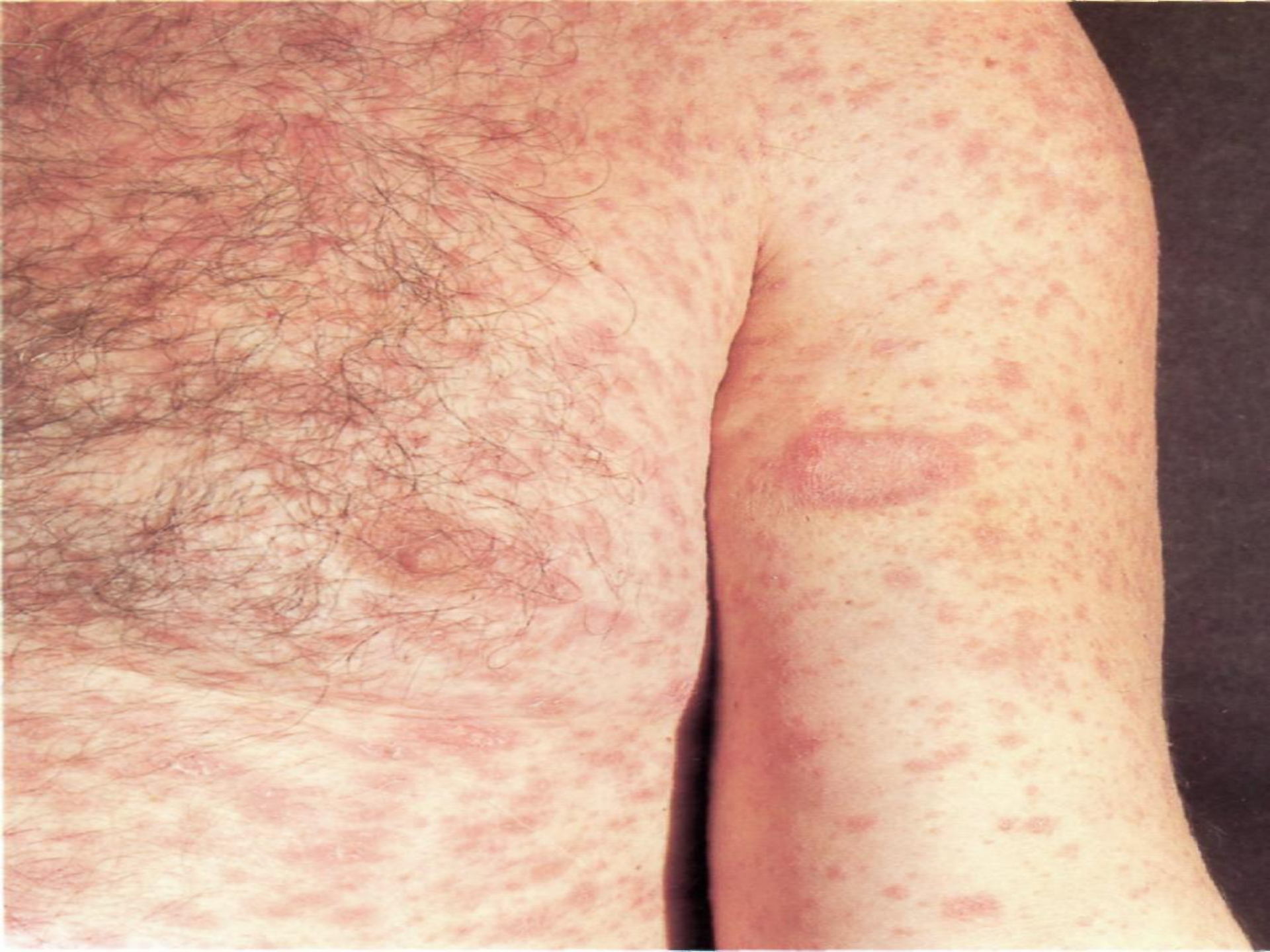

## Задача № 5

- На прием обратился молодой человек с жалобами на появление высыпаний на коже туловища, беспокоит легкий зуд, высыпания распространились после приема душа. Причину указать не может.

### **Вопросы:**

1. Диагноз. Обоснование диагноза.
2. Ваша тактика на ФАП.
3. Рекомендации больному.

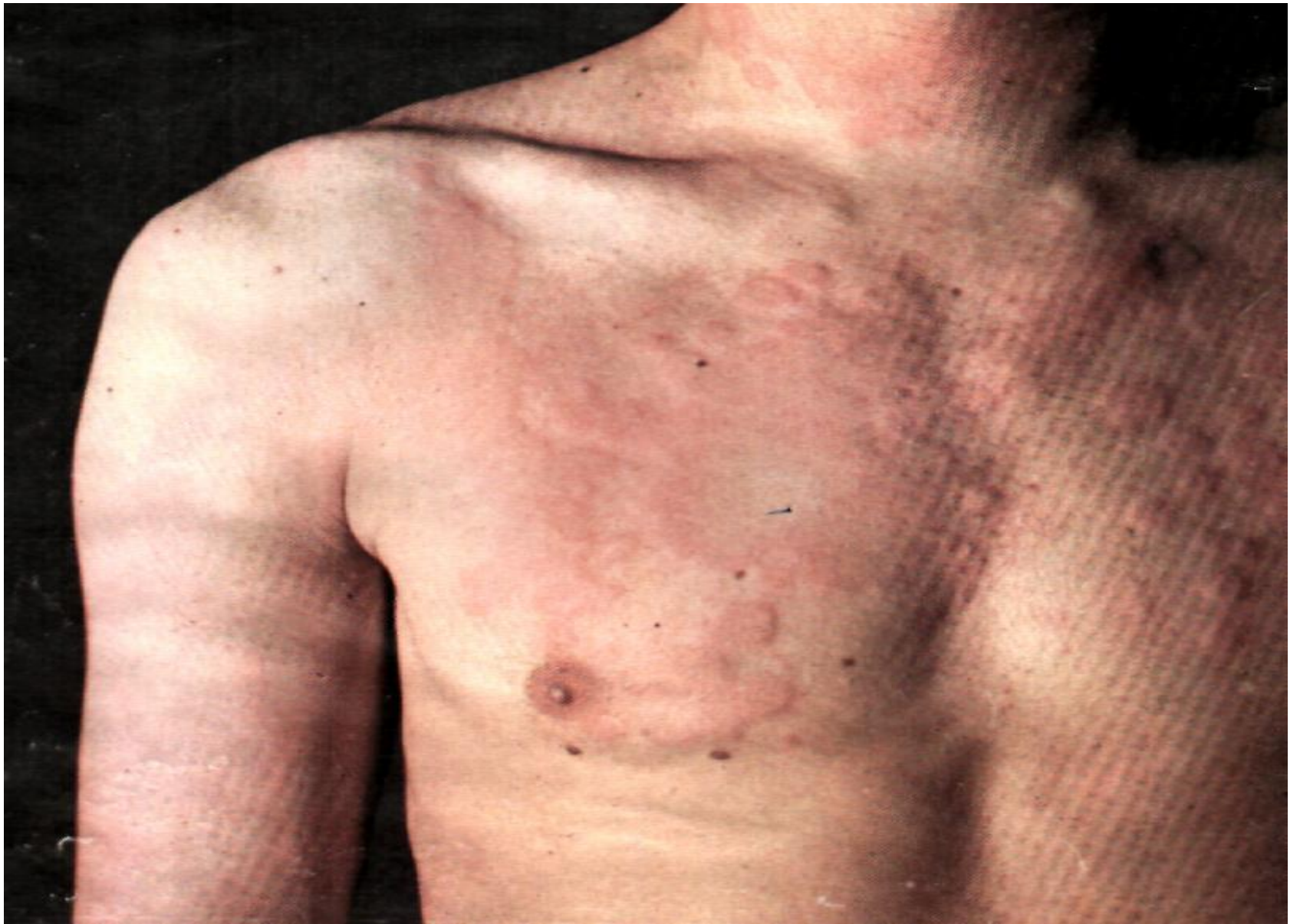

## Задача № 6

- На прием обратился молодой мужчина с жалобами на появление зудящихся высыпаний розового цвета на коже туловища. Причину болезни указать не может, возможно после приема копченной рыбы.  
Дермографизм кожи уртикарный.

### **Вопросы:**

1. Диагноз. Обоснование диагноза.
2. Ваша тактика на ФАП. 3. Рекомендации.
3. Что такое дермографизм кожи.



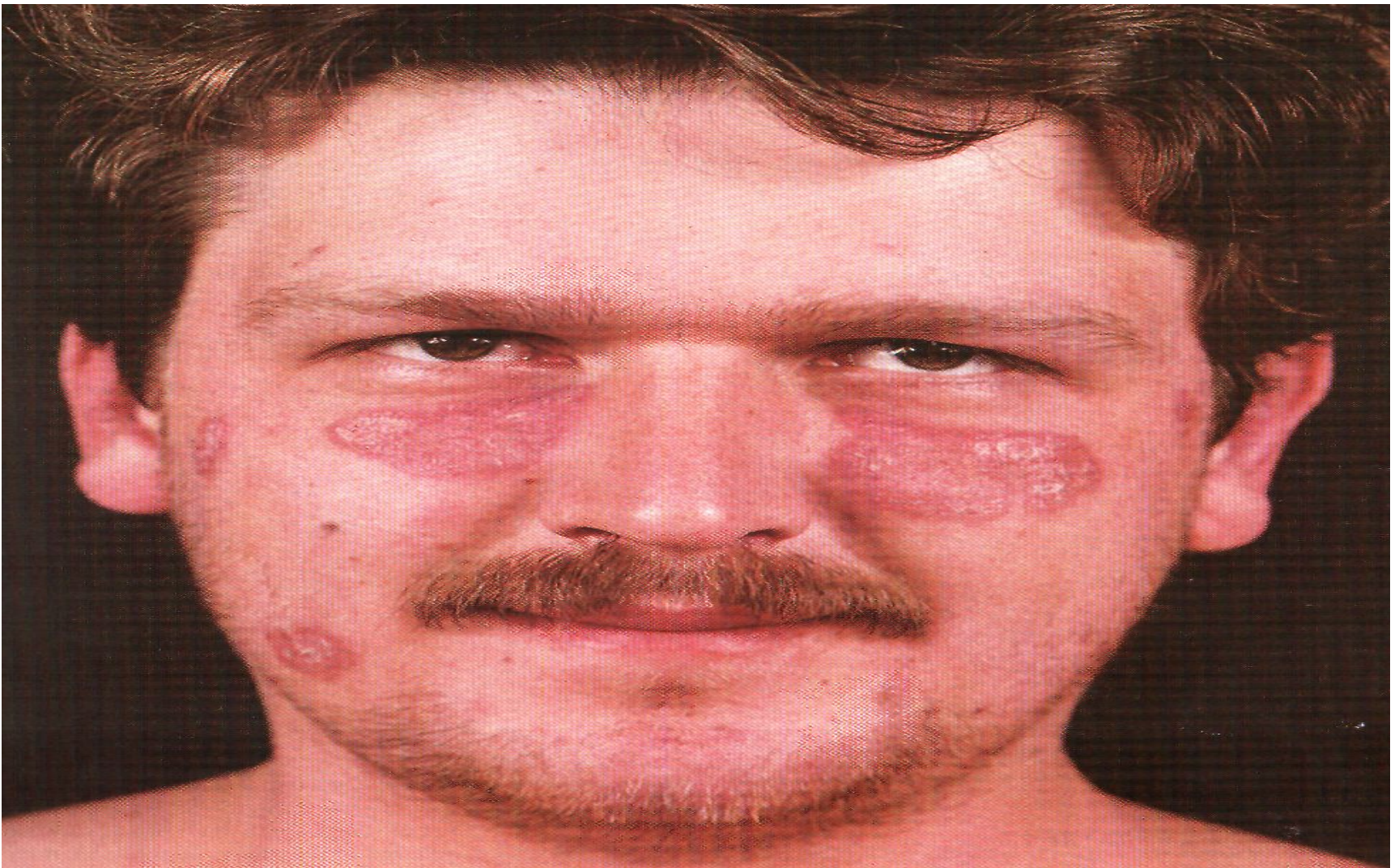## Задача № 6

- На прием обратился молодой мужчина с жалобами на появление высыпаний на коже лица, жжение. Причину болезни указать не может, возможно после приема копченной рыбы. Дермографизм кожи уртикарный.

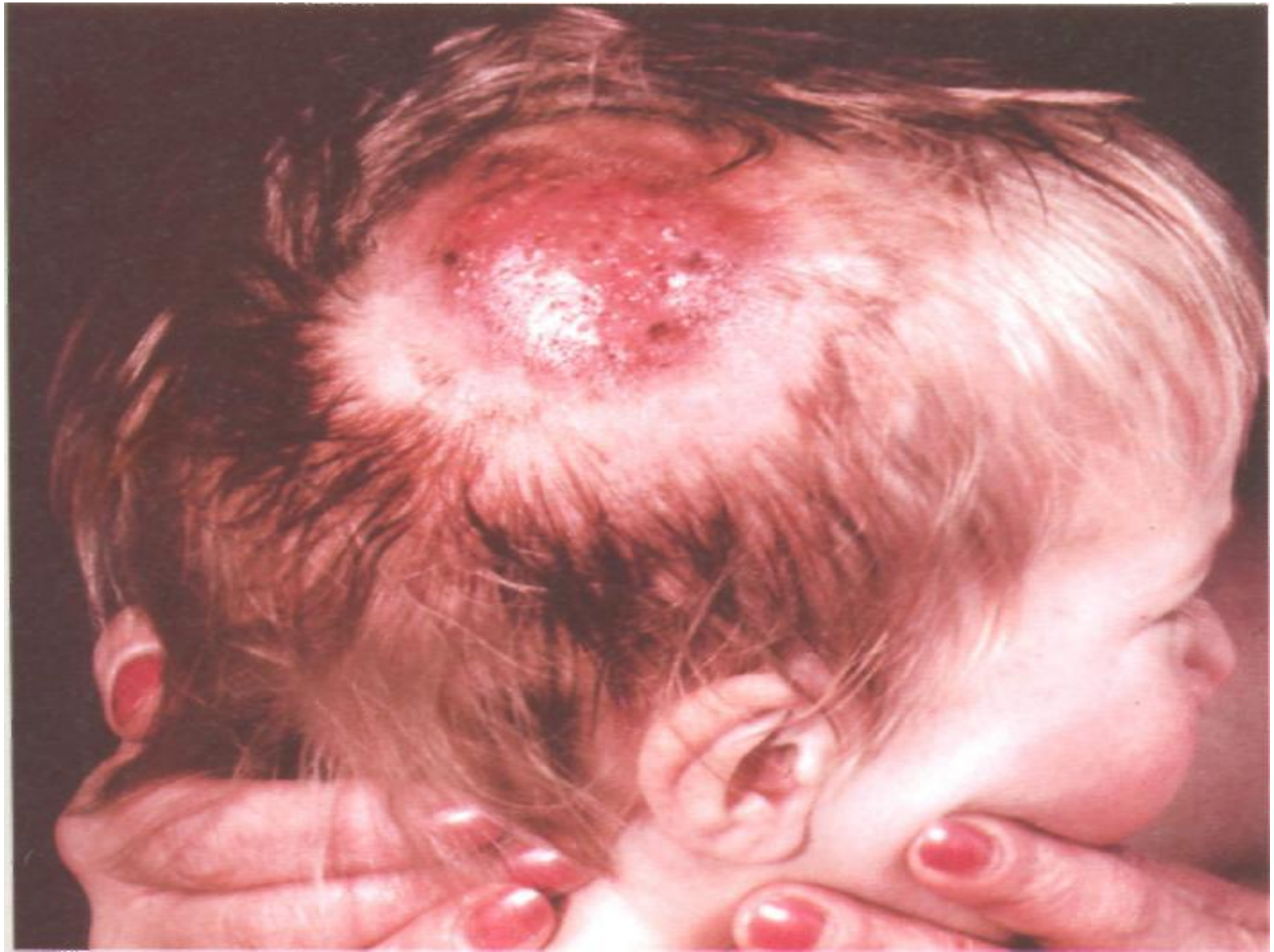### **Вопросы:**

1. Диагноз. Обоснование диагноза.
2. Ваша тактика на ФАП. 3. Рекомендации.
3. Что такое дермографизм кожи.

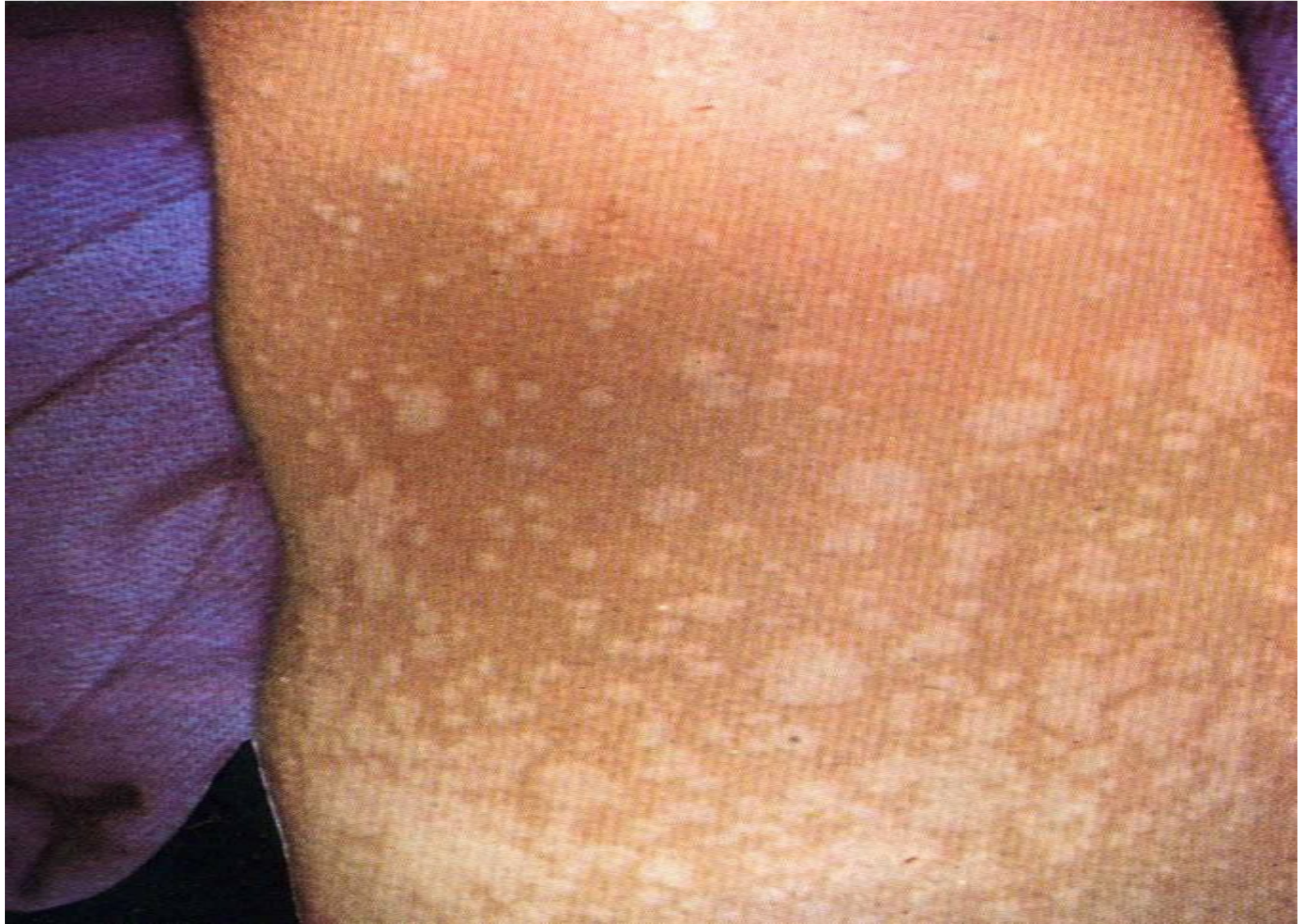


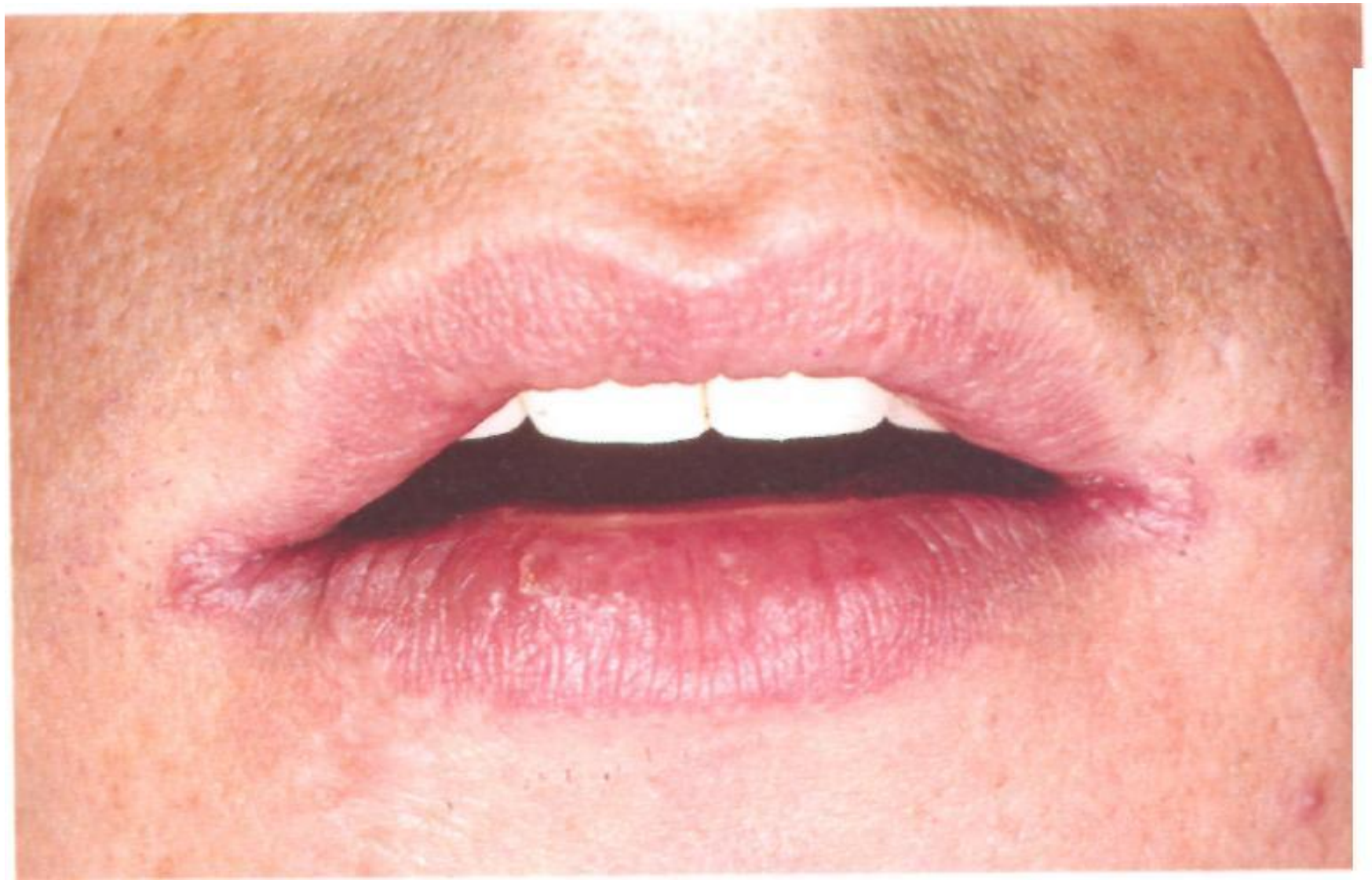

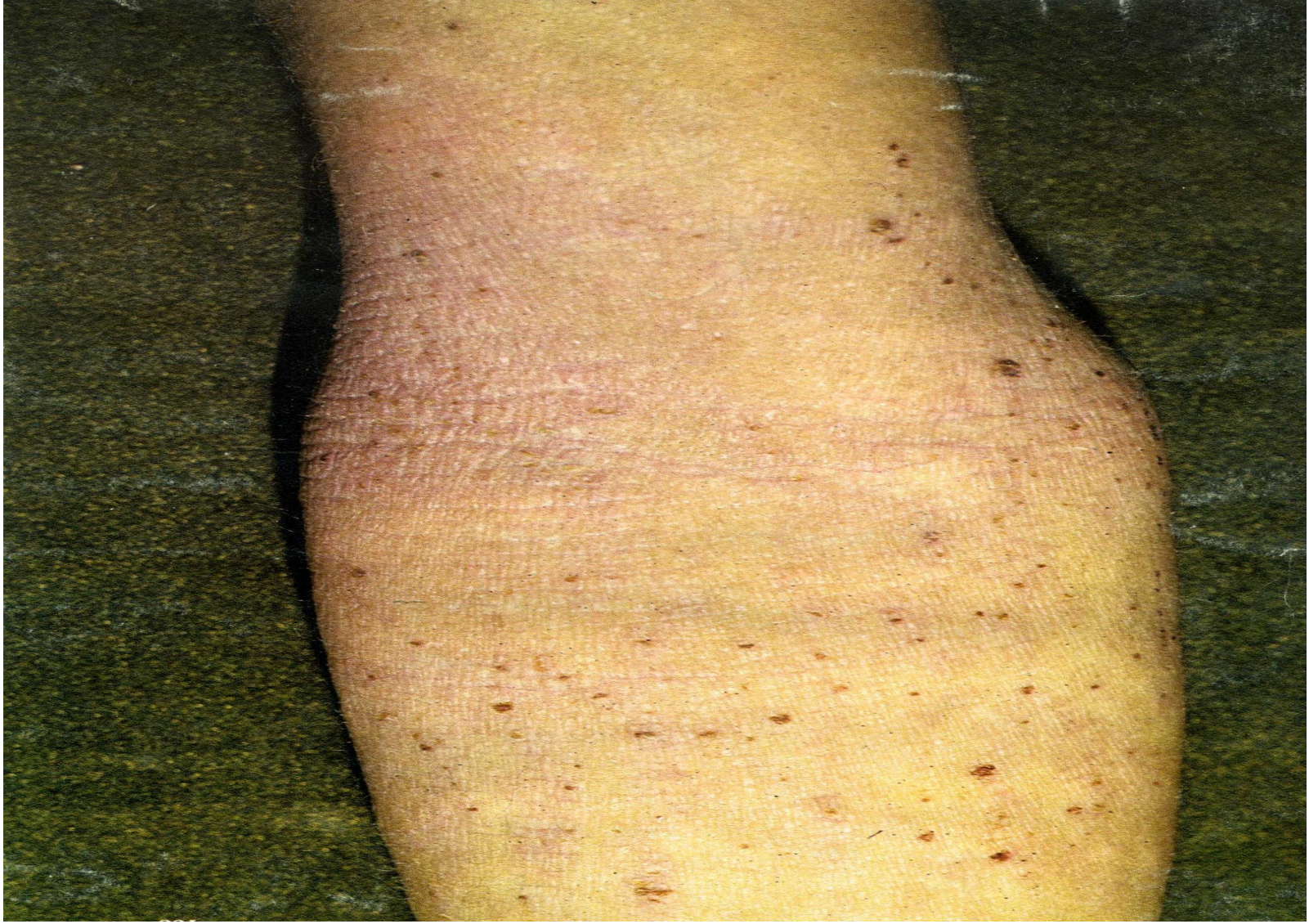
**Беспокоит зуд, жжение**



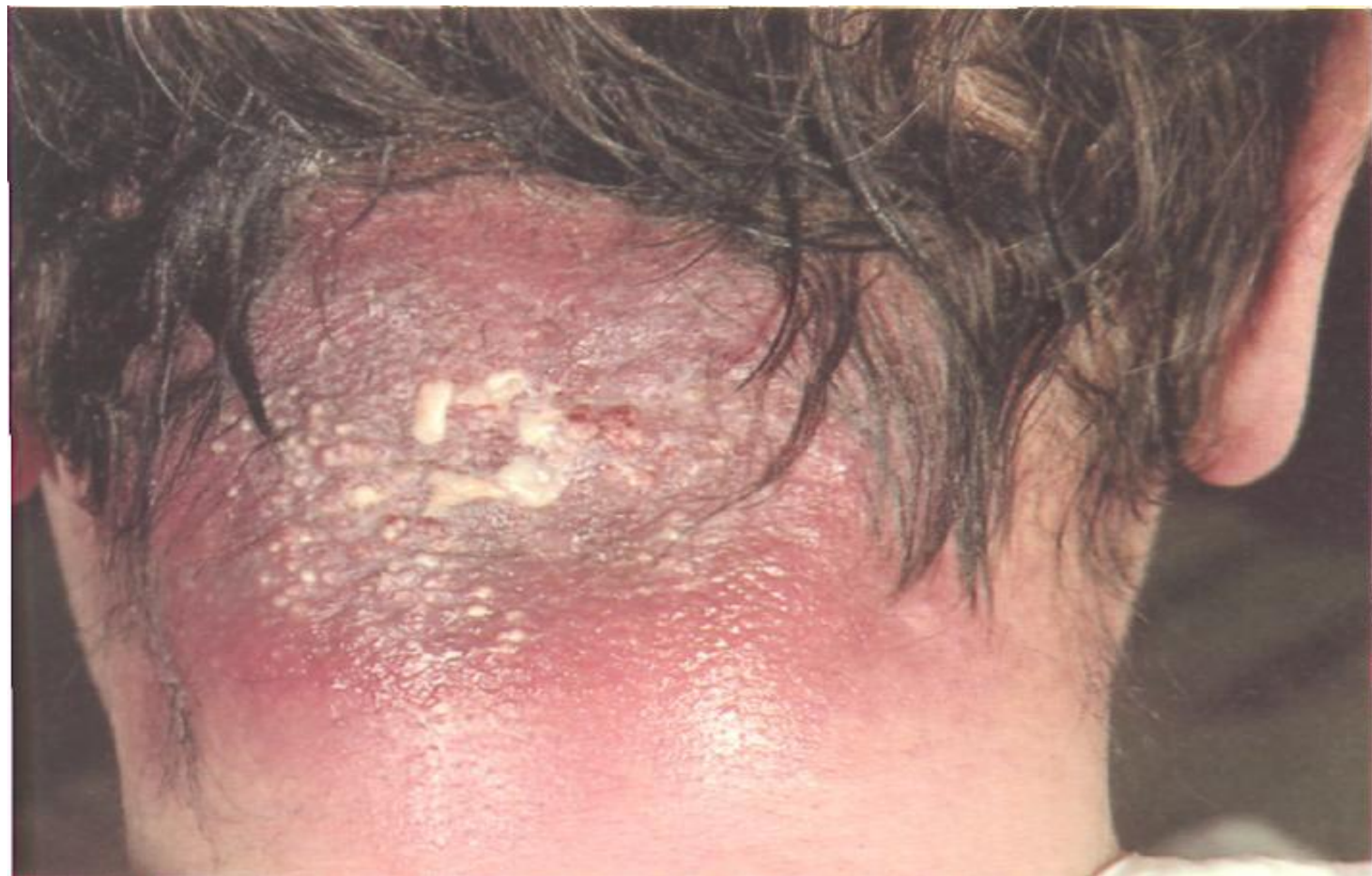


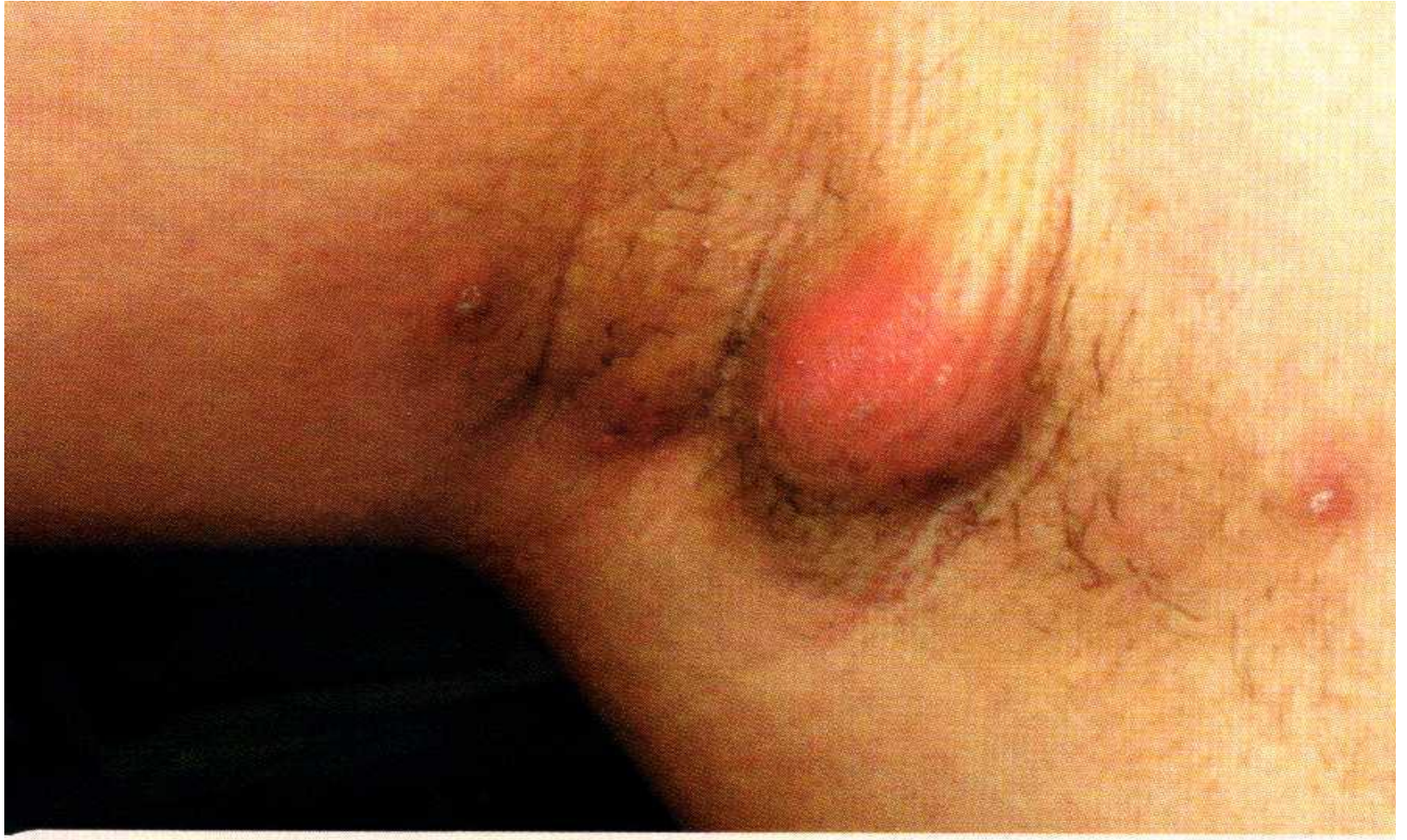


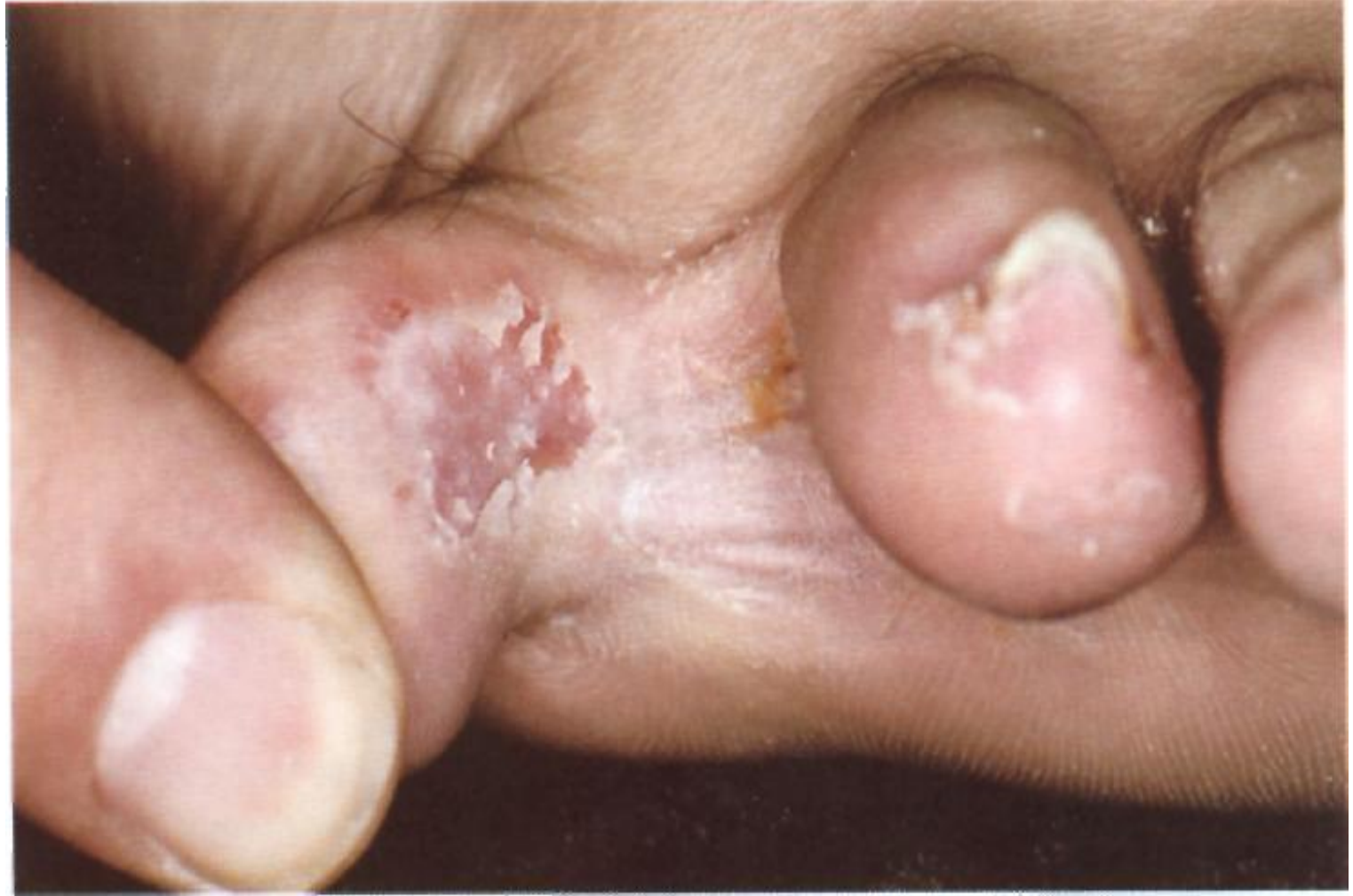

№ 5

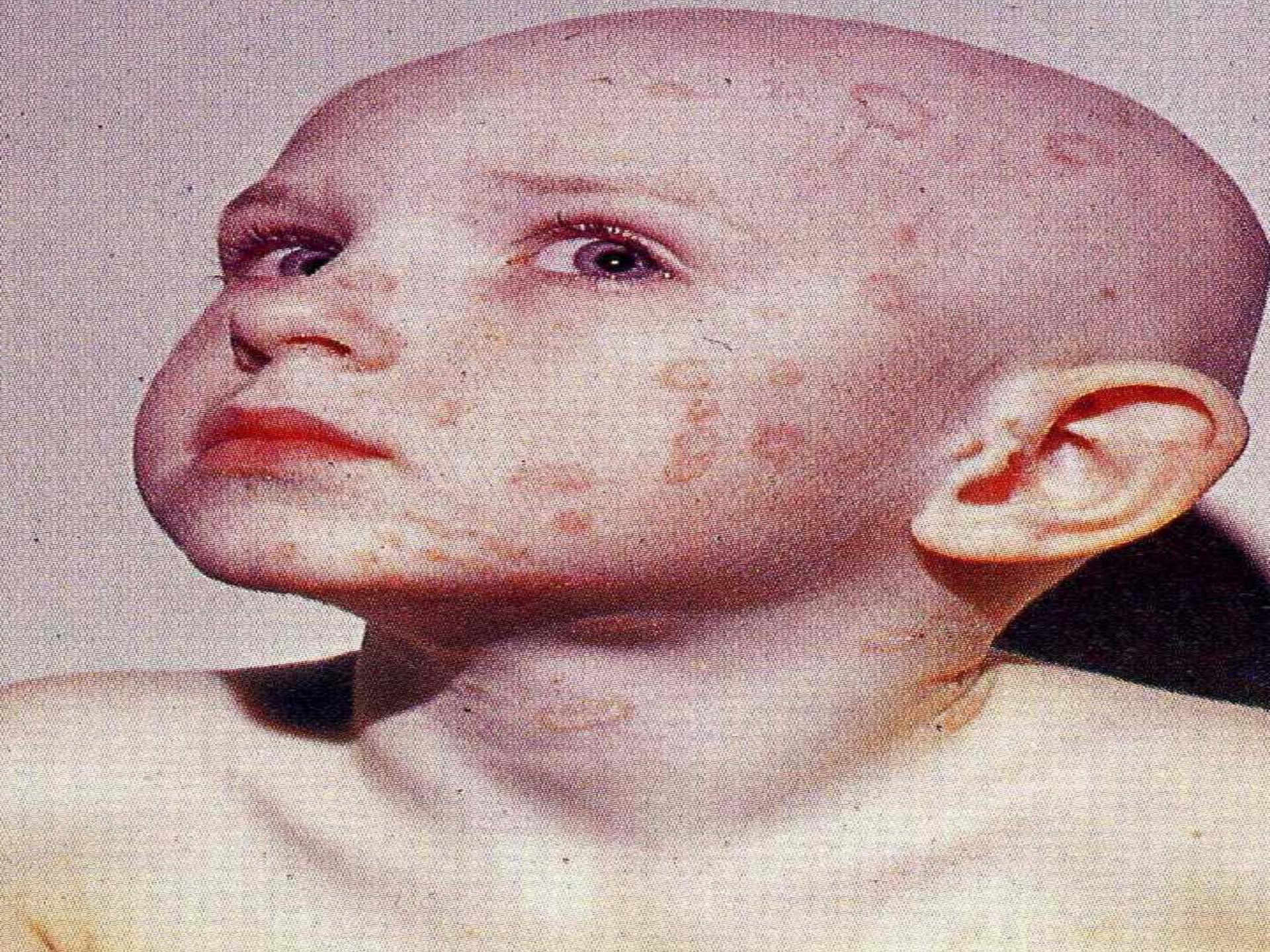


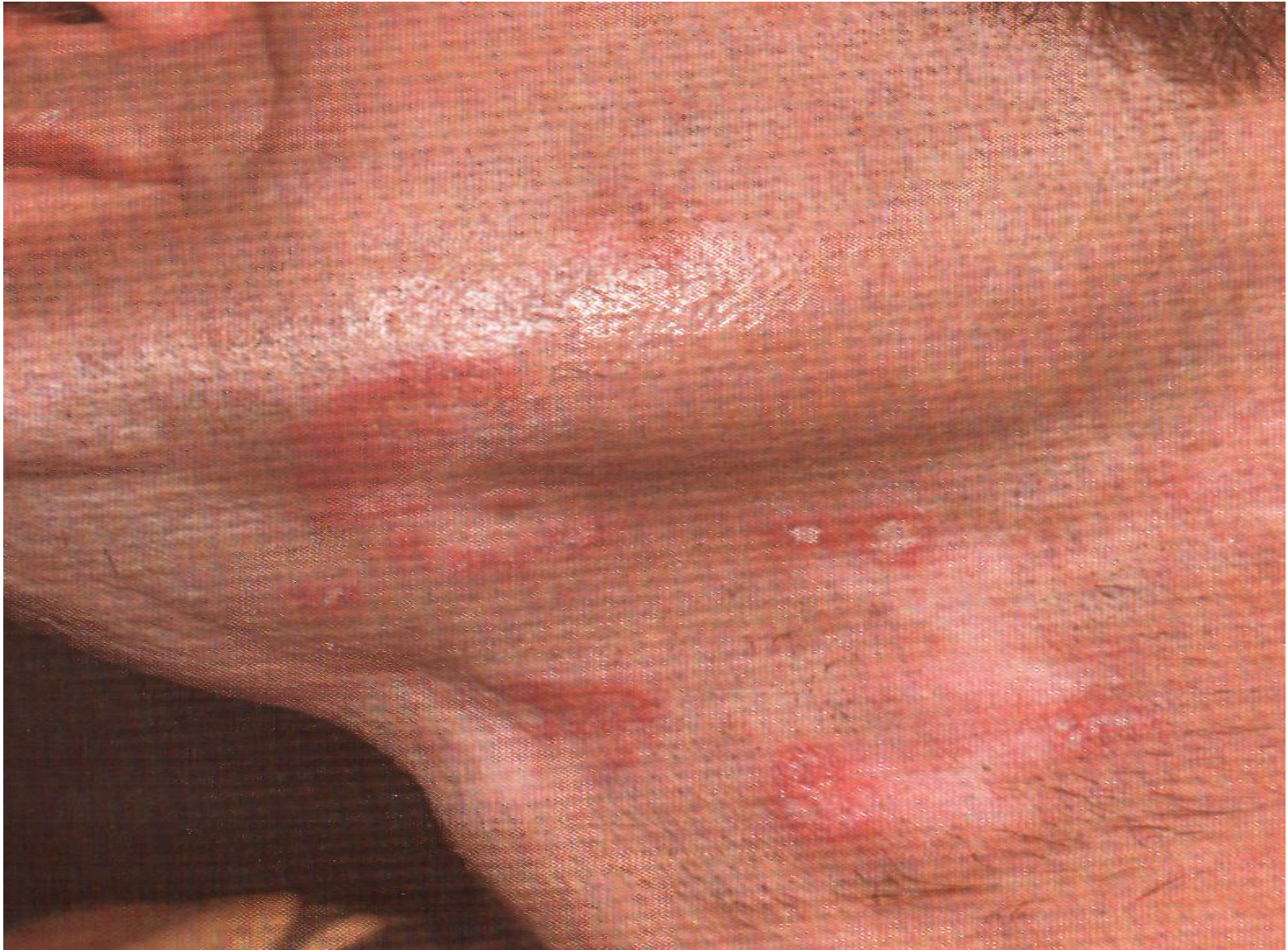


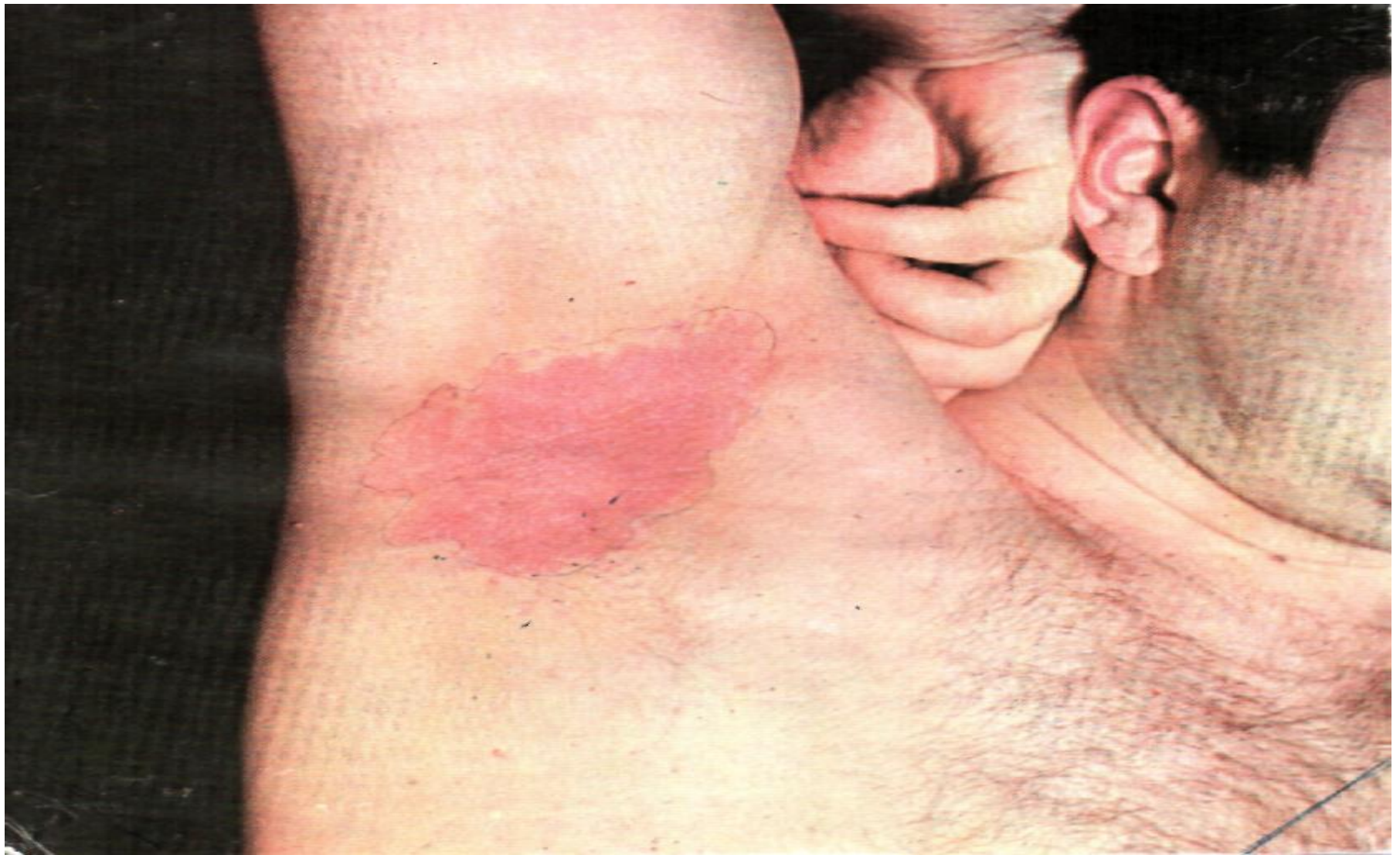
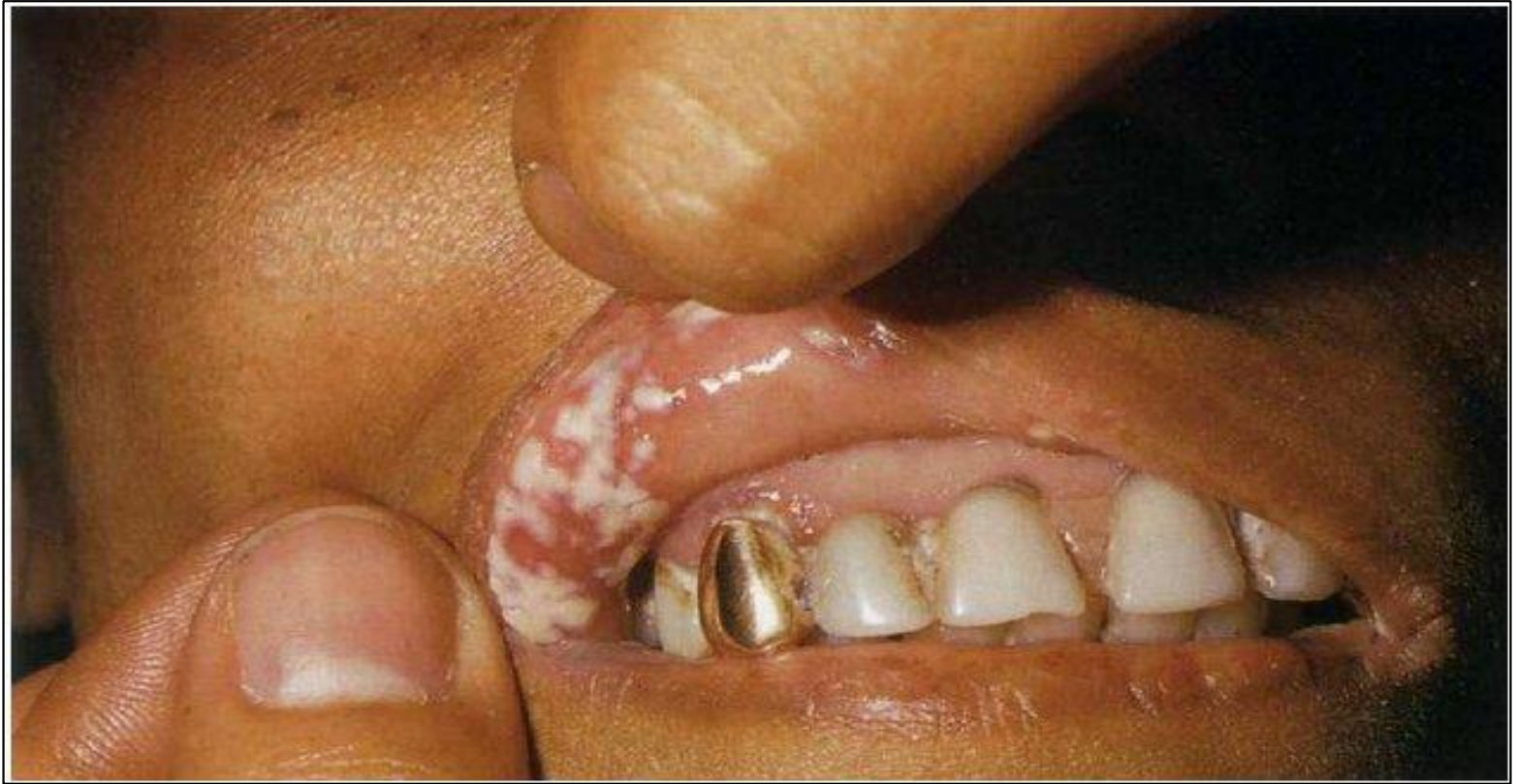№ 6



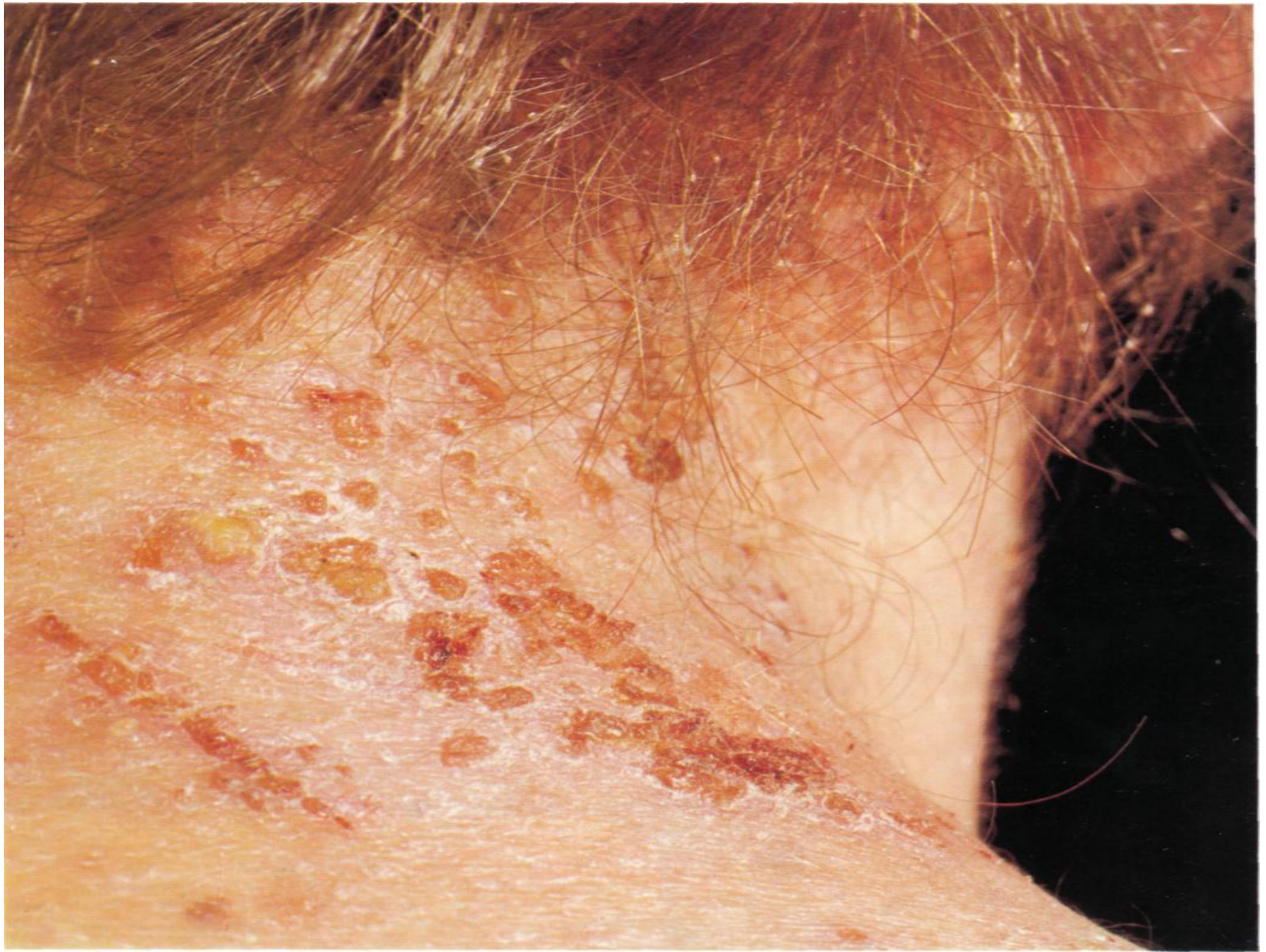


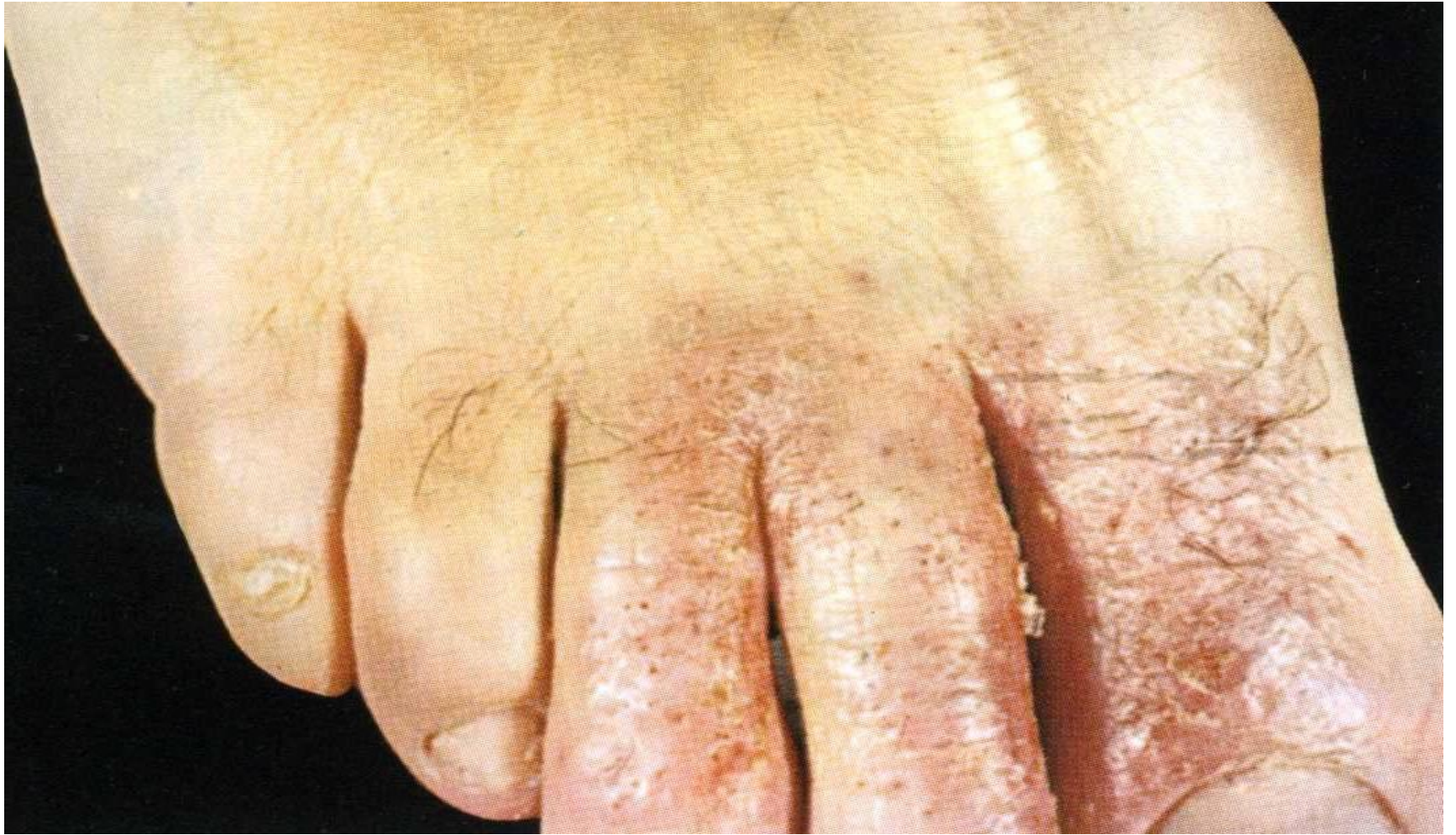


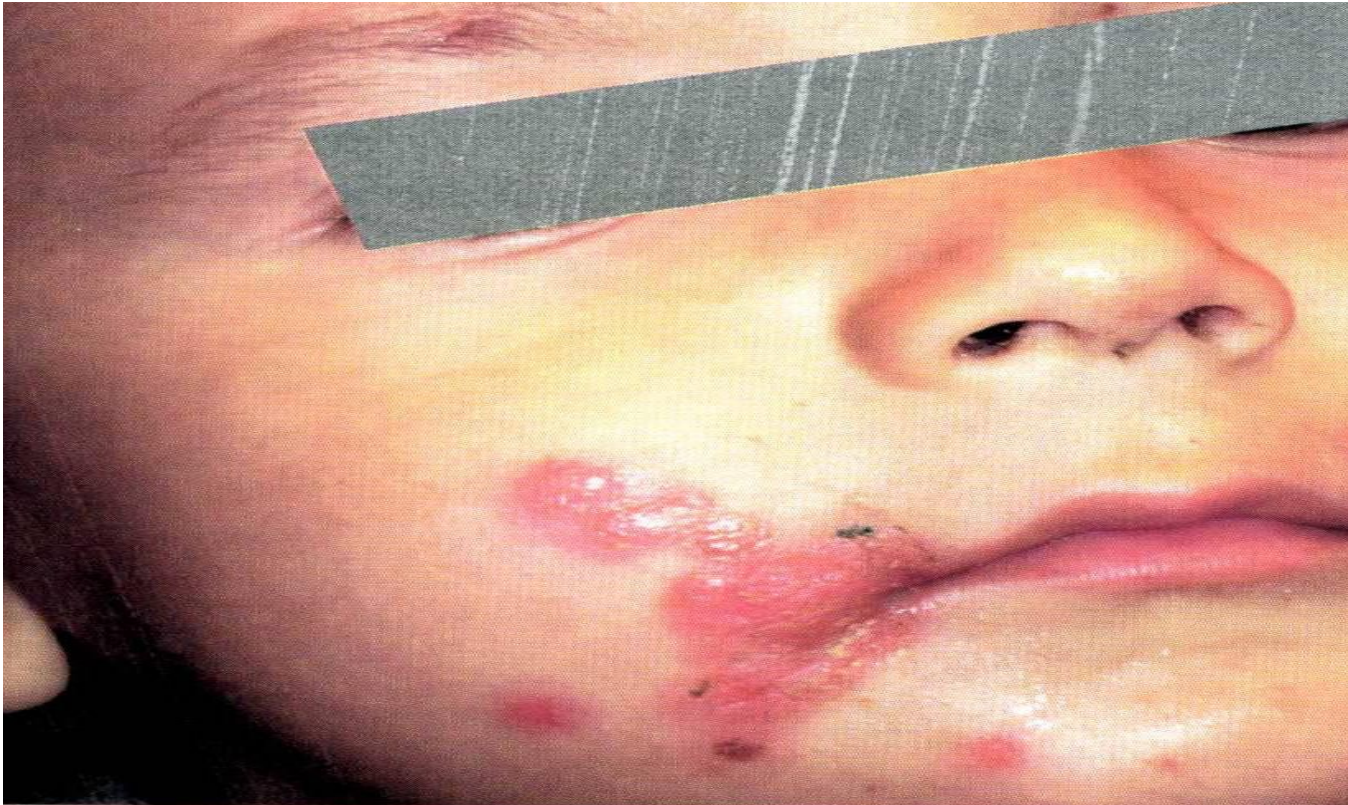

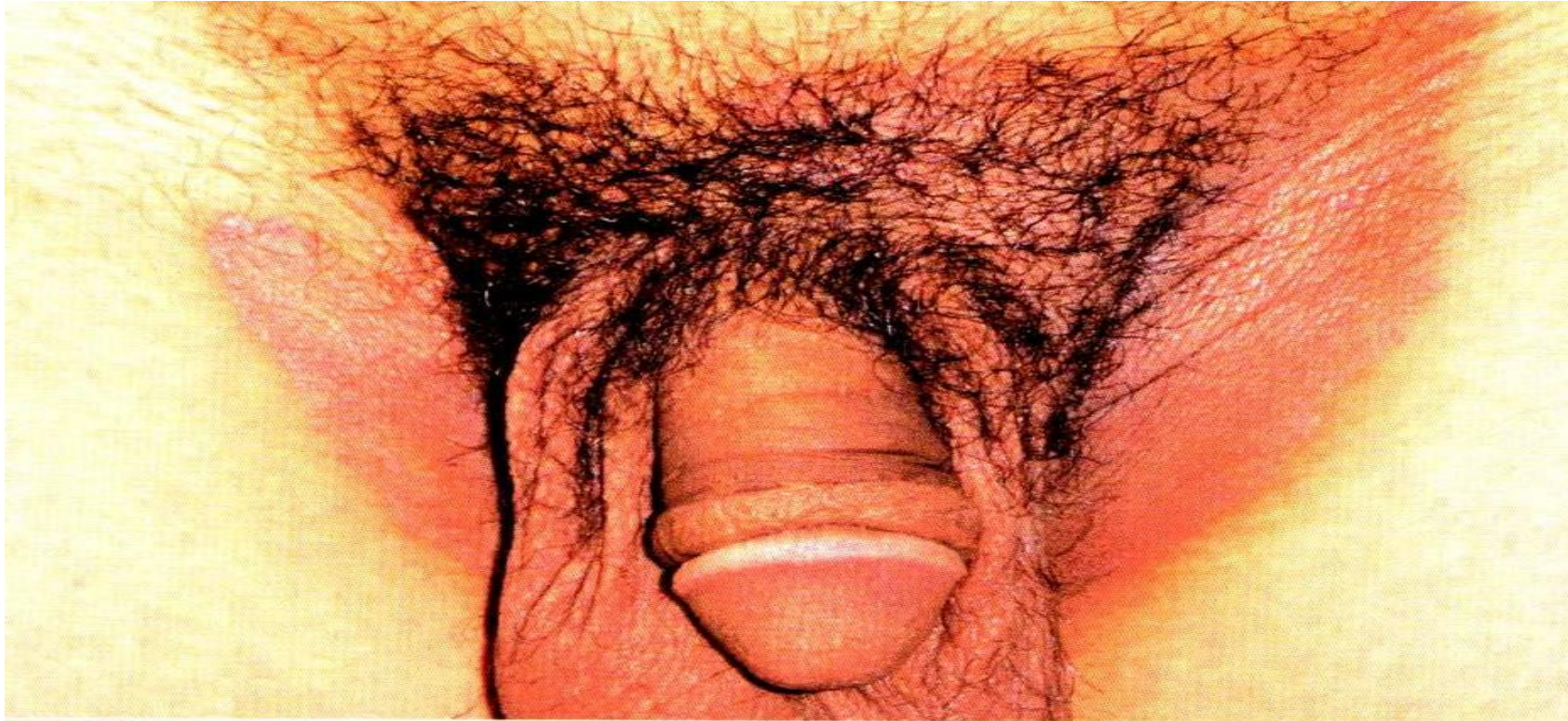№7





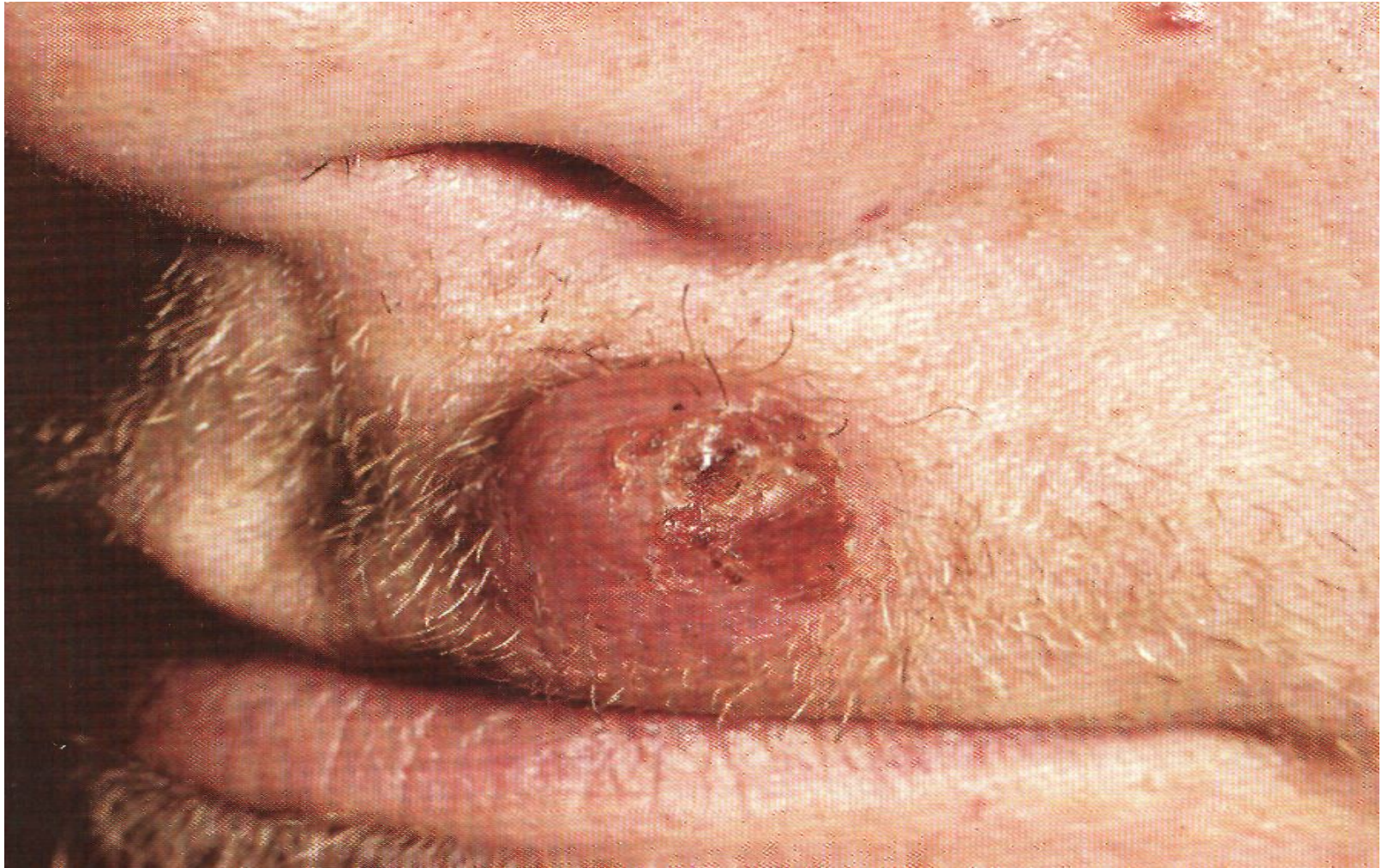



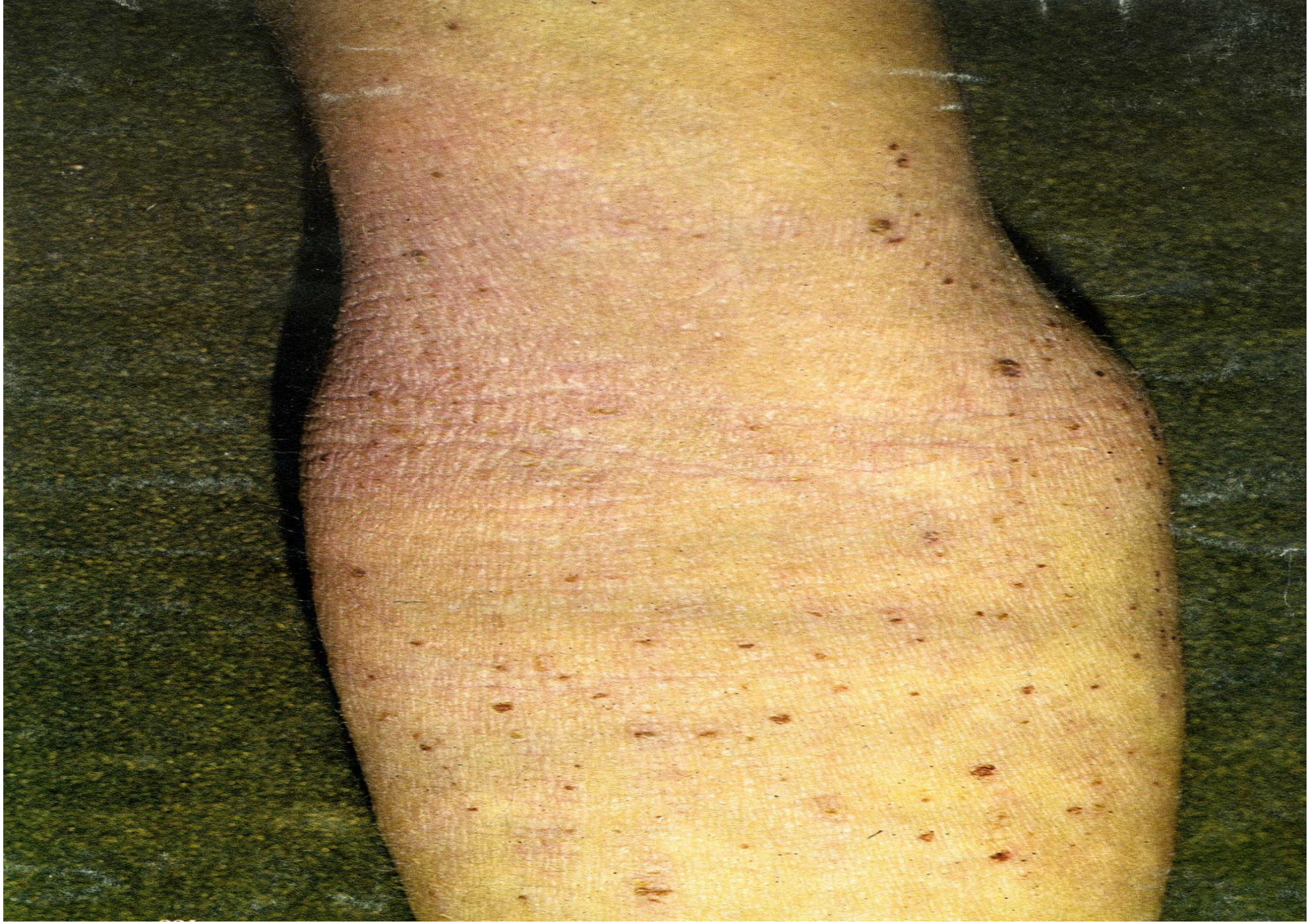


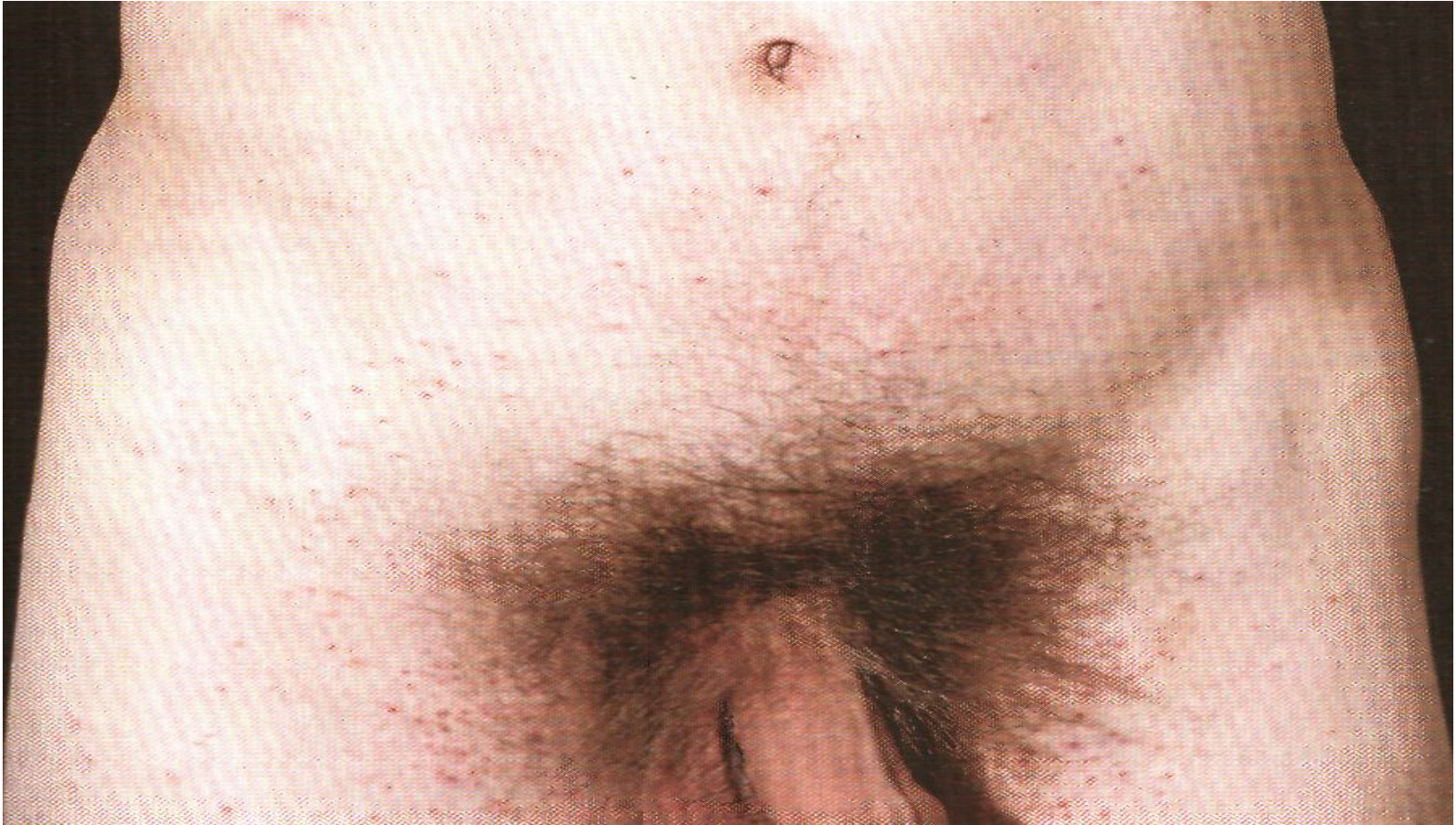Паховая эпидермофития (возбудитель — *Tr. rubrum*)

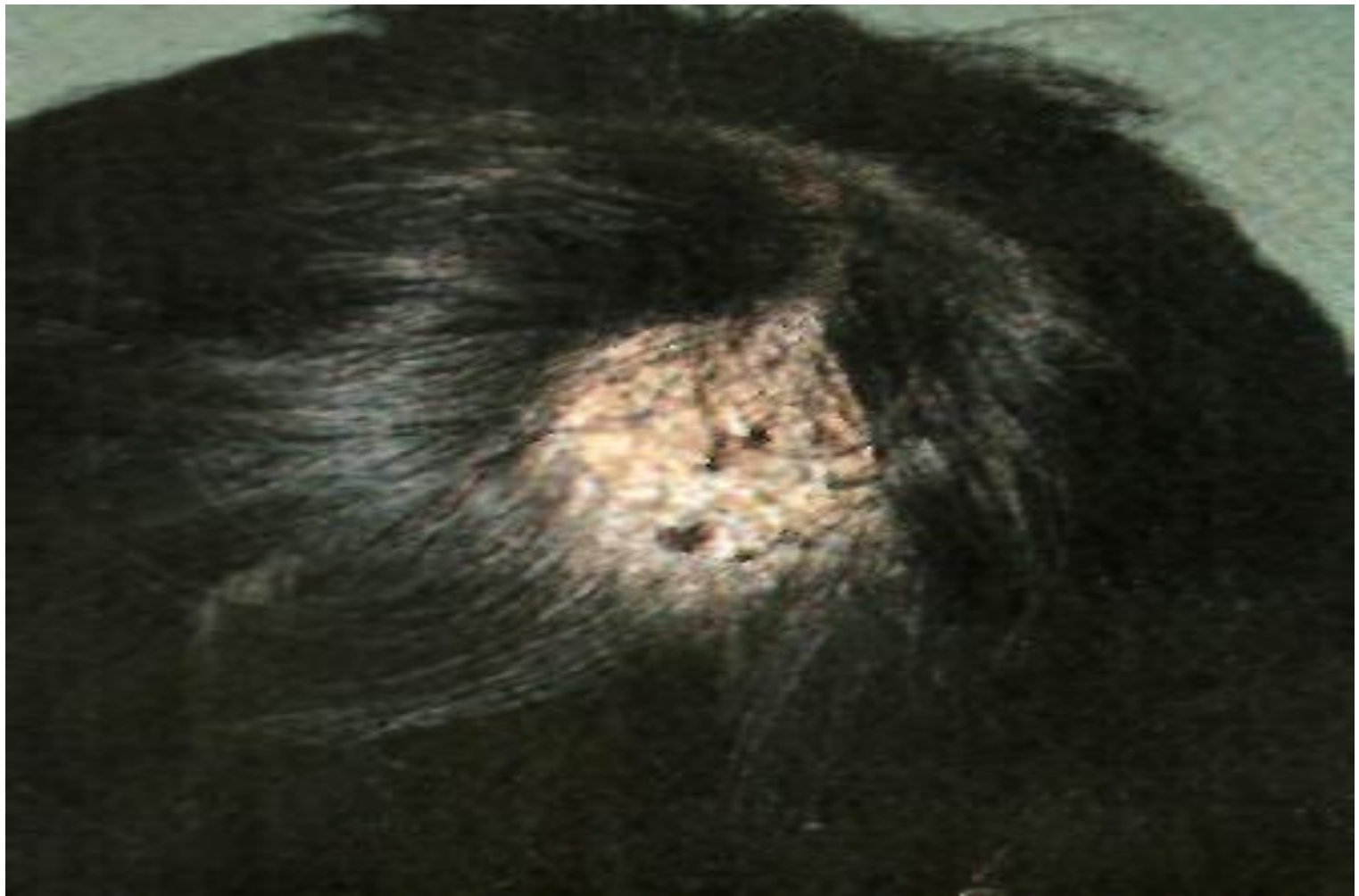№4

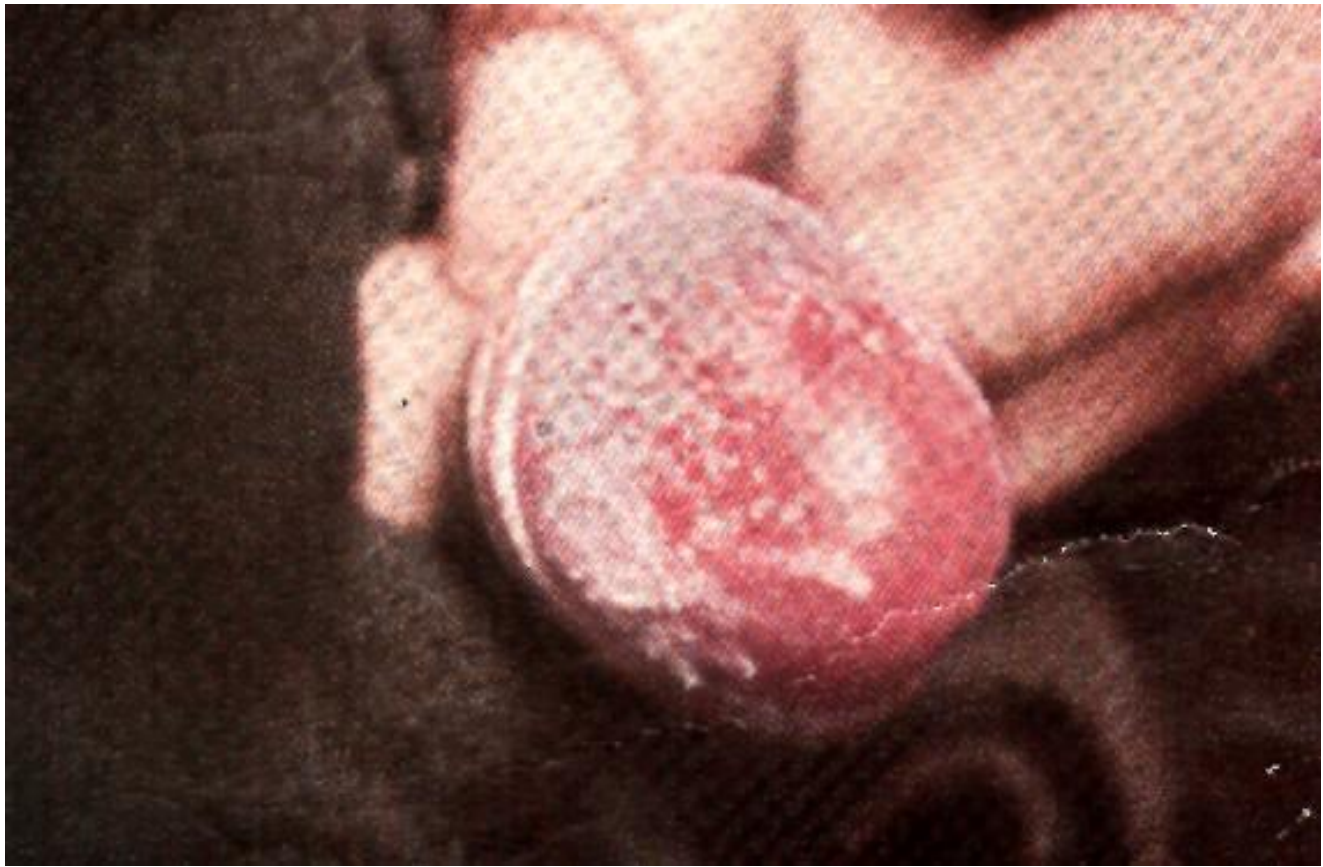

№5



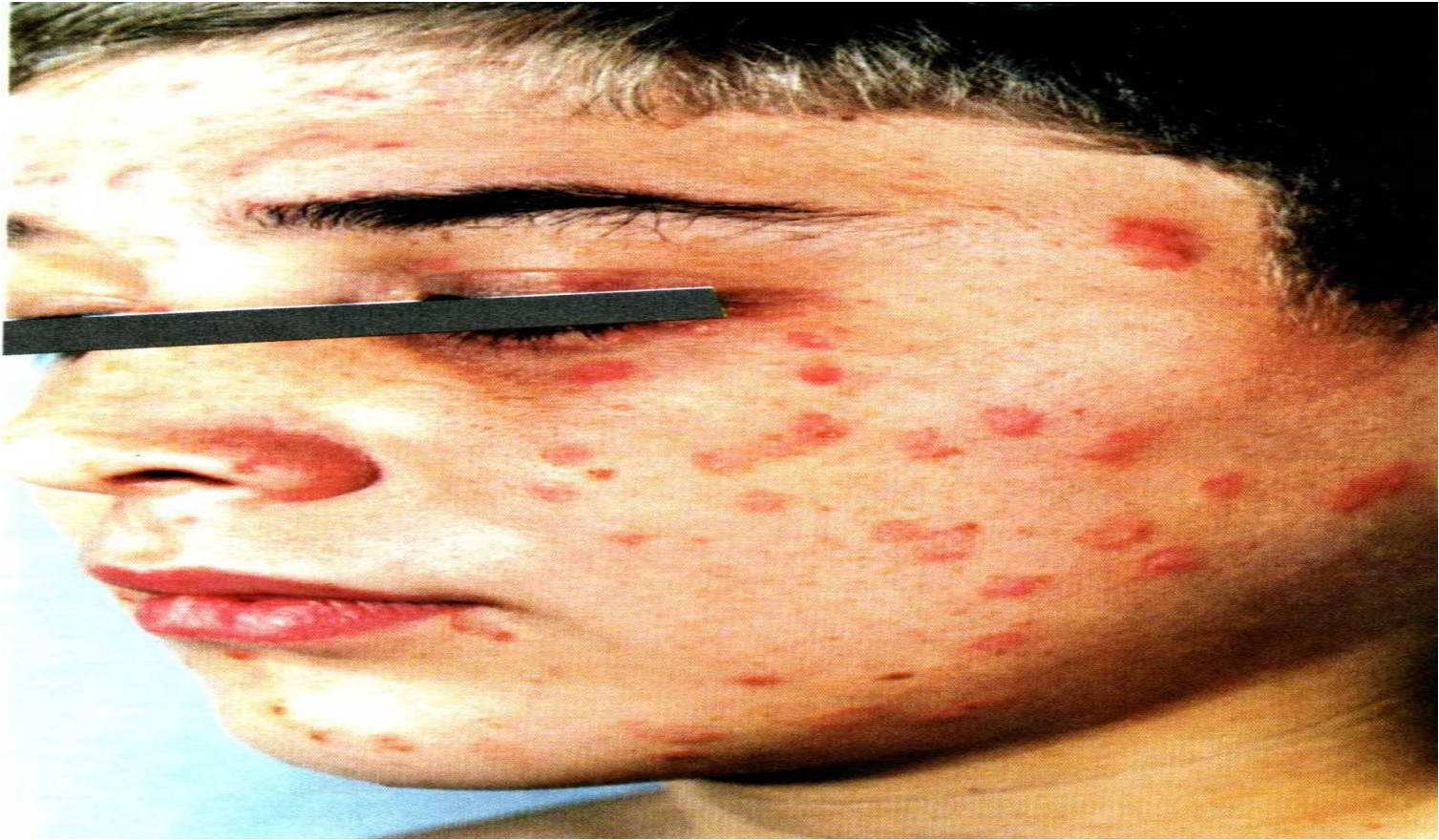


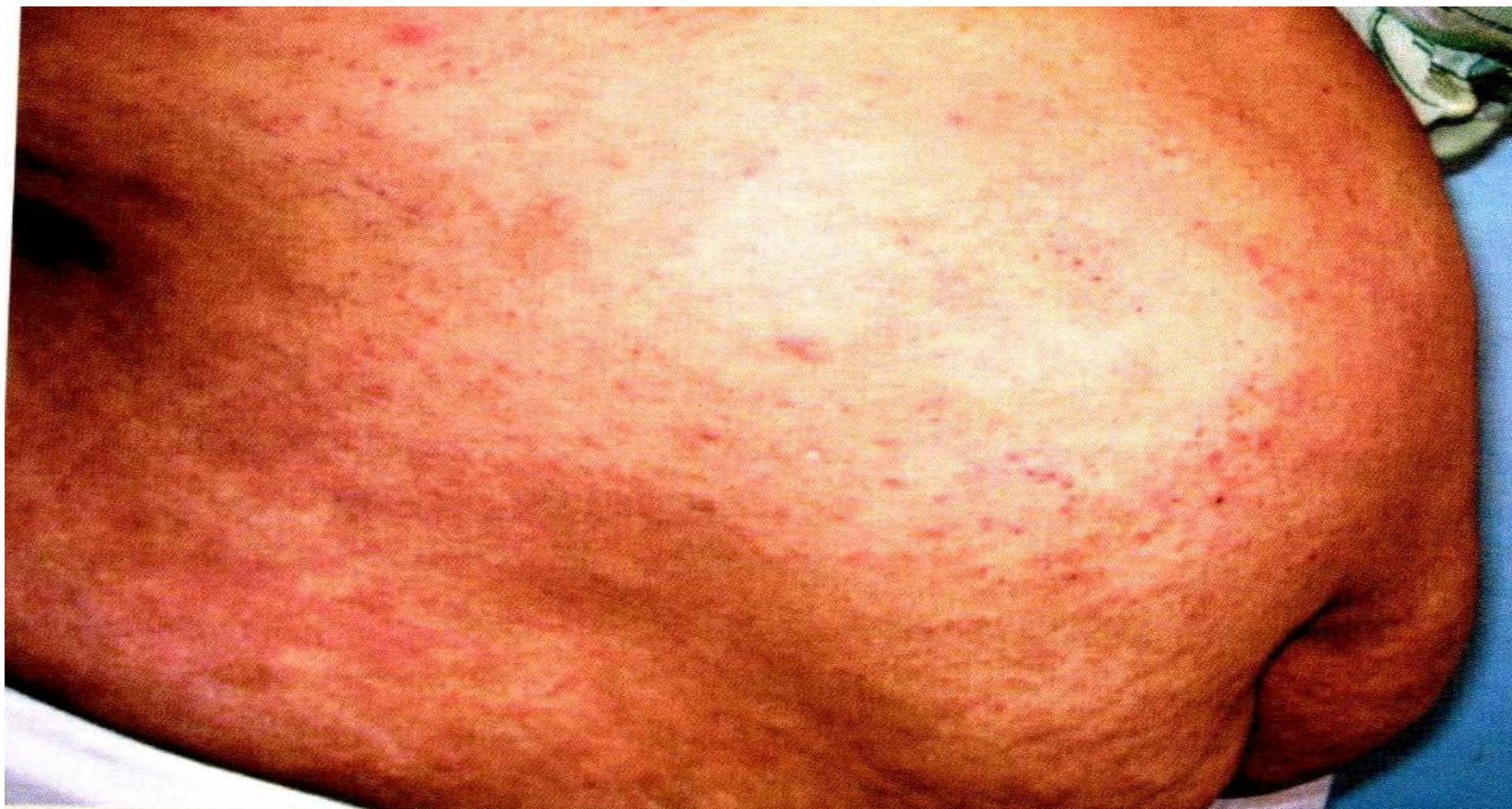




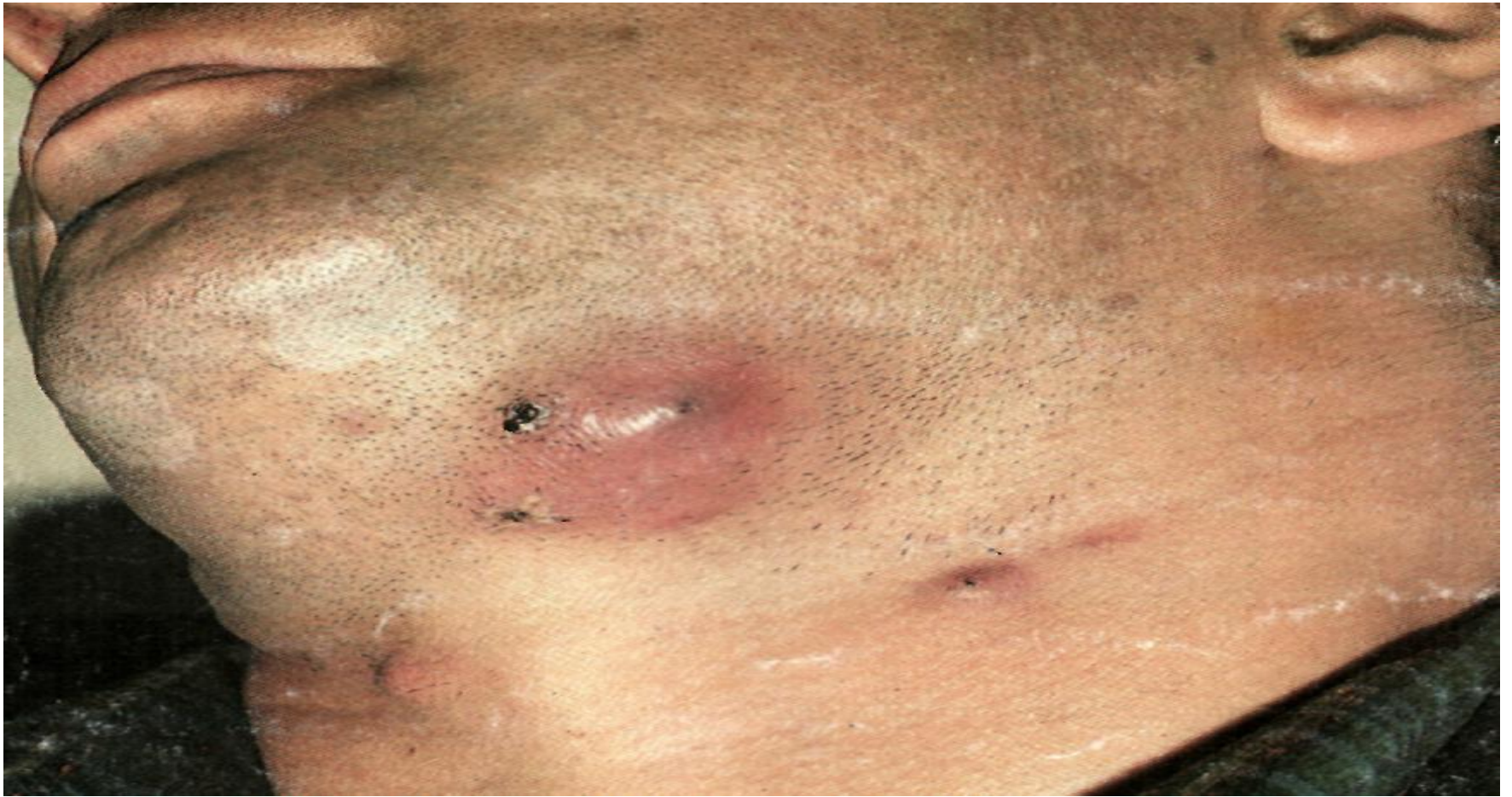№6









**Фурункуллез**

