

КОГНИТИВНЫЕ НАРУШЕНИЯ ПРИ АУТОИММУННЫХ И ПАРАНЕОПЛАСТИЧЕСКИХ ЭНЦЕФАЛОПАТИЯХ



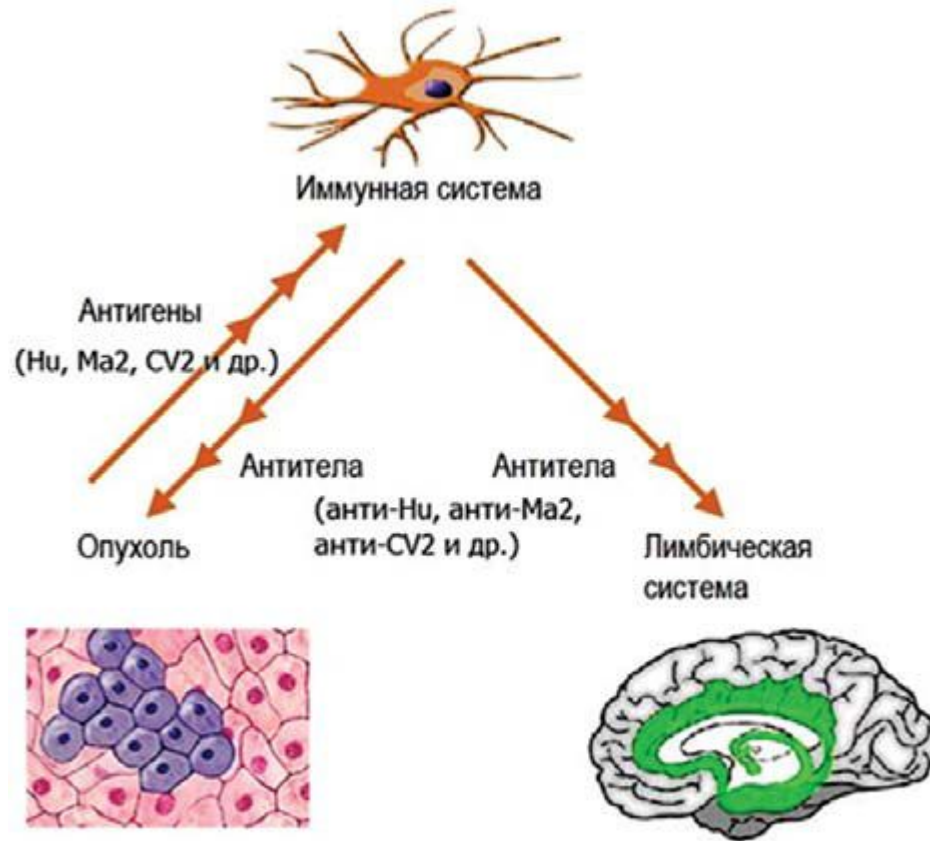
ЛИМБИЧЕСКИЙ ЭНЦЕФАЛИТ

- Паранеопластический
- Идиопатический
(аутоиммунный)

ПАРАНЕОПЛАСТИЧЕСКИЙ ЛИМБИЧЕСКИЙ ЭНЦЕФАЛИТ

- Обычно у пациентов со злокачественными новообразованиями (рак легкого 40—50%, молочной железы, рак яичек, болезнь Ходжкина, рак пищевода, мочевого пузыря, толстого кишечника)
- Частота встречаемости 3 случая на 1000 больных раком

ПАТОГЕНЕЗ ЛИМБИЧЕСКОГО ЭНЦЕФАЛИТА



ПАРАНЕОПЛАСТИЧЕСКИЙ ЛИМБИЧЕСКИЙ ЭНЦЕФАЛИТ

- антитела к внутриклеточным антигенам (онкофетальные или паранеопластические): анти-Hu-АТ, анти-Ma АТ (выявляют у 60% больных с ЛЭ)
- поверхностные нейрональные антитела (АТ к белкам вольтаж-зависимых калиевых каналов, NMDA-рецепторов)

КЛИНИКА ЛИМБИЧЕСКОГО ЭНЦЕФАЛИТА

Острое (подострое) начало

Неврологические симптомы предшествуют диагнозу карциномы у 60—75% больных в среднем на 3,5 месяца, иногда на 2—3 года

- **Нарушение кратковременной памяти**
- **Комплексные парциальные и генерализованные эпилептические припадки**
- **Аффективные и поведенческие расстройства**

ПЕРВИЧНЫЕ НАРУШЕНИЯ ПАМЯТИ («ГИППОКАМПАЛЬНЫЙ» ТИП)

- **Значительная разница между непосредственным и отсроченным от предъявления воспроизведением**
- **Неэффективность категориальных подсказок при воспроизведении, которые не улучшают или мало улучшают показатели памяти**
- **Нарушение узнавания материала**
- **Посторонние вплетения: пациент пытается угадать правильный ответ, при этом часто ошибается**

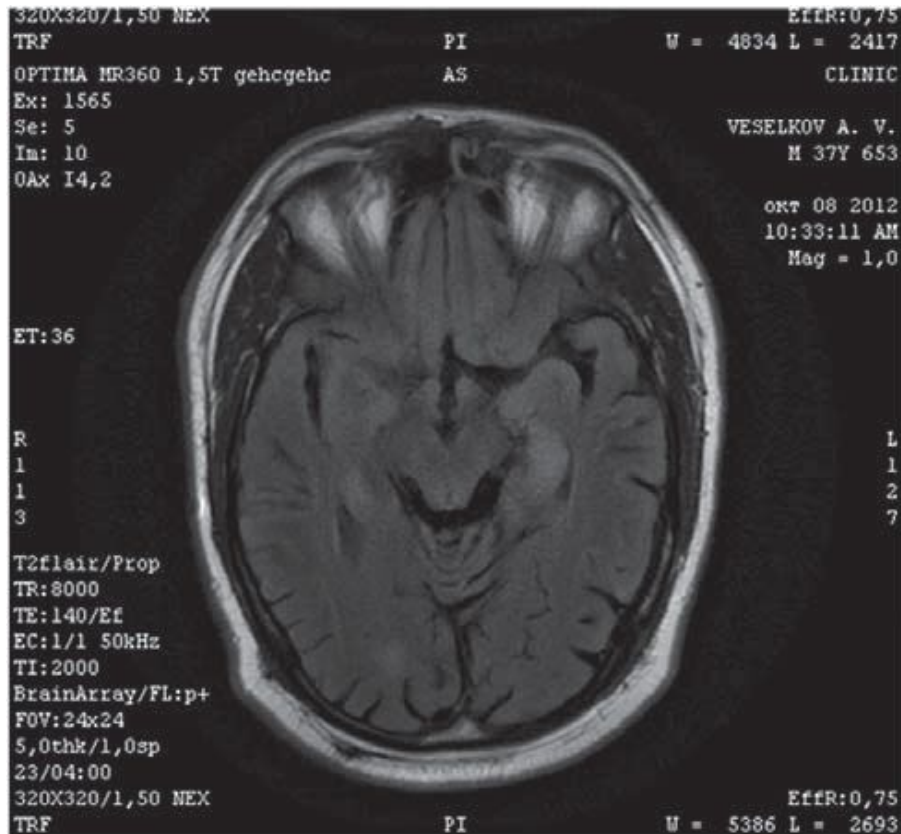
ДИАГНОСТИКА ЛИМБИЧЕСКОГО ЭНЦЕФАЛИТА

- МРТ головного мозга без контраста и с контрастным усилением, включая FLAIR-режим
- исследование уровня антионконевральных антител в сыворотке крови и ликворе
- исследование ликвора на присутствие метастатических клеток и маркеров воспаления, включая олигоклональные антитела
- видео-ЭЭГ-мониторинг

ДИАГНОСТИКА ЛИМБИЧЕСКОГО ЭНЦЕФАЛИТА

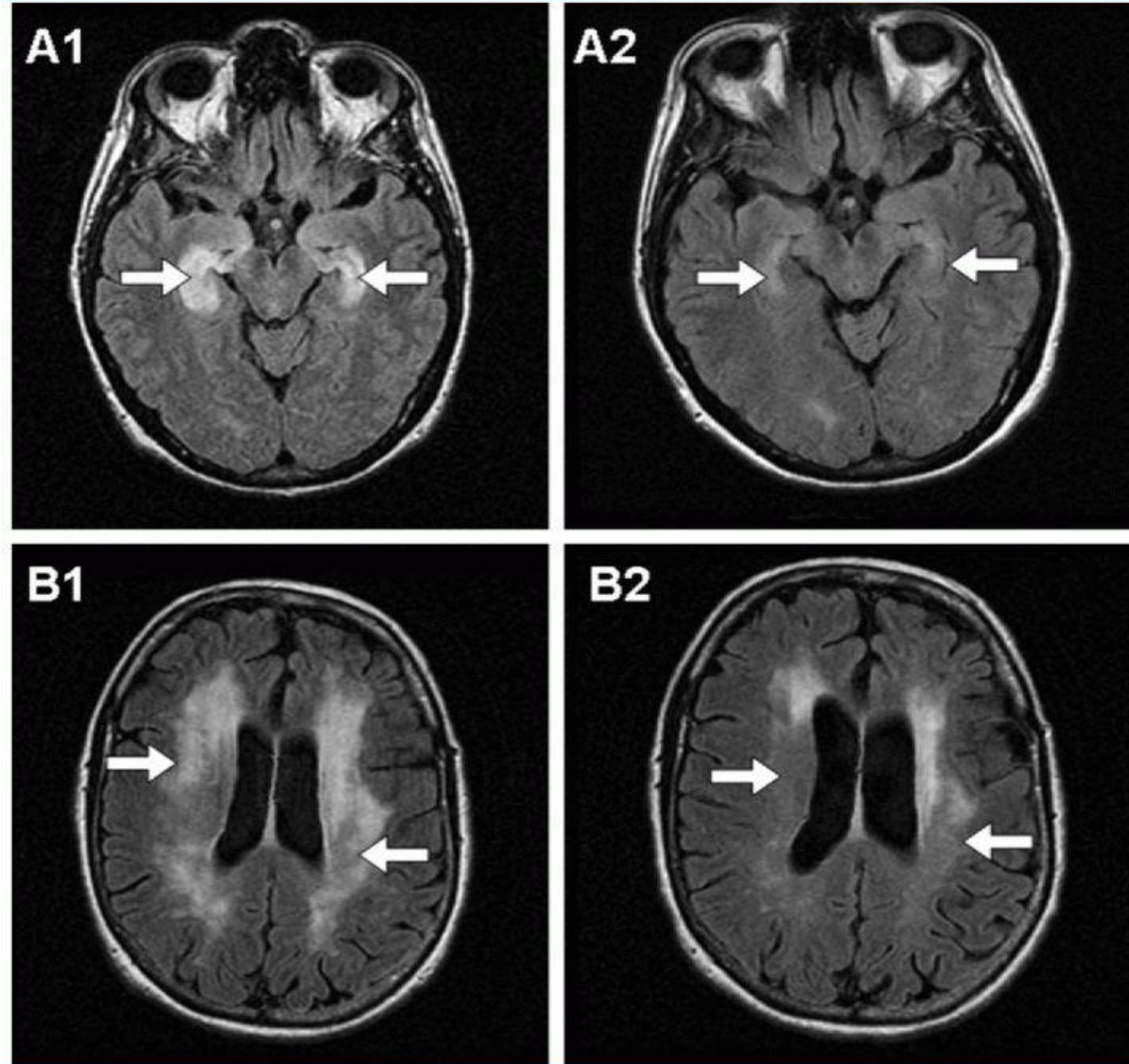
- исследование ЦСЖ - умеренный, преимущественно лимфоцитарный плеоцитоз, количество клеток колеблется от 5 до 200 в 1 мкл
 - олигоклональные АТ (40-80% больных)
 - антионконевральные антитела (в основном – анти-Hu) (у 50-60% больных)
- ЭЭГ может быть нормальной или диффузное замедление и фокальные эпилептические изменения в височных областях

ПАРАНЕОПЛАСТИЧЕСКИЙ ЛИМБИЧЕСКИЙ ЭНЦЕФАЛИТ (МРТ)



АУТОИМУННЫЙ ЛИМБИЧЕСКИЙ ЭНЦЕФАЛИТ: МРТ

Medscape



ЛЕЧЕНИЕ ЛИМБИЧЕСКОГО ЭНЦЕФАЛИТА

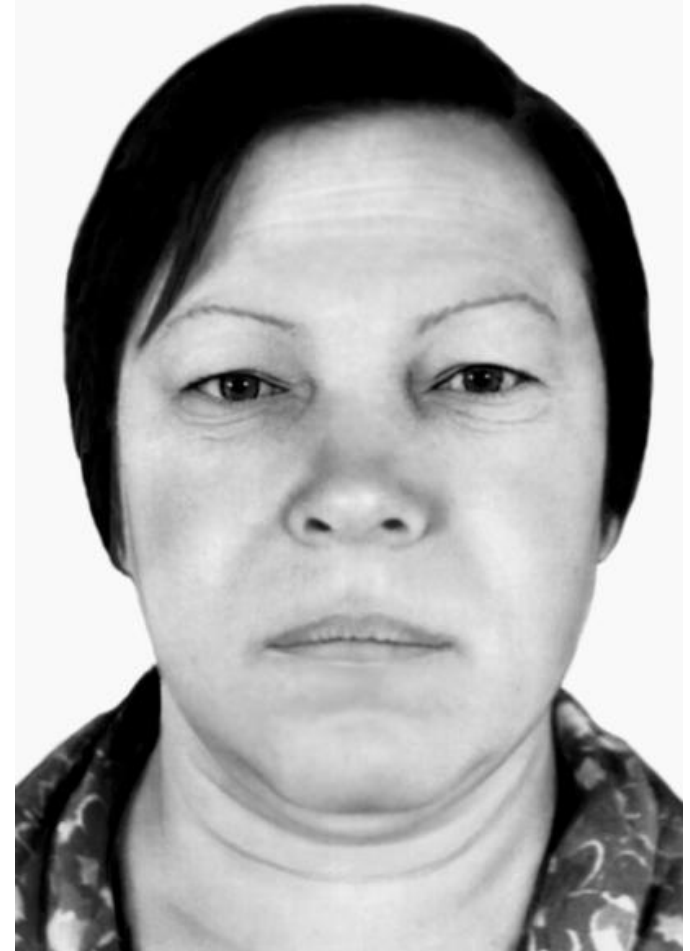- Радикальное удаление первичной раковой опухоли (при паранеопластическом ЛЭ в 73% случаев – улучшение)
- Метилпреднизолон 1 мг/кг веса или дексаметазон 8-16 мг/сут – 10 дней с последующим снижением дозы до поддерживающей (выздоровление наступает у 70—80% больных с аутоиммунным ЛЭ)

ЭНЦЕФАЛОПАТИЯ ХАШИМОТО

- аутоиммунное воспалительное заболевание головного мозга, связанное с выработкой антитиреоидных антител
- распространенность 2 случая на 100 тыс. населения
- возраст начала заболевания - 44 года (от 9 до 78)
- Женский пол (81%)

КЛИНИКА ЭНЦЕФАЛОПАТИИ ХАШИМОТО

- Острое (подострое) начало
- Психические расстройства
- Выраженные когнитивные нарушения
- Эпилептические приступы
- Миоклонус
- Тремор
- Акинетико-ригидный синдром
- Атаксия ходьбы
- Нарушения цикла «сон-бодрствования», нарушения сознания



ЭНЦЕФАЛОПАТИЯ ХАШИМОТО (ТЕЧЕНИЕ ЗАБОЛЕВАНИЯ)

- прогрессирующе-ремиттирующий тип (60% случаев)
- диффузный прогрессирующий тип

ДИАГНОСТИКА ЭНЦЕФАЛОПАТИИ ХАШИМОТО

- высокий титр антител к ТПО и/или ТГ в сыворотке крови при отсутствии выраженной дисфункции щитовидной железы (эутиреоз - у 42% больных, гипотиреоз - у 25%, субклинический гипотиреоз - у 12%, гипертиреоз – у 19%)
- нормальный клеточный состав, умеренное повышение уровня белка в ЦСЖ
- на ЭЭГ неспецифические изменения, реже – эпилептиформная активность
- на МРТ изменений не обнаруживается, реже - диффузная атрофия или гиперинтенсивные очаги в субкортикальных отделах полушарий в T2-режиме

МРТ ГРИ ЭНЦЕФАЛОПАТИИ ХАШИМОТО

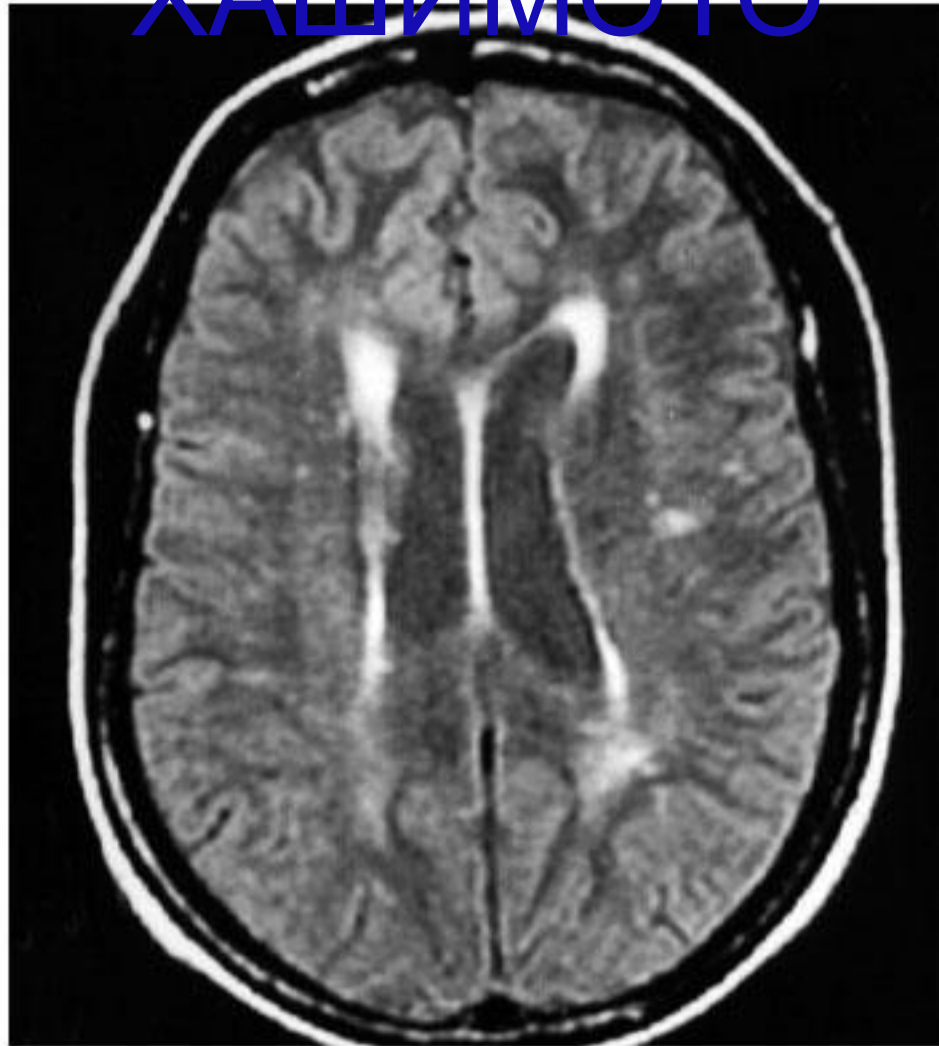


Fig 1. MRI of the brain, axial section of a patient diagnosed with Hashimoto's encephalopathy.

ЛЕЧЕНИЕ ЭНЦЕФАЛОПАТИИ ХАШИМОТО

Метилпреднизолон в виде пульс-терапии по 1000 мг ежедневно в течение 3–7 дней с последующим переходом на прием преднизолона per os в дозе 1–2 мг/кг/сут. Длительность терапии не менее 2–4 месяцев с последующим постепенным снижением дозы

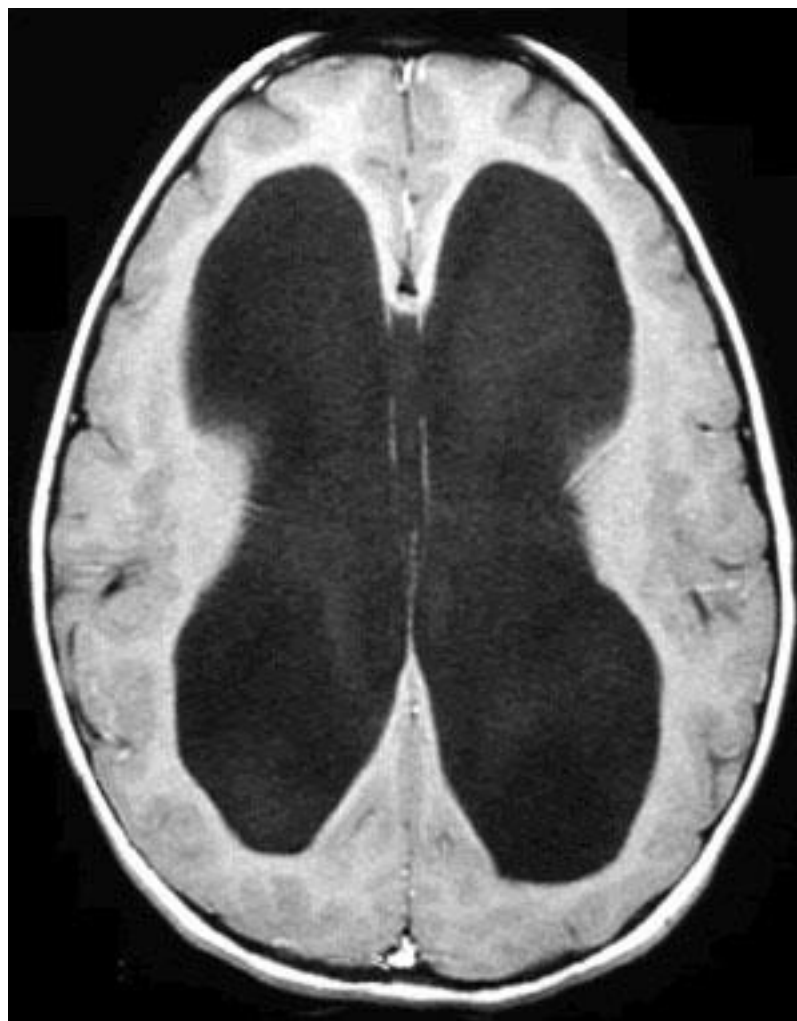
Нормотензивная гидроцефалия

- является потенциально обратимой причиной деменции
- диагностируется у 5-6% больных с деменцией
- 80% больных – в возрасте 70 лет и старше

Нормотензивная гидроцефалия

- Триада Хакима-Адамса:
 - апраксия ходьбы
 - тазовые расстройства
 - когнитивные нарушения до деменции (3-12 мес.)
- Тест - выведение 20-50 мл ликвора

Нормотензивная гидроцефалия



КОГНИТИВНЫЕ НАРУШЕНИЯ ПРИ НЕЙРОДЕГЕНЕРАТИВНЫХ ЗАБОЛЕВАНИЯХ С ПРЕИМУЩЕСТВЕННЫМ ПОРАЖЕНИЕМ БАЗАЛЬНЫХ ГАНГЛИЙ



Поражение базальных ганглиев

Двигательные нарушения

Нервно-психические

Гипертоногипокинетический

Гипотоногиперкинетический

Когнитивные

Эмоционально-личностные


Поведенческие

Когнитивные нарушения при поражении базальных ганглиев

	I «Энергетический блок»	III Блок программирования, регуляции и контроля	II Блок приема, переработки и хранения информации
	Нейродинамические функции	Регуляторные функции	Операциональные функции
Брадикардии			
Подкорково-лобный синдром			
Деменция			

Брадикардия

Преимущественное нарушение нейродинамических функций



- Увеличение времени реакции
- Замедленность мышления
- Замедленность мнестических процессов
- Быстрая отвлекаемость, невозможность длительное время поддерживать начатую деятельность

Когнитивные нарушения при поражении базальных ганглиев

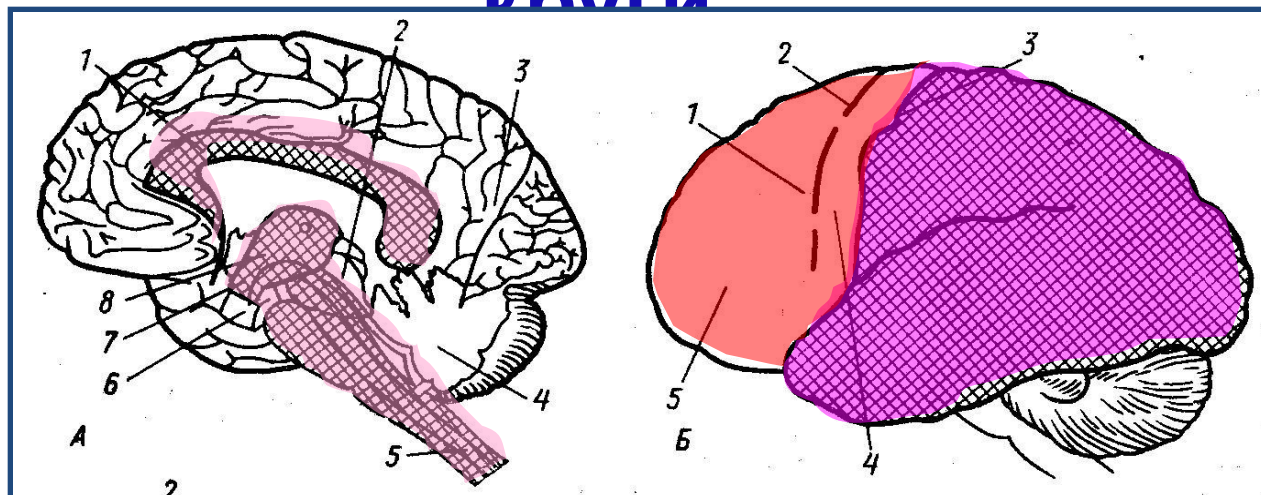
	I «Энергетический блок»	III Блок программирования, регуляции и контроля	II Блок приема, переработки и хранения информации
	Нейродинамические функции	Регуляторные функции	Операциональные функции
Брадикардии			
Подкорково-лобный синдром			
Деменция			

Подкорково-лобный синдром (дизрегуляторный)

- **Нарушения управляющих функций**
 - Снижение мотивации и инициативы, нарушение планирования действий, трудности перехода с одного этапа деятельности на следующий, патологические «застревания» на одном из этапов программы (персеверации), снижение критики, нарушение принятых в данной социо-культуральной среде норм и правил поведения (импульсивность).
- **Нарушения праксиса**
 - Моторные персеверации, нарушение последовательности действий (идеаторная апраксия)
- **Нарушения речи**
 - Снижение речевой активности
- **Нарушения памяти**
 - Недостаточность свободного воспроизведения

Функциональные связи базальных ганглиев – лобно-стриарные

КРУГ



ЛОБНАЯ КОРА

СТРИАТУМ

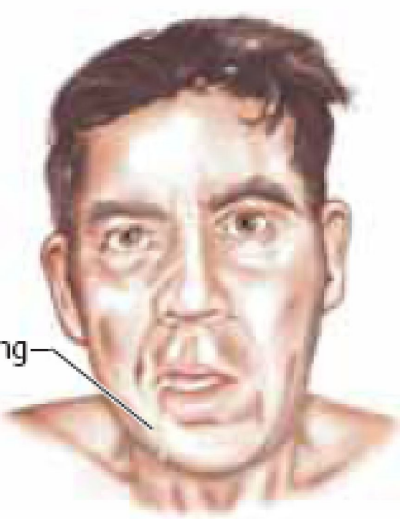БЛЕДНЫЙ ШАР/ЧЕРНОЕ ВЕЩЕСТВО

ТАЛАМУС

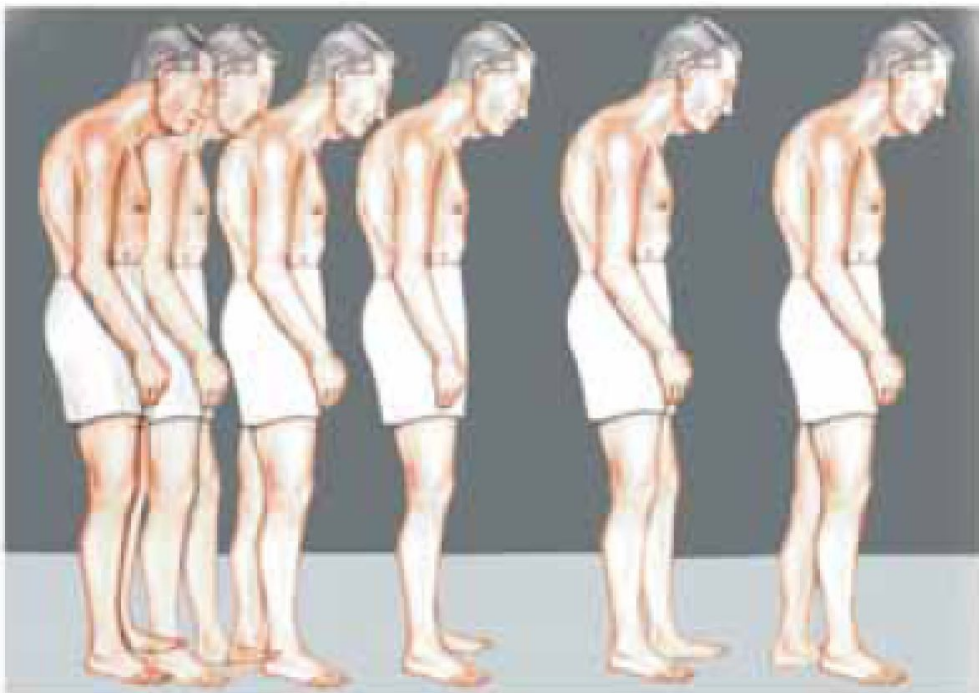
КЛАССИФИКАЦИЯ ПАРКИНСОНИЗМА

- **Идиопатический паркинсонизм**
 - Болезнь Паркинсона
- **Вторичный паркинсонизм**
 - Лекарственный
 - Токсический
 - Пост-травматический
 - Пост-энцефалитический
 - Сосудистый
- **Симптоматический паркинсонизм**
 - Прогрессирующий надъядерный паралич
 - Стриато-нигральная форма множественной системной атрофии
 - Деменция с тельцами Леви
 - Кортико-базальная дегенерация

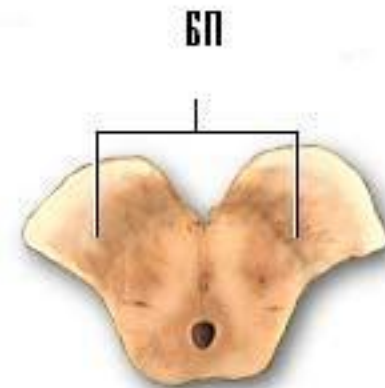
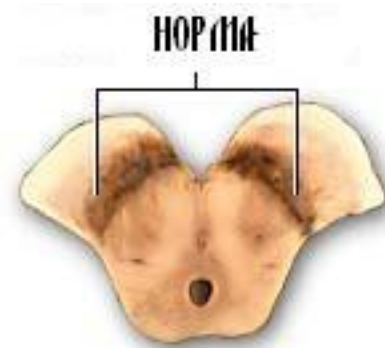
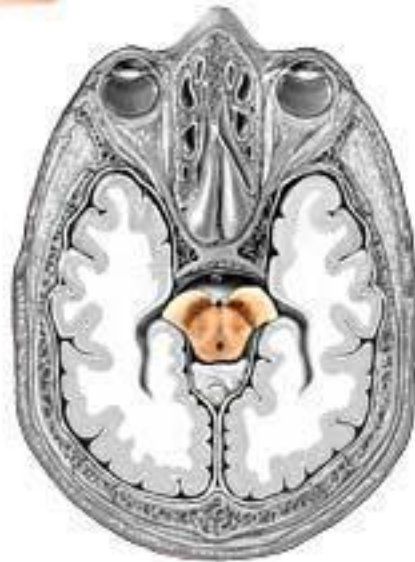
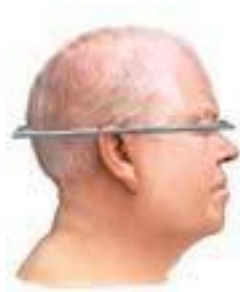РАСПРОСТРАНЁННОСТЬ БП



- Не менее 1% населения старше 65 лет страдают БП
- Морфологические признаки БП определяются у 5-7% пожилых

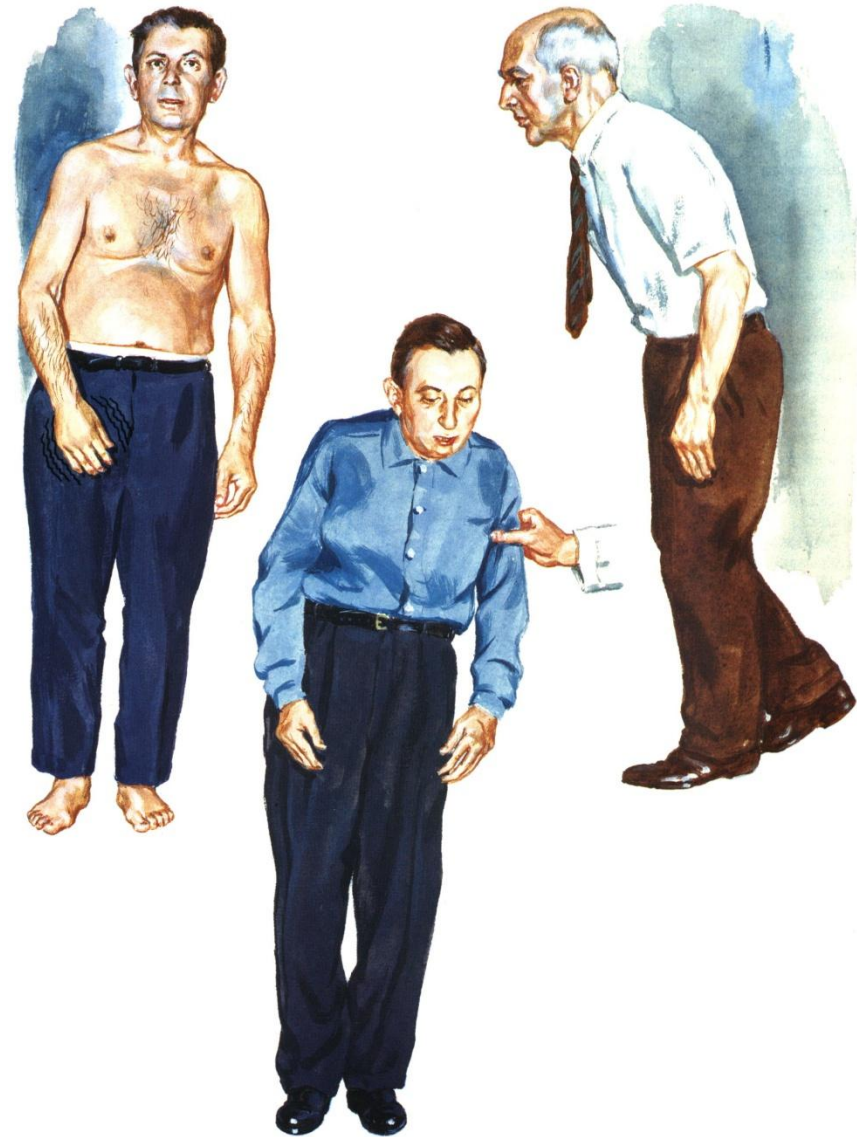

ИЗМЕНЕНИЯ В ЧЁРНОМ ВЕЩЕСТЕ ПРИ БП

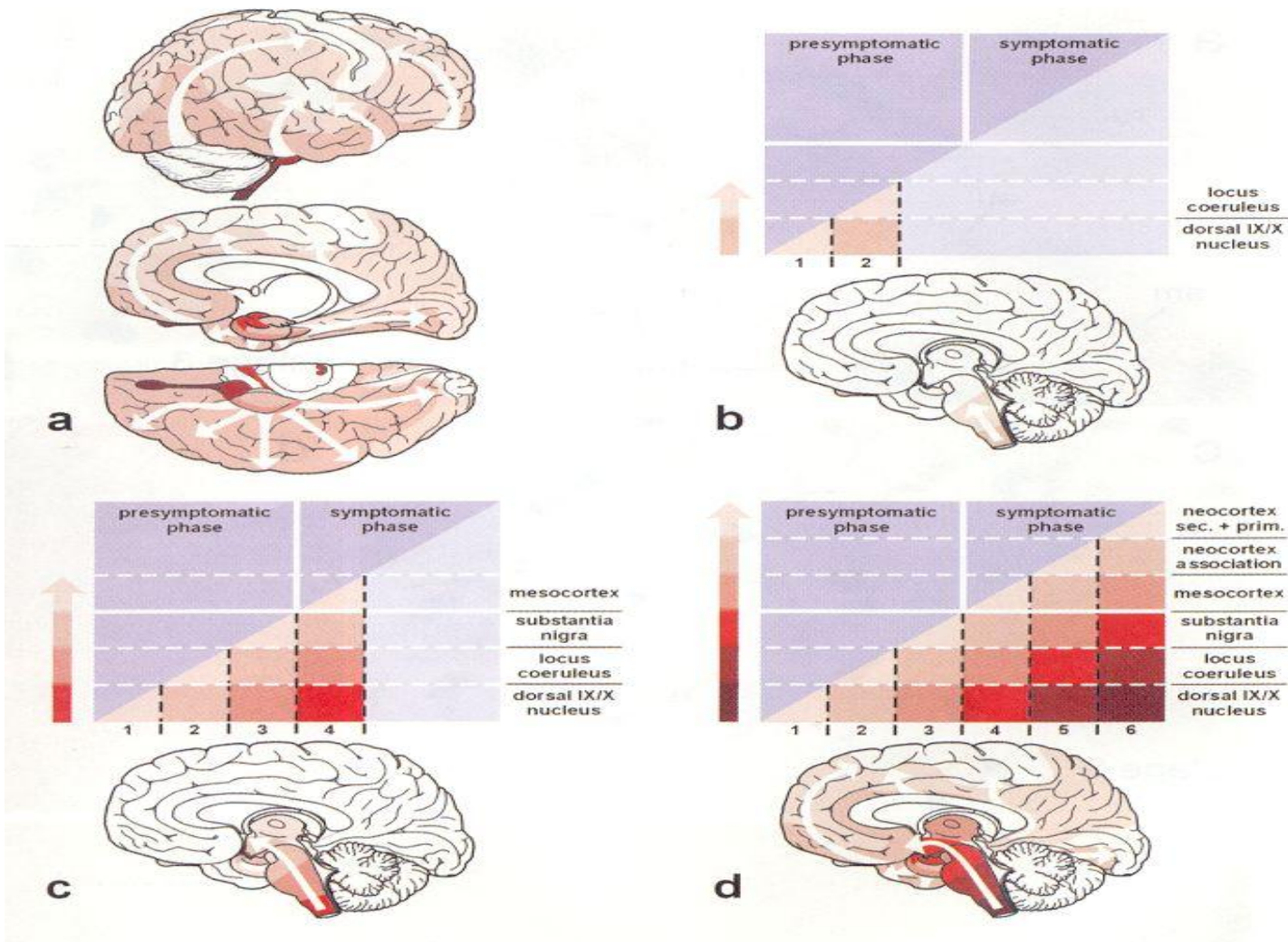


Двигательные нарушения при болезни Паркинсона

- ГИПОКИНЕЗИЯ
- РИГИДНОСТЬ
- ТРЕМОР ПОКОЯ
- ПОСТУРАЛЬНЫЕ нарушения



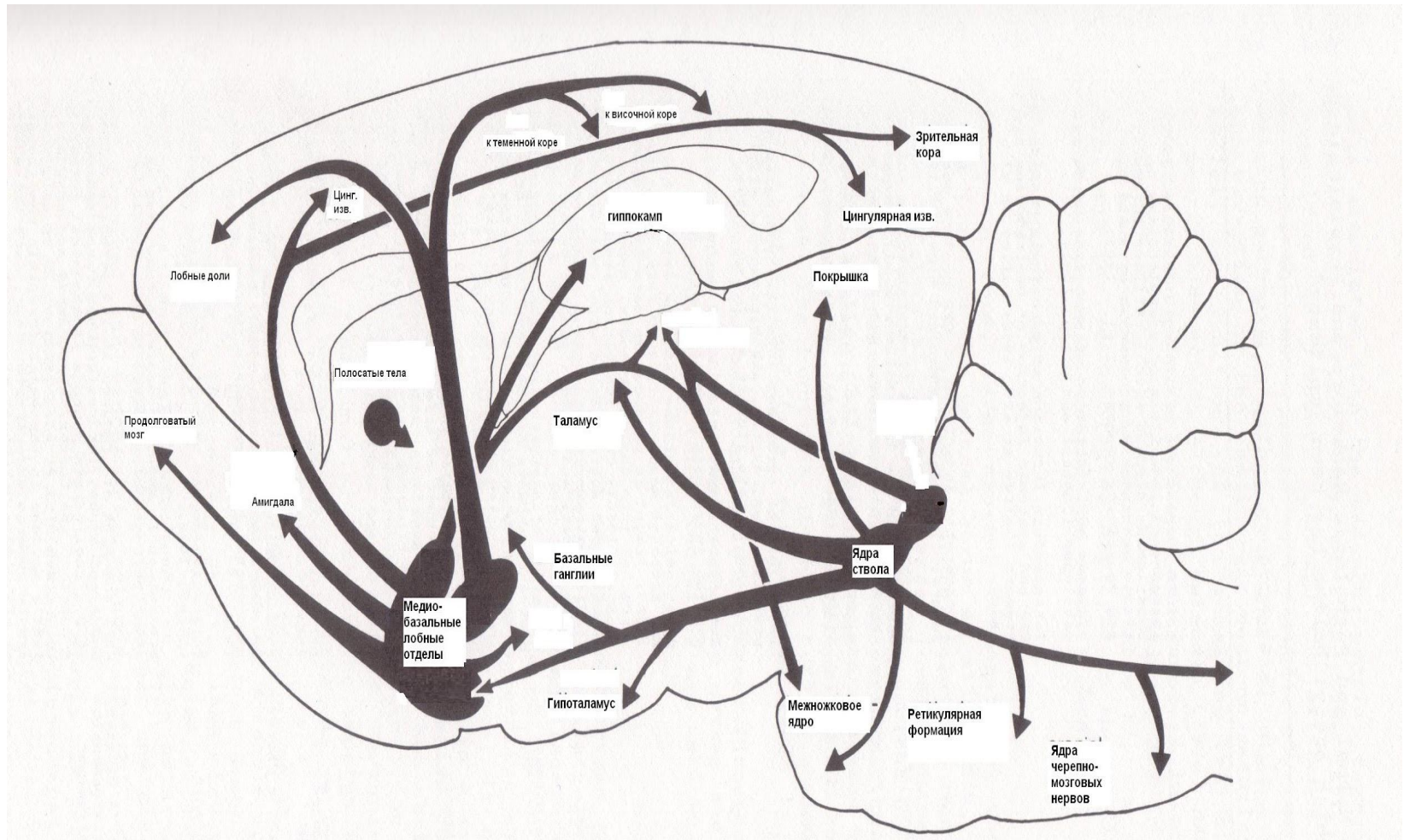
ПАТОЛОГИЧЕСКАЯ АНАТОМИЯ БП



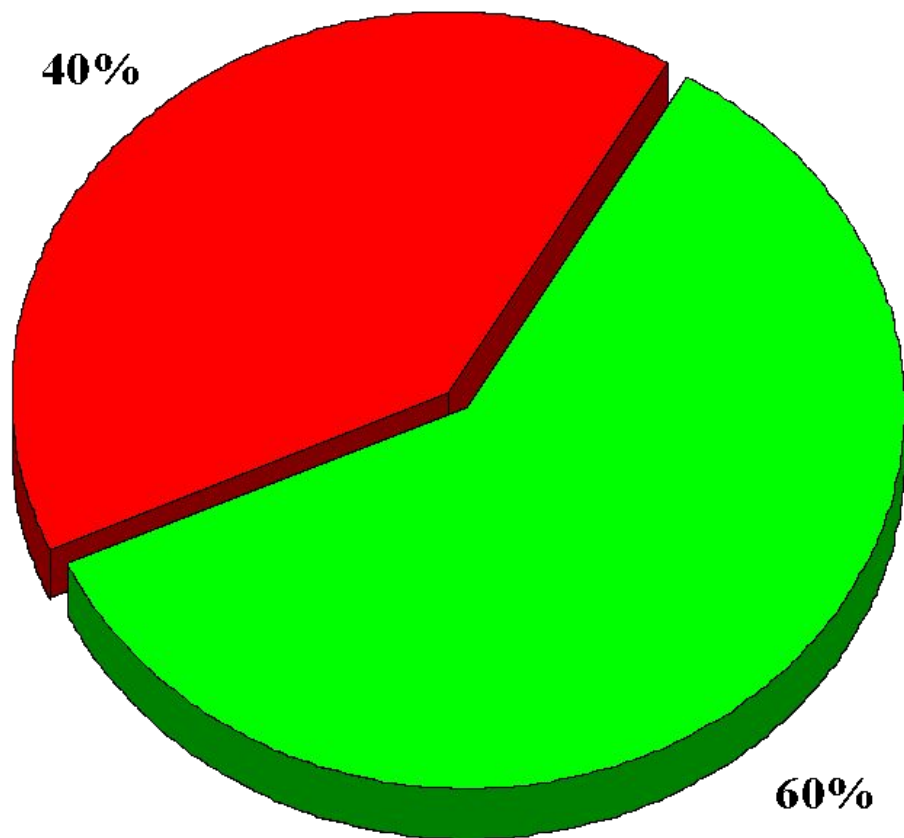
Н. Braak, К. Tredici, Н. Bratzke и соавт., J Neurol, 2002, V.249, S.3

НЕЙРОХИМИЧЕСКИЕ НАРУШЕНИЯ ПРИ БП

АЦЕТИЛХОЛИНЕРГИЧЕСКАЯ СИСТЕМА



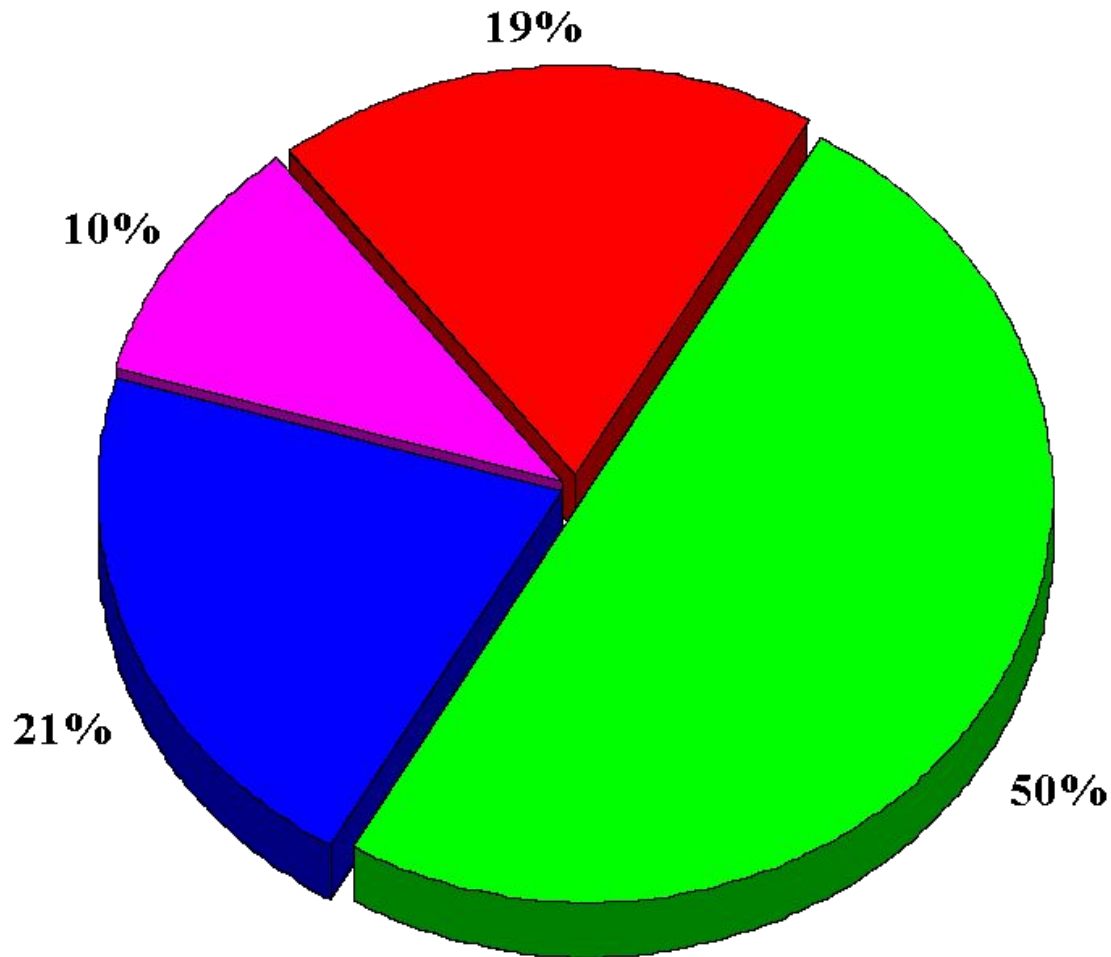
ДЕПРЕССИЯ ПРИ БП



■ Депрессия

■ Нет депрессии

КОГНИТИВНЫЕ НАРУШЕНИЯ ПРИ БП



- БП - I: лёгкие нарушения ВМФ
- БП - II: умеренные дисрегуляторные расстройства
- БП - III: умеренные дисмнестические расстройства
- БП - IV: деменция

БОЛЕЗНЬ ГЕНТИНГТОНА

- Аутосомно-доминантный тип наследования с 100% пенетрантностью патологического гена
- Начало заболевания в 40-60 лет
- Генерализованный хореический гиперкинез (непроизвольные быстрые, хаотичные, нерегулярные по времени и амплитуде движения с вовлечением мышц лица, глотки, туловища, конечностей)
- Прогрессирующая деменция подкоркового характера (нарушения управляющих функций, снижение концентрации внимания, зрительно-пространственные расстройства, нарушения памяти в виде недостаточности воспроизведения)
- Поведенческие нарушения: раздражительность, агрессивность, позже – апатия.

ГЕПАТОЛЕНТИКУЛЯРНАЯ ДЕГЕНЕРАЦИЯ (БОЛЕЗНЬ ВИЛЬСОНА-КОНОВАЛОВА)

- Аутосомно-рецессивный тип наследования
- Начало заболевания в детском или молодом возрасте
- Поражение печени и головного мозга:
 - У детей – «брюшная форма» (цирроз печени)
 - У молодых людей – сочетанное поражение
- Экстрапирамидные и мозжечковые расстройства (паркинсонизм, гиперкинезы, атаксия)
- Когнитивные нарушения «подкоркового» характера (нарушения управляющих функций, снижение концентрации внимания, зрительно-пространственные расстройства, нарушения памяти в виде недостаточности воспроизведения)
- Поведенческие нарушения: раздражительность, агрессивность, позже – апатия.