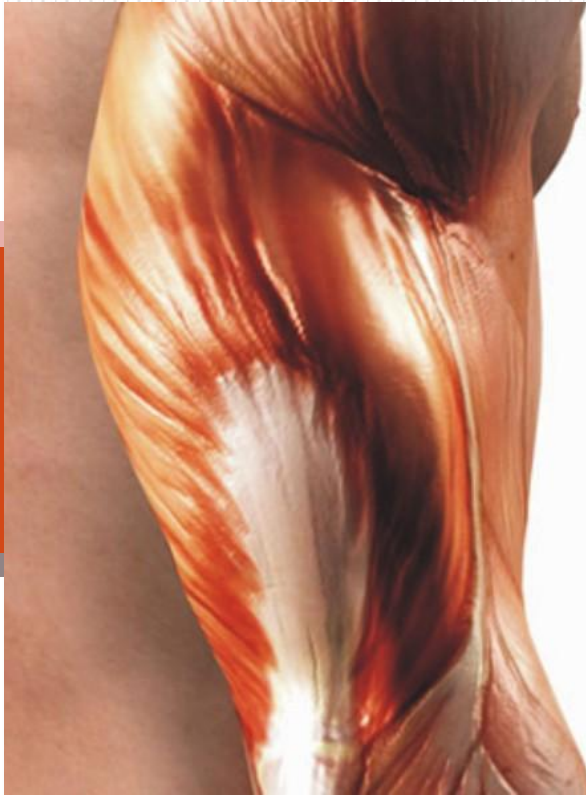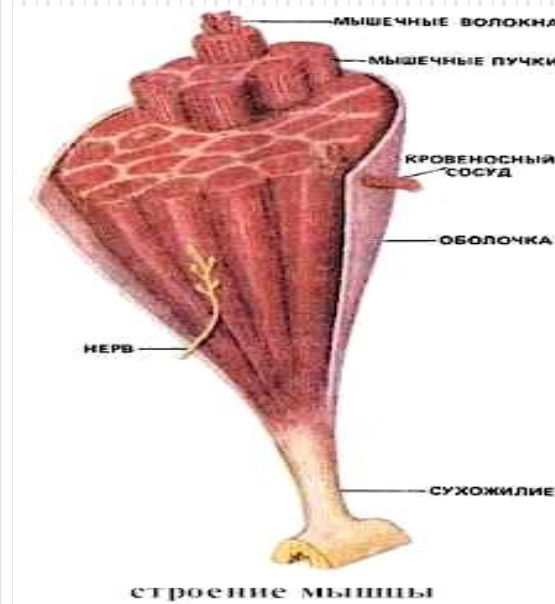
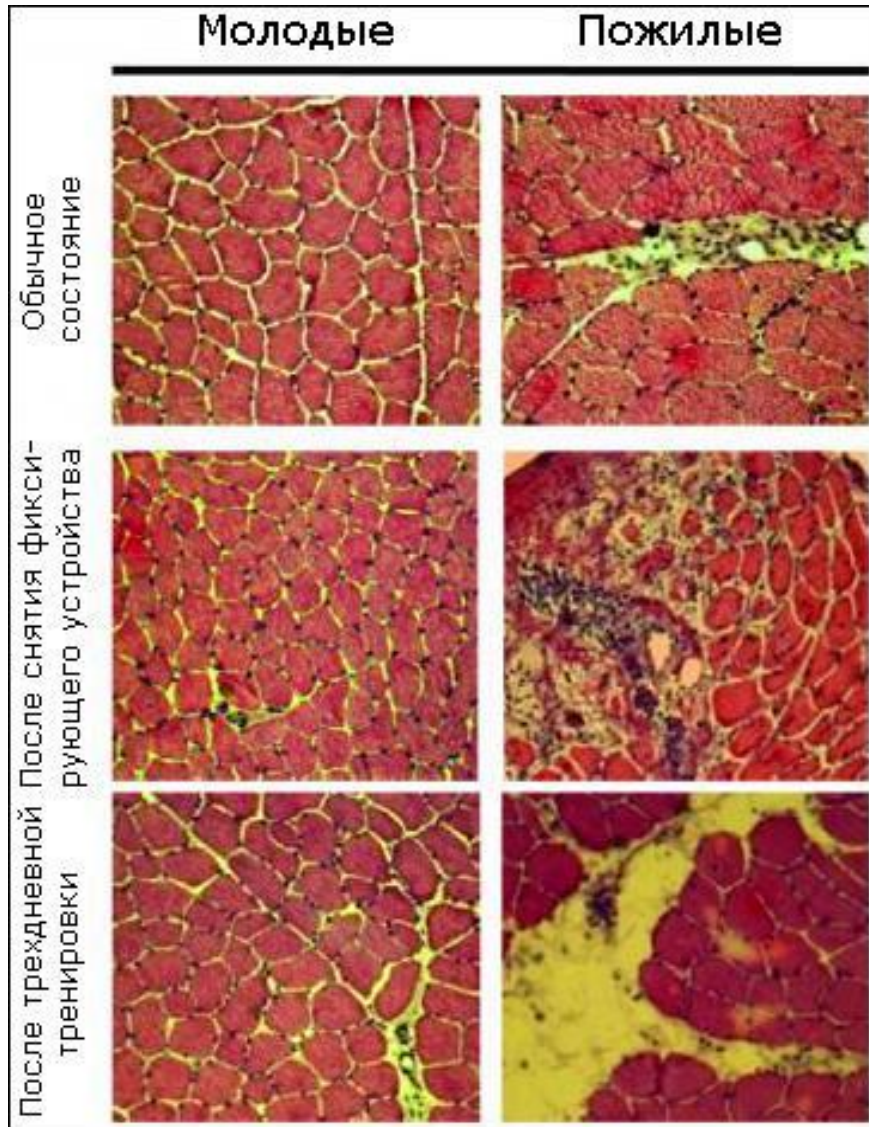




Мышечная ткань



Мышечная ткань

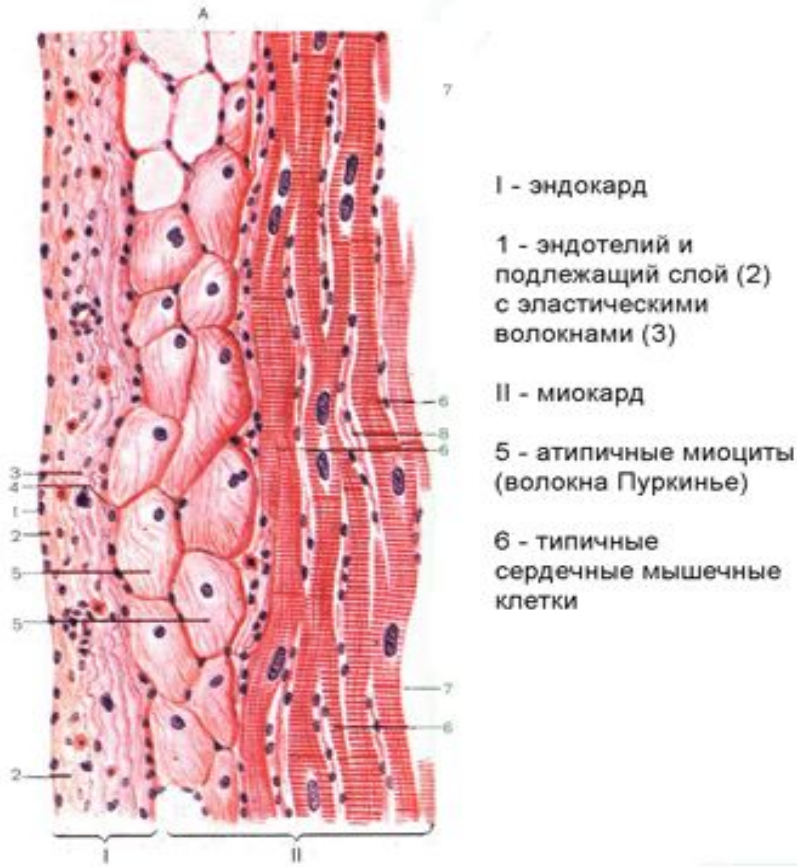


Мышечные клетки называют мышечными волокнами, потому что они постоянно вытянуты в одном направлении.

Мышечная ткань обладает возбудимостью и способностью к активному сокращению под влиянием нервной системы и некоторых веществ. Микроскопические различия позволяют выделить два типа этой ткани – гладкую (неисчерченную) и поперечнополосатую (исчерченную).

Сердечная мышца –

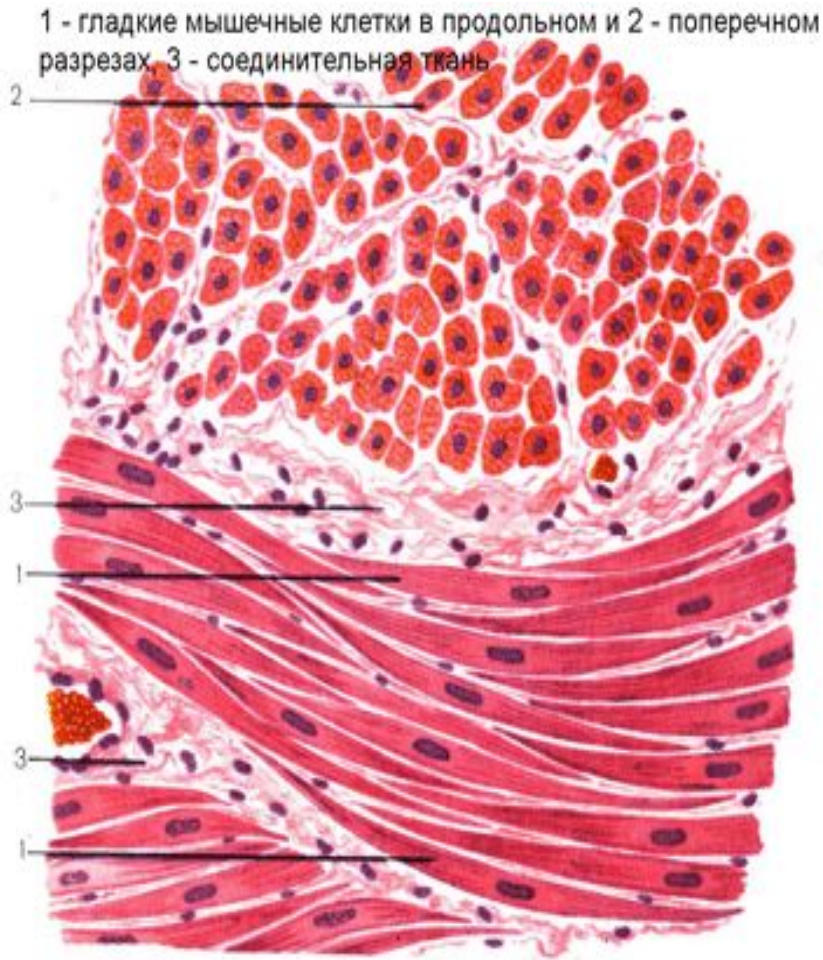это разновидность поперечнополосатой мышечной ткани, обладающая уникальными способностями.



В течение жизни (около 70 лет) сердечная мышца сокращается более 2,5 млн. раз. Ни одна другая ткань не обладает таким потенциалом прочности. Сердечная мышечная ткань имеет поперечную исчерченность. Однако в отличие от скелетной мышцы здесь есть специальные участки, где мышечные волокна смыкаются. Благодаря такому строению сокращение одного волокна быстро передается соседним. Это обеспечивает одновременность сокращения больших участков сердечной мышцы.

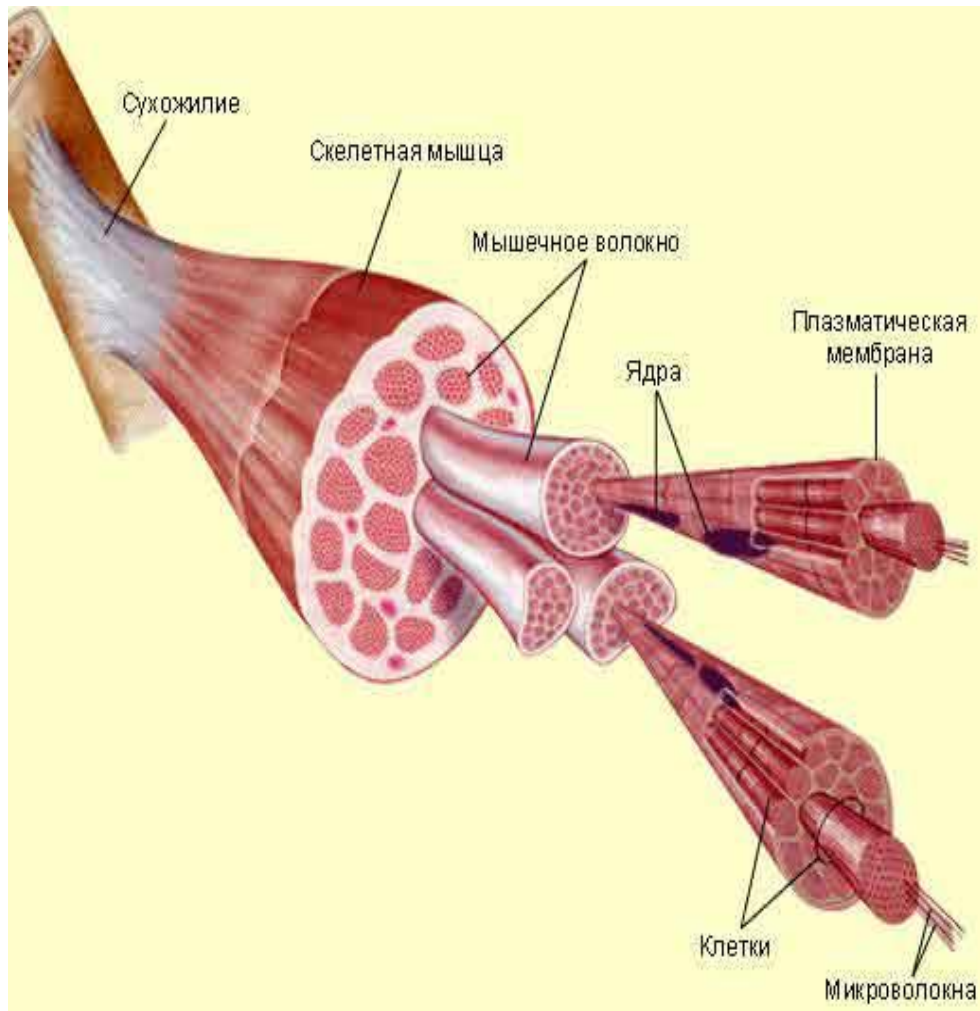
Гладкие мышцы

состоят из веретенообразных одноядерных клеток с фибриллами, лишенными поперечных полос. Эти мышцы действуют медленно и сокращаются непроизвольно. Они выстилают стенки внутренних органов (кроме сердца). Благодаря их синхронному действию пища проталкивается через пищеварительную систему, моча выводится из организма, регулируются кровотоки и кровяное давление, яйцеклетка и сперма продвигаются по соответствующим каналам.



ГЛАДКАЯ

Поперечнополосатая мышечная ткань



Клетки скелетных мышц представляют собой длинные трубчатые структуры, число ядер в них может достигать до нескольких сотен.

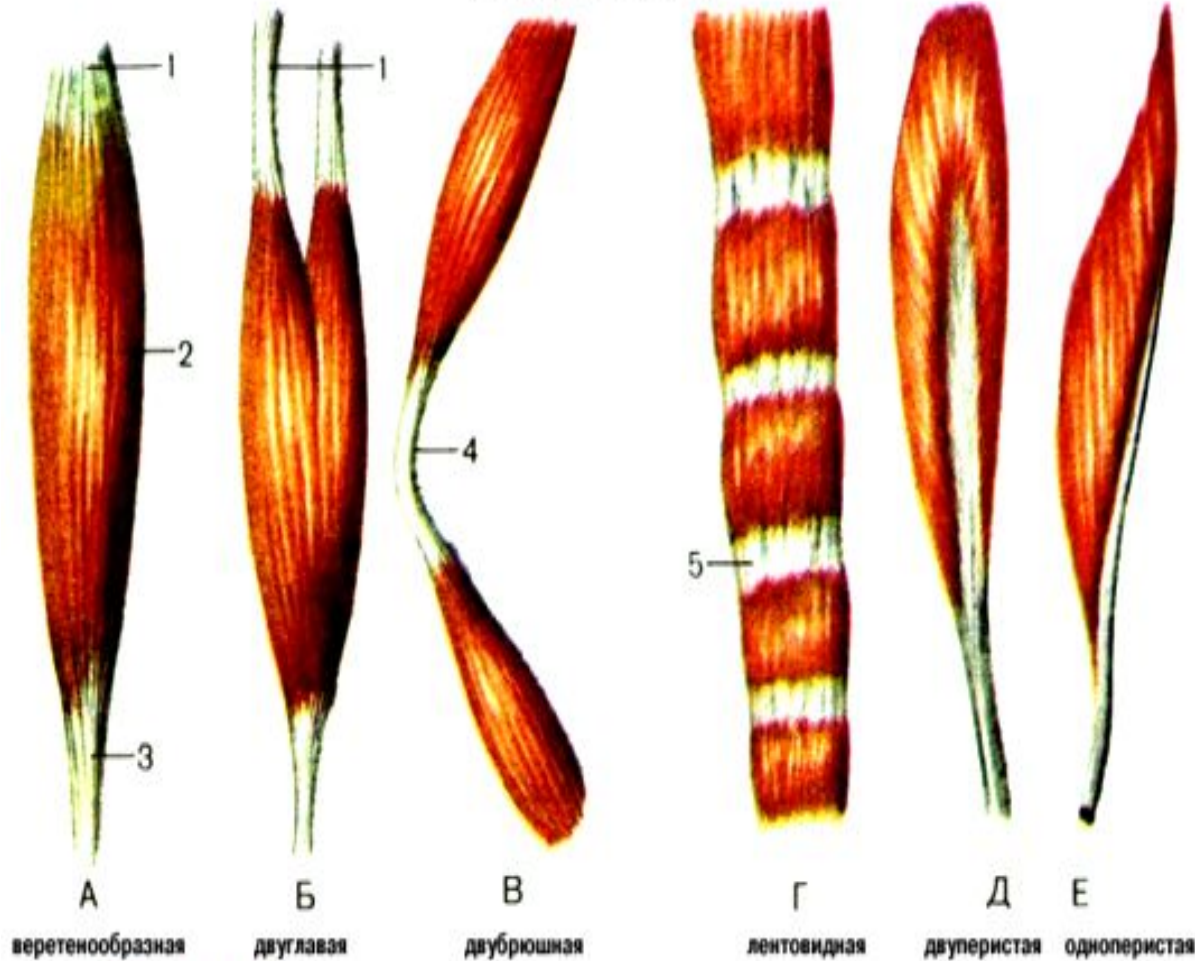
Их основными структурными и функциональными элементами являются мышечные волокна (миофибриллы), имеющие поперечную исчерченность. Скелетные мышцы стимулируются нервами (концевыми пластинками двигательных нервов); они реагируют быстро и контролируются в основном произвольно.



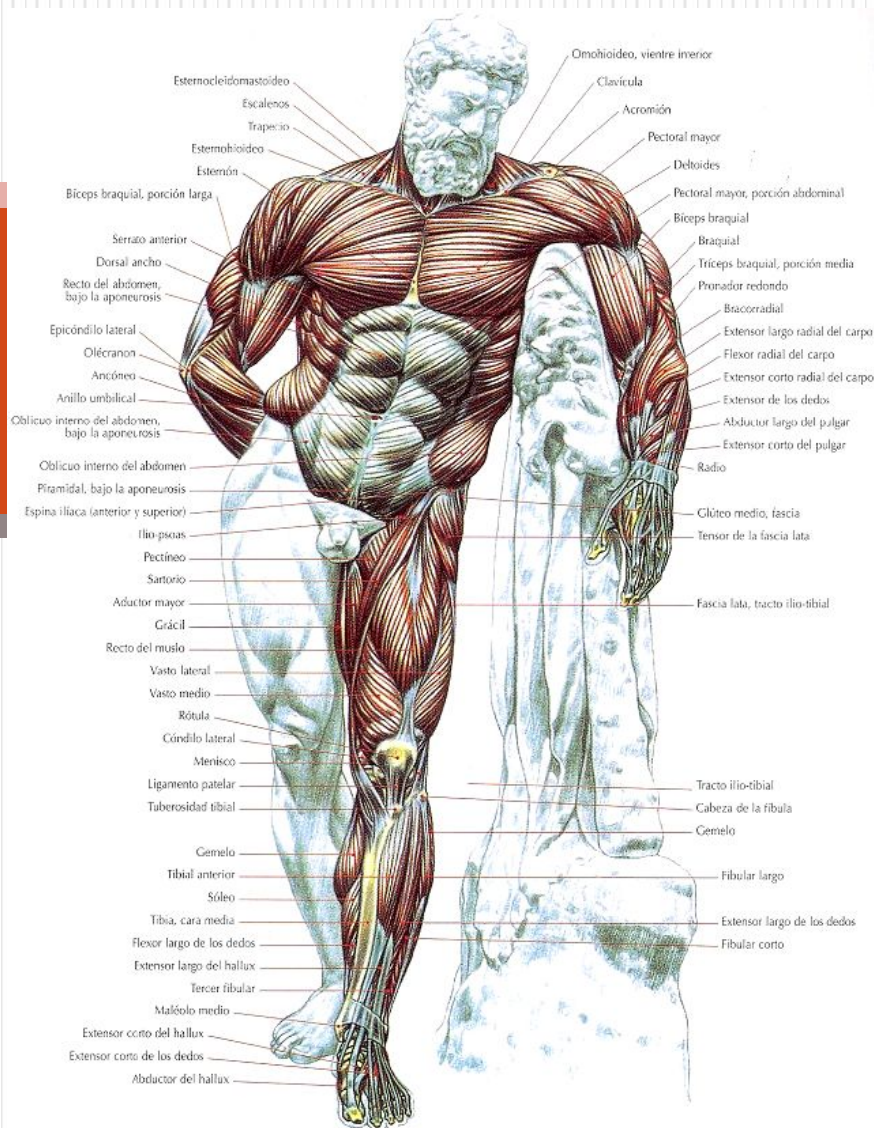
Классификация мышц

По форме	По отношению к суставам	По расположению в теле человека	По направлению волокон	По выполняемой функции	По отношению к частям тела
Длинные Короткие Широкие	Односуставные Двусуставные Многосуставные Сгибатели Разгибатели Отводящие Приводящие Супинаторы Пронаторы Сфинктеры Расширители	Поверхностные Глубокие	Круговые Параллельные Лентовидные Веретенообразные Зубчатые Косые 1)одноперистые; 2)двуперистые; 3) многоперистые	Дыхательные Жевательные Мимические	Головы Шеи Туловища: 1) груди; 2) спины; 3) живота Конечностей: 1) верхних; 2)нижних

Рис. 109. Формы мышц.



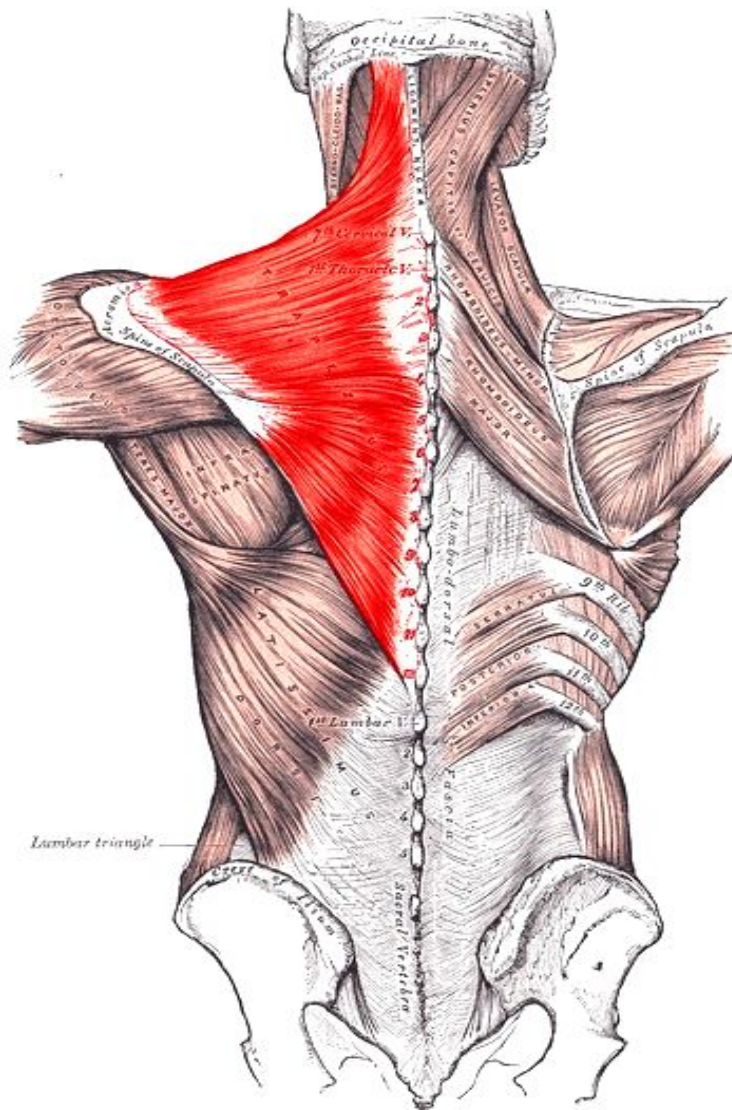
Мышечные пучки образуют мясистое брюшко, которое может активно сокращаться, а затем, перейдя в сухожилие, прикрепляется к костям. Начальную часть мышц, особенно длинных, называют еще головкой, а концевую — хвостом.



Мышцы частей тела

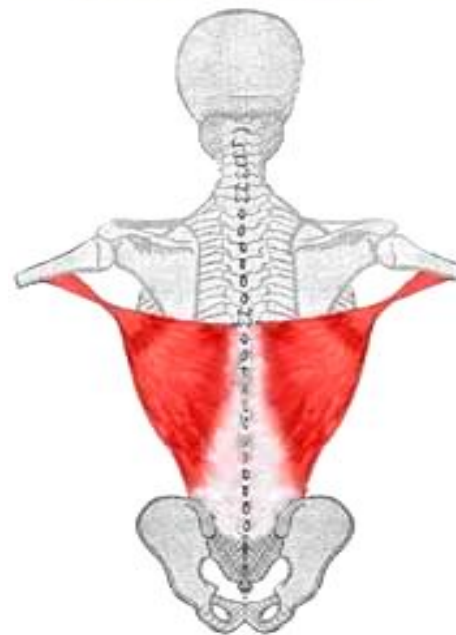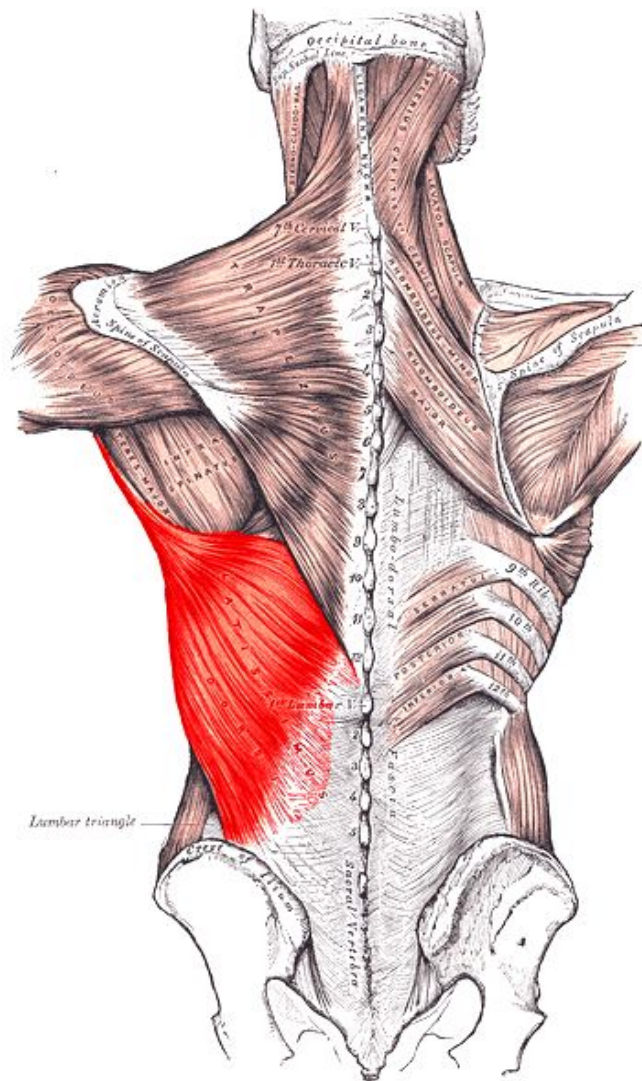
Мышцы спины

Трапецевидная мышца



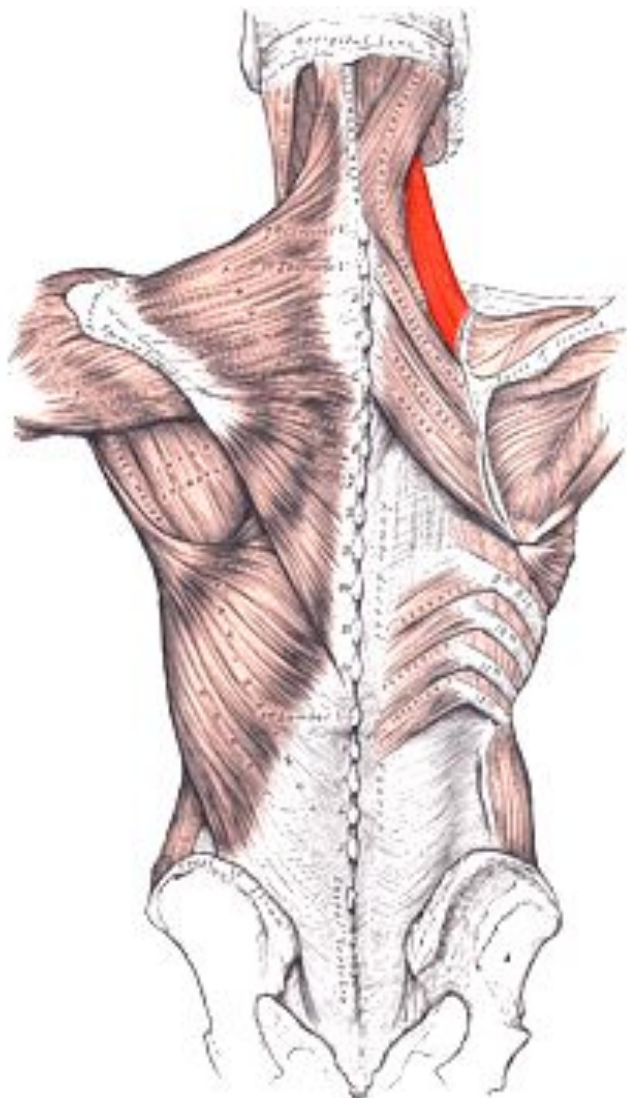
Начало	Остистые отростки грудных позвонков, вийной связки, верхняя вийная линия
Прикрепление	К акромиальному концу ключицы, средние к акромиону, нижние к гребню лопатки
Функция	Верхние волокна поднимают кверху пояс верхних конечностей, нижние опускают лопатку, при одновременном сокращении тянет пояс верхних конечностей кзади, сближает лопатки.
Кровоснабжение	Поперечная артерия шеи
Иннервация	Добавочный нерв (XI пара черепномозговых нервов), C ₃ , C ₄

Широчайшая мышца



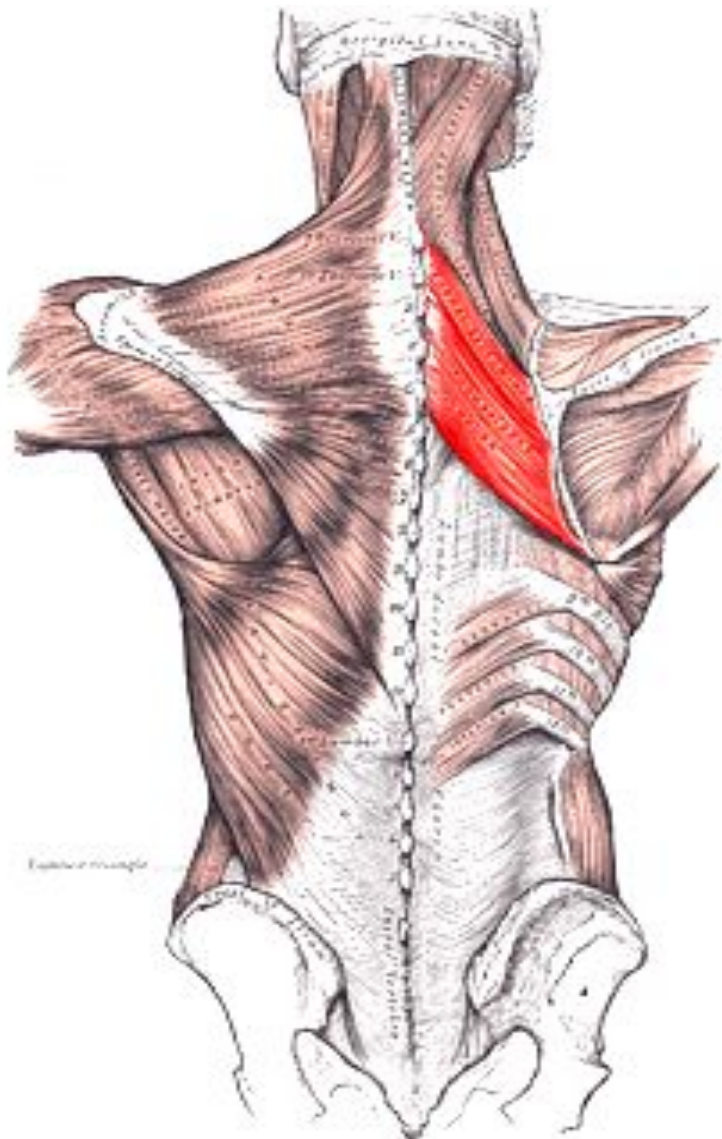
Начало	Последние 4-6 грудных, все поясничные и крестцовые позвонки, задняя часть подвздошного гребня, 3-4 нижних ребра
Прикрепление	Гребень малого бугорка плечевой кости
Функция	Разгибает и пронирует плечо, вспомогательная дыхательная мышца
Кровоснабжение	Поперечная шейная артерия, надлопаточная артерия, нижние межреберные артерии.
Иннервация	Грудоспинной нерв (С6 - С8)
Антагонист	Дельтовидная и трапециевидная мышцы.

Мышца, поднимающая лопатку



Начало	Задние бугорки поперечных отростков 4 –х верхних шейных позвонков.
Прикрепление	Верхний отдел медиального края лопатки, верхний угол лопатки.
Функция	Поднимает лопатку, наклоняет шейную часть позвоночного столба кзади и в соответствующую сторону.
Кровоснабжение	Поперечная шейная артерия, поверхностная шейная артерия, восходящая шейная артерия.
Иннервация	Дорсальный нерв лопатки ($C_{2(3)} - C_5$)

Ромбовидная мышца

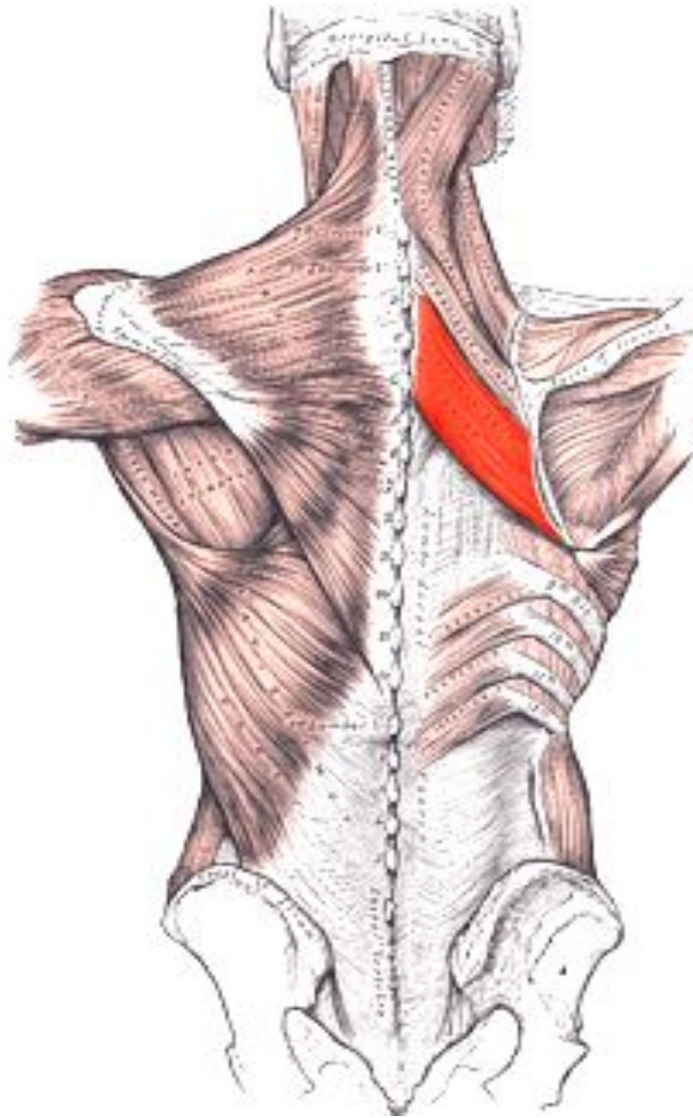


Располагается под трапециевидной мышцей имеет форму ромбической пластинки.

Состоит из 2 мышц:

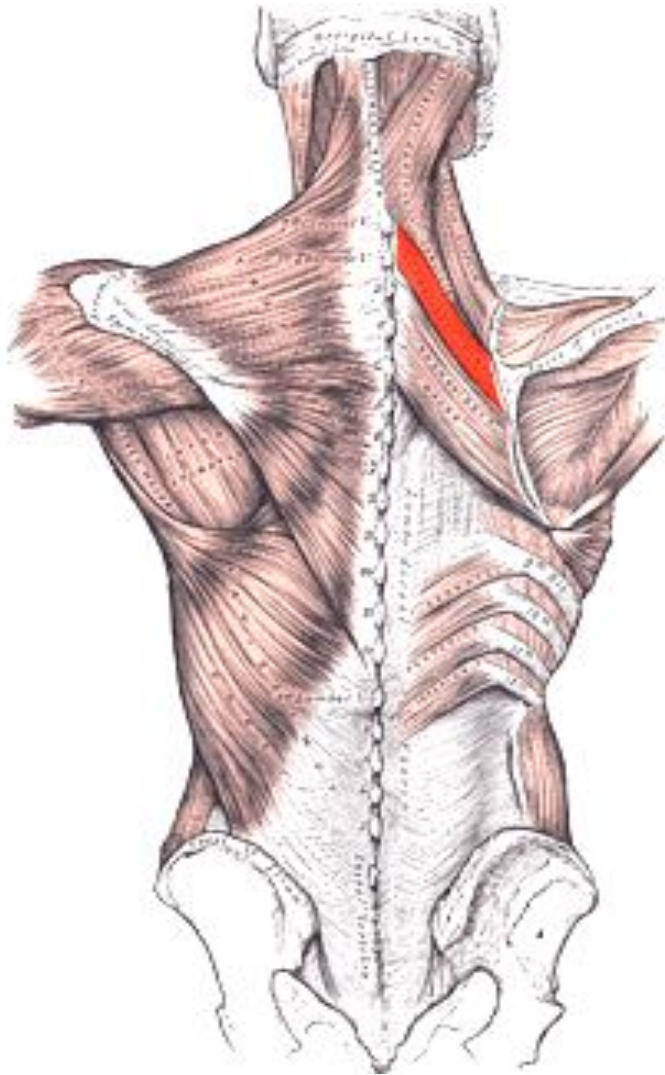
- большая ромбовидная мышца
- малая ромбовидная мышца

Большая ромбовидная мышца



Начало	Выйная связка, остистые отростки $C_2 - D_{4(5)}$ позвонков.
Прикрепление	Медиальный край лопатки – от уровня ости лопатки до ее нижнего угла.
Функция	Притягивает лопатку к позвоночнику и кверху. Вместе с передней зубчатой мышцей фиксирует медиальный край лопатки.
Кровоснабжение	Поперечная артерия шеи, надлопаточная артерия, задние межреберные артерии.
Иннервация	Дорзальный нерв лопатки ($C_4 - C_5$)
Антоганист	Передняя зубчатая мышца

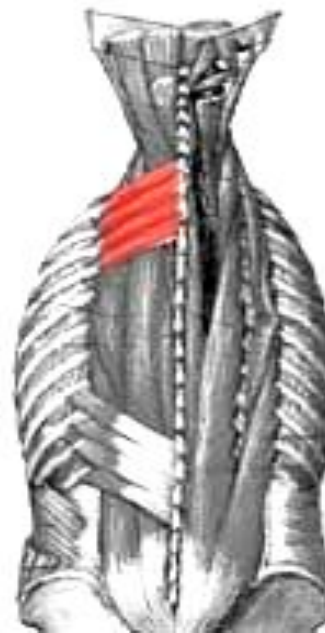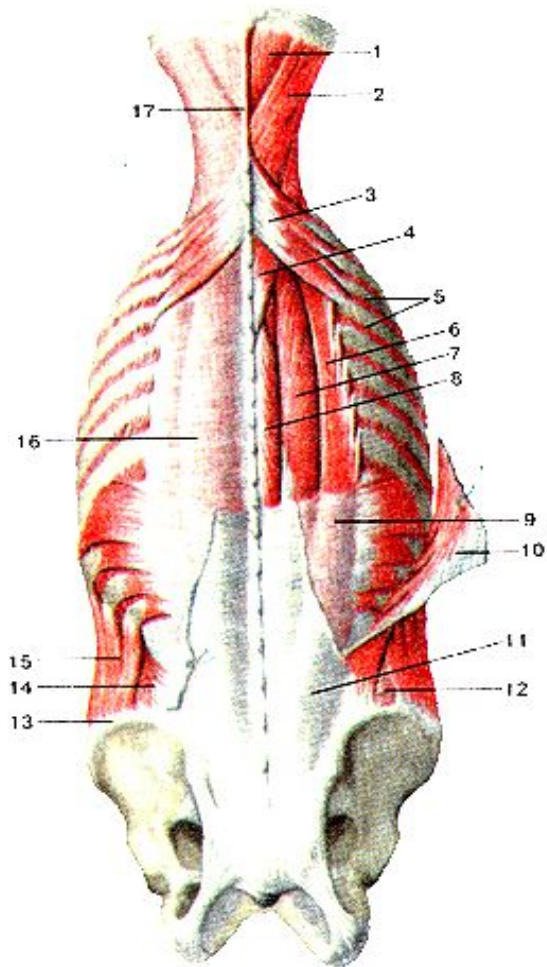
Малая ромбовидная мышца



Начало	Выйная связка, остистые отростки $C_7 - D_1$ позвонков, надостистая связка.
Прикрепление	Медиальный край лопатки выше уровня ости лопатки.
Функция	Приближает лопатку к позвоночному столбу к середине и вверх.
Кровоснабжение	Поперечная артерия шеи, надлопаточная артерия, задние межреберные артерии.
Иннервация	Дорзальный нерв лопатки ($C_4 - C_5$)
Антагонист	Передняя зубчатая мышца

Верхняя задняя зубчатая мышца

Мышца третьего слоя поверхностных мышц спины, располагающаяся под ромбовидной мышцей.



Начало	Нижняя часть вейной связки, остистые отростки $C_{6-7} - D_{1-2}$
Прикрепление	4-мя зубцами к задней поверхности II – V ребер кнаружи от их углов.
Функция	Поднимает ребра, участвуя в акте вдоха.
Кровоснабжение	Межреберные артерии, глубокая шейная артерия.
Иннервация	Межреберные нервы (D_{1-4})

Нижняя задняя зубчатая мышца

Располагается под широчайшей мышцей спины

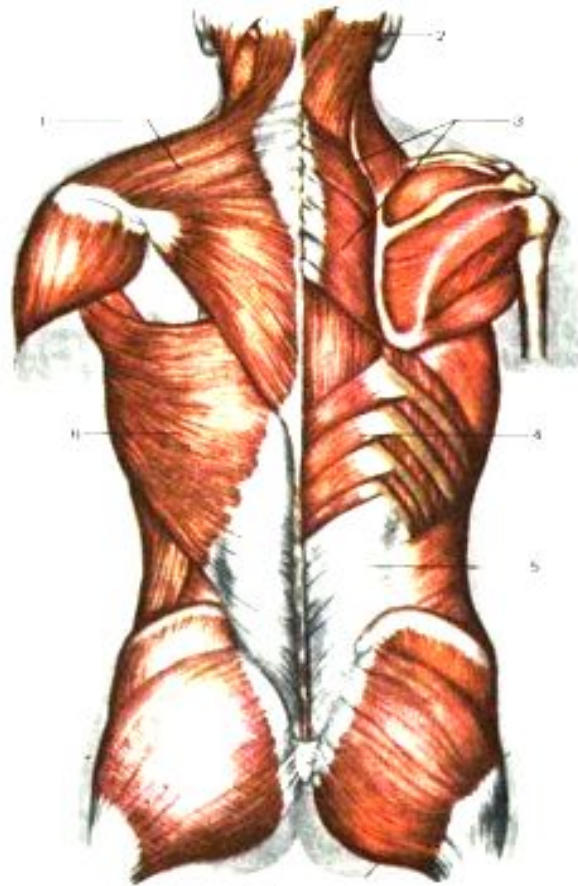
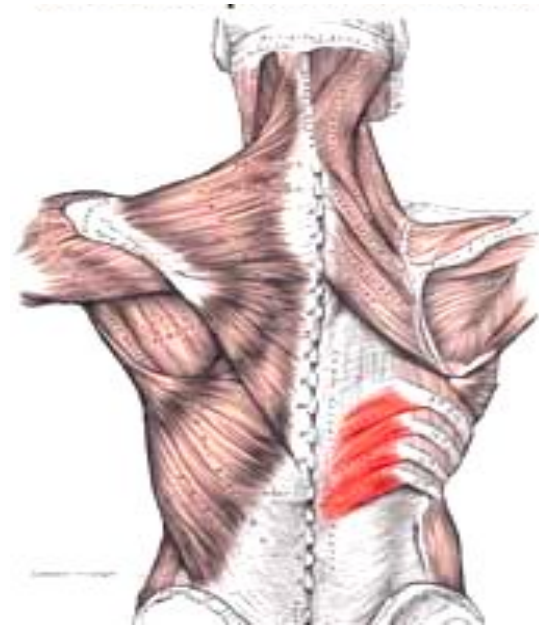

Рис. 61 Мышцы спины.

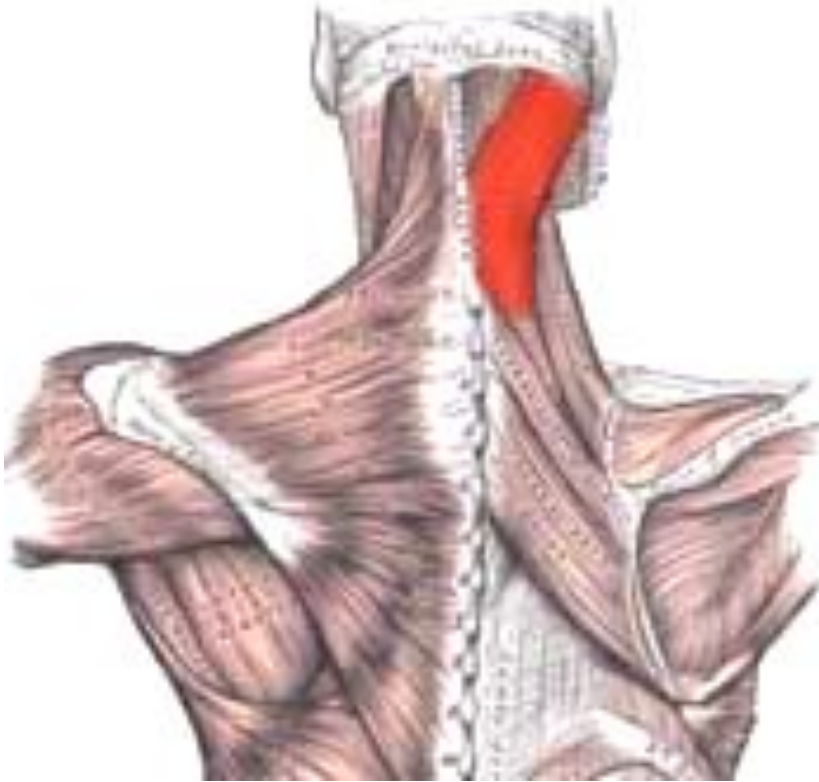1 — трапециевидная мышца, 2 — ромбовидная мышца головы, 3 — большая и малая ромбовидные мышцы, 4 — нижняя задняя зубчатая мышца, 5 — оловидная грудная фасция, 6 — широчайшая мышца спины



Начало	Остистые отростки D ₁₁₋₁₂ – L ₁₋₂ позвонков
Прикрепление	Отдельными зубцами к 4-м нижним ребрам.
Функция	Опускает нижние ребра, участвуя в акте выдоха.
Кровоснабжение	Задние межреберные артерии
Иннервация	Межреберные нервы (D ₉₋₁₂)

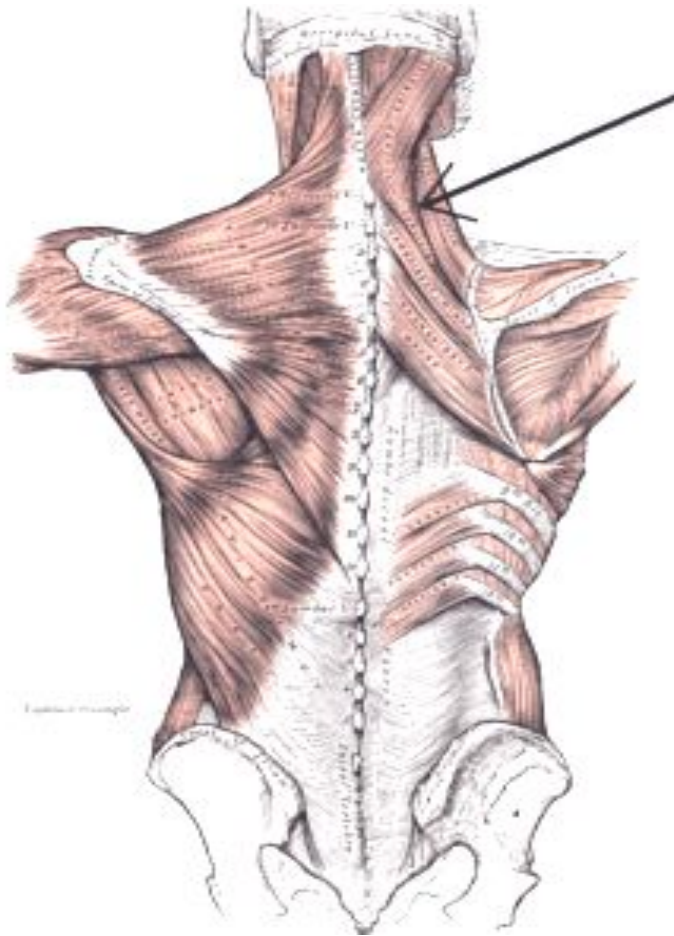
ГЛУБОКИЕ МЫШЦЫ

Ременная мышца головы



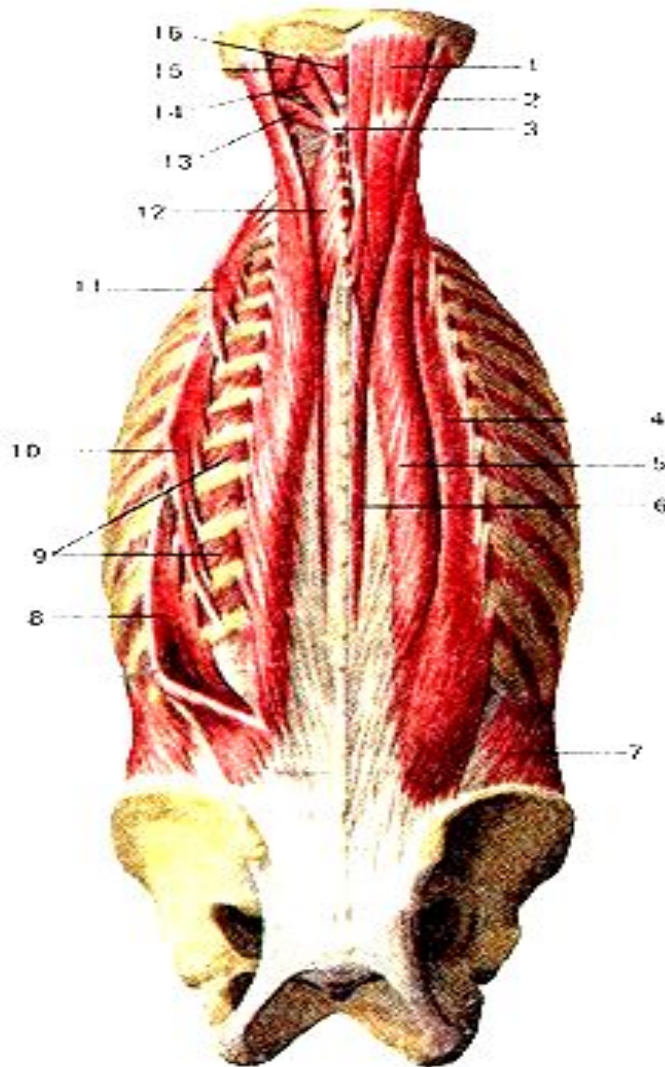
Начало	Нижняя половина выйной связки (ниже уровня C_4), остистые отростки $C_7 - D_{1-3}$ позвонков.
Прикрепление	Сосцевидный отросток височной кости и площадка под латеральным отрезком верхней выйной линии
Функция	При двустороннем сокращении разгибают шейную часть позвоночника и голову, при одностороннем – поворачивают голову в свою сторону.
Кровоснабжение	Затылочная артерия, глубокая шейная артерия.
Иннервация	Задние ветви шейных спинномозговых нервов ($C_3 - C_8$).

Ременная мышца шеи



Начало	Остистые отростки D ₃ – D ₅ позвонков.
Прикрепление	Поперечные отростки C ₁ – C ₃ позвонков.
Функция	При одновременном сокращении – тянут голову и шею назад, при одностороннем – поворачивает шею и голову в свою сторону.
Кровоснабжение	Глубокая шейная артерия, затылочная артерия.
Иннервация	Большой затылочный нерв, шейные нервы C ₂ – C ₈

Мышца, выпрямляющая позвоночник



Располагается по бокам от остистых отростков на всем протяжении спины.

Начинается на дорсальной поверхности крестца

- от заднего отдела гребня подвздошной поверхности кости,
- остистых отростков поясничных и XII-XI грудных позвонков,
- отчасти от пояснично-грудной фасции.

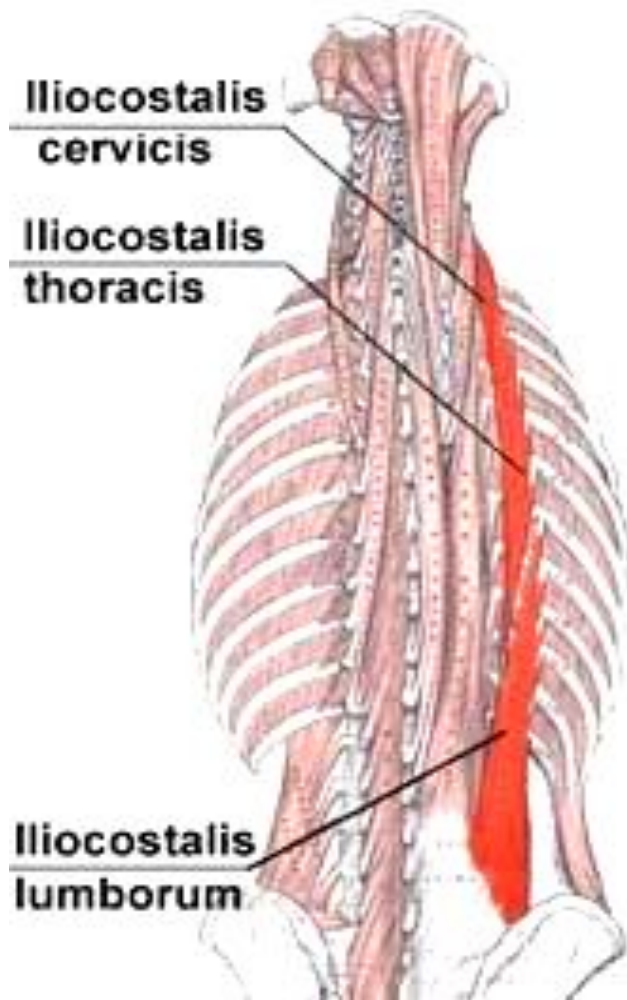
В поясничной области делится на три части:

- подвздошно-реберную мышцу.
- длиннейшую мышцу
- остистую мышцу.

Мышца, выпрямляющая позвоночник:

- 4 - подвздошно-реберная мышца,
- 5 - длиннейшая мышца;
- 6 - остистая мышца;

Подвздошно-реберная мышца

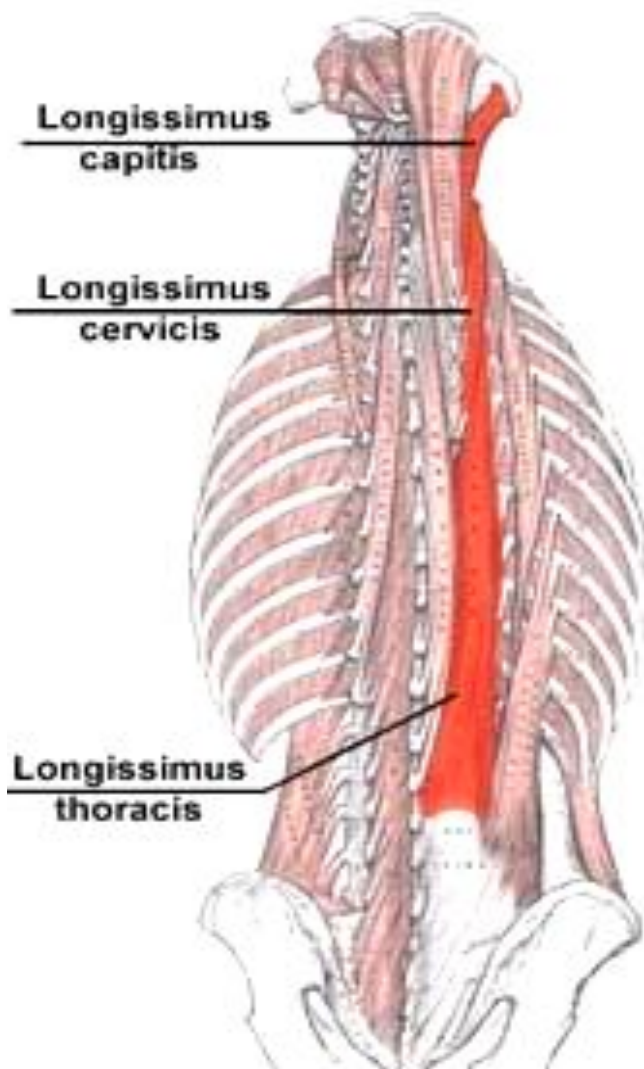


Подразделяется на три части:

- подвздошно-реберная мышца поясницы начинается от подвздошного гребня и пояснично-грудной фасции, прикрепляется к углам шести нижних ребер;
- подвздошно-реберная мышца груди начинается от углов шести нижних ребер, прикрепляется к углам верхних шести ребер и к поперечному отростку C_7 ;
- подвздошно-реберная мышца шеи начинается от углов III-VI верхних ребер, прикрепляется к поперечным отросткам $C_6 - C_4$.

Функция	Подвздошно-реберная мышца вместе с остальными частями мышцы разгибает позвоночник, при одностороннем сокращении наклоняет позвоночник на свою сторону, опускает ребра.
Кровоснабжение	Задние межреберные и поясничные артерии
Иннервация	Задние ветви шейных, грудных и поясничных спинномозговых нервов. ($C_4 - L_3$).

Длиннейшая мышца

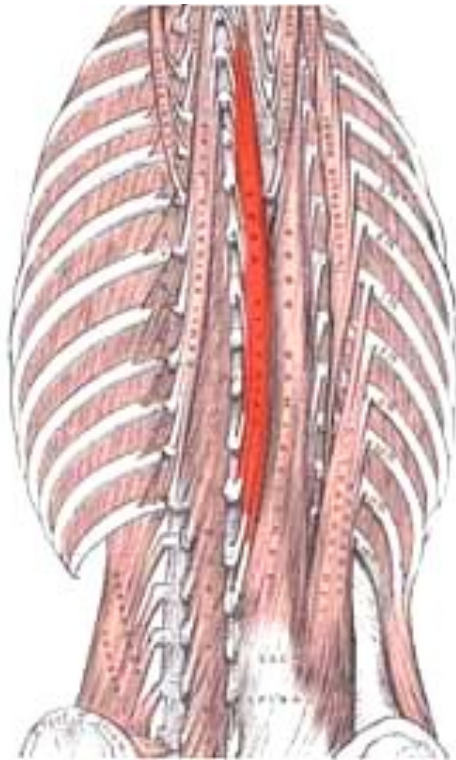


Простирается от крестцовой кости до основания черепа. Топографически в ней выделяют три части:

- длиннейшая мышца груди начинается от крестца, поперечных отростков поясничных и шести-семи нижних грудных позвонков, прикрепляется к поперечным отросткам всех грудных позвонков, а также к девяти нижним ребрам, между их бугорками и углами;
- длиннейшая мышца шеи начинается от верхушек поперечных отростков пяти верхних грудных позвонков и прикрепляется к поперечным отросткам $C_6 - C_2$;
- длиннейшая мышца головы начинается от поперечных отростков трех верхних грудных и четырех-пяти нижних шейных позвонков, прикрепляется к задней поверхности сосцевидного отростка височной кости.

Функция	длиннейшие мышцы груди и шеи разгибают позвоночник и наклоняют его в сторону, длиннейшая мышца головы разгибает голову, поворачивая лицо в свою сторону
Кровоснабжение	задние межреберные, поясничные артерии и глубокая шейная артерия.
Иннервации	задние ветви шейных, грудных и поясничных спинномозговых нервов ($C_2 - L_5$).

Остистая мышца



Прилежит непосредственно к остистым отросткам грудных и шейных позвонков. Топографически в ней выделяют три отдела:

- остистая мышца груди начинается от остистых отростков двух верхних поясничных и двух нижних грудных позвонков, прикрепляется к остистым отросткам I-VIII грудных позвонков;
- остистая мышца шеи начинается от остистых отростков двух верхних грудных и VII шейного позвонков, прикрепляется к остистым отросткам II-IV шейных позвонков;
- остистая мышца головы начинается от остистых отростков верхних грудных и нижних шейных позвонков, прикрепляется к затылочной кости вблизи наружного затылочного выступа.

Функция	разгибает позвоночник.
Кровоснабжение	задние межреберные артерии и глубокая шейная артерия.
Иннервации	задние ветви шейных, грудных и поясничных спинномозговых нервов ($C_3 - L_2$).

Поперечно-остистая мышца

Располагается под мышцей, выпрямляющей позвоночник, вдоль позвоночного столба, волокна ее перебрасываются от поперечных отростков нижележащих позвонков к остистым отросткам вышележащих.

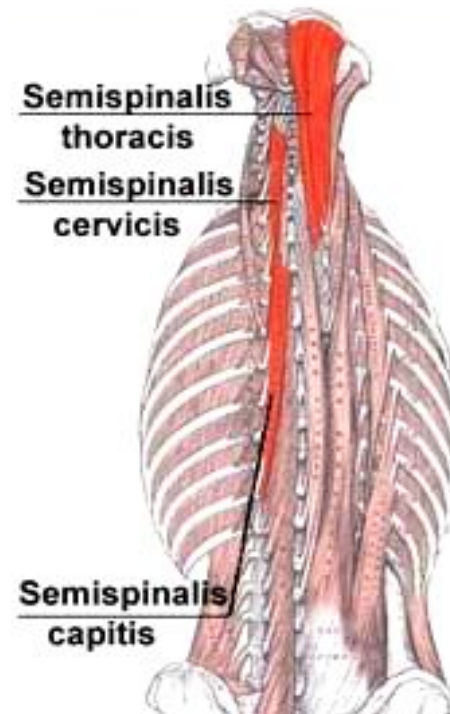
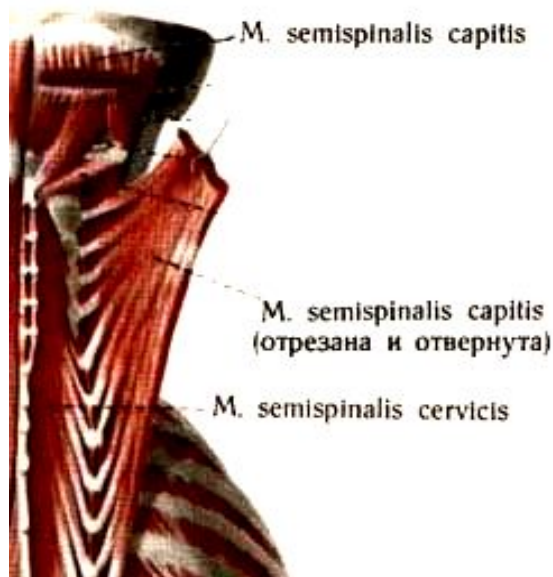
Топографически в мышце различают три слоя:

- поверхностный, представленный полуостистой мышцей;
- средний, состоящий из многораздельных мышц,
- глубокий, включающий мышцы-вращатели.

Функция: при одностороннем сокращении вращает позвоночный столб в сторону, противоположную сокращающейся мышце, при двустороннем — разгибает позвоночник, участвуя в поддержании тела в вертикальном положении.

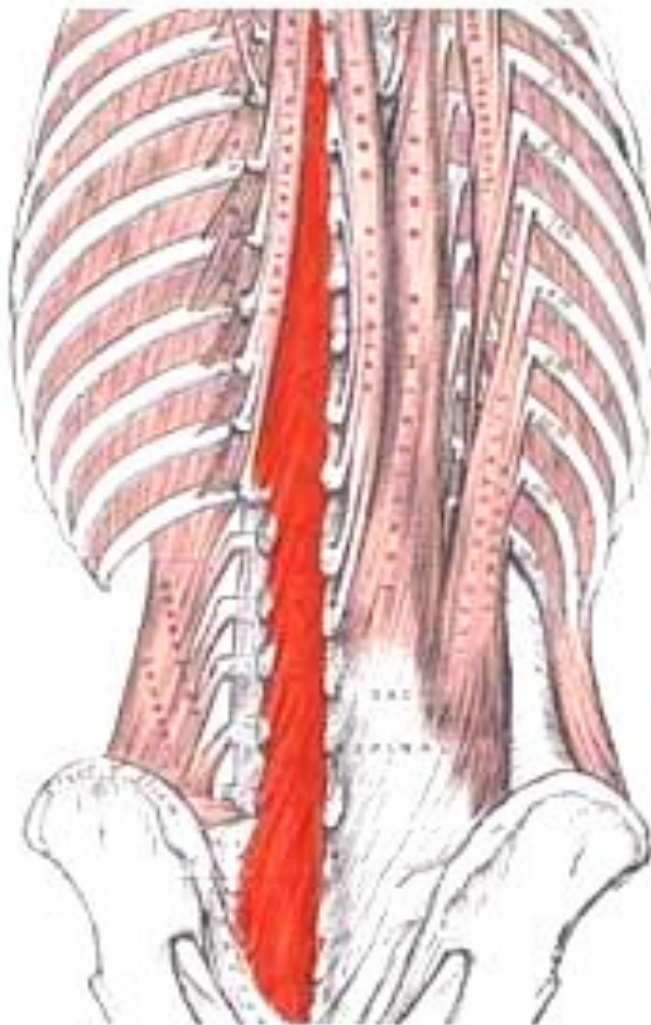
Полуостистая мышца

Имеет грудной, шейный и головной отделы



Начало	Поперечные отростки всех грудных и суставных отростков 4-х нижних шейных позвонков
Прикрепление	К остистым отросткам 4-х верхних грудных и 6-и нижних шейных позвонков и к затылочной кости.
Функция	Полуостистые мышцы груди и шеи разгибают грудной и шейный отделы позвоночного столба; при одностороннем сокращении поворачивают указанные отделы позвоночника в противоположную сторону. Полуостистая мышца головы запрокидывает голову назад, поворачивая (при одностороннем сокращении) лицо в противоположную сторону
Кровоснабжение	Задние межреберные артерии и глубокая шейная артерия
Иннервация	Задние ветви шейных и грудных спинномозговых нервов ($C_3 - D_{12}$).

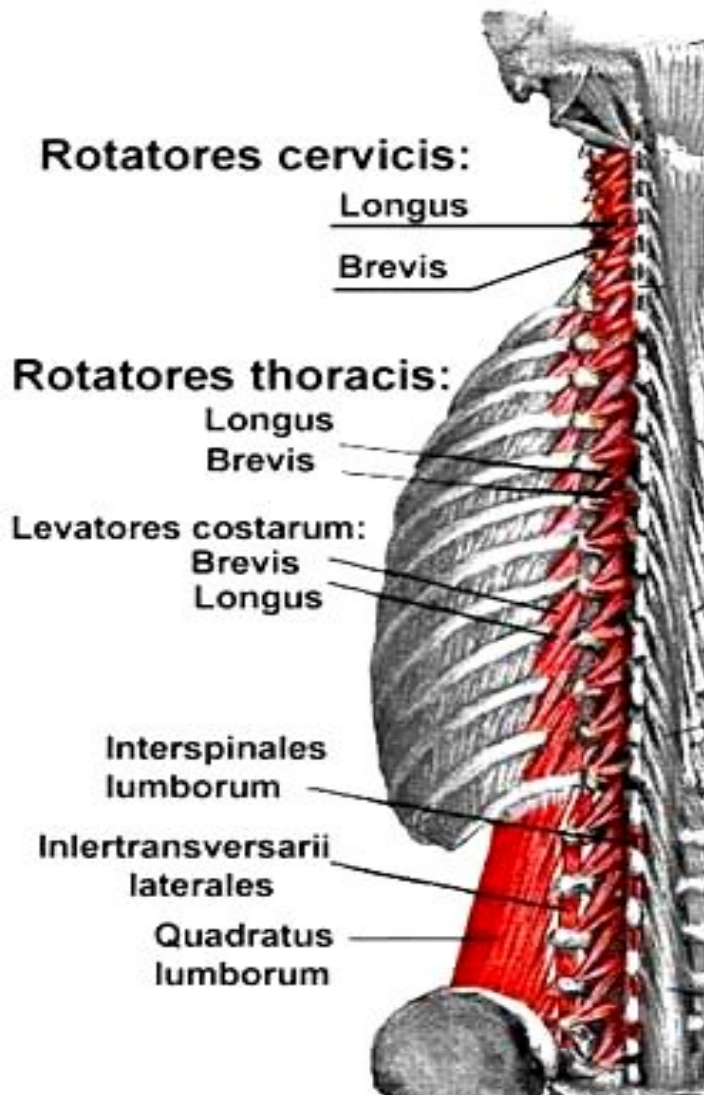
Многораздельные мышцы



Располагаются в основном под полуостистой мышцей.

Начало	Задняя поверхность крестца, поперечные отростки поясничных и грудных H позвонков, суставные отростки 4-х нижних шейных позвонков
Прикрепление	Остистые отростки всех поясничных, грудных и шейных позвонков, за исключением атланта.
Функция	Поворачивают позвоночный столб вокруг его продольной оси, участвуют в разгибании и наклоне его в стороны
Кровоснабжение	Поясничные и задние межреберные артерии, глубокая шейная артерия.
Иннервация	Задние ветви спинномозговых нервов ($\text{C}_3 - \text{S}_1$).

Мышцы-вращатели

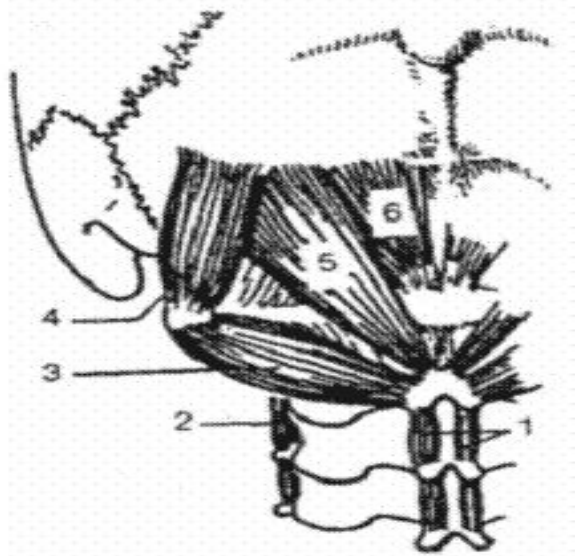


Являются самыми глубокими частями поперечно-остистых мышц.

Среди них выделяют вращатели шеи, груди и поясницы.

Начало	Поперечные отростки всех позвонков, кроме атланта
Прикрепление	Основания остистых отростков вышележащих позвонков
Функция	Поворачивают позвоночный столб вокруг его продольной оси.
Кровоснабжение	Задние межреберные артерии
Иннервация	Межреберные нервы C ₈ , D ₁ , D ₂ , D ₇ - D ₁₀ .

Межостистые мышцы

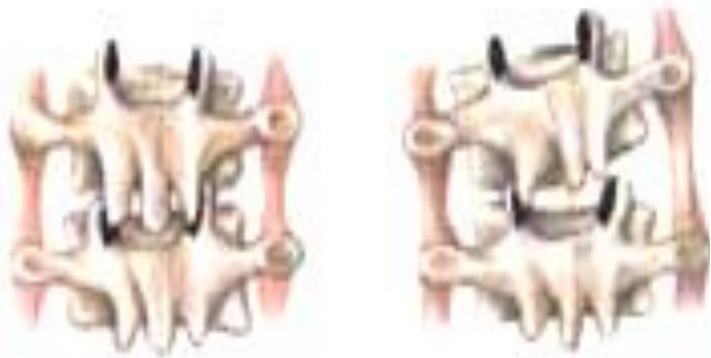

1 – межостистые мышцы шеи

Короткие мышечные пучки, идущие между остистыми отростками смежных позвонков шейного, грудного и поясничного отделов позвоночного столба. Среди них выделяют межостистые мышцы шеи, груди, поясницы.

Функция: участвуют в разгибании соответствующего отдела позвоночника, а также в поддержании тела в вертикальном положении.

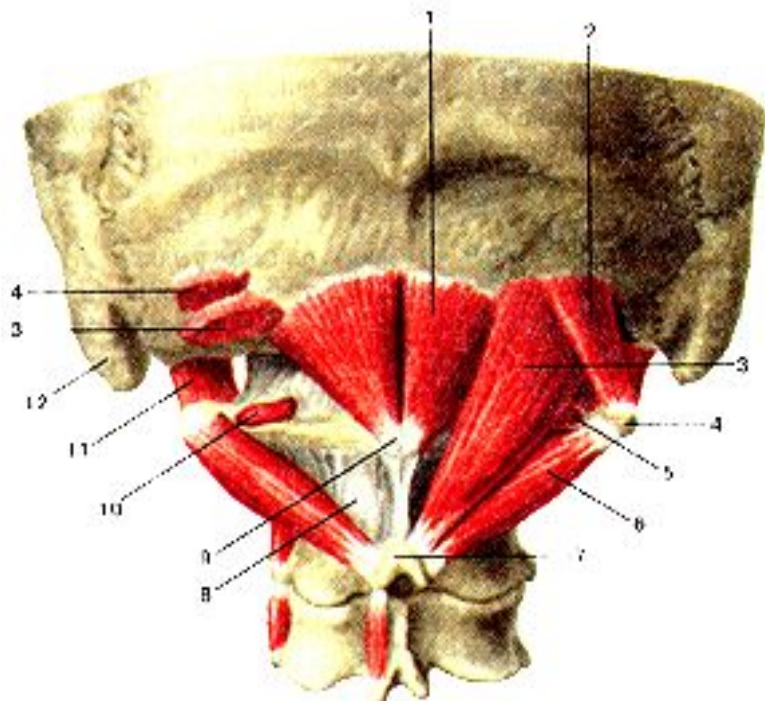
Межпоперечные мышцы



Короткие мышцы, располагаются между поперечными отростками двух соседних позвонков. Различают задние и передние межпоперечные мышцы шеи, межпоперечные мышцы груди, латеральные и медиальные межпоперечные мышцы поясницы.

Функция: при одностороннем сокращении наклоняют позвоночник в свою сторону, при двустороннем — участвуют в удерживании позвоночного столба в вертикальном положении.

Подзатылочные мышцы



- 1 – малая задняя прямая мышца;
2 – верхняя косая мышца;
3 – большая задняя прямая мышца;
6 – нижняя косая мышца

- малая прямая задняя мышца головы в форме треугольника, более плоского и меньшего, чем большая мышца. Лежит глубже предыдущей, ближе к срединной линии и прикрепляется к бугорку задней дуги атланта и к медиальной трети нижней выйной линии затылочной кости, ее косые волокна идут вверх, слегка латерально и больше направлены назад, чем волокна большой прямой мышцы головы. Это объясняется тем, что задняя дуга атланта лежит глубже, чем остистый отросток аксиса;
- большая прямая задняя мышца головы в форме треугольника с основанием вверху. Она прикрепляется к остистому отростку аксиса и нижней выйной линии затылочной кости, ее косые волокна идут вверх и слегка латерально и назад;
- верхняя косая мышца головы короткая, уплощенная треугольная мышца, лежащая сзади от атлантозатылочного сустава. Она прикрепляется к поперечному отростку атланта и к латеральной трети нижней выйной линии затылочной кости; ее косые волокна идут вверх и назад почти в сагиттальной плоскости и не имеют латерального направления вовсе. Она лежит параллельно малой задней прямой мышце и перпендикулярно нижней косой;
- нижняя косая мышца головы, удлиненная, толстая веретенообразная мышца, лежащая ниже и латеральнее большой прямой мышцы головы. Она идет от нижней поверхности остистого отростка аксиса к заднему краю поперечного отростка атланта. Ее косые волокна идут вверх, латерально и вперед, таким образом, перекрещиваясь с вышеупомянутыми мышцами, частично с малой прямой задней мышцей головы:

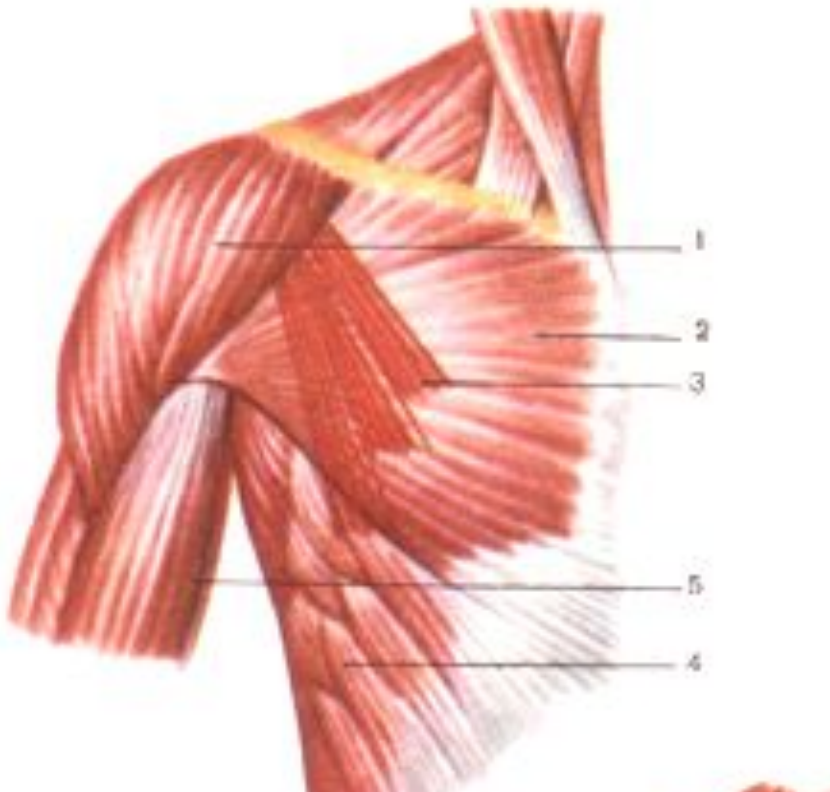
Мышцы груди

Большая грудная мышца – массивная, веерообразной формы.

В ней различаются:

- ключичная часть – начинается от медиальной половины ключицы;
- грудино-реберная часть – начинается от передней поверхности грудины и хрящей верхних 6-и ребер;
- брюшная часть – начинается от передней стенки влагалища прямой мышцы живота.

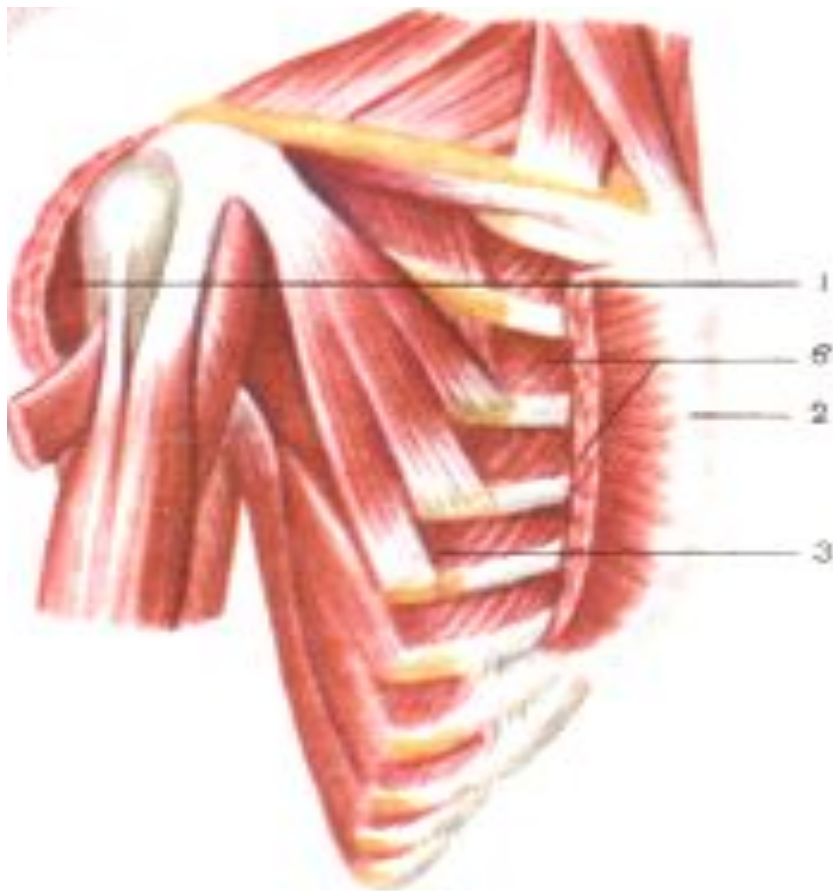
Пучки мышцы прикрепляются к гребню большого бугорка плечевой кости.



Функция	Поднятую руку опускает и приводит к туловищу, поворачивая ее внутрь. Поднимает ребра и грудину, расширяя грудную клетку.
Кровоснабжение	Грудоакромиальная артерия, передние и задние межреберные артерии, латеральная грудная артерия.
Иннервация	Грудные латеральные и медиальные нервы.

Малая грудная мышца -

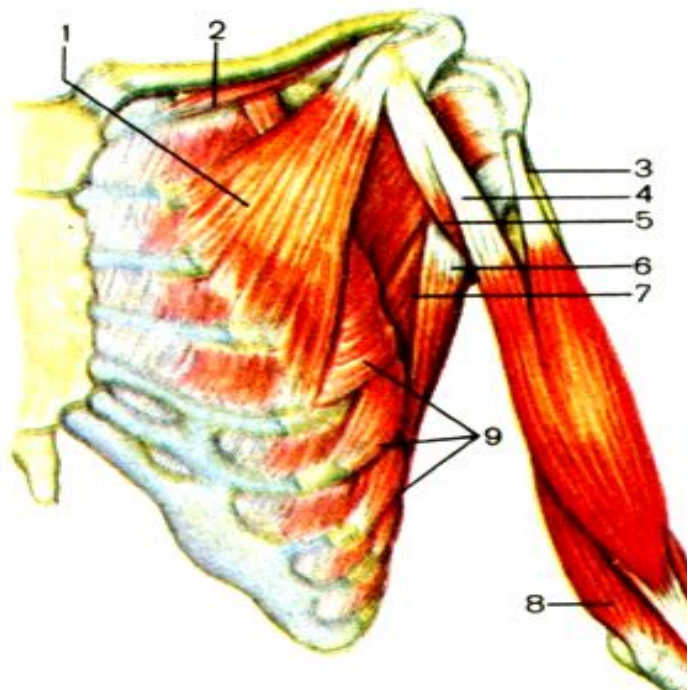
плоская, треугольной формы, располагается непосредственно позади большой грудной мышцы



Начало	Вблизи передних концов III – V ребер.
Прикрепление	Коротким сухожилием к клювовидному отростку лопатки.
Функция	Наклоняет лопатку вперед, при укреплённом плечевом поясе поднимает ребра, расширяя грудную клетку.
Кровоснабжение	Грудоакромиальная артерия, передние межреберные артерии.
Иннервация	Медиальные и латеральные грудные нервы (C ₇ – D ₁)

Подключичная мышца -

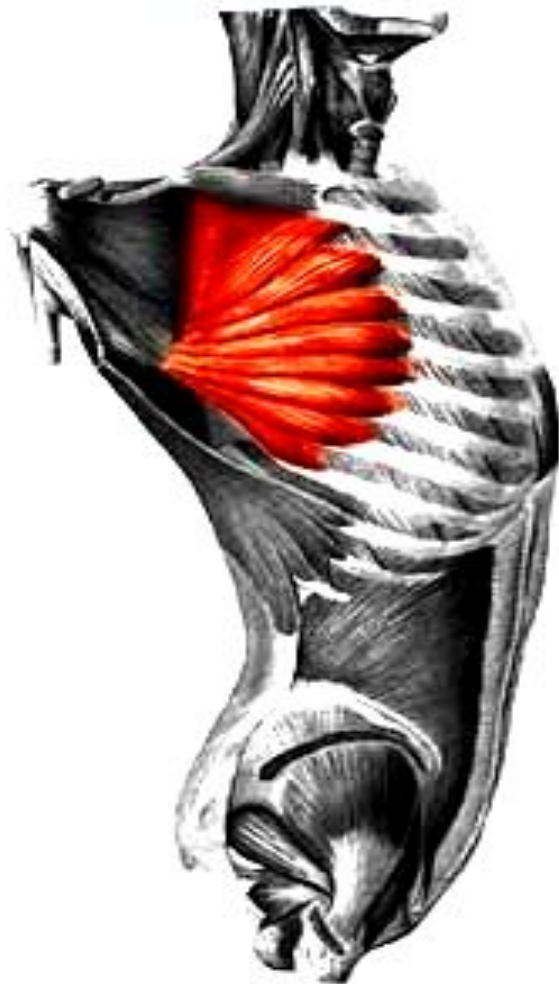занимает щелевидный промежуток между I ребром и ключицей.



Начало	Хрящ I ребра.
Прикрепление	Нижняя поверхность акромиального конца ключицы.
Функция	Оттягивает ключицу вниз и вперед, способствуя укреплению грудино-ключичного сустава.
Кровоснабжение	Поперечная лопаточная и грудоакромиальная артерии.
Иннервация	Надключичный нерв (C ₅).

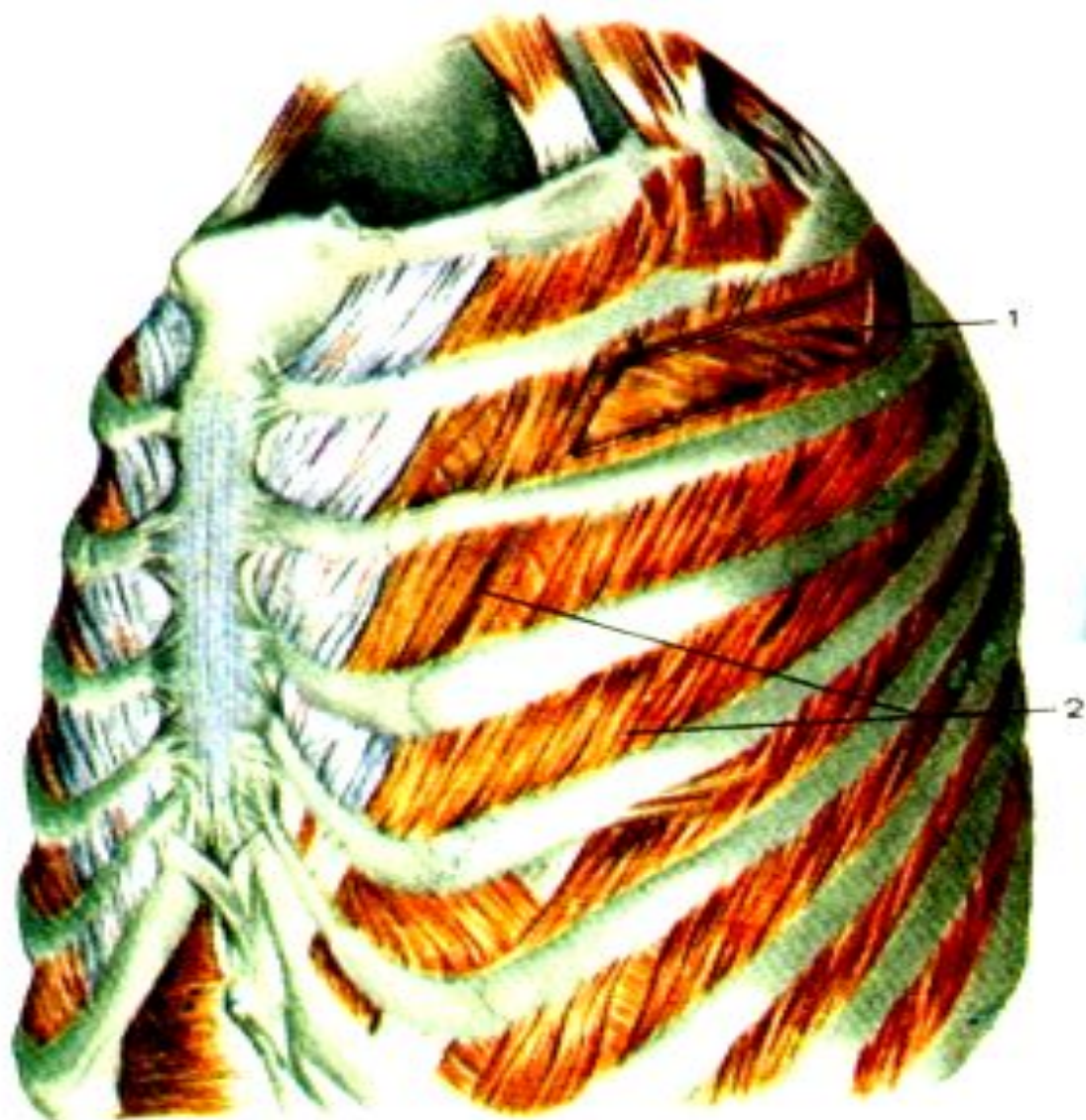Передняя зубчатая мышца -

плоская, широкая, располагается в переднебоковом отделе грудной стенки. Верхняя часть ее покрыта большой грудной мышцей, нижняя лежит поверхностно, прикрытая поверхностной фасцией груди



Начало	Крупными 8-9 зубцами от наружной поверхности верхних 8-9 ребер и от сухожильной дуги между I и II ребрами.
Прикрепление	Медиальный край и нижний угол лопатки.
Функция	Перемещает лопатку, особенно нижний ее угол, вперед и латерально; нижние пучки способствуют вращению лопатки вокруг саггитальной оси, в результате латеральный угол лопатки перемещается кверху и медиально – рука поднимается выше горизонтали. При укрепленной лопатке – поднимает ребра, способствуя расширению грудной клетки. Совместно с ромбовидной мышцей фиксирует лопатку к поверхности грудной клетки.
Кровоснабжение	Грудоспинные артерии, латеральная грудная и межреберные артерии.
Иннервация	Длинный грудной нерв ($C_5 - C_7$).

Наружные и внутренние межреберные мышцы



Наружные межреберные мышцы,

в количестве 11 на каждой стороне, занимают межреберные промежутки на протяжении от бугорков ребер сзади до реберных хрящей спереди. На задней стороне грудной клетки мучки мышц направлены косо вниз и латерально, на боковой и передней стороне – вниз, вперед и медиально.

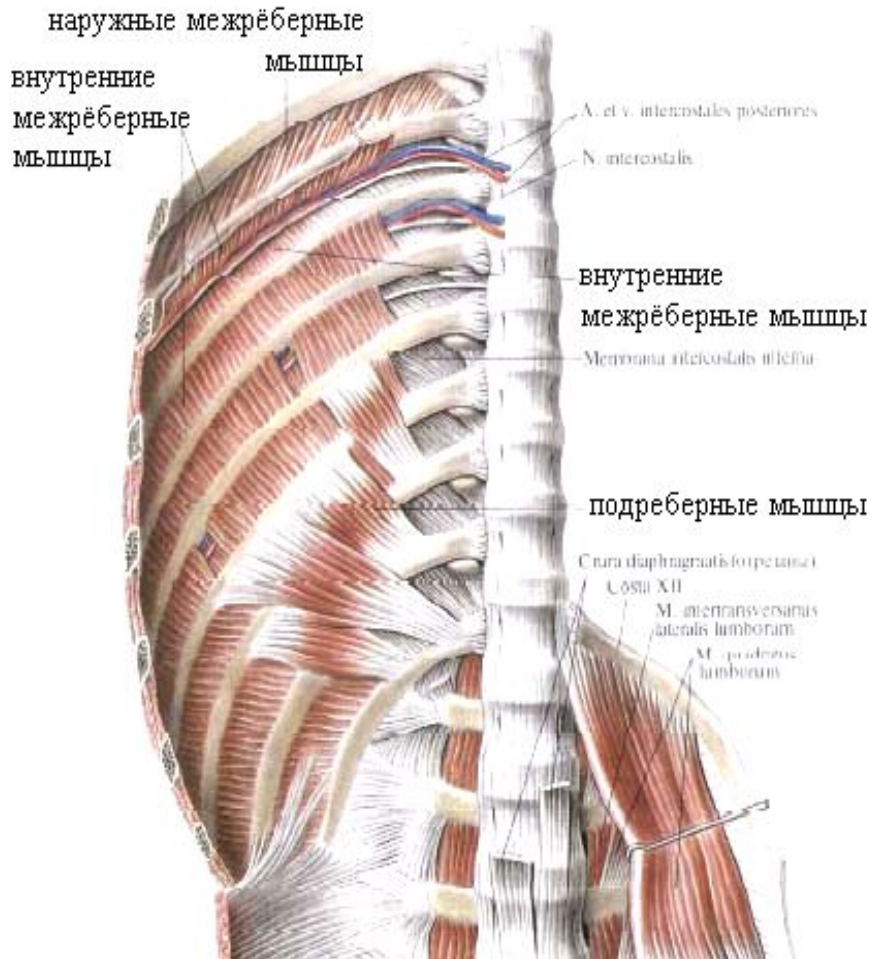
Начало	От нижнего края вышележащего ребра и направляется вниз и вперед
Прикрепление	Верхний край нижележащего ребра.
Функция	Поднимают ребра, задние их части укрепляют реберно- позвоночные суставы.
Кровоснабжение	Задние межреберные артерии, внутренняя грудная и мышечно-диафрагмальная артерии.
Иннервация	Межреберные нервы ($D_1 - D_{11}$)/

Внутренние межреберные мышцы

располагаются непосредственно кнутри от наружных межреберных мышц. Пучки мышц направлены косо снизу вверх и латерально на задней грудной стенке, вверх и медиально – на передней стенке.

Начало	От верхнего края нижележащего ребра и реберного хряща.
Прикрепление	Нижний край вышележащего ребра.
Функция	Опускают ребра, укрепляют грудино-реберные суставы.
Кровоснабжение	Задние межреберные артерии, внутренняя грудная и мышечно-диафрагмальная артерии.
Иннервация	Межреберные нервы ($D_1 - D_{11}$).

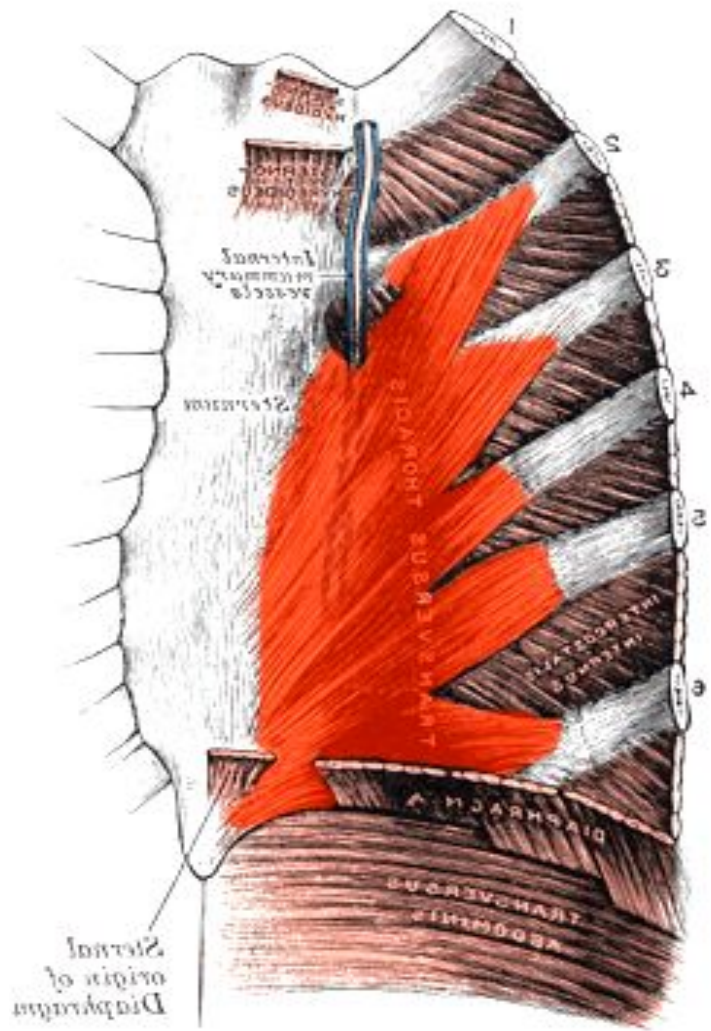
Подреберные мышцы



Представлены мышечными и сухожильными пучками в нижней части заднего отдела внутренней поверхности грудной клетки.

Начало	Вблизи углов X – XII ребер, направляются вверх и латерально и перекидываются через 1 - 2 ребра.
Прикрепление	Внутренняя поверхность вышележащих ребер.
Функция	Опускают ребра.
Кровоснабжение	Задние межреберные артерии.
Иннервация	Межреберные нервы (D ₁ – D ₁₁).

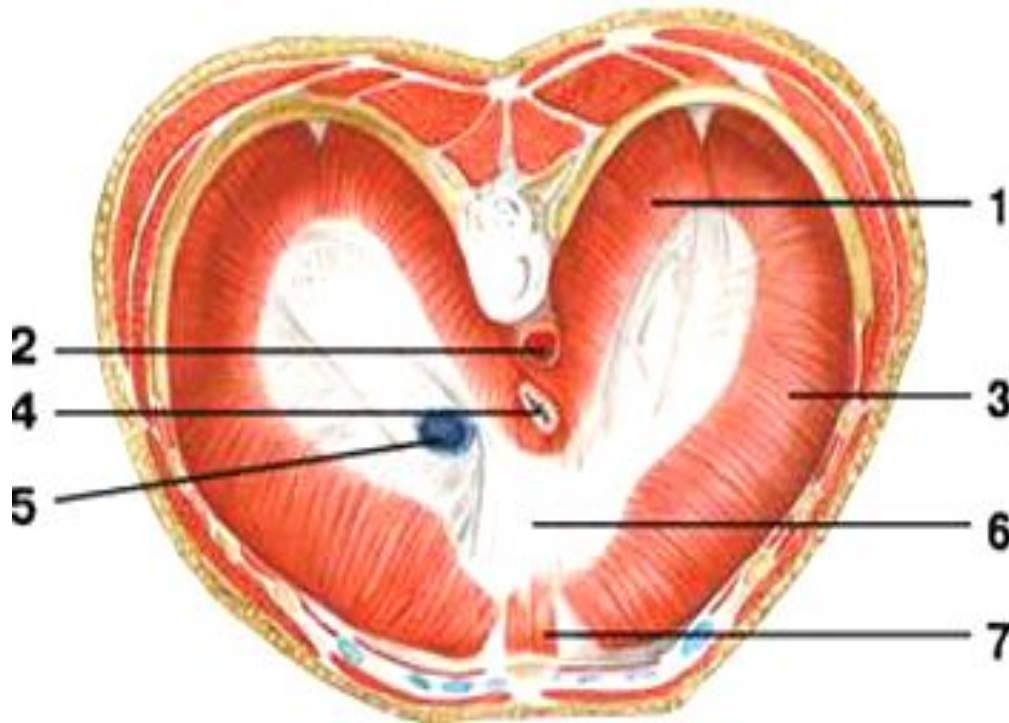
Поперечная мышца груди



Располагается на задней (внутренней) поверхности передней стенки грудной клетки.
Нижние пучки проходят горизонтально, средние пучки – косо снизу вверх и латерально, верхние – почти вертикально вверх.

Начало	Мечевидный отросток и нижняя половина тела грудины.
Прикрепление	Хрящи II - VI ребер.
Функция	Тянет реберные хрящи вниз, опускает ребра, участвует в акте выдоха.
Кровоснабжение	Внутренняя грудная артерия.
Иннервация	Межреберные нервы (D ₂ – D ₆).

Диафрагма



Диафрагма вид сверху

- 1 — поясничная часть диафрагмы;
- 2 — аортальное отверстие;
- 3 — реберная часть диафрагмы;
- 4 — пищеводное отверстие;
- 5 — отверстие поллой вены;
- 6 — сухожильный центр;
- 7 — грудинная часть диафрагмы

Подвижная мышечно-сухожильная перегородка между грудной и брюшной полостями.

Имеет куполообразную форму, выпуклой стороной направлена в грудную клетку, вогнутой – в брюшную полость.

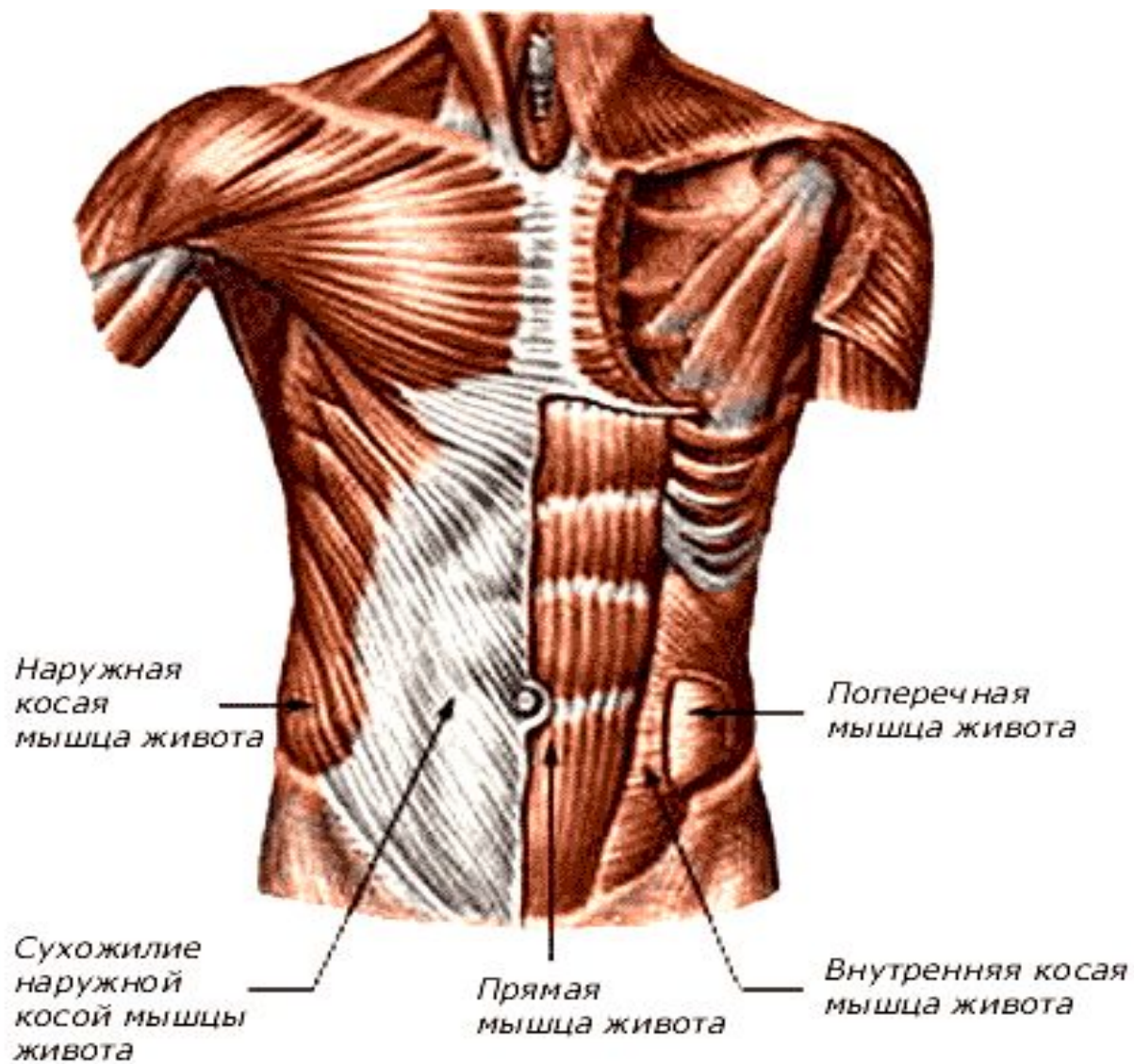
Является главной дыхательной мышцей и важнейшим органом брюшного пресса. Мышечные пучки располагаются по периферии, имеют сухожильное или мышечное начало от костной части нижних ребер или реберных хрящей. Сходясь к середине, образуют сухожильный центр. Соответственно местам начала различают поясничную, реберную и грудинную части диафрагмы.

Функция – при сокращении диафрагма удаляется от стенки грудной полости, купол ее уплощается, что ведет к увеличению грудной полости и уменьшению брюшной. При одновременном сокращении с мышцами живота диафрагма способствует повышению внутрибрюшного давления.

Кровоснабжение – перикардиодиафрагмальная артерия, верхние и нижние диафрагмальные артерии, мышечно-диафрагмальная артерия, задние межреберные артерии.

Иннервация – грудной нерв ($C_3 - C_5$).

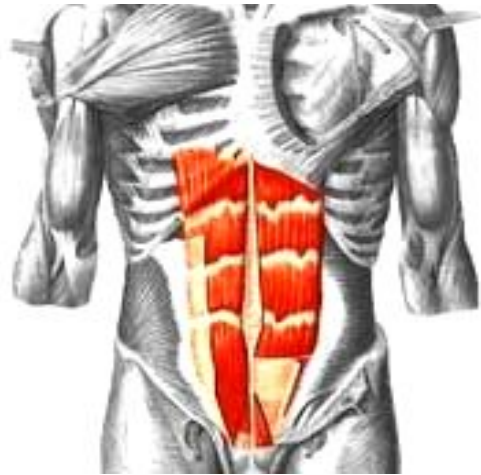
Мышцы брюшной полости



Мышцы передней стенки брюшной полости

Прямая мышца живота —

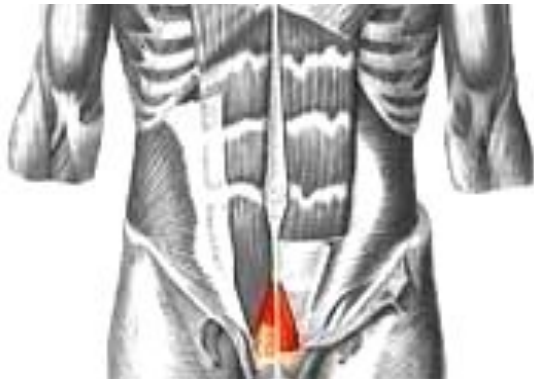плоская длинная мышца, лентовидной формы, располагается сбоку от срединной линии. Мышечные пучки прерываются 3 - 4 поперечными сухожильными перемычками



Начало	Двумя сухожилиями от лобкового гребня и лобкового симфиза.
Прикрепление	Передняя поверхность мечевидного отростка и наружная поверхность хрящей VII, VI и V ребер.
Функция	Тянет ребра вниз (опускает грудную клетку), сгибает позвоночник, при фиксированной грудной клетке поднимает таз.
Кровоснабжение	Верхняя и нижняя надчревные артерии, нижние межреберные артерии.
Иннервация	Межреберные нервы ($D_6 - D_{12}$), подвздошно-подчревный нерв ($D_{12} - L_1$),

Пирамидальная мышца -

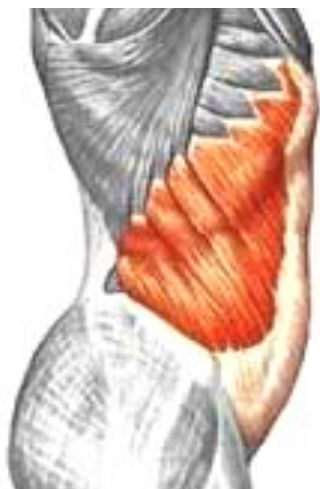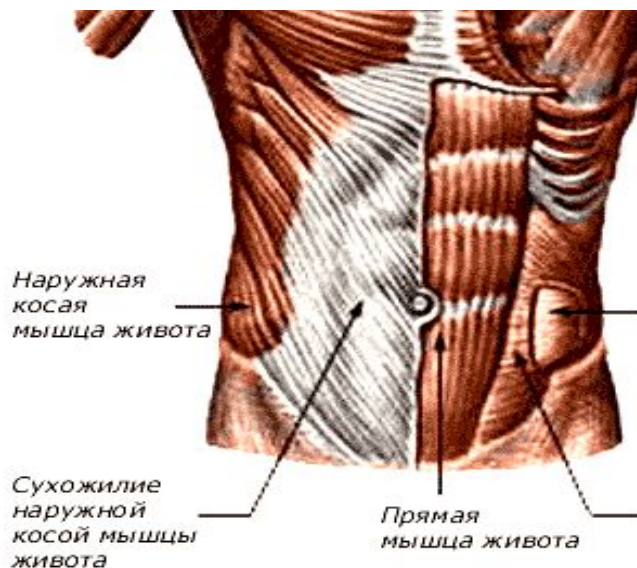
располагается впереди нижней части прямой мышцы.



Начало	Лобковый гребень
Прикрепление	Волокна направляются снизу вверх и вплетаются в белую линию.
Функция	Натягивает белую линию живота.

Наружная косая мышца живота –

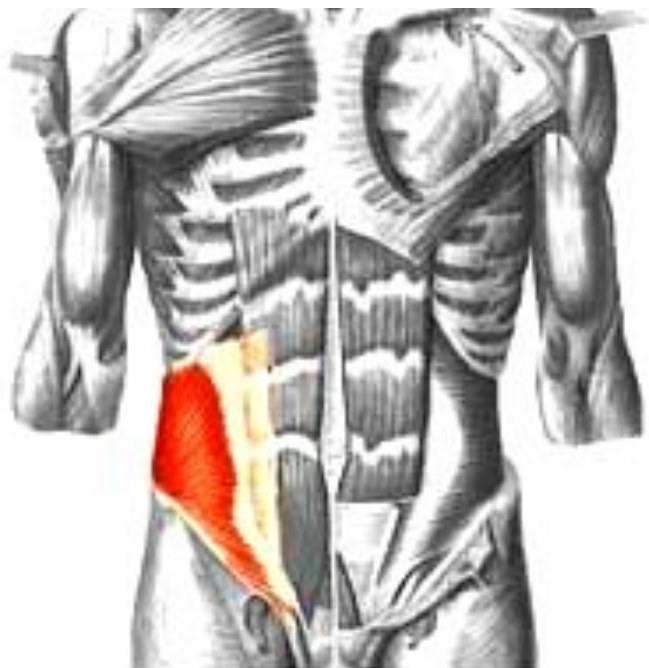
самая поверхностная и обширная мышца. Нижний утолщенный край апоневроза мышцы образует паховую связку.



Начало	Крупными зубцами от наружной поверхности восьми нижних ребер.
Прикрепление	Переходит в широкий апоневроз и прикрепляется к лобковой кости.
Функция	При двустороннем сокращении опускает ребра, сгибает позвоночник; при одностороннем – поворачивает туловище в противоположную сторону. Входит в состав мышц брюшного пресса.
Кровоснабжение	Нижние межреберные артерии, латеральная грудная артерия, поверхностная артерия, огибающая подвздошную кость.
Иннервация	Межреберные нервы ($D_5 - D_{12}$), подвздошно-подчревный нерв ($D_{12} - L_1$), подвздошно-паховый нерв (L_1).

Внутренняя косая мышца

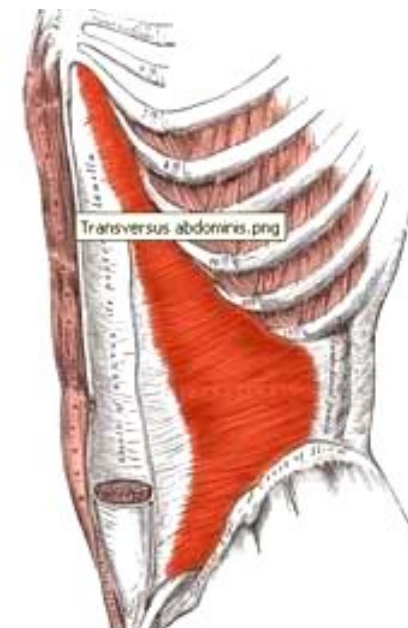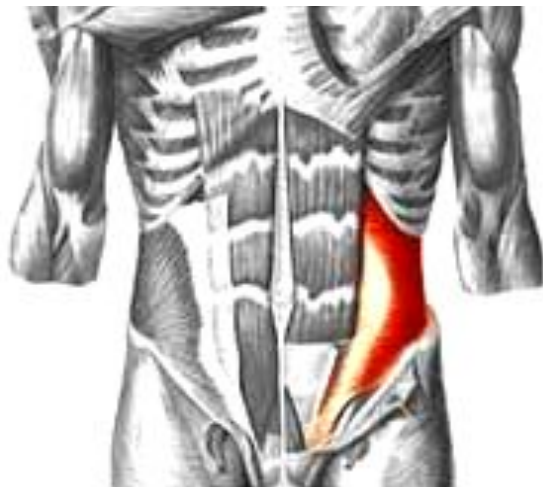располагается кнутри от наружной косой мышцы, составляя второй мышечный слой брюшной стенки. Направление волокон веерообразное, верхние волокна имеют восходящее направление, средние — горизонтальное, нижние — нисходящее, то есть в большей части их направление противоположно направлению волокон наружной косой мышцы.



Начало	Наружная половина паховой связки, гребень подвздошной кости и пояснично-грудная фасция.
Прикрепление	Пучки задневерхней части мышцы прикрепляются к хрящам последних ребер. Ниже расположенные пучки продолжают в широкий апоневроз, который расщепляется на две пластинки, образующие влагалище прямых мышц.
Функция	При двустороннем сокращении сгибают позвоночник, при одностороннем – поворачивают туловище в свою сторону, опускают ребра; при фиксированной грудной клетке поднимают таз.
Кровоснабжение	Межреберные артерии, верхняя и нижняя надчревные артерии, мышечно-диафрагмальная артерия,
Иннервация	Межреберные нервы ($D_6 - D_{12}$), подвздошно-подчревный нерв ($D_{12} - L_1$), подвздошно-паховый нерв (L_1).

Поперечная мышца живота

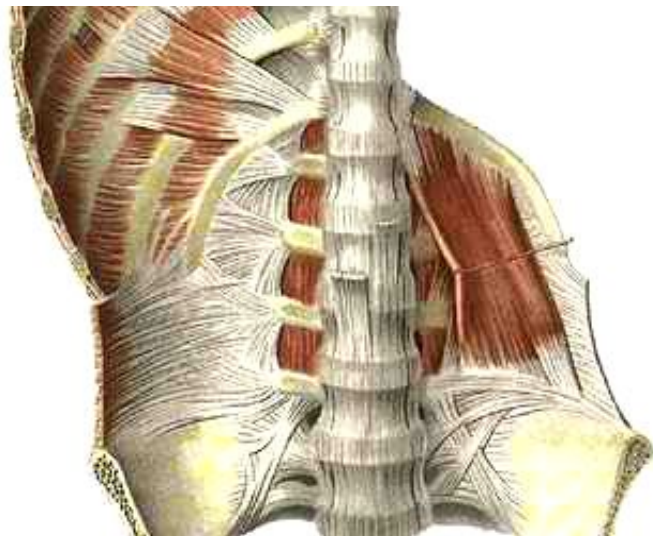
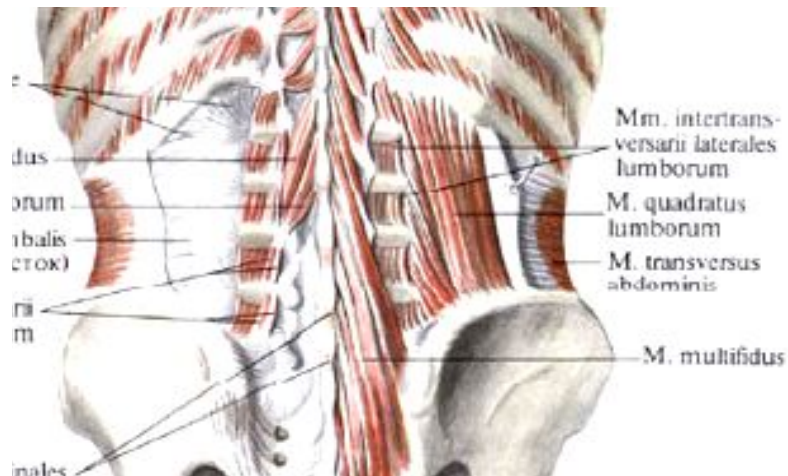
образует самый глубокий, третий, слой в боковых отделах брюшной стенки.



Начало	Внутренняя поверхность шести нижних ребер, глубокая пластинка пояснично-грудной фасции, передняя половина подвздошного гребня, латеральная треть паховой складки.
Прикрепление	Мышечные пучки переходят в широкий апоневроз.
Функция	Уменьшает размеры брюшной полости, оттягивает ребра вперед к срединной линии.
Кровоснабжение	Межреберные артерии, верхняя и нижняя надчревные артерии, мышечно-диафрагмальная артерия,
Иннервация	Межреберные нервы ($D_5 - D_{12}$), подвздошно-подчревный нерв, подвздошно-паховый нерв.

Мышцы задней стенки брюшной полости

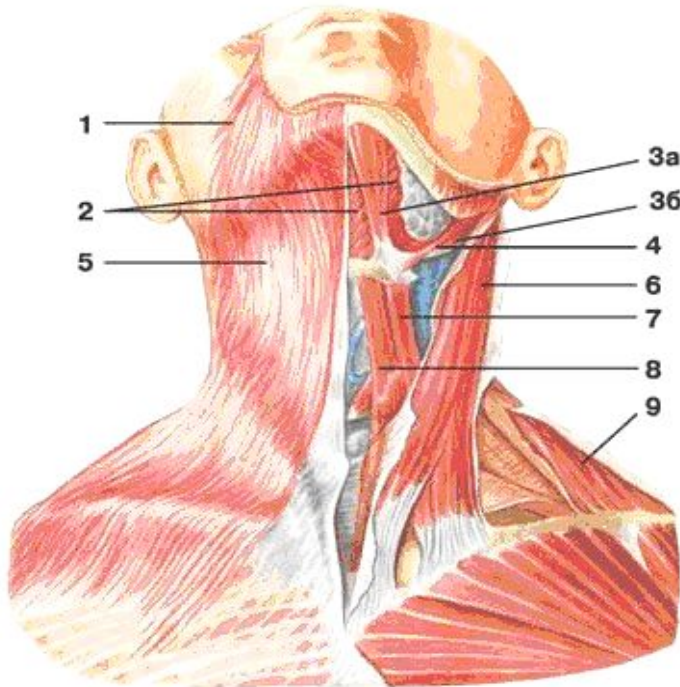
Квадратная мышца поясницы



Начало	Подвздошный гребень, поперечные отростки нижних поясничных позвонков.
Прикрепление	Нижний край XII ребра, поперечные отростки верхних поясничных позвонков.
Функция	При двустороннем сокращении удерживает позвоночник в вертикальном положении; при одностороннем – наклоняет позвоночник в свою сторону. Оттягивая XII ребро книзу, может действовать и как выдыхательная мышца.
Кровоснабжение	Подреберная артерия, поясничные артерии, подвздошно-поясничная артерия.
Иннервация	Поясничное сплетение.

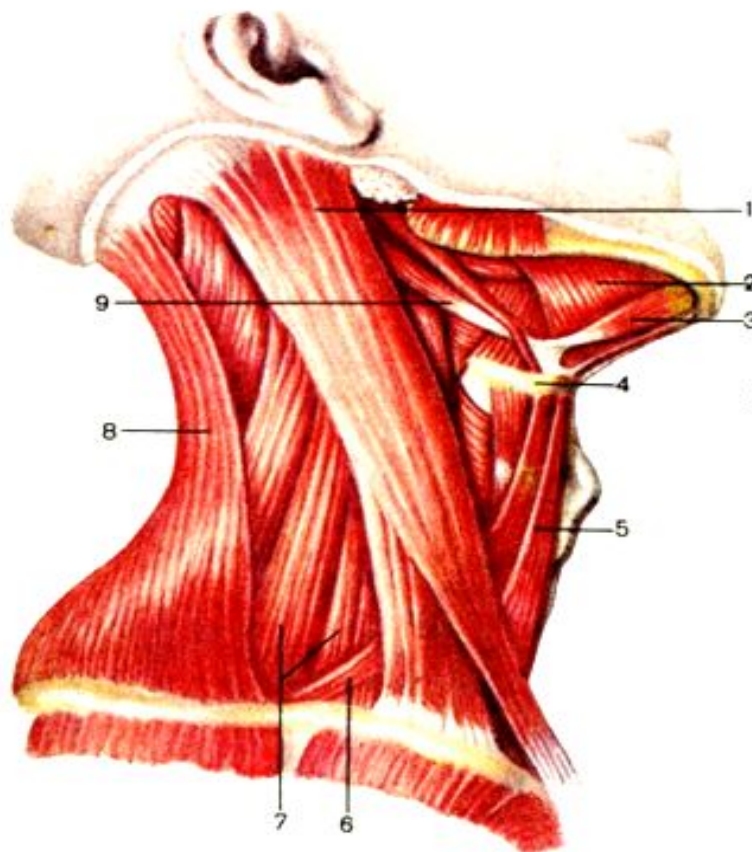
Подкожная мышца шеи

тонкая, плоская, залегает непосредственно под кожей.



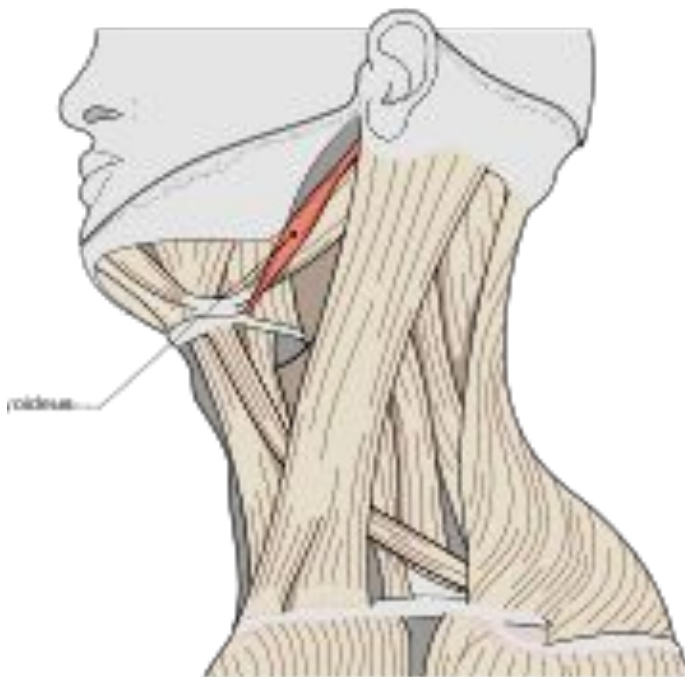
Начало	В области груди на уровне II ребра
Прикрепление	Медиальные пучки переплетаются с пучками одноименной мышцы противоположной стороны и прикрепляются к краю нижней челюсти; латеральные пучки мышцы переходят на лицо, где вплетаются в жевательную фасцию и достигают угла рта.
Функция	Приподнимает кожу шеи, предохраняя поверхностные вены от сдавления, оттягивает угол рта книзу.
Кровоснабжение	Поверхностная шейная и лицевая артерии.
Иннервация	Лицевой нерв.

Грудино-ключично-сосцевидная мышца



Начало	Двумя головками: латеральной - от грудинного конца ключицы и медиальной - от передней поверхности рукоятки грудины
Прикрепление	Сосцевидный отросток височной кости и верхней выйной линии затылочная кости.
Функция	При одностороннем сокращении мышца производит наклон в свою сторону шейного отдела позвоночного столба. Одновременно происходит поднятие головы с вращением лица в противоположную сторону При двустороннем - удерживает голову в вертикальном положении Вспомогательная мышца вдоха.
Кровоснабжение	Грудино-ключично-сосцевидная, затылочная и верхняя щитовидная артерии.
Иннервация	Шейный и добавочный нервы

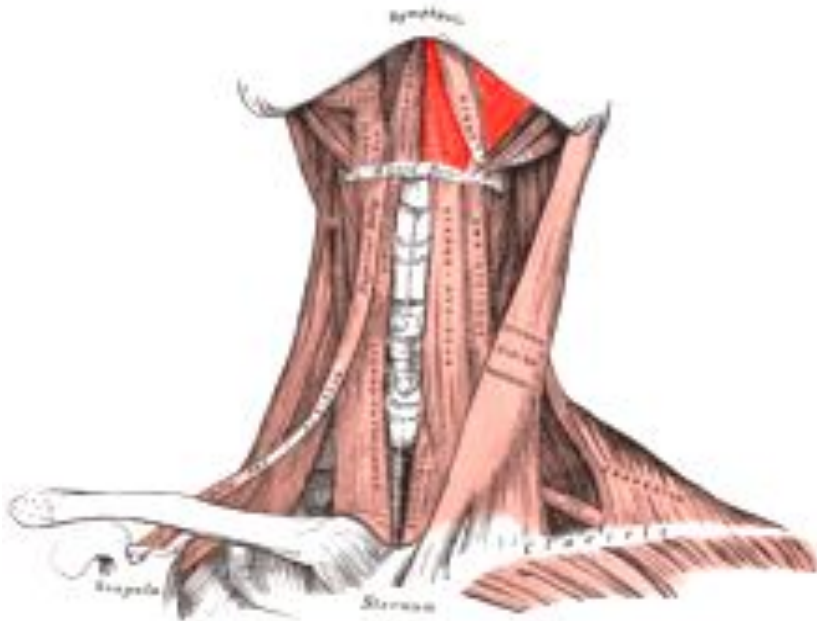
Шилоподъязычная мышца



Начало	Шиловидный отросток височной кости
Прикрепление	Подъязычная кость
Функция	Поднимает подъязычную кость
Кровоснабжение	Затылочная, лицевая и язычная артерии.
Иннервация	Лицевой нерв.

Челюстно-подъязычная мышца

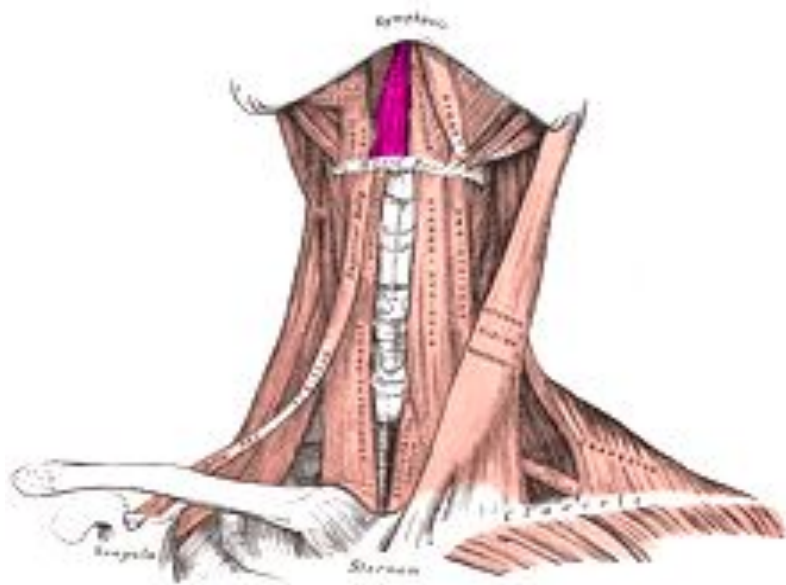
образует мышечную основу диафрагмы полости рта.



Начало	Внутренняя поверхность нижней челюсти
Прикрепление	Подъязычная кость
Функция	Поднимает подъязычную кость вместе с гортанью. Участвует в акте жевания, глотания и речи.
Кровоснабжение	Подъязычная и подбородочная артерии.
Иннервация	Челюстно-подъязычный нерв

Подбородочно-подъязычная мышца

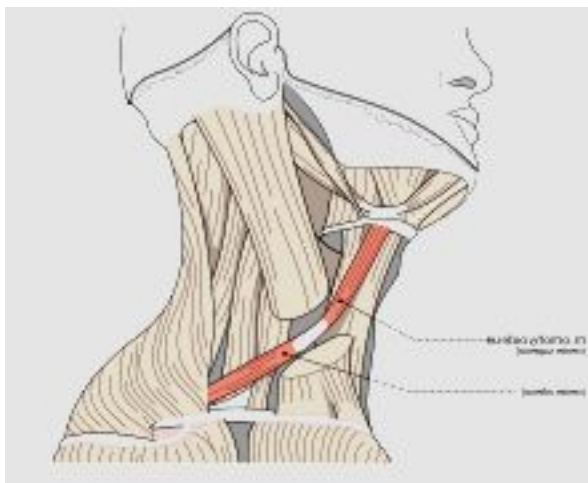
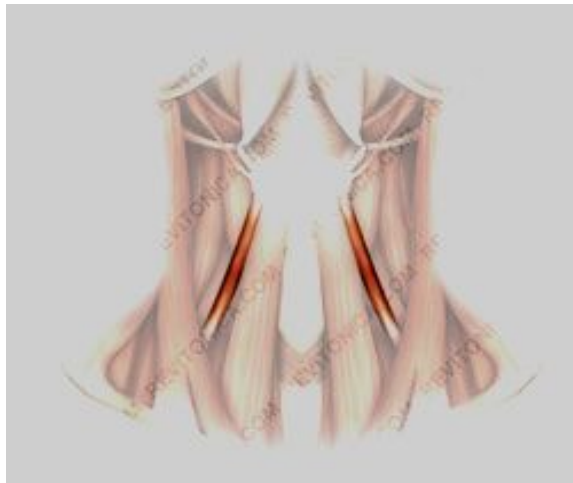располагается по бокам от срединной линии на верхней поверхности челюстно-подъязычной мышцы.



Начало	Нижняя челюсть
Прикрепление	Подъязычная кость
Функция	Поднимает подъязычную кость, опускает нижнюю челюсть
Кровоснабжение	Подъязычная и подбородочная артерии.
Иннервация	Шейное сплетение (C ₁ - C ₂).

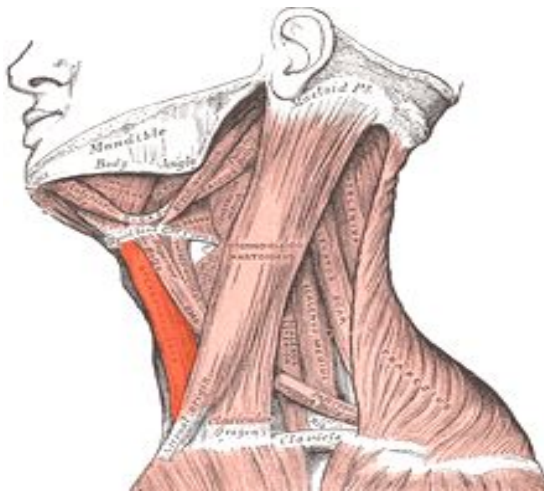
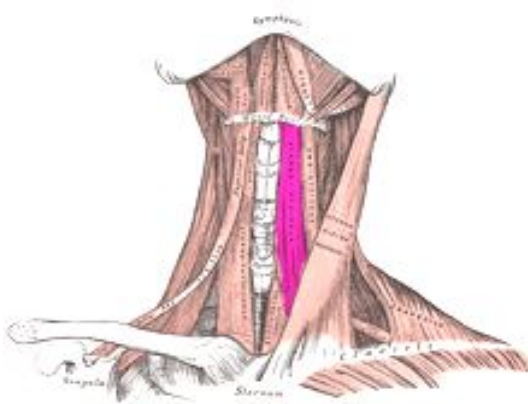
Подподъязычные мышцы

Лопаточно-подъязычная мышца



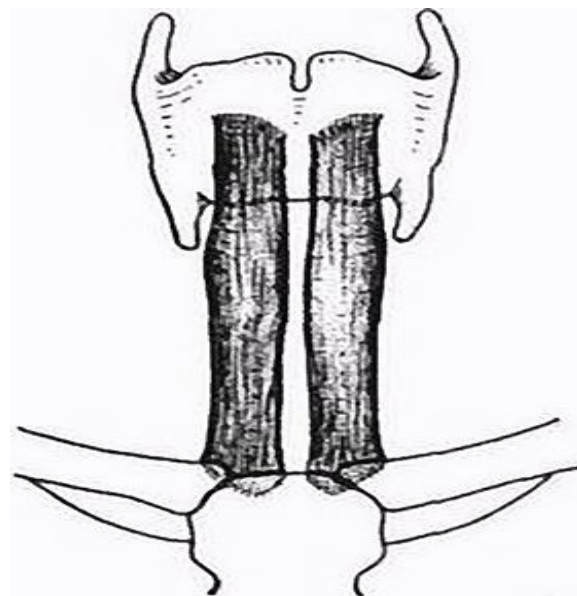
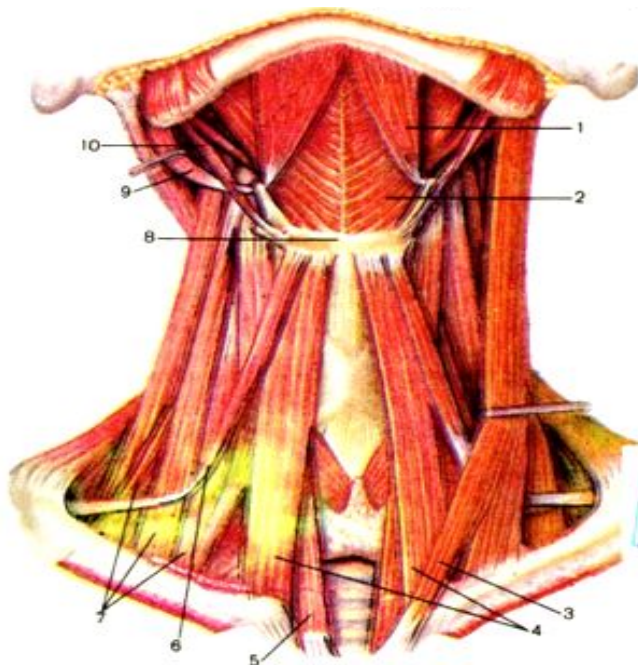
Начало	Верхний край лопатки в области ее вырезки
Прикрепление	Подъязычная кость
Функция	Препятствуют сдавлению глубоких вен шеи, Тянут подъязычную кость кзади и вниз. При одностороннем сокращении подъязычная кость перемещается вниз и кзади в соответствующую сторону.
Кровоснабжение	Нижняя щитовидная артерия и поверхностная шейная артерия
Иннервация	Ветвь шейного сплетения.

Грудино-подъязычная мышца



Начало	Задняя поверхность ключицы, суставная капсула грудино-ключичного сустава и рукоятка грудины.
Прикрепление	Подъязычная кость
Функция	Тянет подъязычную кость книзу.
Кровоснабжение	Нижняя щитовидная артерия и поверхностная шейная артерия
Иннервация	Шейные нервы (C ₁ - C ₂).

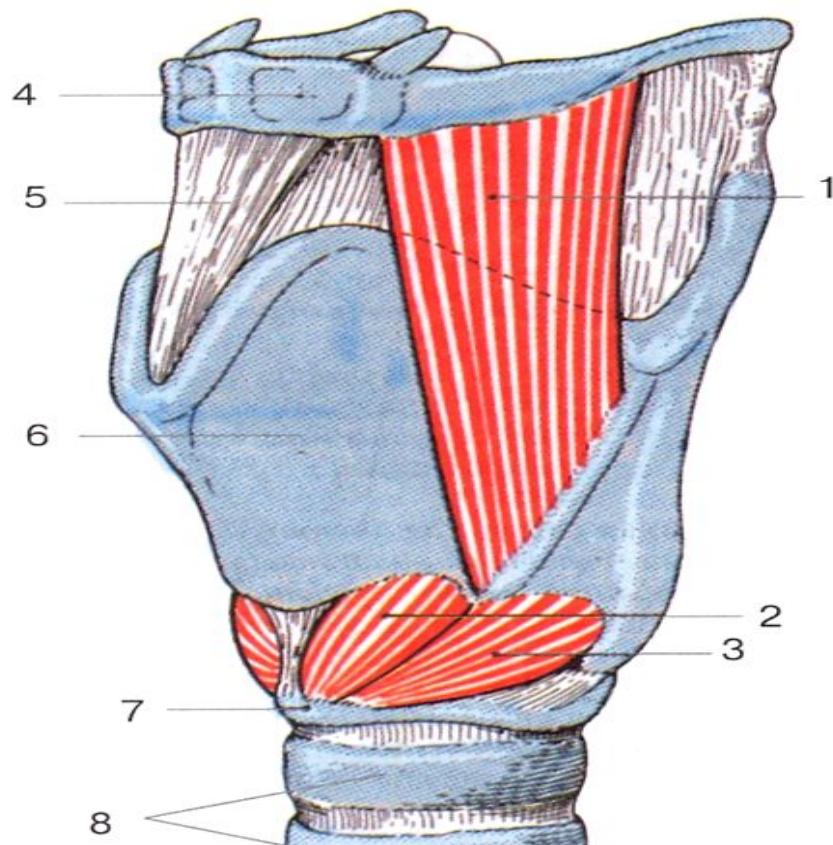
Грудино-щитовидная мышца



5 – грудино-щитовидная мышца

Начало	Задняя поверхность рукоятки грудины, хрящ I ребра.
Прикрепление	Подъязычная кость
Функция	Тянет гортань вниз.
Кровоснабжение	Нижняя щитовидная артерия и поверхностная шейная артерия
Иннервация	Шейные нервы (C ₁ - C ₂).

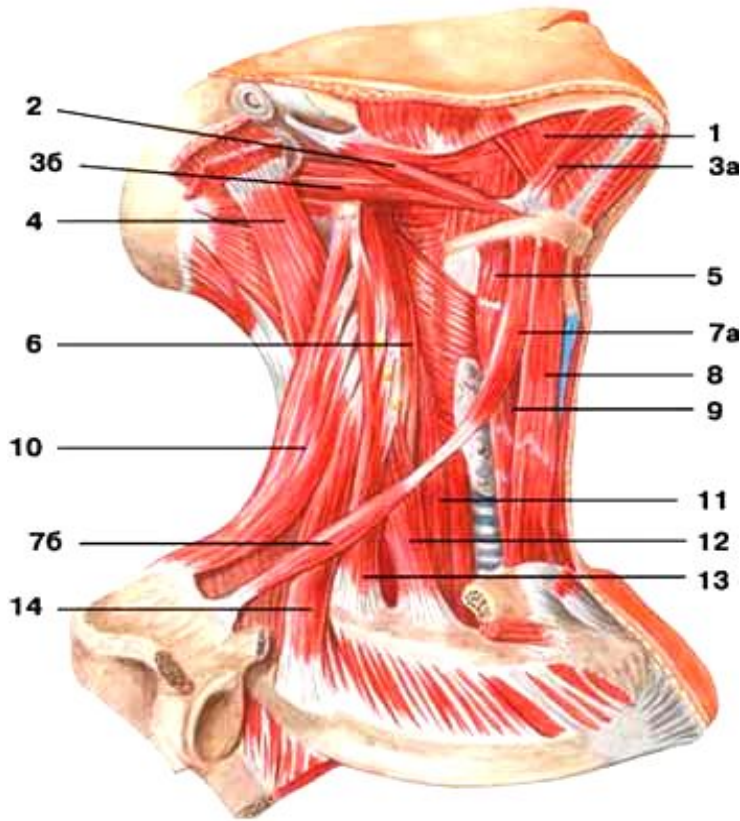
Щитоподъязычная мышца



Начало	Щитовидный хрящ
Прикрепление	Тело и большой рог подъязычной кости
Функция	Приближает подъязычную кость к гортани.
Кровоснабжение	Нижняя щитовидная артерия и поверхностная шейная артерия
Иннервация	Шейные нервы ($C_1 - C_2$).

Глубокие мышцы шеи

Латеральная группа



- 12 – передняя лестничная мышца
- 13 – средняя лестничная мышца
- 14 – задняя лестничная мышца

Лестничные мышцы

Передняя лестничная мышца – начинается от передних бугорков поперечных отростков III – VI шейных позвонков, прикрепляется к бугорку передней лестничной мышцы на I ребре.

Кровоснабжение – восходящая шейная и нижняя щитовидная артерии.

Средняя лестничная мышца – начинается от поперечных отростков II – VII шейных позвонков и прикрепляется к I ребру, кзади от борозды подключичной артерии.

Кровоснабжение – позвоночная и глубокая шейная артерии.

Задняя лестничная мышца – начинается от задних бугорков IV – VI шейных позвонков и прикрепляется к верхнему краю и наружной поверхности II ребра.

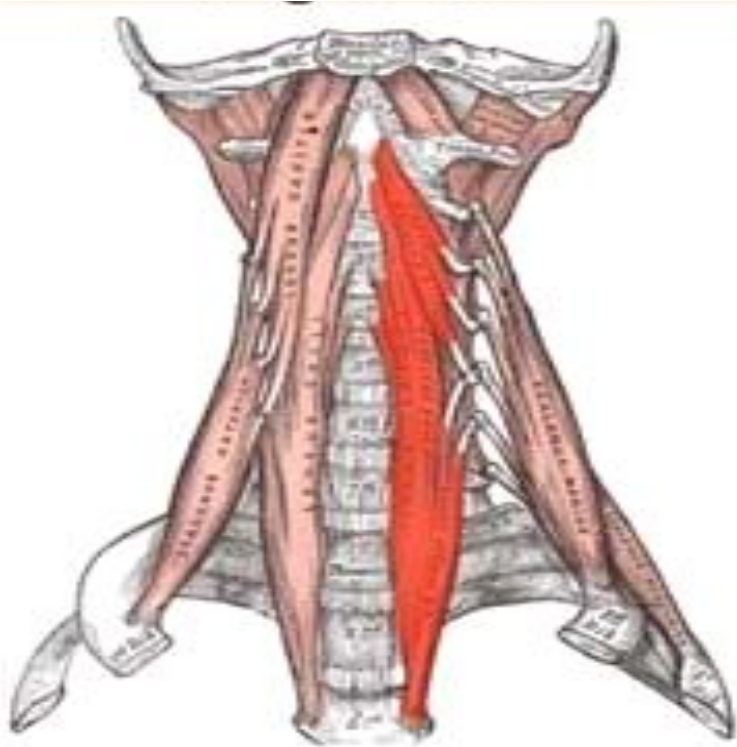
Кровоснабжение – глубокая шейная, задняя межреберная артерии и поперечная артерия шеи.

Иннервация мышц – шейное сплетение.

Функция мышц – поднимают I и II ребра, способствуя расширению грудной полости. При двустороннем сокращении сгибают шейную часть позвоночника вперед. При одностороннем – сгибают и наклоняют шейную часть позвоночника в свою сторону.

Длинная мышца шеи –

прилежит к переднебоковой поверхности позвоночника на протяжении от III грудного до I шейного позвонка.



Вид спереди

В мышце 3 части:

- вертикальная часть берет начало на передней поверхности тел верхних 3-х грудных и 3-х нижних шейных позвонков и прикрепляется к телам II-IV шейных позвонков;
- нижняя косая часть – от передней поверхности тел первых 3-х грудных позвонков и прикрепляется к передним бугоркам VI-V шейных позвонков;
- верхняя косая часть – от передних бугорков поперечных отростков III, IV, V шейных позвонков и прикрепляется к переднему бугорку I шейного позвонка.

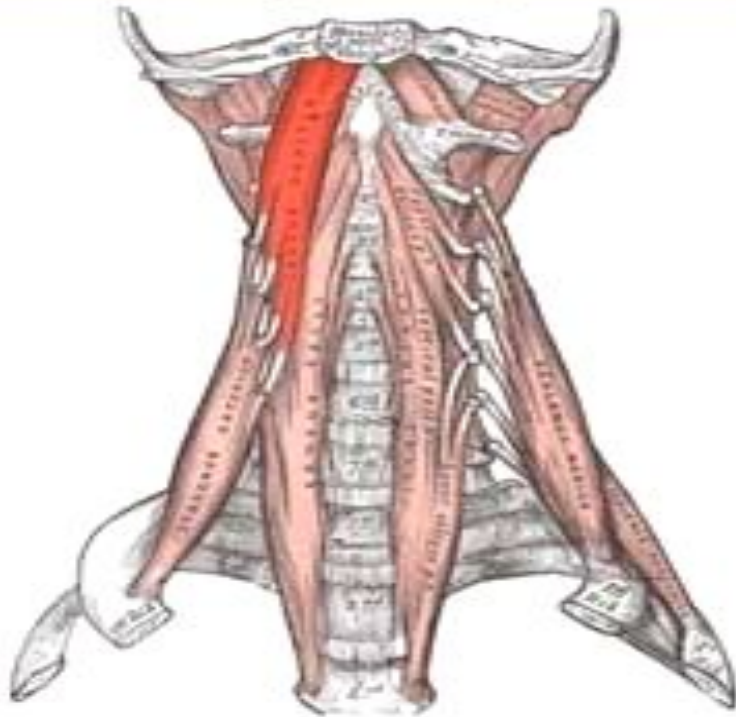
Функция – сгибает шейную часть позвоночника.

При одностороннем сокращении наклоняет шею в сторону. При сокращении верхней косой части голова поворачивается в ту же сторону, при сокращении нижней косой – в противоположную.

Кровоснабжение – позвоночная, восходящая шейная и глубокая шейная артерии.

Иннервация – шейное сплетение.

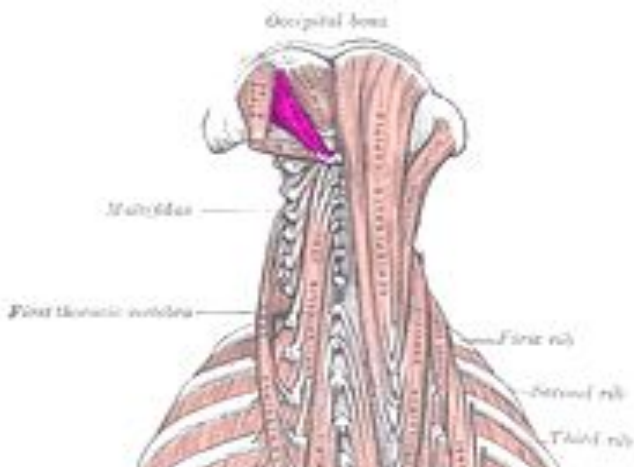
Длинная мышца головы



Вид спереди

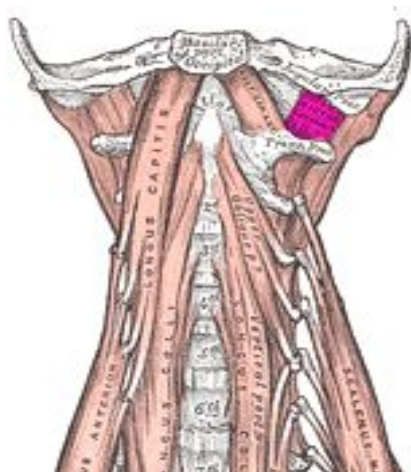
Начало	4-мя сухожильными пучками от передних бугорков поперечных отростков VI-III шейных позвонков.
Прикрепление	Затылочная кость.
Функция	Наклоняет голову и шейную часть позвоночника вперед.
Кровоснабжение	Позвоночная и глубокая шейная артерии.
Иннервация	Шейное сплетение.

Передняя прямая мышца головы



Начало	Передняя дуга атланта
Прикрепление	Затылочная кость
Функция	Наклоняет голову вперед
Кровоснабжение	Позвоночная и восходящая глоточная артерии
Иннервация	Шейное сплетение.

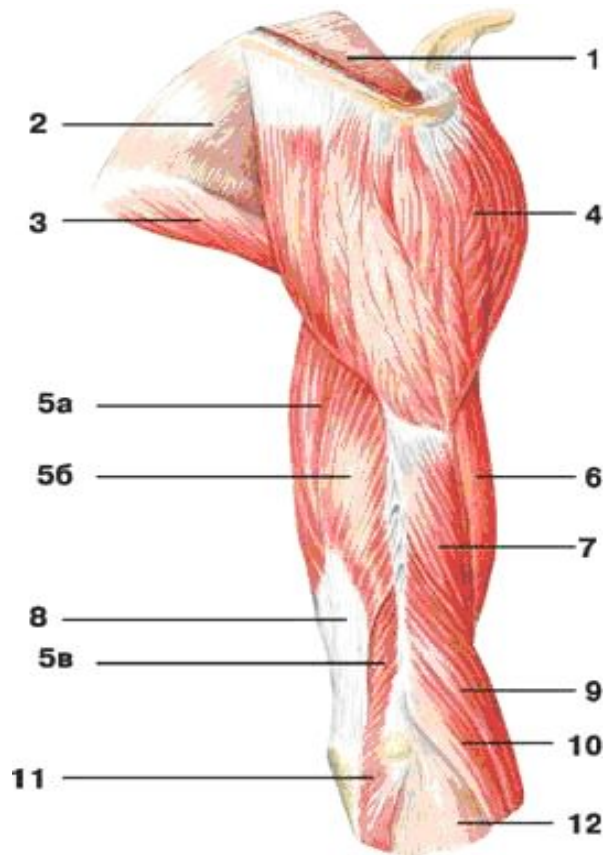
Латеральная прямая мышца головы



Начало	Поперечный отросток атланта.
Прикрепление	Затылочная кость
Функция	Наклоняет голову в сторону.
Кровоснабжение	Позвоночная и затылочная артерии.
Иннервация	Шейное сплетение.

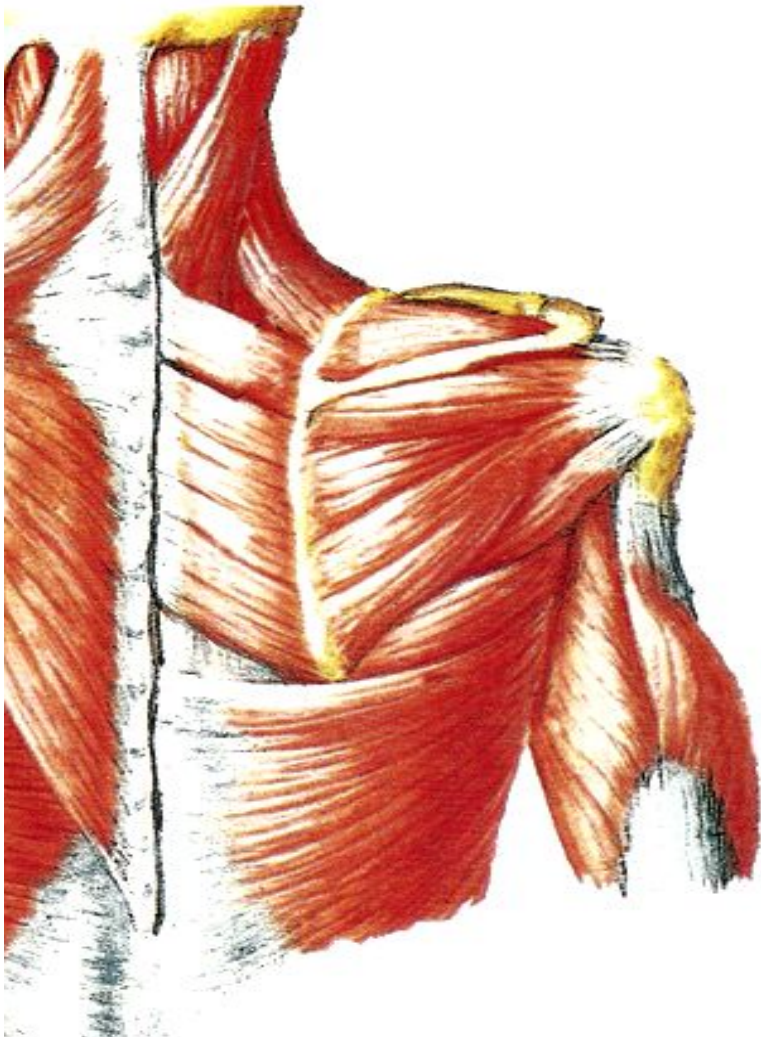
Дельтовидная мышца –

располагается поверхностно, непосредственно под кожей, покрывает плечевой сустав с латеральной стороны, спереди, сверху и сзади. Соответственно началу в ней различают 3 части: ключичную, акромиальную и лопаточную.



Начало	Латеральная треть ключицы, наружный край акромиона, ость лопатки.
Прикрепление	Дельтовидная бугристость плечевой кости.
Функция	<i>Передняя (ключичная) часть</i> сгибает плечо, поворачивая его кнутри, опускает руку вниз. <i>Задняя (лопаточная) часть</i> разгибает плечо, поворачивая его кнаружи, опускает руку вниз <i>Средняя (акромиальная) часть</i> отводит руку. Вся мышца отводит руку до 70°.
Кровоснабжение	Грудоакромиальная артерия и задняя артерия, огибающая плечевую кость
Иннервация	Подмышечный нерв.

Надостная мышца

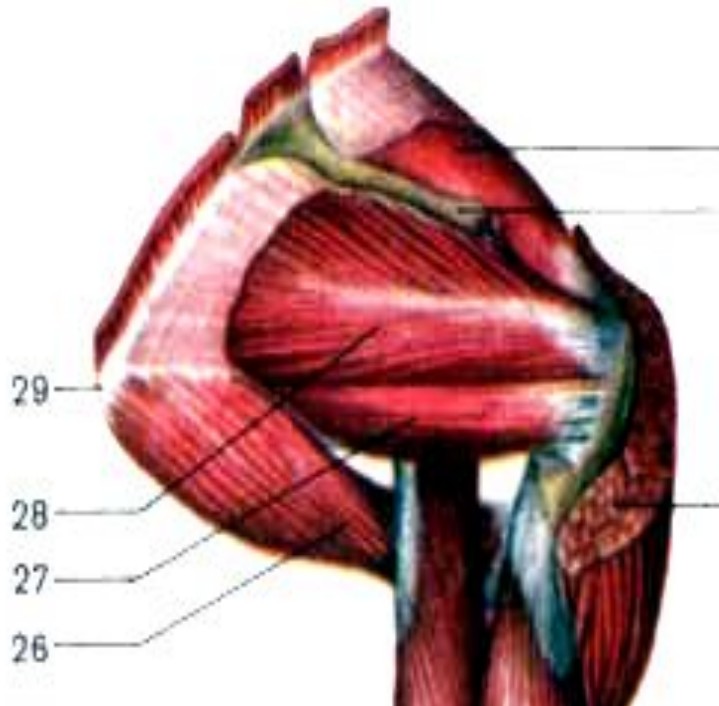


Начало	Задняя поверхность лопатки над лопаточной остью и от надостной фасции.
Прикрепление	Большой бугорок плечевой кости, часть вплетается в капсулу плечевого сустава.
Функция	Отводит плечо, оттягивает капсулу сустава, предохраняет ее от ущемлений.
Кровоснабжение	Надлопаточная артерия и артерия, огибающая лопатку.
Иннервация	Надлопаточный нерв.

Подостная мышца

Начало	Задняя поверхность лопатки ниже ости лопатки и от одноименной фасции.
Прикрепление	Большой бугорок плечевой кости.
Функция	Вращает плечо кнаружи (супинация), оттягивает капсулу сустава.
Кровоснабжение	Подлопаточная артерия и артерия, огибающая лопатку.
Иннервация	Подлопаточный нерв.

Малая круглая мышца



26 – большая круглая мышца;

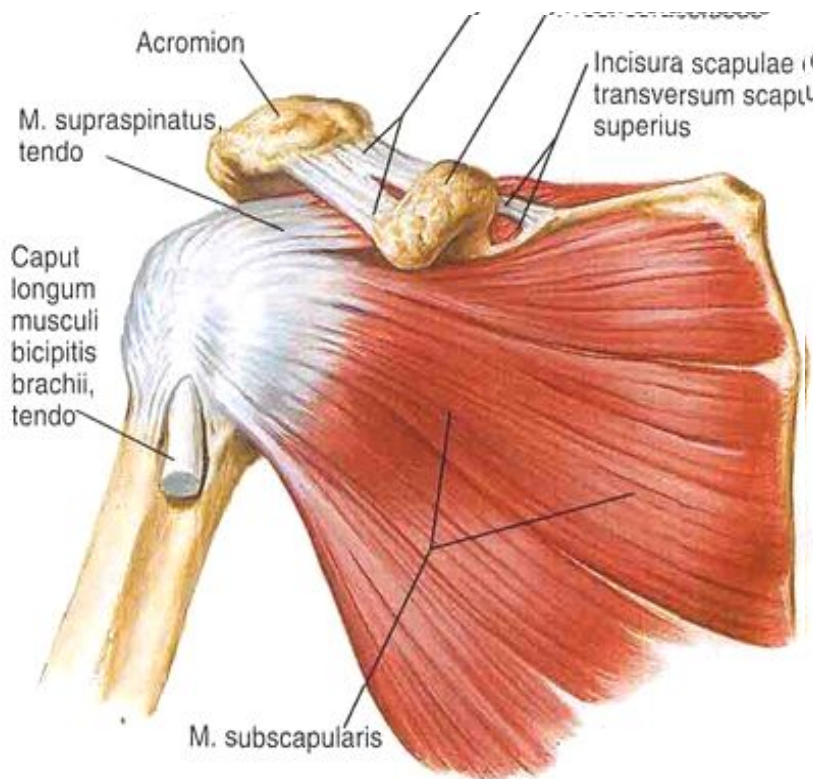
27 – малая круглая мышца

Начало	Латеральный край лопатки.
Прикрепление	Большой бугорок плечевой кости.
Функция	Вращает плечо кнаружи (супинация). оттягивает капсулу сустава.
Кровоснабжение	Артерия, огибающая лопатку.
Иннервация	Подмышечный нерв.

Большая круглая мышца

Начало	Нижний край латерального края лопатки, нижнего угла лопатки, подостная фасция..
Прикрепление	Малый бугорок плечевой кости.
Функция	Разгибает плечо, поворачивая его кнутри (пронация). Поднятую руку притягивает к туловищу, оттягивает нижний угол лопатки кнаружи и смещает вперед..
Кровоснабжение	Подлопаточная артерия.
Иннервация	Подлопаточный нерв.

Подлопаточная мышца



Начало	Поверхность подлопаточной ямки и латеральный край лопатки.
Прикрепление	Малый бугорок плечевой кости.
Функция	Поворачивает плечо внутрь (пронация), одновременно приводит плечо к туловищу.
Кровоснабжение	Подлопаточная артерия.
Иннервация	Подлопаточный нерв.

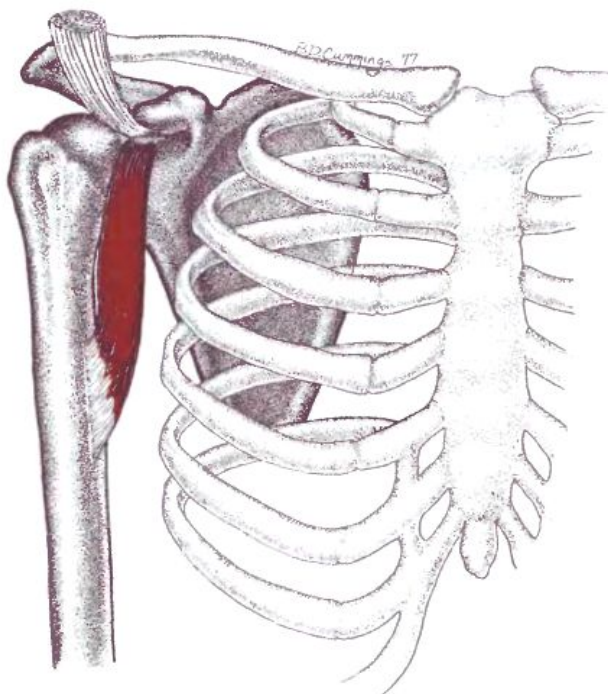
Мышцы свободной верхней конечности

Мышцы плеча –

разделяют на две группы – переднюю (сгибатели) и заднюю (разгибатели)

Передняя группа

Клювовидно-плечевая мышца

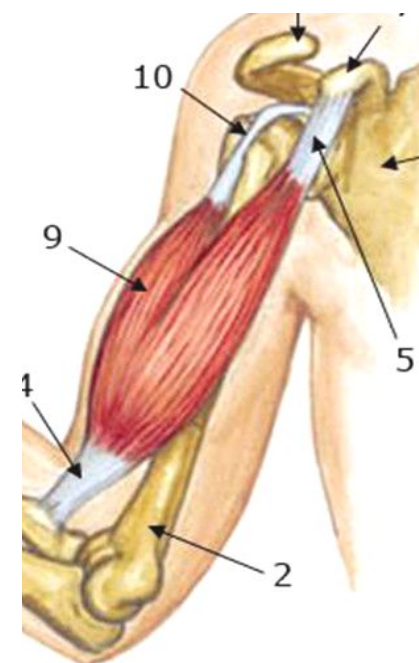
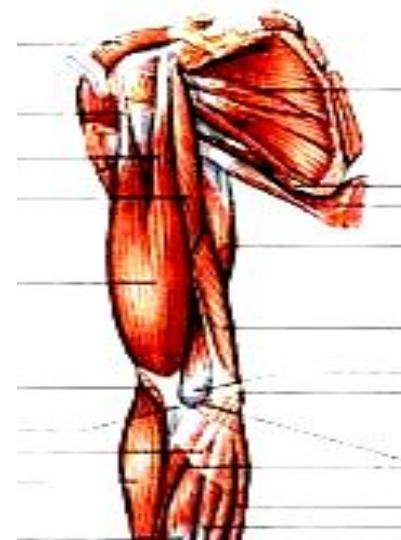

Начало	Верхушки клювовидного отростка.
Прикрепление	Ниже малого бугорка плечевой кости.
Функция	Сгибает плечо в плечевом суставе и приводит его к туловищу, поворачивает плечо кнаружи, тянет лопатку вперед и вниз.
Кровоснабжение	Передняя и задняя артерии, огибающие плечевую кость.
Иннервация	Мышечно-кожный нерв.

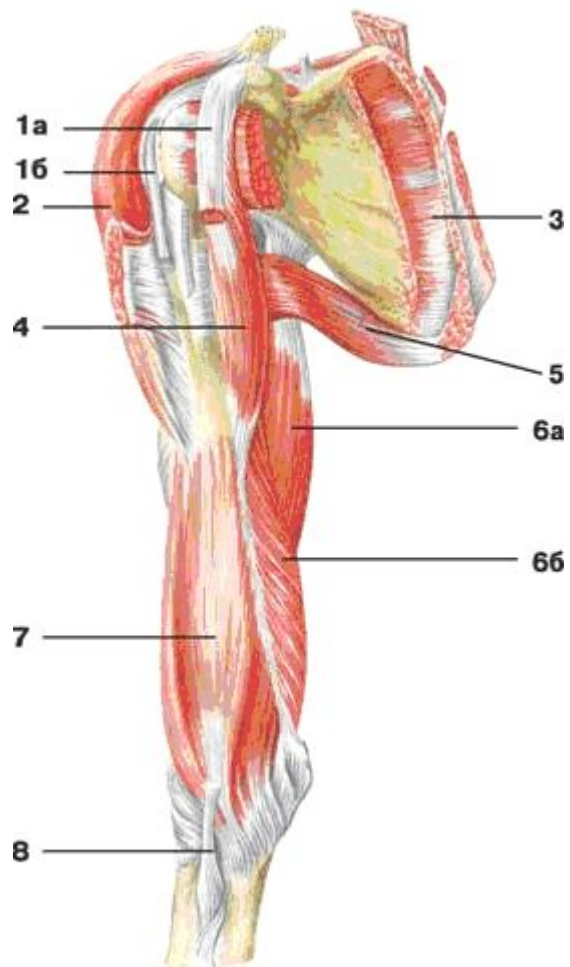
Двуглавая мышца плеча (бицепс) —

имеет две головки – короткую и длинную.

Начало	<i>Короткая головка</i> – верхушка клювовидного отростка лопатки. <i>Длинная головка</i> – надсуставной бугорок лопатки.
Прикрепление	Обе головки образуют общее брюшко, которое переходит в сухожилие и прикрепляется к бугристости лучевой кости.
Функция	Сгибает плечо в плечевом суставе, сгибает предплечье в локтевом суставе, супинирует предплечье.
Кровоснабжение	Плечевая, верхняя и нижняя локтевые коллатеральные артерии.
Иннервация	Мышечно-кожный нерв.



Плечевая мышца



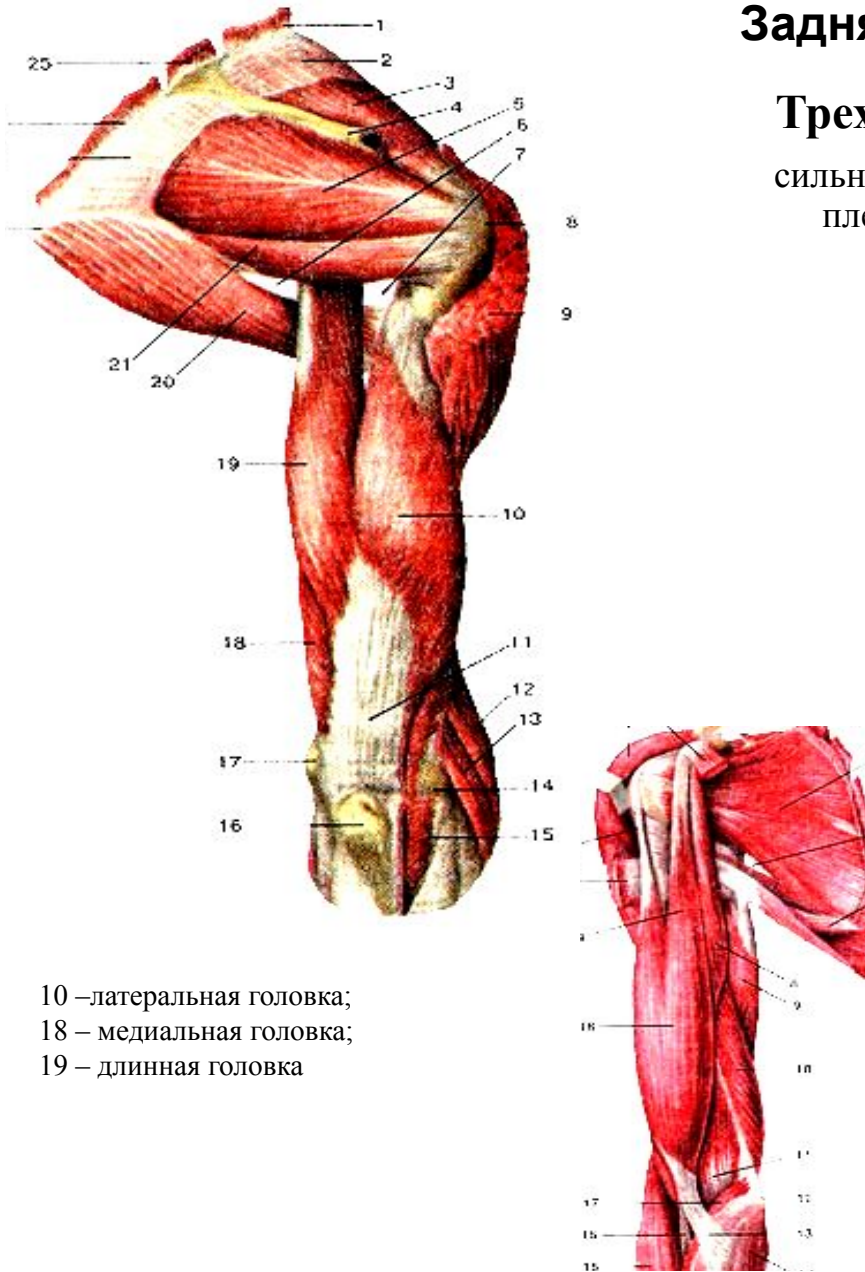
7 – плечевая мышца

Начало	Нижние 2/3 передней поверхности плечевой кости, медиальной и латеральной межмышечных перегородок плеча.
Прикрепление	Бугристость локтевой кости.
Функция	Сгибает предплечье в локтевом суставе.
Кровоснабжение	Плечевая, верхняя и нижняя локтевые коллатеральные артерии.
Иннервация	Мышечно-кожный нерв.

Задняя группа

Трехглавая мышца плеча –

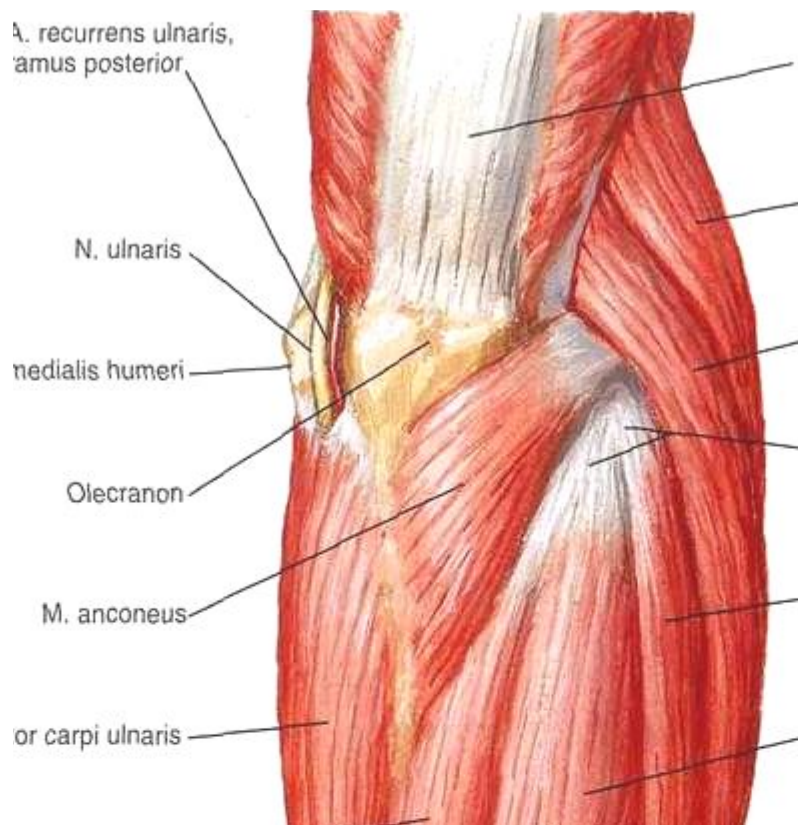
сильно развитая мышца, занимает заднюю поверхность плеча на всем протяжении, имеет 3 головки.



10 –латеральная головка;
18 – медиальная головка;
19 – длинная головка

Начало	<i>Латеральная головка</i> - наружная поверхность плечевой кости, задняя поверхность латеральной межмышечной перегородки. <i>Медиальная головка</i> – задняя поверхность плеча, обе межмышечные перегородки. <i>Длинная головка</i> – подсуставной бугорок лопатки.
Прикрепление	Локтевой отросток локтевой кости, часть вплетается в капсулу локтевого сустава и в фасцию предплечья.
Функция	Разгибает предплечье в локтевом суставе, Длинная головка разгибает и приводит плечо к туловищу.
Кровоснабжение	Задняя артерия, огибающая плечевую кость, глубокая артерия плеча, верхняя и нижняя локтевые коллатеральные артерии
Иннервация	Лучевой нерв

Локтевая мышца



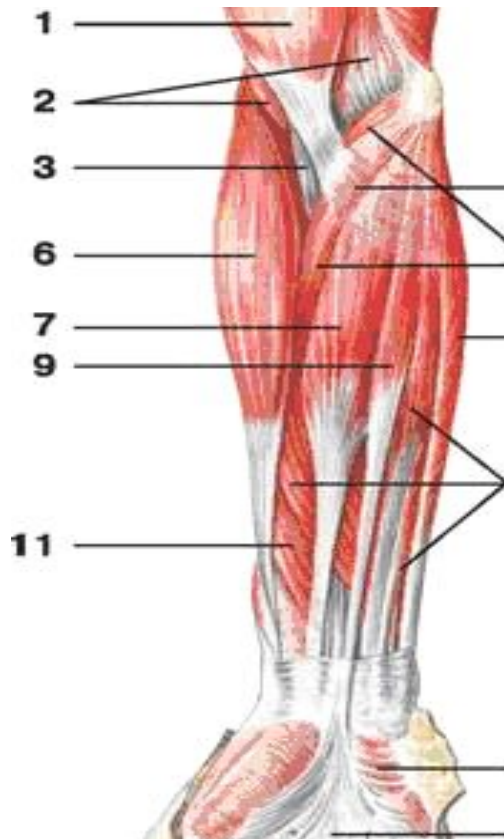
Начало	Задняя поверхность латерального надмыщелка плеча.
Прикрепление	Латеральная поверхность локтевого отростка, задняя поверхность проксимальной части локтевой кости и фасция предплечья.
Функция	Разгибает предплечье.
Кровоснабжение	Возвратная межкостная артерия.
Иннервация	Лучевой нерв

Передняя группа

сгибатели располагаются в четыре слоя

Первый слой

Плечелучевая мышца

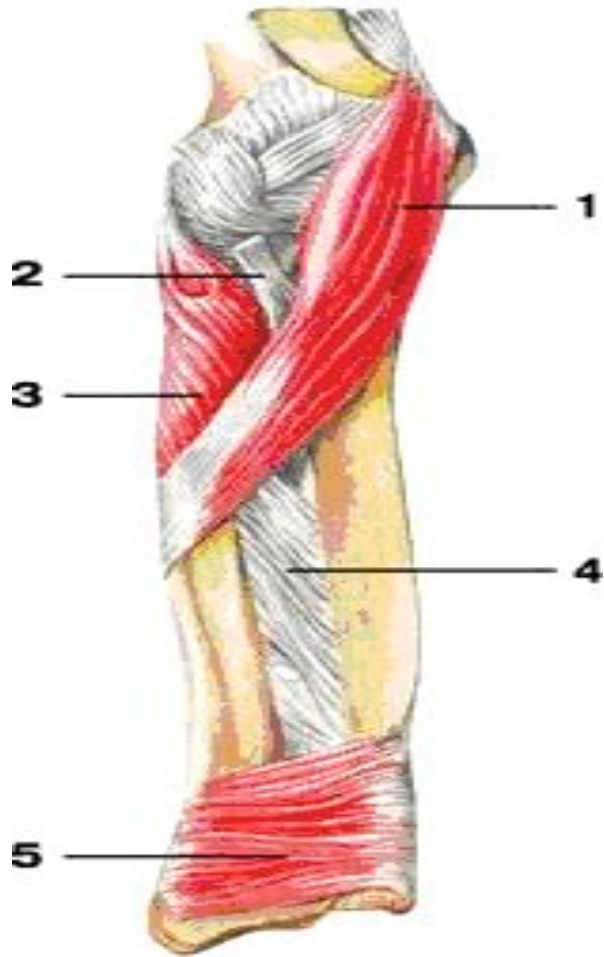


Начало	Латеральный надмыщелковый гребень плечевой кости и латеральная межмышечная перегородка.
Прикрепление	Латеральная поверхность дистального конца лучевой кости.
Функция	Сгибает предплечье в локтевом суставе, поворачивает лучевую кость, устанавливает кисть в среднем между пронацией и супинацией положения.
Кровоснабжение	Возвратная межкостная артерия.
Иннервация	Лучевой нерв

6 – плечелучевая мышца

Круглый пронатор –

самая короткая из мышц поверхностного слоя.

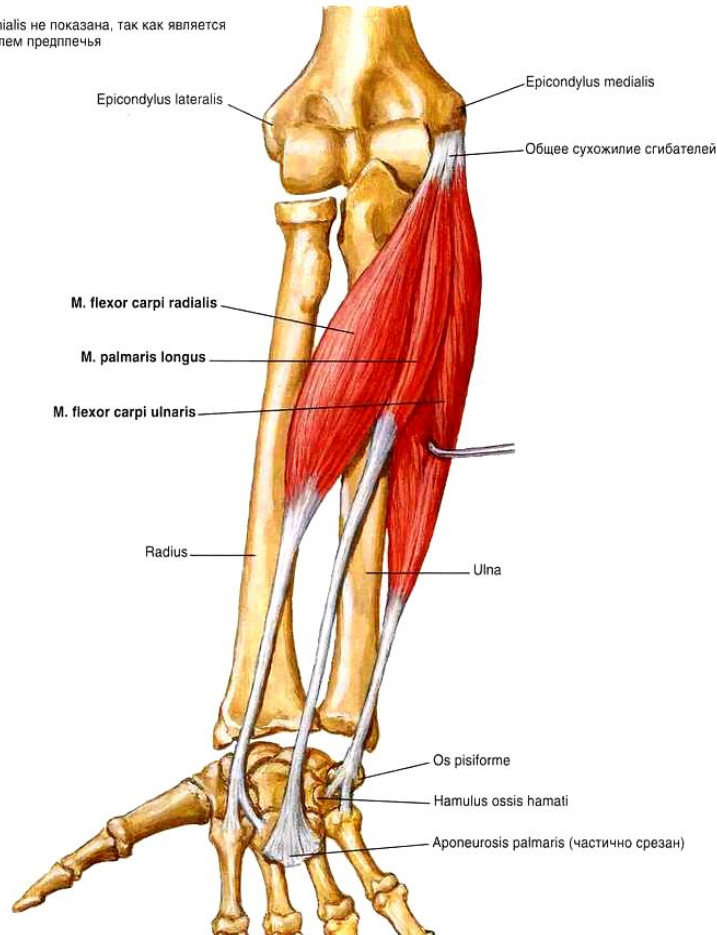


1 – круглый пронатор

Начало	<i>Большая часть</i> – медиальный надмыщелок плеча, фасция предплечья, медиальная межмышечная перегородка. <i>Меньшая часть</i> – венечный отросток локтевой кости.
Прикрепление	Середина латеральной поверхности лучевой кости.
Функция	Поворачивает в локтевую сторону предплечье вместе с кистью (пронация), сгибает предплечье в локтевом суставе.
Кровоснабжение	Плечевая, локтевая и лучевая артерии.
Иннервация	Срединный нерв

Лучевой сгибатель запястья

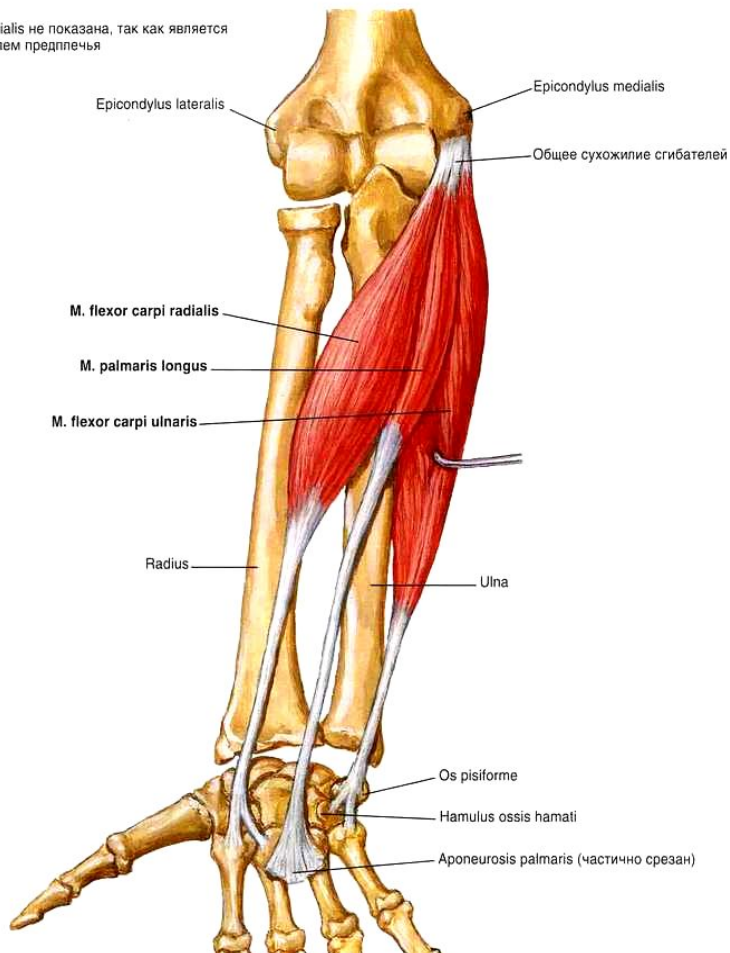
. brachialis не показана, так как является сгибателем предплечья



Начало	Медиальный надмыщелок плеча, фасция и медиальная межмышечная перегородка плеча.
Прикрепление	Основание II (частично III) пястной кости.
Функция	Сгибает запястье, может отводить кисть в латеральную сторону.
Кровоснабжение	Лучевая артерия.
Иннервация	Срединный нерв.

Длинная ладонная мышца (иногда отсутствует)

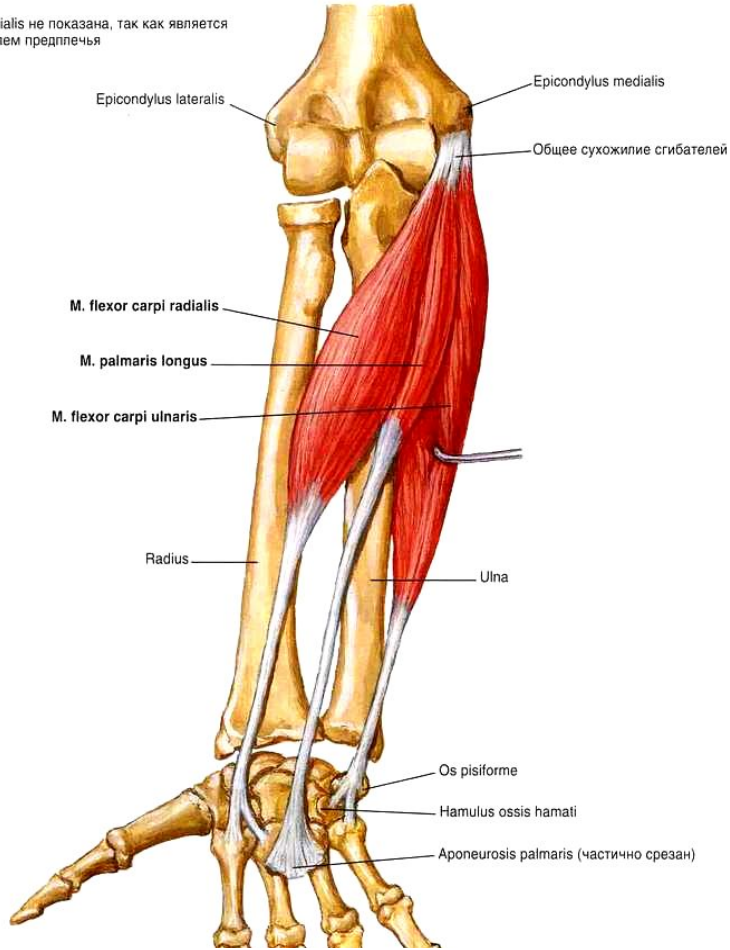
l. brachialis не показана, так как является
гибателем предплечья



Начало	Медиальный надмыщелок плеча, фасция и медиальные межмышечные перегородки предплечья.
Прикрепление	Вплетается в проксимальный отдел ладонного апоневроза.
Функция	Сгибает запястье, может отводить кисть в латеральную сторону.
Кровоснабжение	Лучевая артерия.
Иннервация	Срединный нерв.

Локтевой сгибатель запястья

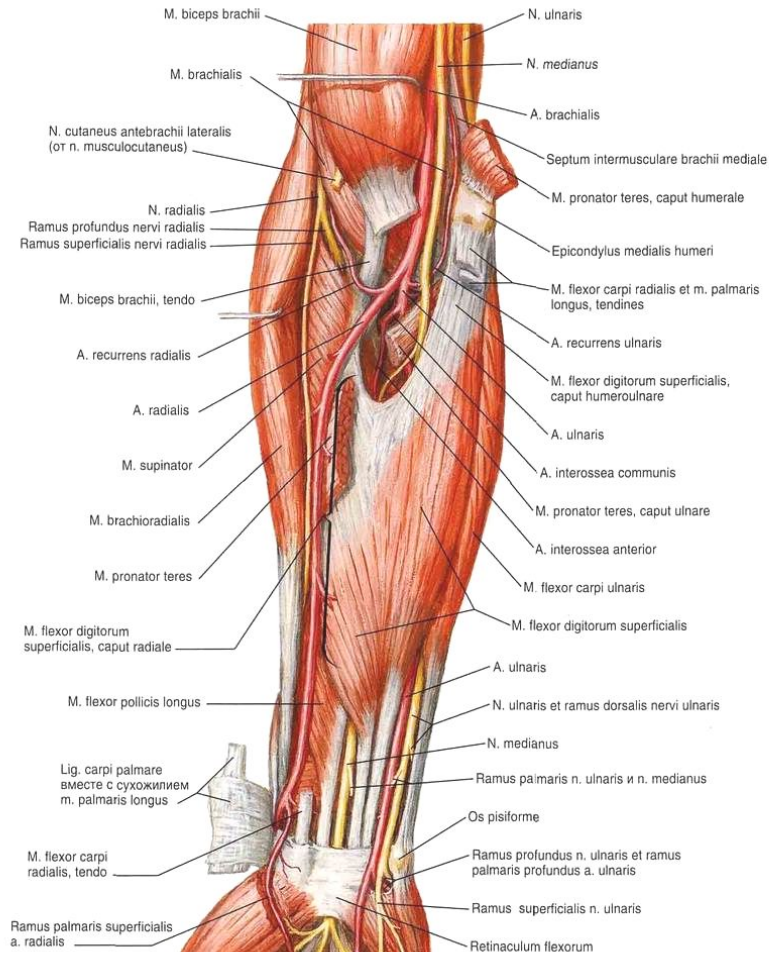
l. brachialis не показана, так как является сгибателем предплечья



Начало	<p><i>Плечевая головка</i> – медиальный надмыщелок и медиальная межмышечная перегородка плеча.</p> <p><i>Локтевая головка</i> – глубокий листок фасции предплечья, медиальный край локтевого отростка локтевой кости.</p>
Прикрепление	Гороховидная кость.
Функция	Сгибает запястье
Кровоснабжение	Верхняя и нижняя локтевые коллатеральные артерии, локтевая артерия.
Иннервация	Локтевой нерв.

Второй слой

Поверхностный сгибатель пальцев



Начало	<p><i>Плечелоктевая головка</i> – медиальный надмыщелок плеча, фасция предплечья, медиальный край венечного отростка локтевой кости.</p> <p><i>Лучевая головка</i> – передний край лучевой кости</p>
Прикрепление	<p>Основание средних фаланг II – V пальцев.</p>
Функция	<p>Сгибает средние фаланги II – V пальцев, участвует в сгибании кисти</p>
Кровоснабжение	<p>Локтевая и лучевая артерии.</p>
Иннервация	<p>Срединный нерв.</p>

Третий слой

Глубокий сгибатель пальцев
Длинный сгибатель большого пальца

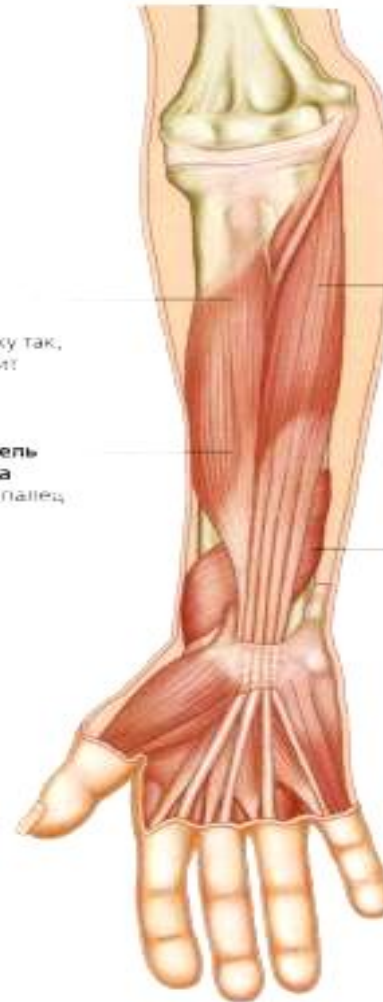Глубокие сгибатели

Супинатор
Поворачивает предплечье наружу так, что ладонь смотрит вперед и/или вверх

Длинный сгибатель большого пальца
Сгибает большой палец

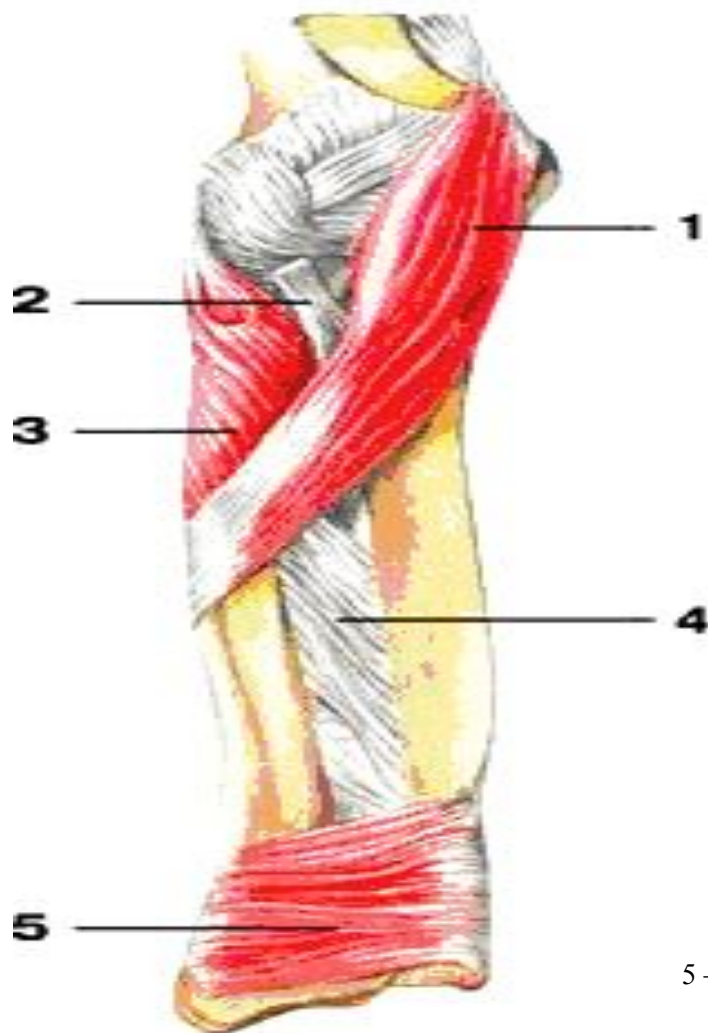
Глубокий сгибатель пальцев
Сгибает последние фаланги пальцев

Квадратный пронатор
Поворачивает предплечье внутрь



Четвертый слой

Квадратный пронатор



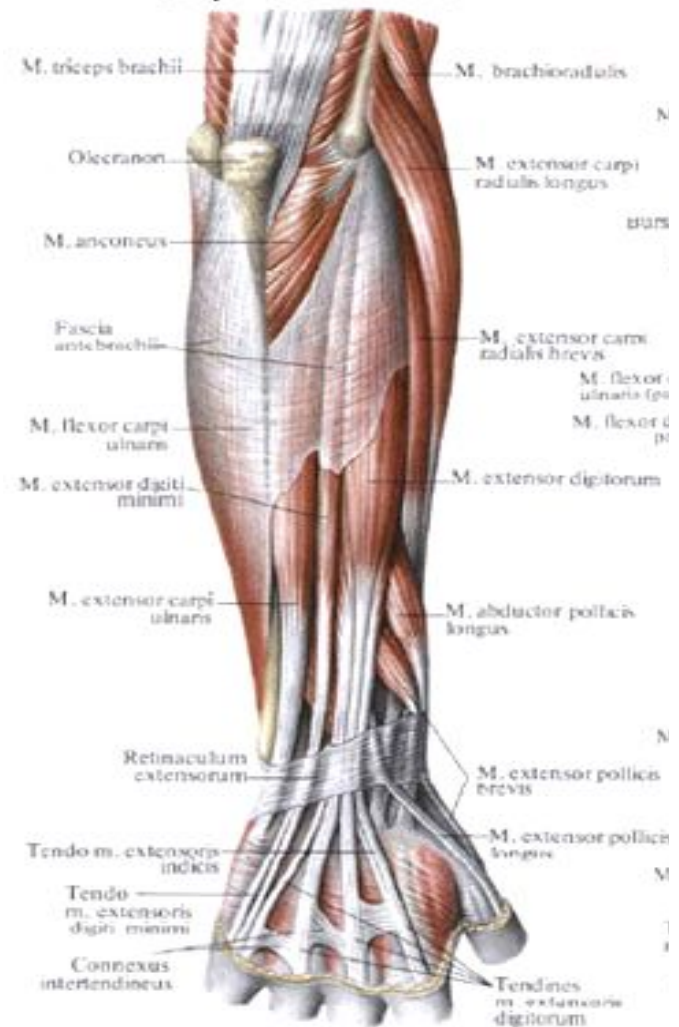
5 – квадратный пронатор

Задняя группа разгибатели располагаются в два слоя

Поверхностный слой

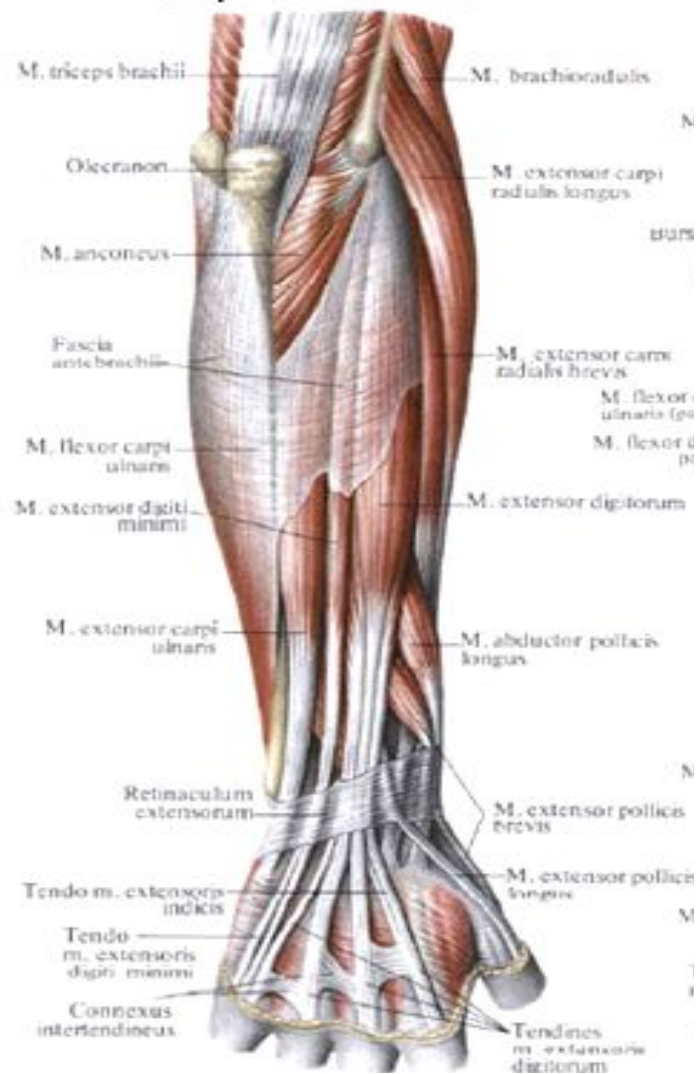
Длинный лучевой разгибатель запястья

Начало	Латеральный надмышелок плечевой кости, латеральная межмышечная перегородка плеча.
Прикрепление	Основание II пястной кости
Функция	Сгибает предплечье, разгибает кисть, участвует в отведении кисти латерально.
Кровоснабжение	Лучевая, лучевая коллатеральная и лучевая возвратная артерии
Иннервация	Лучевой нерв.

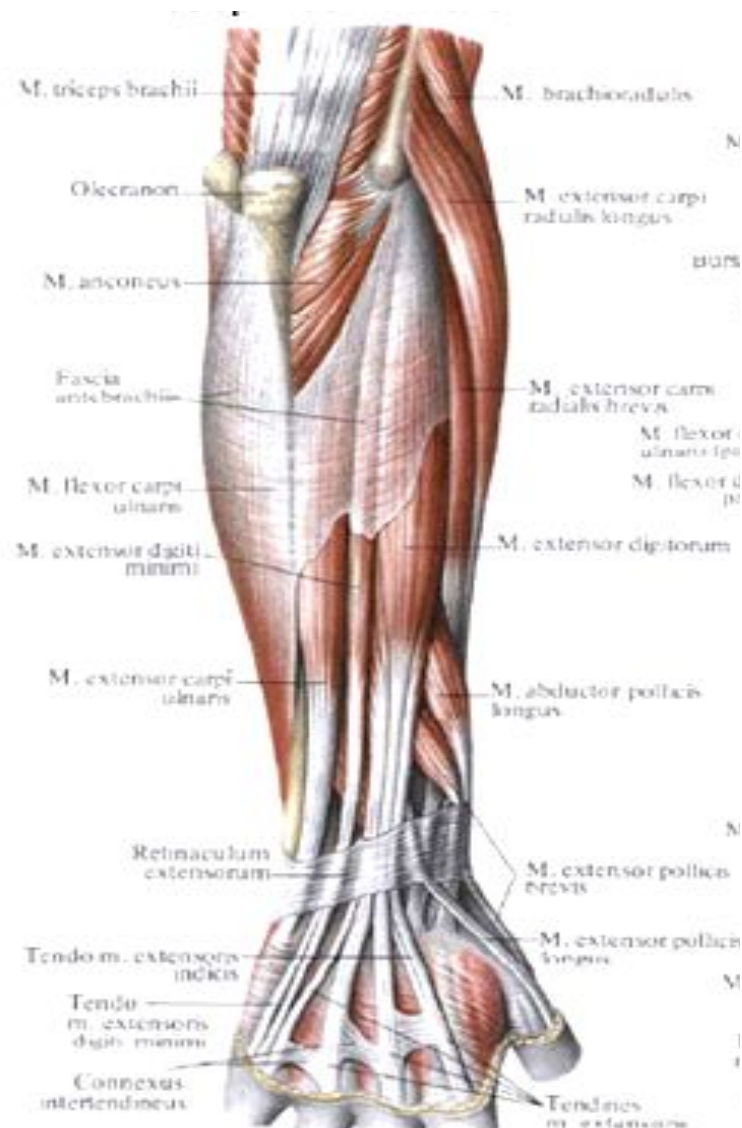


Короткий лучевой разгибатель запястья

Начало	Латеральный надмыщелок плечевой кости, лучевая коллатеральная связка, фасция предплечья.
Прикрепление	III пястная кость
Функция	Разгибает кисть, участвует в отведении кисти.
Кровоснабжение	Лучевая, лучевая коллатеральная и лучевая возвратная артерии
Иннервация	Лучевой нерв.

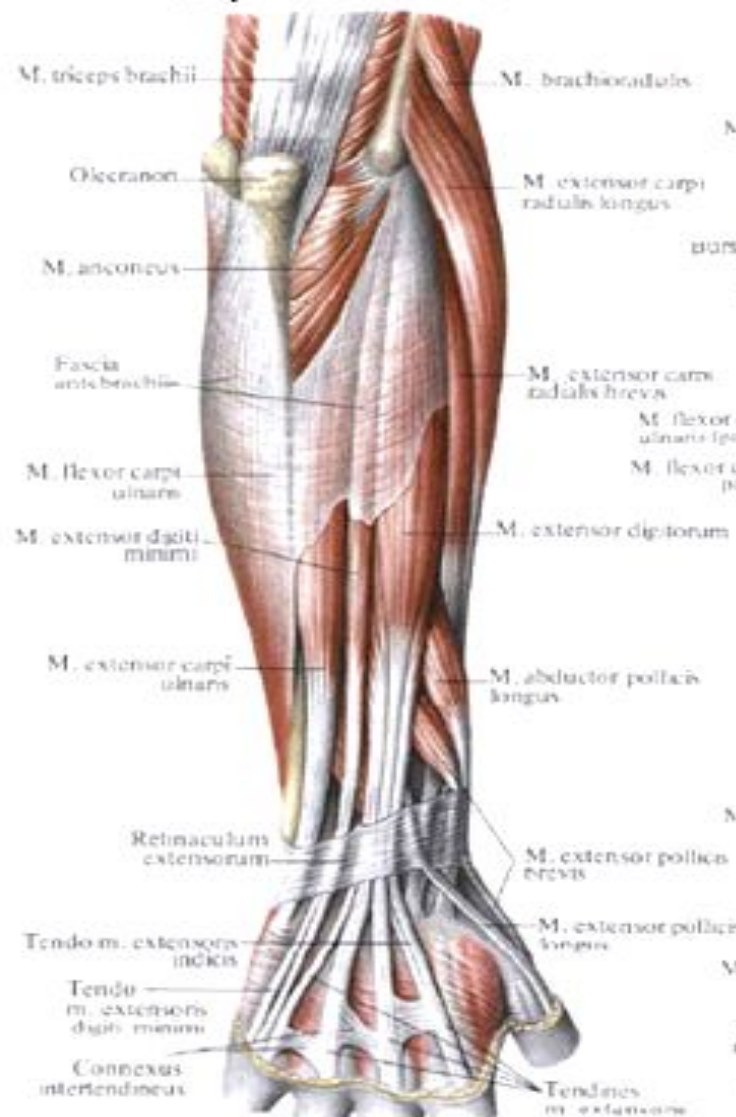


Разгибатель пальцев



Начало	Латеральный надмышелок плечевой кости, фасция предплечья.
Прикрепление	Тыльная сторона II -V пальцев
Функция	Разгибает II -V пальцы, участвует в разгибании кисти и лучезапястном суставе.
Кровоснабжение	Задняя межкостная артерия.
Иннервация	Лучевой нерв.

Разгибатель мизинца



Начало	Латеральный надмыщелок плечевой кости, фасция предплечья.
Прикрепление	Тыльная сторона мизинца
Функция	Разгибает мизинец
Кровоснабжение	Задняя межкостная артерия.
Иннервация	Лучевой нерв.

Локтевой разгибатель запястья

Начало	Латеральный надмыщелок плечевой кости, капсула локтевого сустава, фасция предплечья.
Прикрепление	Основание V пястной кости.
Функция	Разгибает кисть, приводит кисть.
Кровоснабжение	Задняя межкостная артерия.
Иннервация	Лучевой нерв.

Глубокий слой

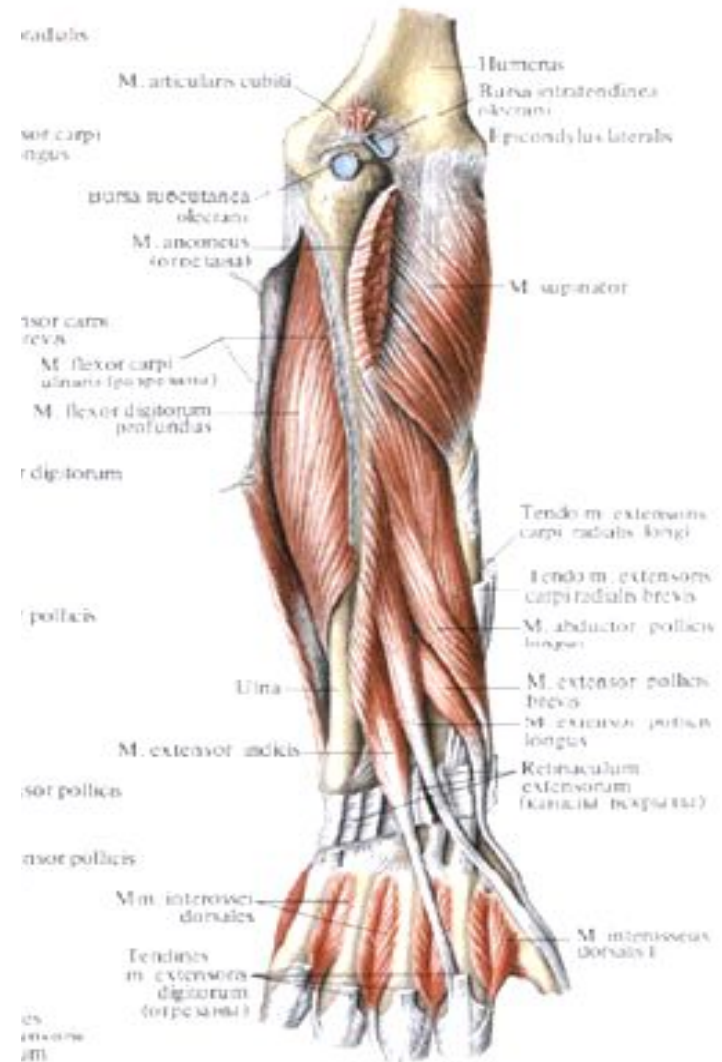
Супинатор

Длинная мышца, отводящая большой палец кисти

Короткий разгибатель большого пальца

Длинный разгибатель большого пальца

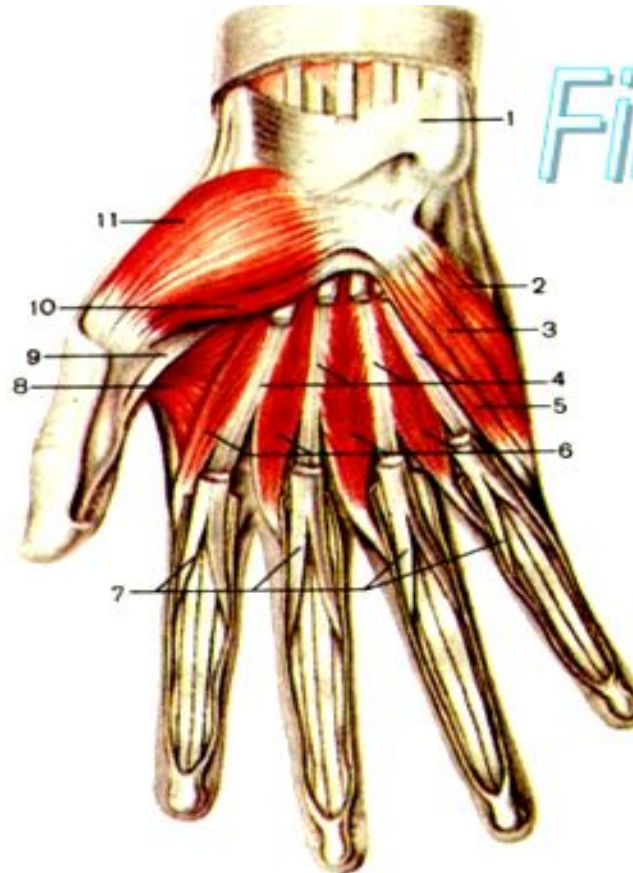
Разгибатель указательного пальца



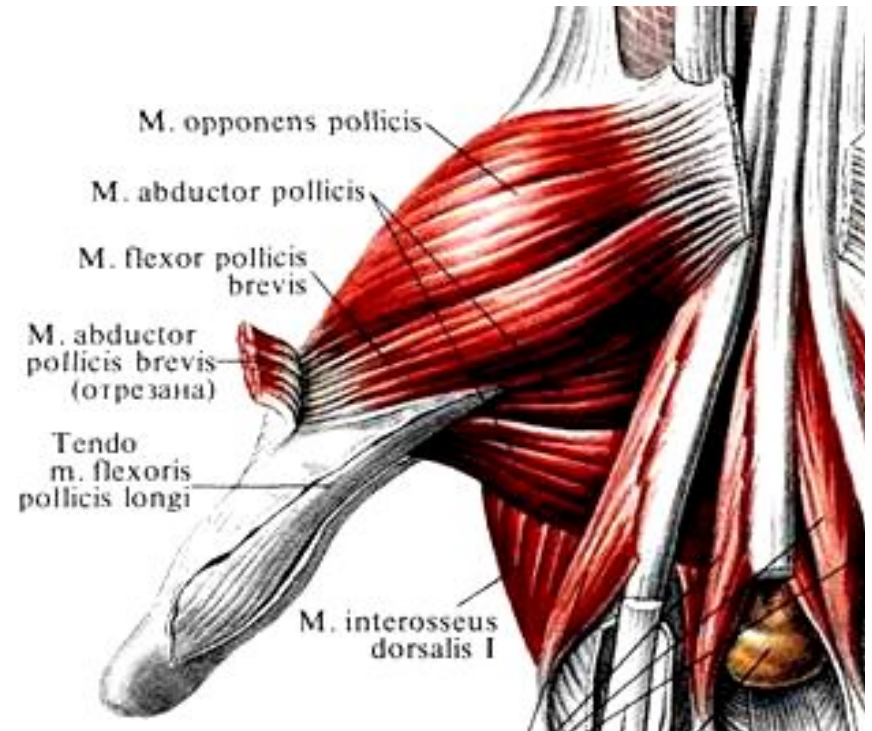
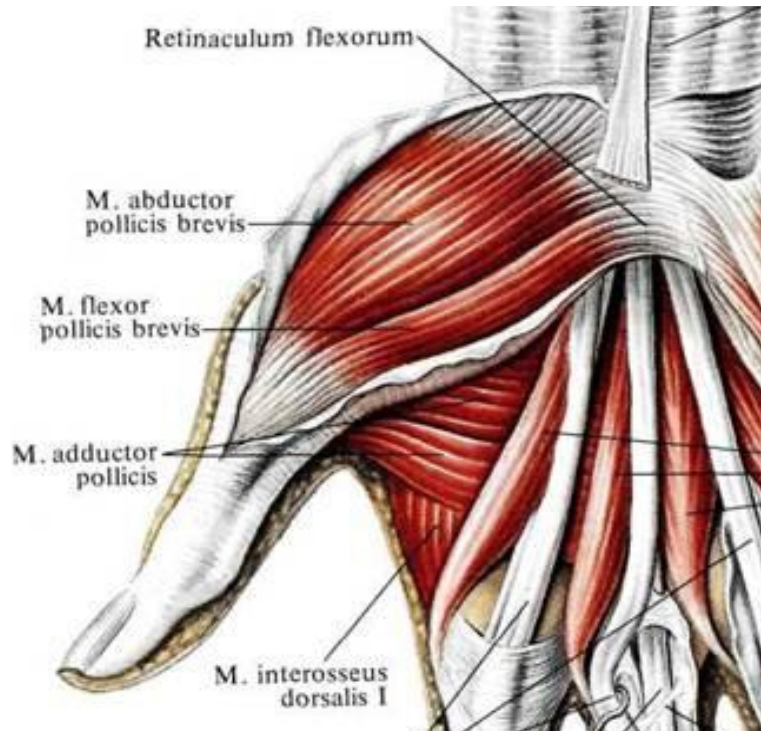
Мышцы кисти

разделяются на три группы:

- мышцы большого пальца (латеральная группа), образующие хорошо выраженное возвышение большого пальца (тенар);
- мышцы мизинца (медиальная группа), формирующие заметное возвышение мизинца (гипотенар);
- средняя группа мышц кисти, расположенных между указанными группами мышц, а также на тыле кисти.



Мышцы возвышения большого пальца



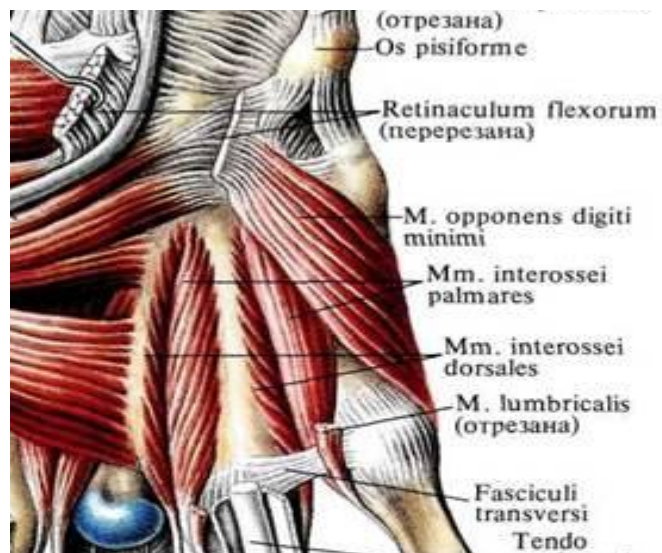
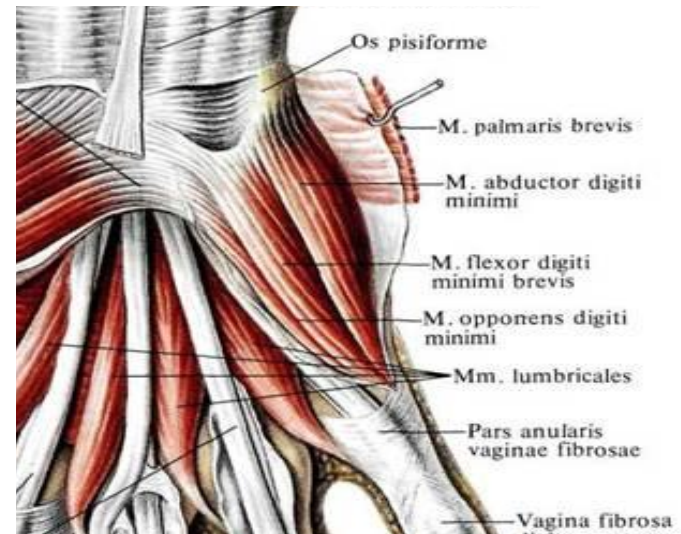
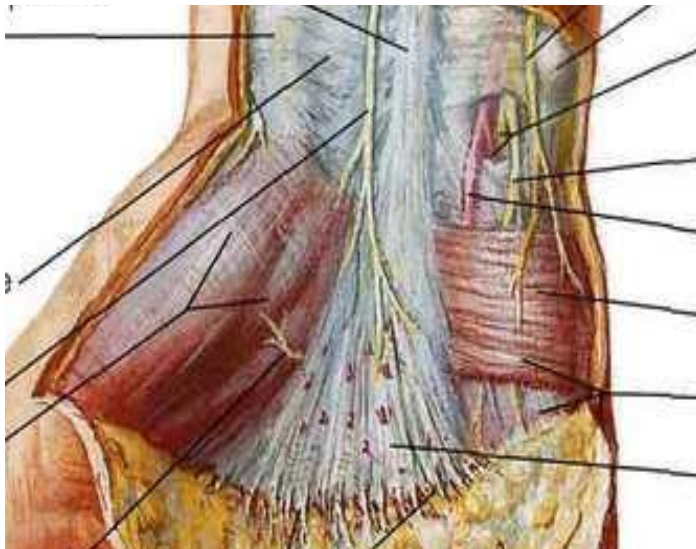
Короткая мышца, отводящая большой палец

Мышца, противопоставляющая большой палец кисти

Короткий сгибатель большого пальца

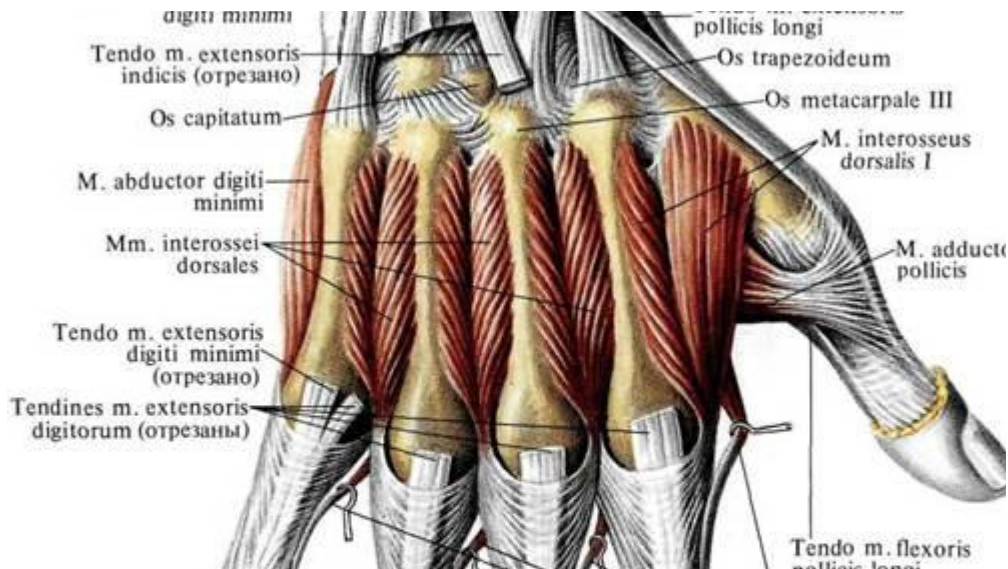
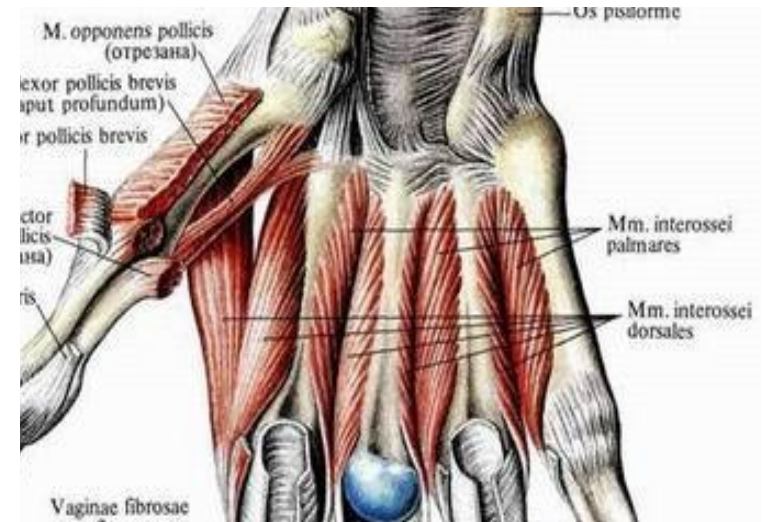
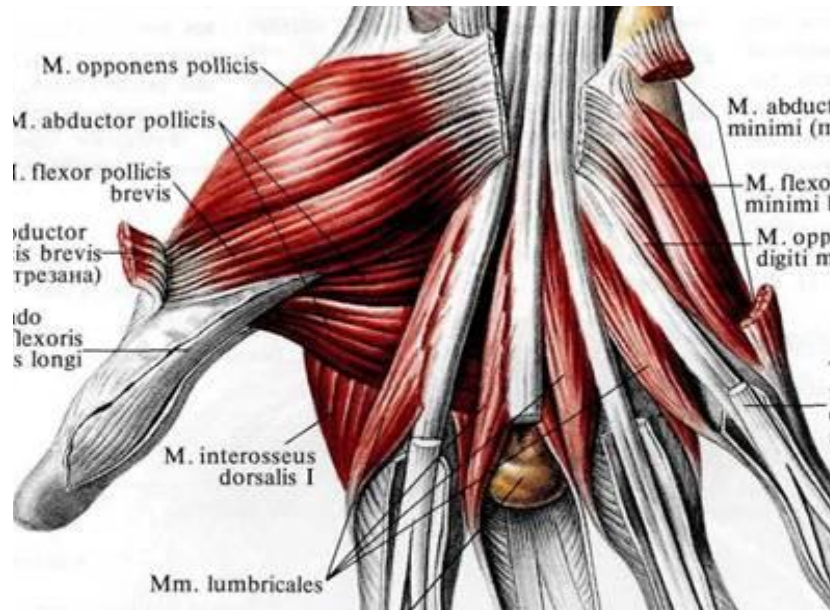
Мышца, приводящая большой палец

Мышцы возвышения мизинца



Короткая ладонная мышца
Мышца, отводящая мизинец
Мышца, противопоставляющая мизинец
Короткий сгибатель мизинца

Средняя группа мышц



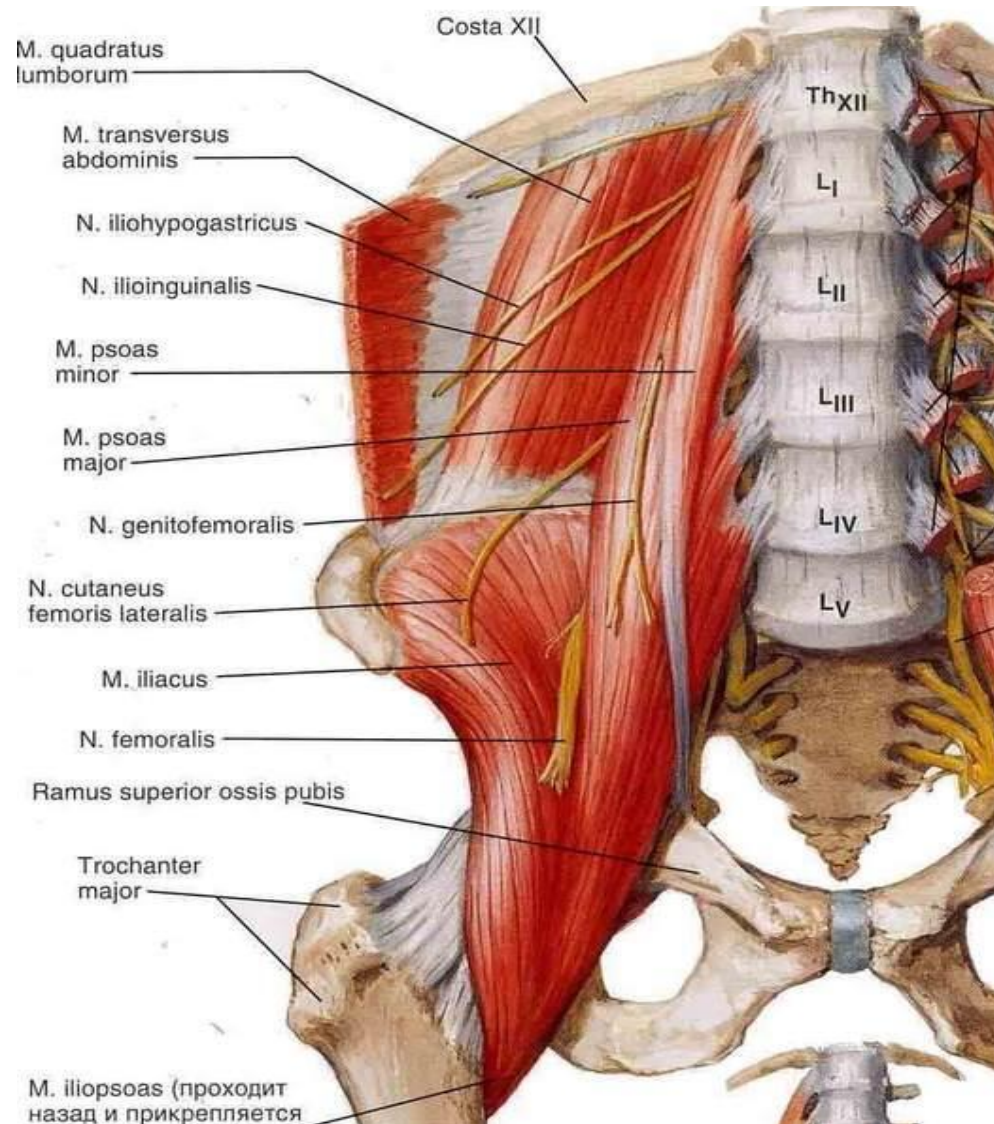
Червеобразные мышцы

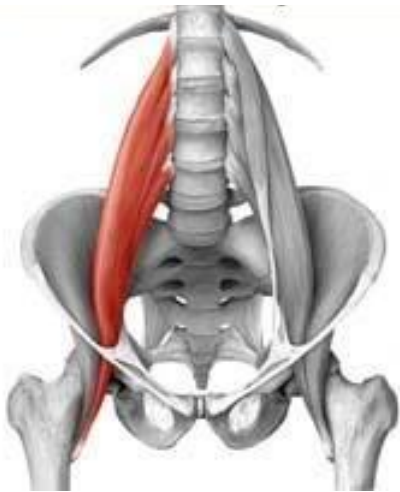
Ладонные межкостные мышцы – расположены на II, III и IV межкостных промежутках.

Тыльные межкостные мышцы – занимают все четыре промежутка между пястными костями.

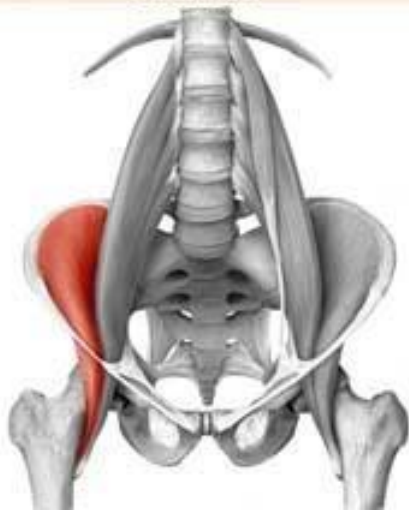Мышцы тазового пояса

Внутренняя группа





Большая поясничная мышца



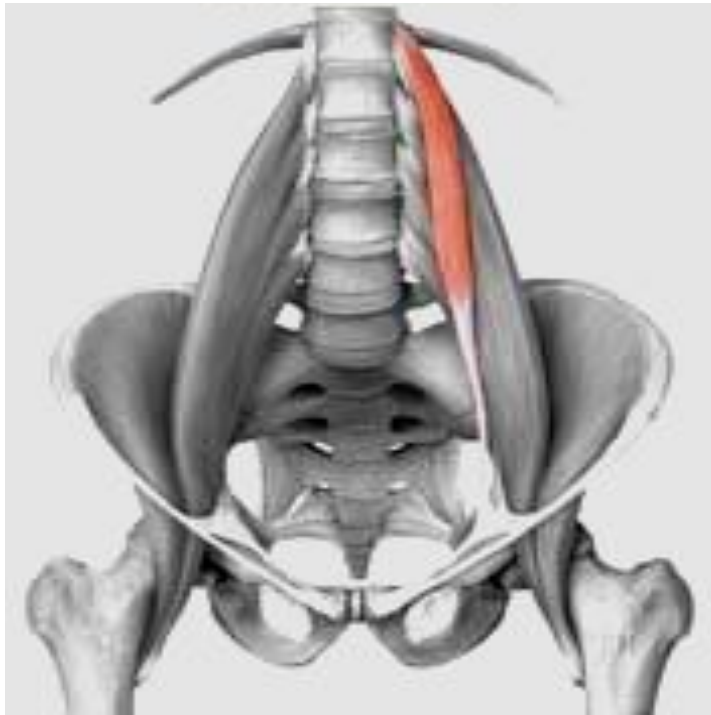Подвздошная мышца

Подвздошно-поясничная мышца –

состоит из двух мышц, которые, начинаясь в разных местах, соединяются в единую мышцу.

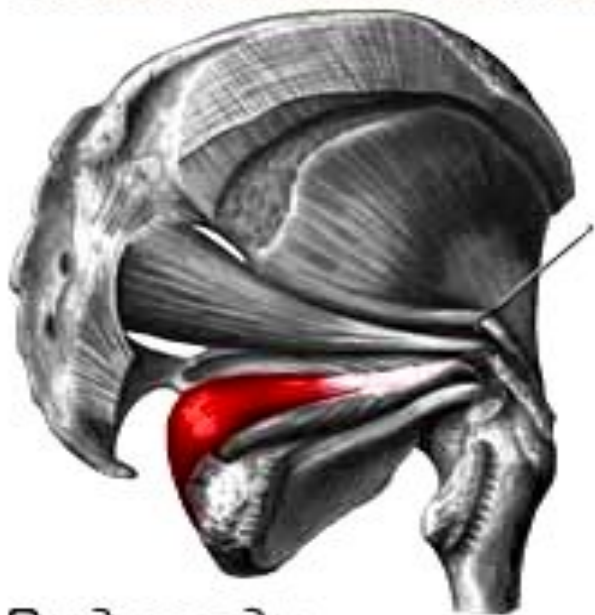Начало	<i>Большая поясничная мышца</i> – латеральная поверхность тел и поперечных отростков XII грудного и всех поясничных позвонков. <i>Подвздошная мышца</i> – верхние 2/3 подвздошной ямки, внутренняя губа подвздошного гребня, передняя крестцово-подвздошная и подвздошно-поясничная связки.
Прикрепление	Малый вертел бедренной кости.
Функция	Сгибает бедро в тазобедренном суставе, сгибает поясничную часть позвоночника и наклоняет таз вместе с туловищем вперед.
Кровоснабжение	Подвздошно-поясничная и глубокая артерия, огибающая подвздошную кость.
Иннервация	Поясничное сплетение.

Малая поясничная мышца (отсутствует в 40% случаев)



Начало	Межпозвоночный диск и края тел D_{12} и L_1
Прикрепление	Дугообразная линия подвздошной кости, подвздошно-лобковое возвышение.
Функция	Натягивает подвздошную фасцию.
Кровоснабжение	Поясничные артерии.
Иннервация	Поясничное сплетение.

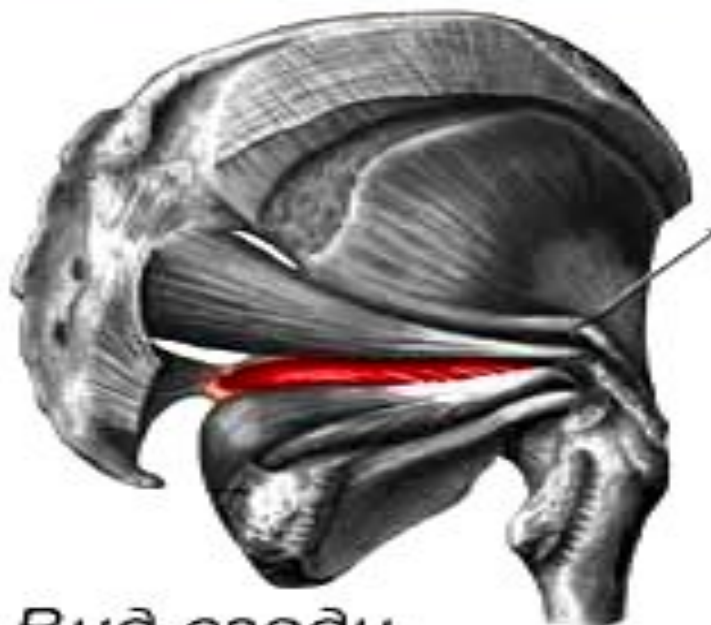
Внутренняя запирающая мышца



Вид сзади

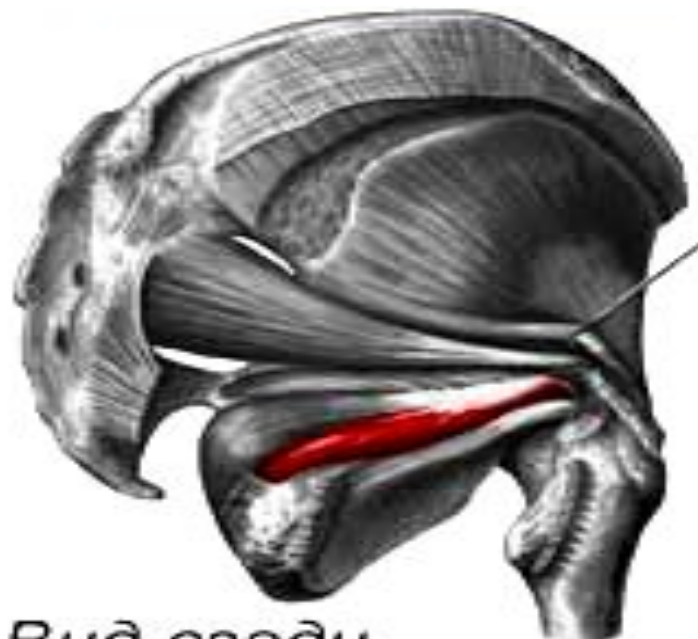Начало	Края запирающего отверстия, внутренняя поверхность запирающей перепонки, тазовая поверхность подвздошной кости., запирающая фасция.
Прикрепление	Медиальная поверхность большого вертела бедренной кости.
Функция	Поворачивает бедро кнаружи.
Кровоснабжение	Нижняя ягодичная, запирающая и внутренняя половая артерии.
Иннервация	Крестцовое сплетение.

Верхняя близнецовая мышца



Вид сзади

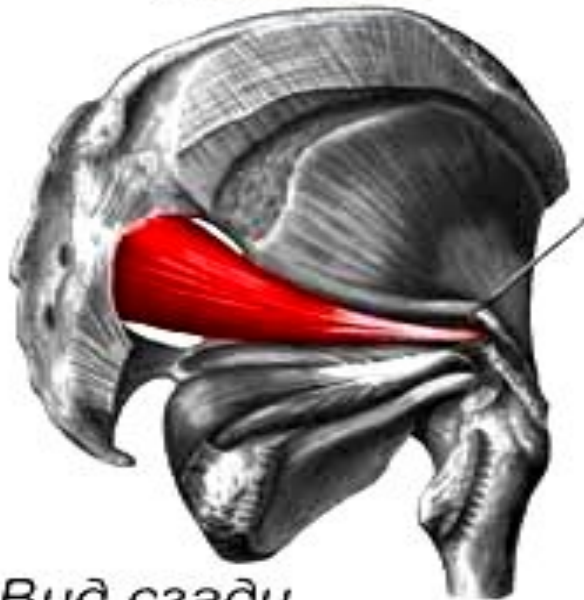Нижняя близнецовая мышца



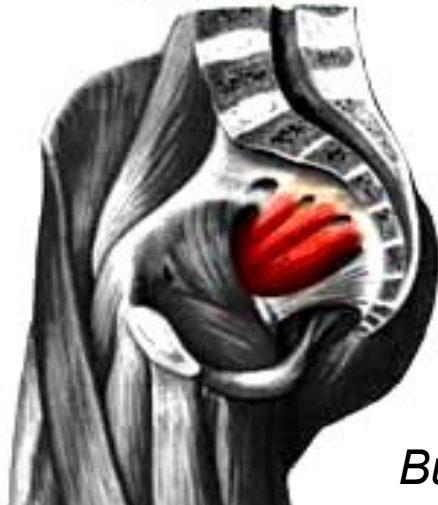Вид сзади

Начало	<i>Верхняя близнецовая мышца – седалищная кость. Нижняя близнецовая мышца – седалищный бугор.</i>
Прикрепление	Большой вертел бедренной кости.
Функция	Поворачивают бедро кнаружи.
Кровоснабжение	Нижняя ягодичная, запирательная и внутренняя половая артерии.
Иннервация	Крестцовое сплетение.

Грушевидная мышца



Вид сзади



Вид изнутри

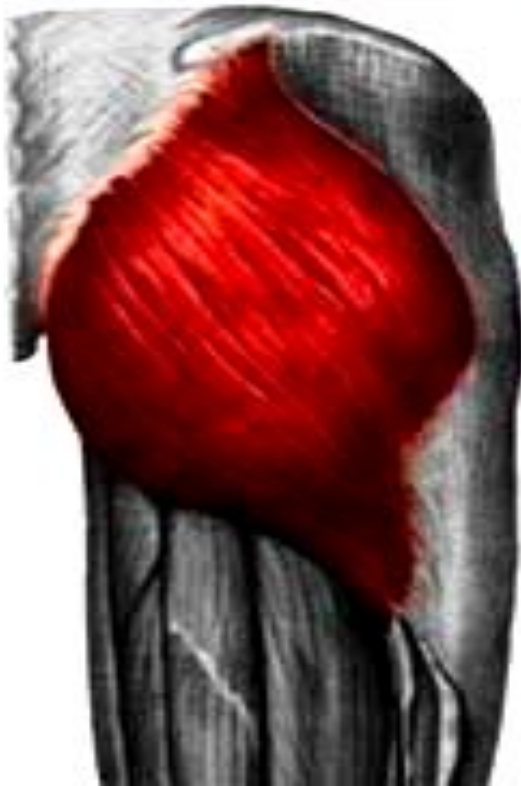Начало	Тазовая поверхность крестца (II -IV крестцовые позвонки).
Прикрепление	Верхушка большого вертела.
Функция	Поворачивает бедро кнаружи и незначительным отведением.
Кровоснабжение	Верхняя и нижняя ягодичные артерии.
Иннервация	Крестцовое сплетение.

Наружняя группа –

мышцы располагаются в ягодичной области и на латеральной поверхности таза. Образуют три слоя: поверхностный, средний и глубокий.

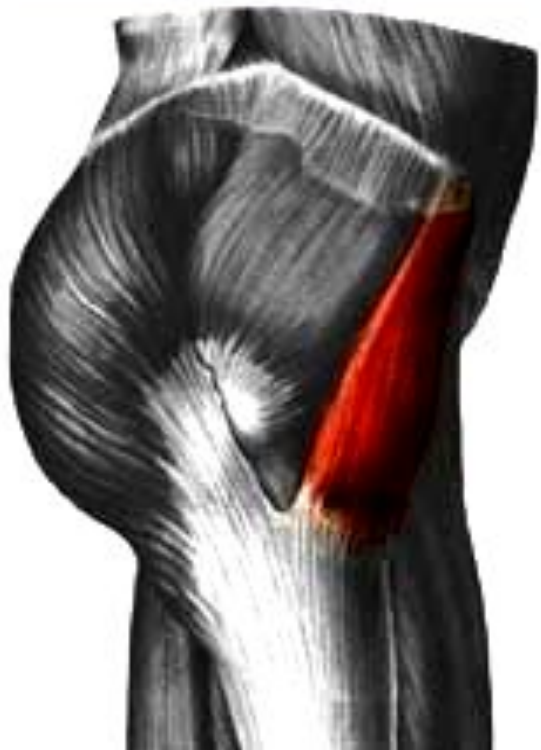Поверхностный слой

Большая ягодичная мышца



Начало	Гребень подвздошной кости, сухожильная часть мышцы, выпрямляющей позвоночник, дорсальная поверхность крестца и копчика, крестцово-бугорная связка.
Прикрепление	Ягодичная бугристость бедренной кости, часть пучков продолжается в подвздошно- большеберцовый тракт широкой фасции.
Функция	Разгибает бедро, поворачивая его кнаружи, отводит бедро и напрягает подвздошно-большеберцовый тракт широкой фасции, способствуя удержанию коленного сустава в разогнутом положении, разгибает таз и туловище.
Кровоснабжение	Верхняя и нижняя ягодичные артерии, медиальная артерия, огибающая бедренную кость.
Иннервация	Нижний ягодичный нерв.

Напрягатель широкой фасции

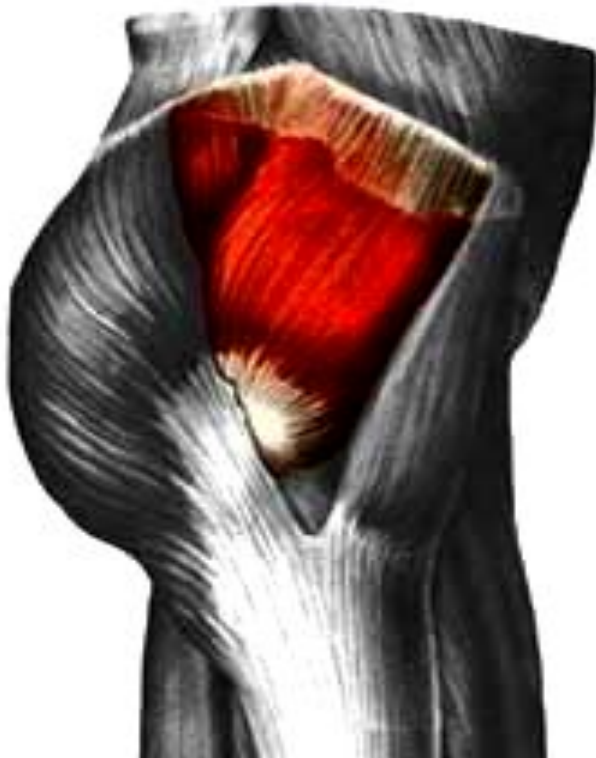

Начало	Верхняя передняя подвздошная ость, подвздошный гребень.
Прикрепление	Латеральный мыщелок большеберцовой кости.
Функция	Напрягает подвздошно-берцовый тракт, укрепляет коленный сустав в разогнутом положении, сгибает бедро.
Кровоснабжение	Верхняя ягодичная артерия, латеральная артерия, огибающая бедренную кость
Иннервация	Верхний ягодичный нерв.

Средний слой –

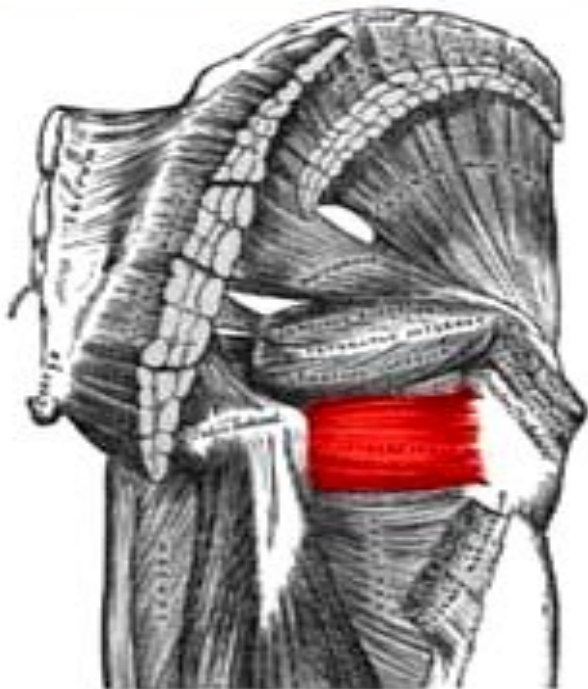
средняя ягодичная мышца, квадратная мышца бедра, сюда же следует отнести внебазовые части грушевидной, внутренней запирательной мышцы и верхнюю и нижнюю близнецовые мышцы

Средняя ягодичная мышца



Начало	Ягодичная поверхность подвздошной кости между передней и задней ягодичной линиями, широкая фасция.
Прикрепление	Верхушка и наружная поверхность большого вертела.
Функция	Отводит бедро. Передние пучки поворачивают бедро кнутри, задние – кнаружи. Удерживает таз и туловище в вертикальном положении.
Кровоснабжение	Верхняя ягодичная артерия, латеральная артерия, огибающая бедренную кость
Иннервация	Верхний ягодичный нерв.

Квадратная мышца бедра

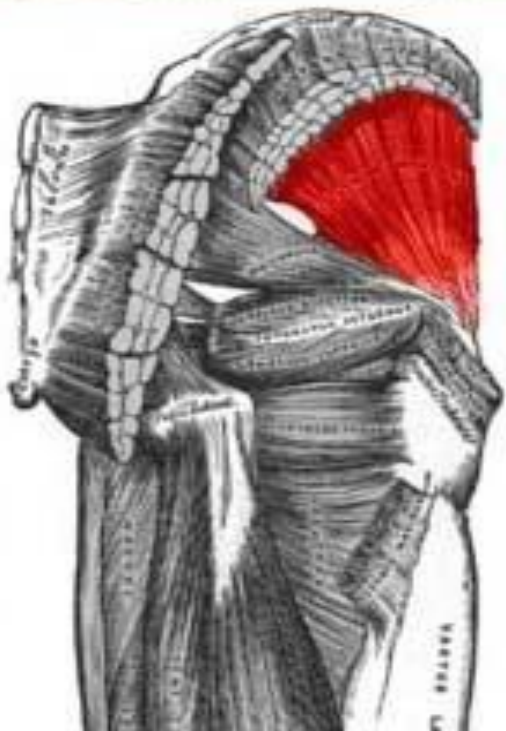

Вид сзади

Начало	Верхняя часть наружного края седалищного бугра
Прикрепление	Верхняя часть межвертельного гребня.
Функция	Поворачивает бедро кнаружи.
Кровоснабжение	Нижняя ягодичная, запирающая артерии, медиальная артерия, огибающая бедренную кость.
Иннервация	.Седалищный нерв.

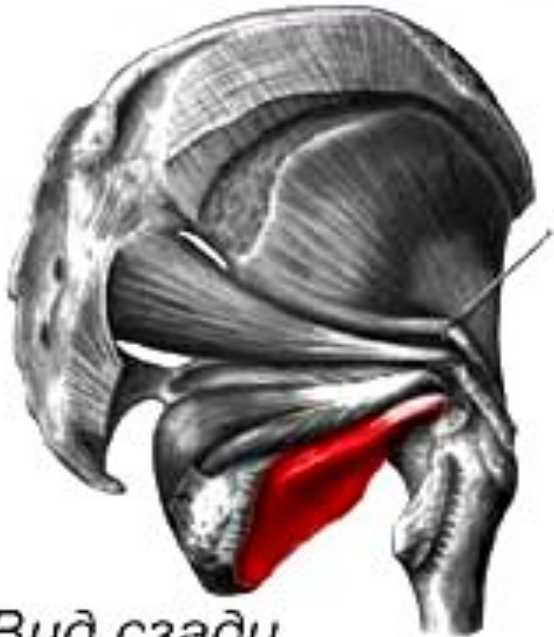Глубокий слой

Малая ягодичная мышца



Начало	Наружная поверхность подвздошной кости между средней и нижней ягодичными линиями, край большой седалищной вырезки.
Прикрепление	Переднелатеральная поверхность большого вертела бедра, часть пучков вплетается в капсулу тазобедренного сустава.
Функция	Отводит бедро. Передние пучки поворачивают бедро кнутри, задние - кнаружи.
Кровоснабжение	Верхняя ягодичная артерия, латеральная артерия, огибающая бедренную кость.
Иннервация	Верхний ягодичный нерв.

Наружная запирающая мышца

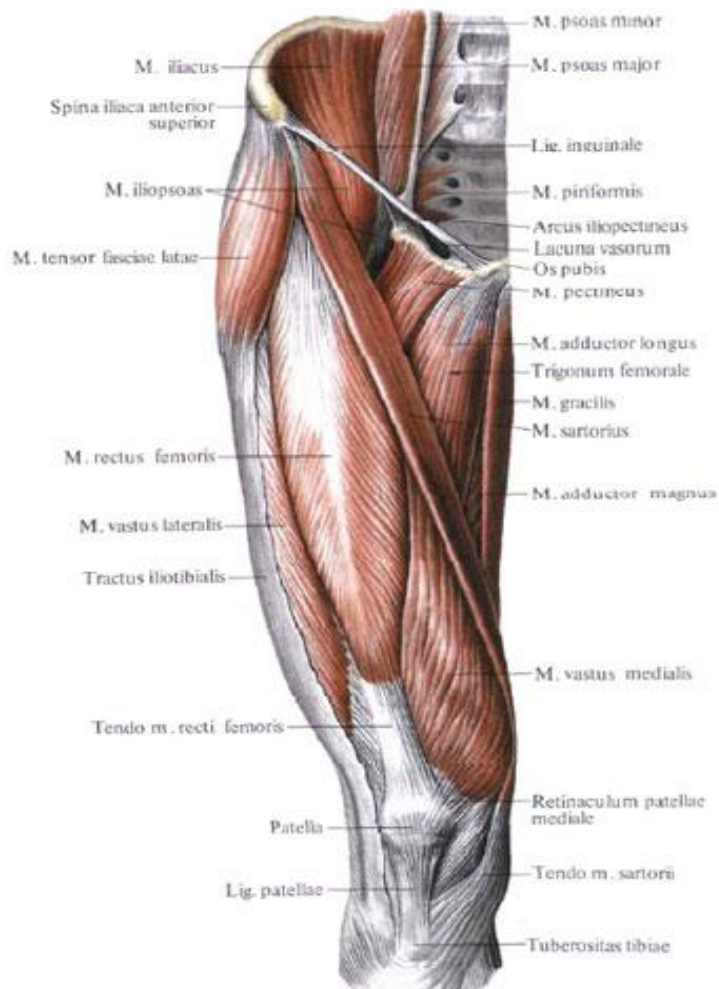


Вид сзади

Начало	Наружная поверхность лобковой кости, Медиальные 2/3 запирающей перепонки.
Прикрепление	Вертельная ямка бедренной кости.
Функция	Поворачивает бедро кнаружи.
Кровоснабжение	Запирающая артерия, латеральная артерия, огибающая бедренную кость
Иннервация	Запирающий нерв.

Четырехглавая мышца-

сильная, имеющая наибольшую массу среди всех мышц. Состоит из четырех мышц, образующих ее головки: прямой, латеральной, медиальной и промежуточной широких мышц бедра., которые прилежат к бедренной кости почти со всех сторон.



Прямая мышца бедра

Начало - нижняя передняя подвздошная ость,
подвздошная кость над вертлужной впадиной.

Прикрепление - основание надколенника.

Латеральная широкая мышца бедра

Наиболее крупная часть.

Начало – межвертельная линия,
нижняя часть большого вертела и ягодичной шероховатости,
верхняя половина шероховатой линии бедра,
латеральная межмышечная перегородка бедра.

Прикрепление – сухожилие прямой мышцы бедра,
верхнелатеральная часть надколенника,
бугристость большеберцовой кости,
часть пучков сухожилия продолжается в латеральную поддерживающую
связку надколенника.

Медиальная широкая мышца бедра

Начало – нижняя половина межвертельной линии,
медиальная губа шероховатой линии,
медиальная межмышечная перегородка бедра.

Прикрепление – верхний край основания надколенника,
передняя поверхность медиального мыщелка
большеберцовой кости.

Сухожилие участвует в формировании медиальной поддерживающей
связки надколенника.

Промежуточная широкая мышца бедра

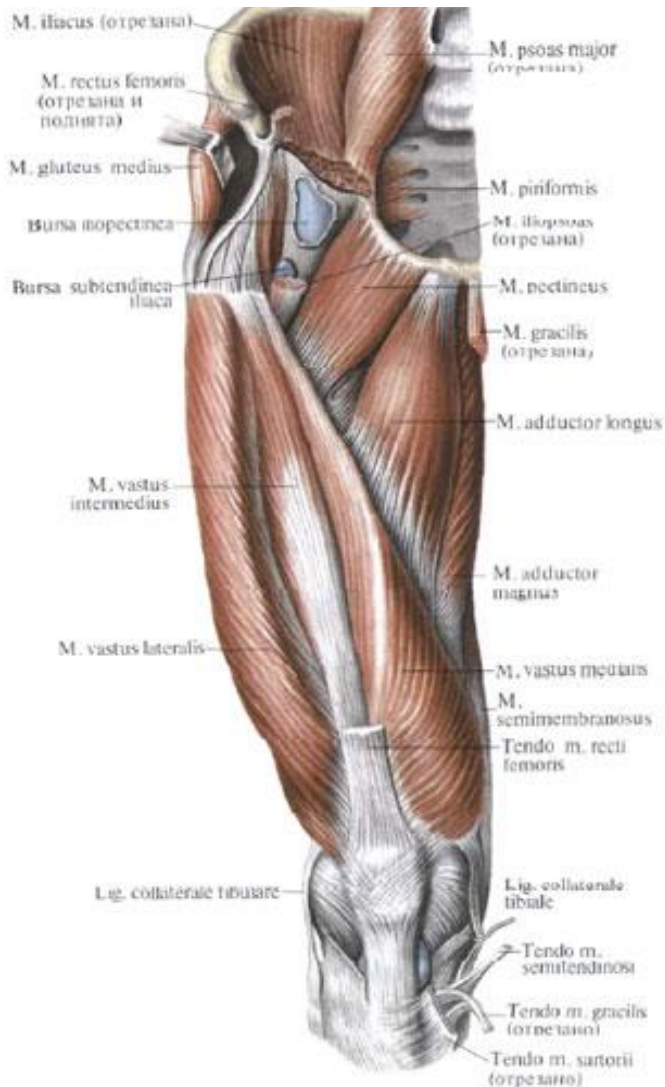Начало – верхние 2/3 передней и латеральной поверхностей тела
бедренной кости,
нижняя часть латеральной губы шероховатой линии бедра,
латеральная межмышечная перегородка.

Прикрепление – основание надмыщелка.

Функция мышцы – мощный разгибатель голени в коленном суставе,
прямая мышца - сгибание бедра.

Кровоснабжение – бедренная артерия, глубокая артерия бедра.

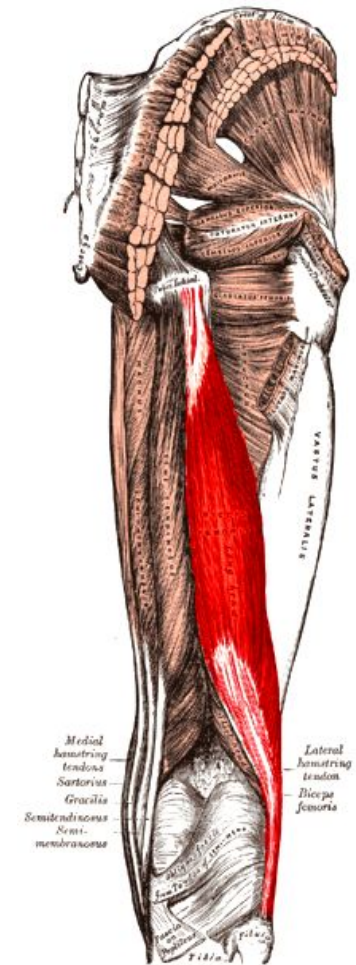
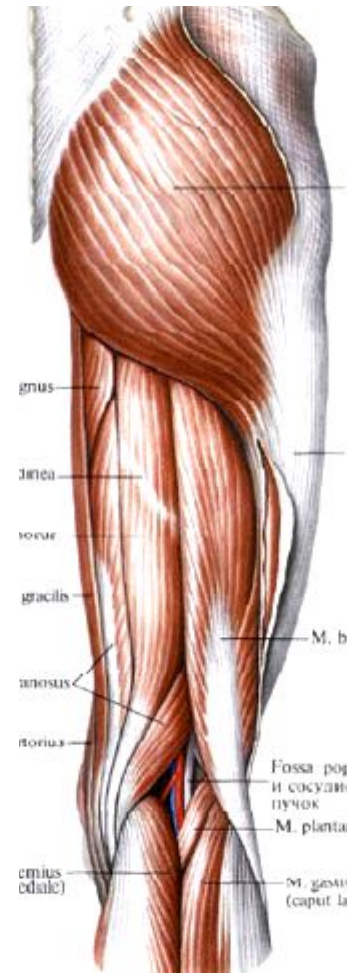
Иннервация – бедренный нерв.



Задняя группа

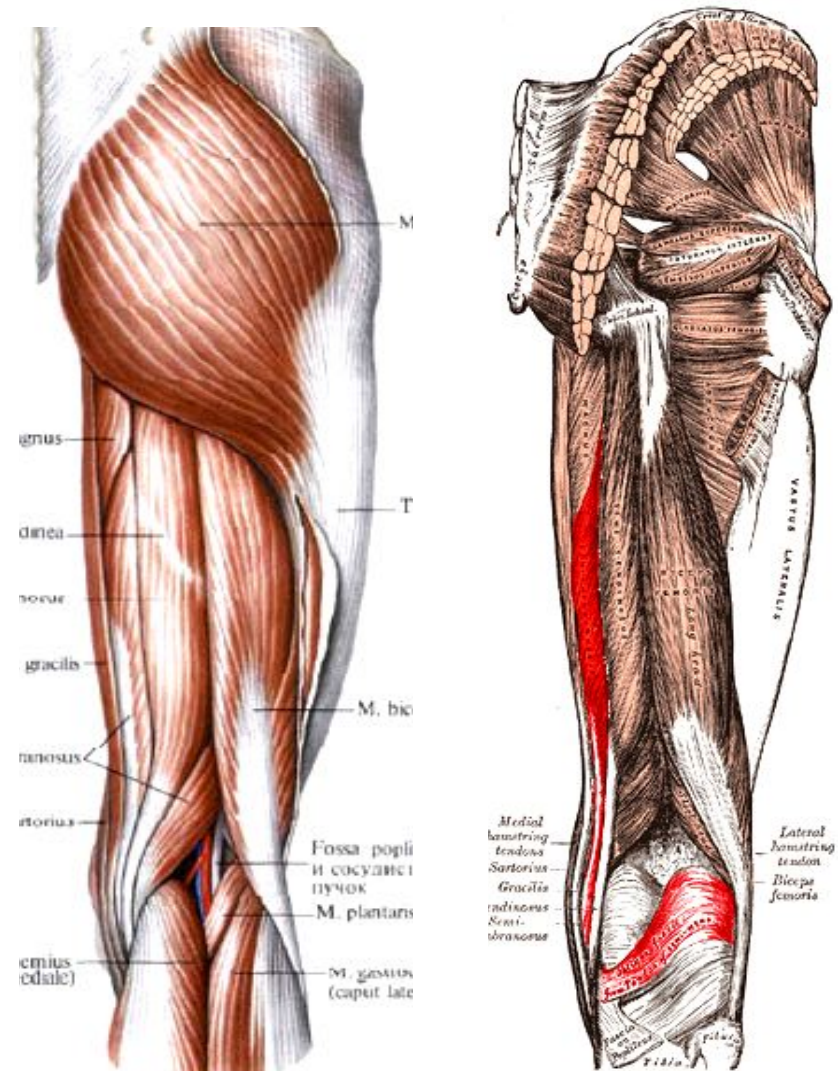
Двуглавая мышца бедра

Начало	<p><i>Длинная головка</i> – верхнемедиальная поверхность седалищного бугра, крестцово-бугорная связка.</p> <p><i>Короткая головка</i> – латеральная губа шероховатой линии, верхняя часть латерального надмыщелка, латеральная межмышечная перегородка бедра.</p>
Прикрепление	Головка малоберцовой кости, наружная поверхность латерального мыщелка большеберцовой кости.
Функция	Разгибает бедро, сгибает голень в коленном суставе и поворачивает ее кнаружи.
Кровоснабжение	Медиальная артерия, огибающая бедренную кость, прободающие артерии.
Иннервация	<p><i>Длинная головка</i> – большеберцовый нерв,</p> <p><i>Короткая головка</i> – общий малоберцовый нерв.</p>



Полуперепончатая мышца

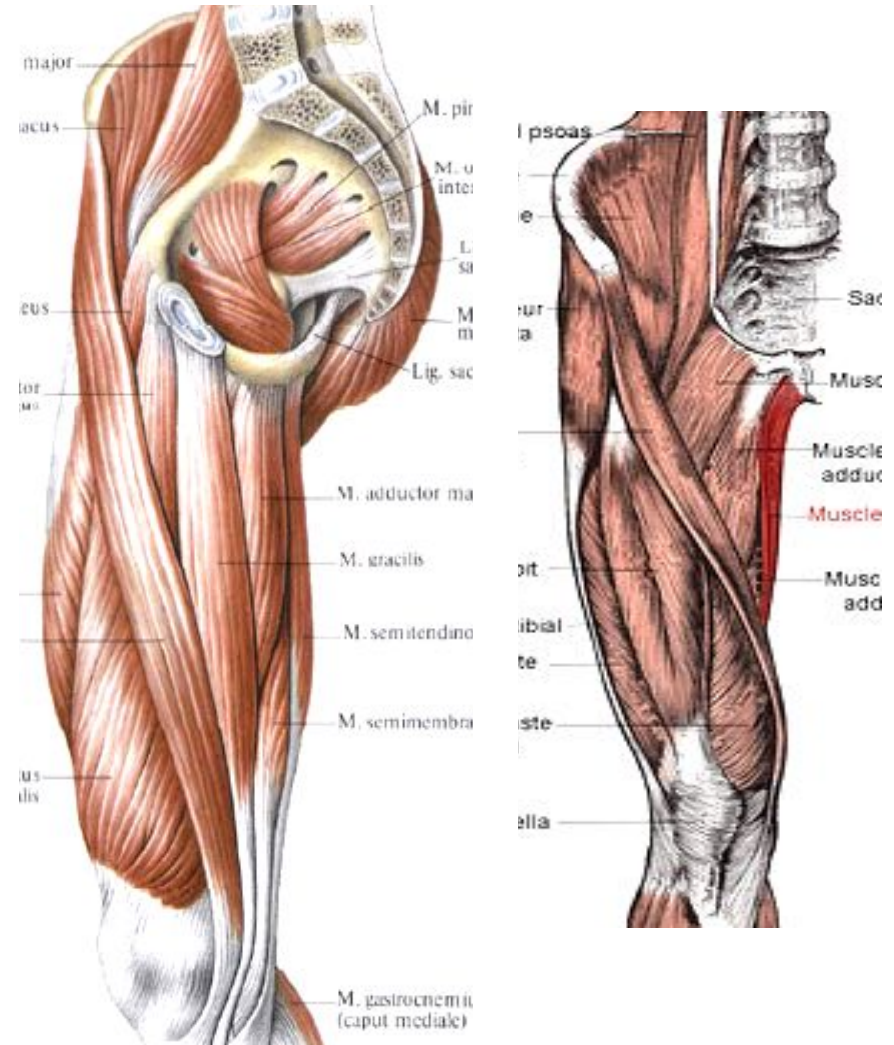
Начало	Седалищный бугор.
Прикрепление	<p>Заднелатеральная поверхность медиального мыщелка большеберцовой кости.</p> <p><i>Один пучок</i> идет вниз к большеберцовой коллатеральной связке</p> <p><i>Второй пучок</i> – вниз и латерально к фасции подколенной мышцы.</p> <p><i>Третий пучок</i> – вверх и латерально к задней поверхности латерального мыщелка бедра, формируя косую подколенную связку.</p>
Функция	Разгибает бедро, сгибает голень и поворачивает ее кнутри, оттягивая капсулу коленного сустава.
Кровоснабжение	Медиальная артерия, огибающая бедренную кость, прободающие артерии, подколенная артерия.
Иннервация	Большеберцовый нерв.



Медиальная группа

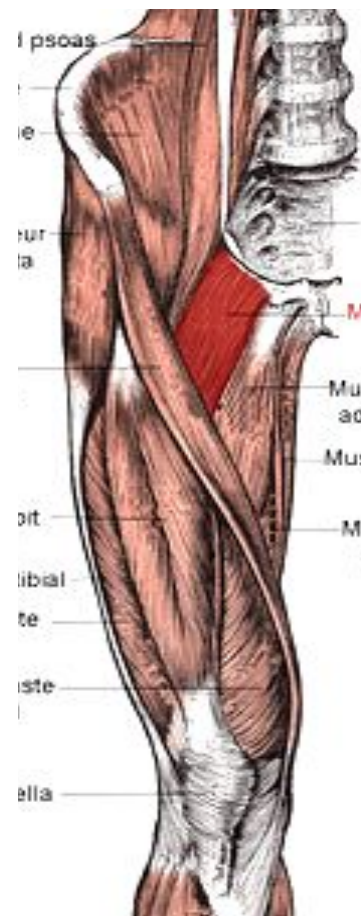Тонкая мышца

Начало	Нижняя половина лобкового симфиза, нижняя ветвь лобковой кости.
Прикрепление	Медиальная поверхность верхней части тела большеберцовой кости.
Функция	Приводит бедро, сгибает голень, поворачивая ее внутрь.
Кровоснабжение	Запирательная, бедренная. наружная полая артерии.
Иннервация	Запирательный нерв.



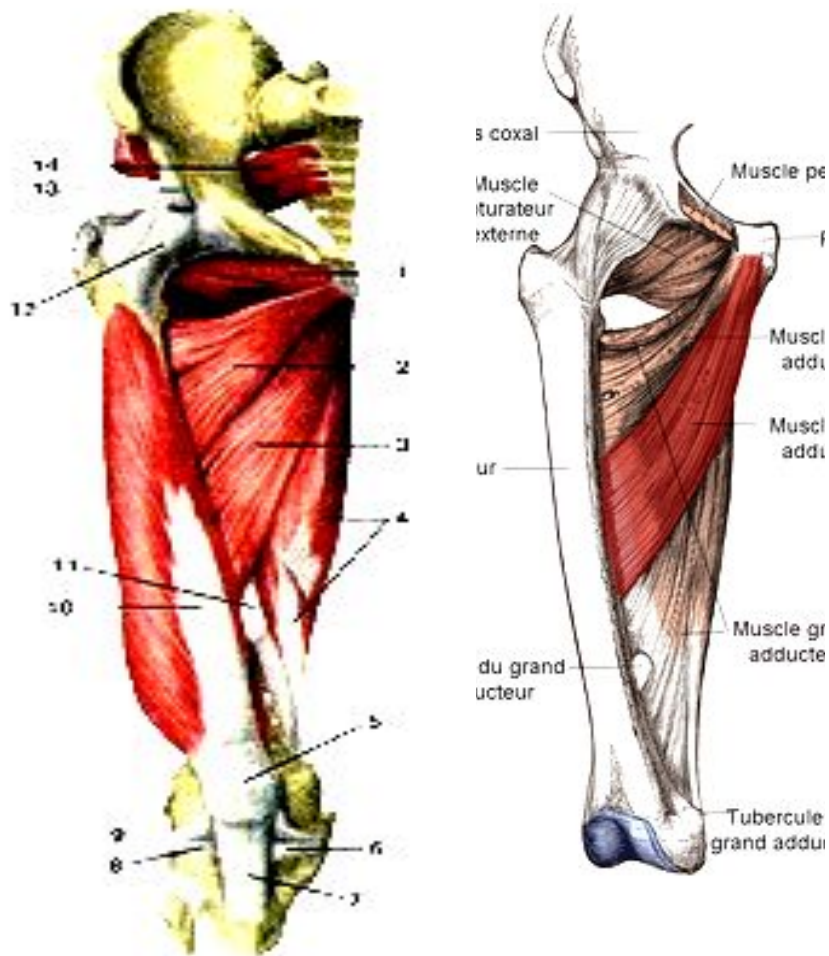
Гребенчатая мышца

Начало	Гребень и верхняя ветвь лобковой кости.
Прикрепление	Площадка между задней поверхностью малого вертела и шероховатой линией бедра.
Функция	Приводит и сгибает бедро.
Кровоснабжение	Запирательная, наружная половая, глубокая бедренная артерии.
Иннервация	Запирательный нерв.



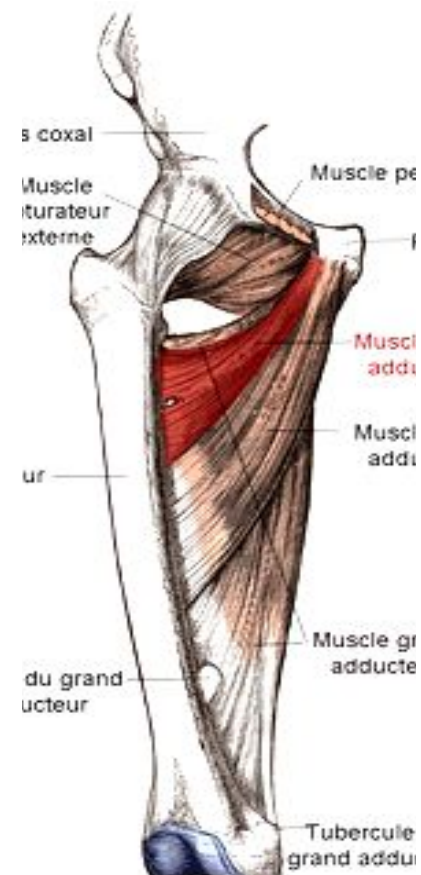
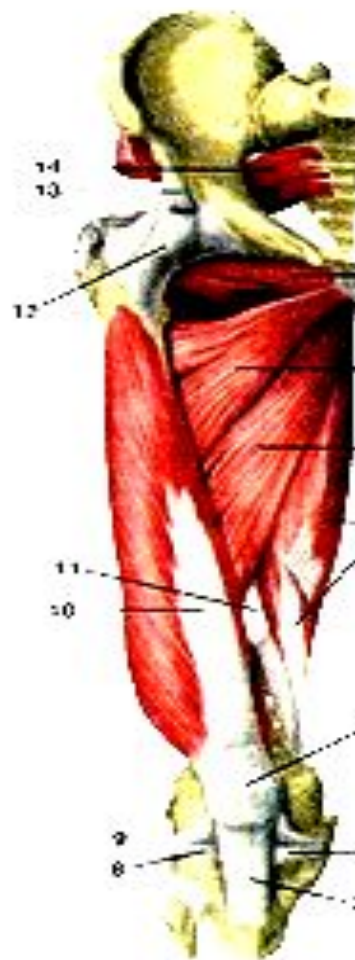
Длинная приводящая мышца

Начало	Наружная поверхность лобковой кости (между гребнем и лобковым симфизом).
Прикрепление	Медиальная губа шероховатой линии бедра.
Функция	Приводит бедро, сгибает и поворачивает его кнаружи.
Кровоснабжение	Запирательная, наружная половая, глубокая бедренная артерии.
Иннервация	Запирательный нерв.



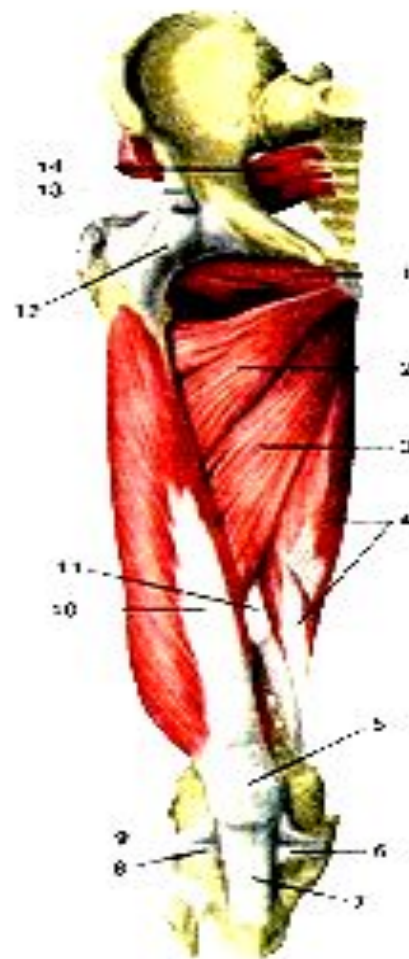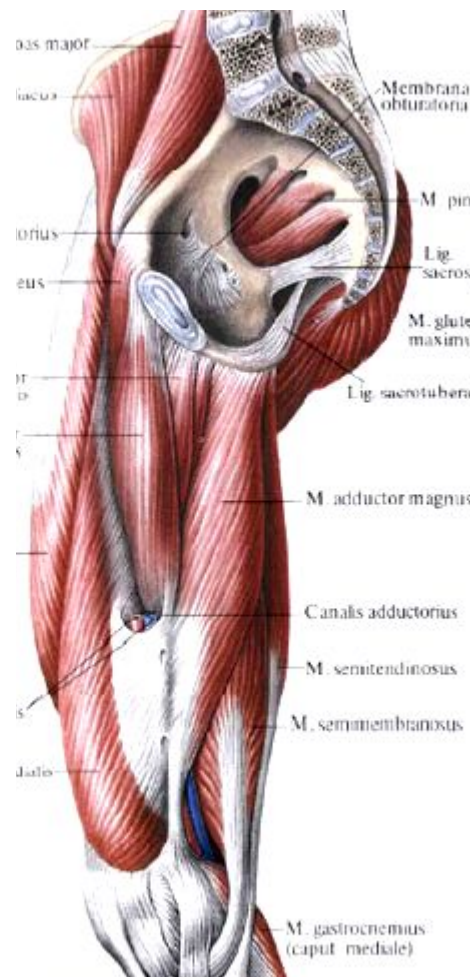Короткая приводящая мышца

Начало	Наружная поверхность тела и нижняя ветвь лобковой кости.
Прикрепление	Верхняя часть шероховатой линии.
Функция	Приводит и сгибает бедро.
Кровоснабжение	Запирательная артерия, прободающие артерии.
Иннервация	Запирательный нерв.



Большая приводящая мышца

Начало	Седалищный бугор, ветвь седалищной кости, нижняя ветвь лобковой кости.
Прикрепление	Медиальная губа шероховатой линии бедра.
Функция	Самая сильная приводящая мышца бедра. Медиальные пучки участвуют в разгибании бедра.
Кровоснабжение	Запирательная артерия, прободающие артерии.
Иннервация	Запирательный и седалищный нервы.



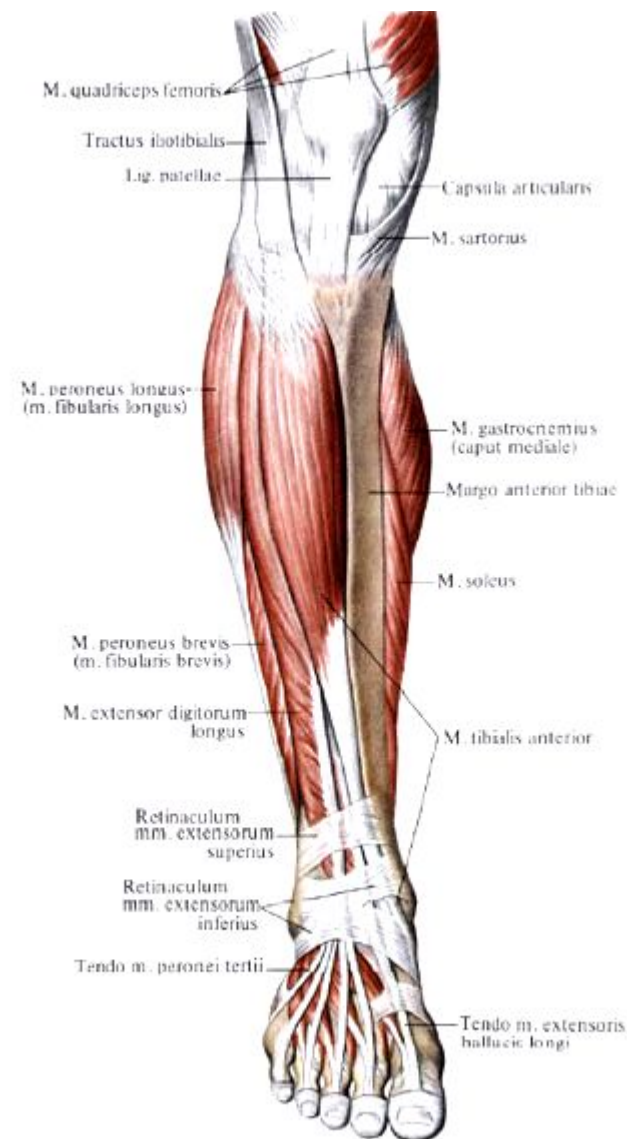
Мышцы голени –

действуют на коленный, голеностопный суставы и суставы стопы.

Передняя группа

Передняя большеберцовая мышца

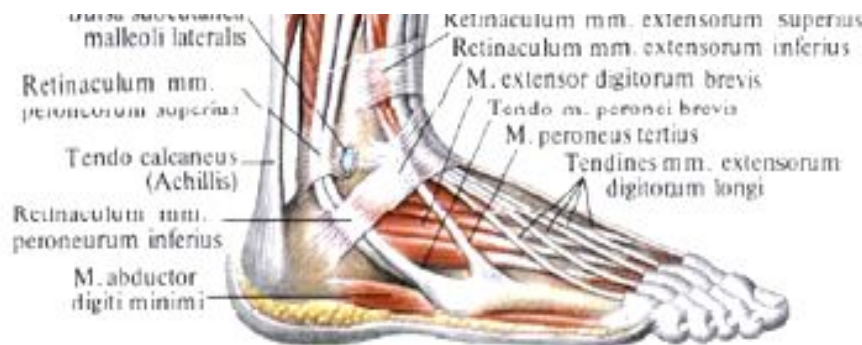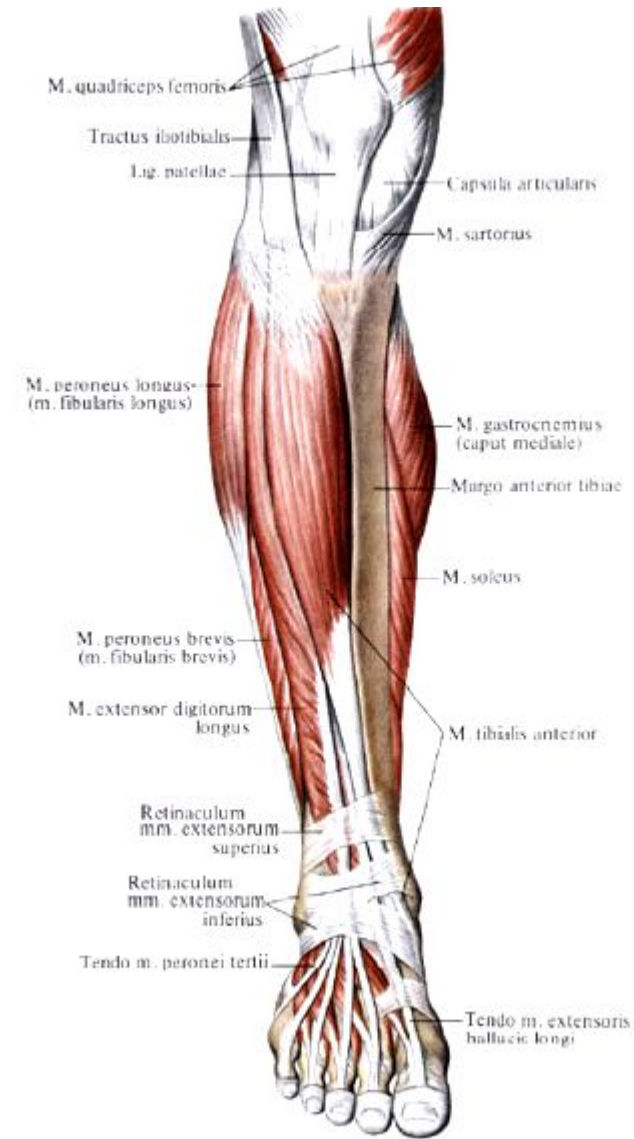
Начало	Латеральный мыщелок, верхняя половина латеральной поверхности тела большеберцовой кости, фасция голени.
Прикрепление	Подошвенная поверхность медиальной клиновидной кости, основание I плюсневой кости.
Функция	Разгибает стопу в голеностопном суставе, поднимает медиальный край стопы, поворачивает стопу кнаружи, укрепляет продольный свод стопы, удерживает голень в вертикальном положении.
Кровоснабжение	Передняя большеберцовая артерия.
Иннервация	Глубокий малоберцовый нерв.



Длинный разгибатель пальцев

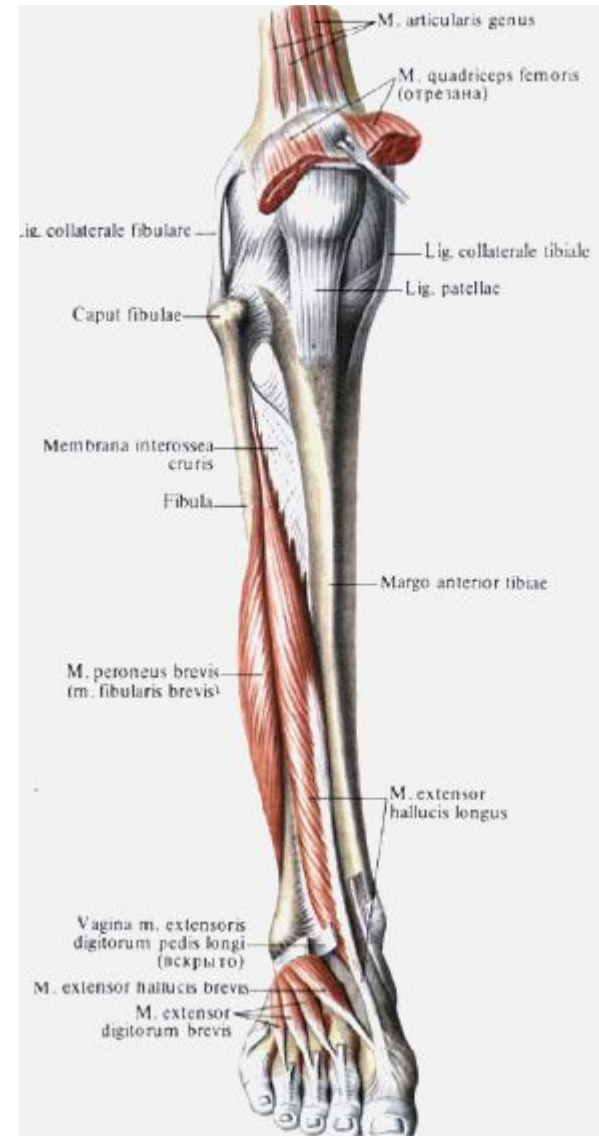
От нижней части отделяется небольшой пучок – **третья малоберцовая мышца** – сухожилие ее прикрепляется к основанию V плюсневой кости.

Начало	Латеральный мыщелок большеберцовой кости, передняя поверхность тела малоберцовой кости, верхняя часть межкостной перепонки.
Прикрепление	Основание средней и дистальной фаланг II – V пальцев
Функция	Разгибает II – V пальцы в плюснефаланговых суставах, стопу в голеностопном суставе, удерживает голень в вертикальном положении.
Кровоснабжение	Передняя большеберцовая артерия.
Иннервация	Глубокий малоберцовый нерв.



Длинный разгибатель большого пальца

Начало	Средняя треть передней поверхности малоберцовой кости, межкостная перепонка голени.
Прикрепление	Дистальная фаланга большого пальца стопы.
Функция	Разгибает большой палец стопы, участвует в сгибании стопы в голеностопном суставе.
Кровоснабжение	Передняя большеберцовая артерия.
Иннервация	Глубокий малоберцовый нерв.



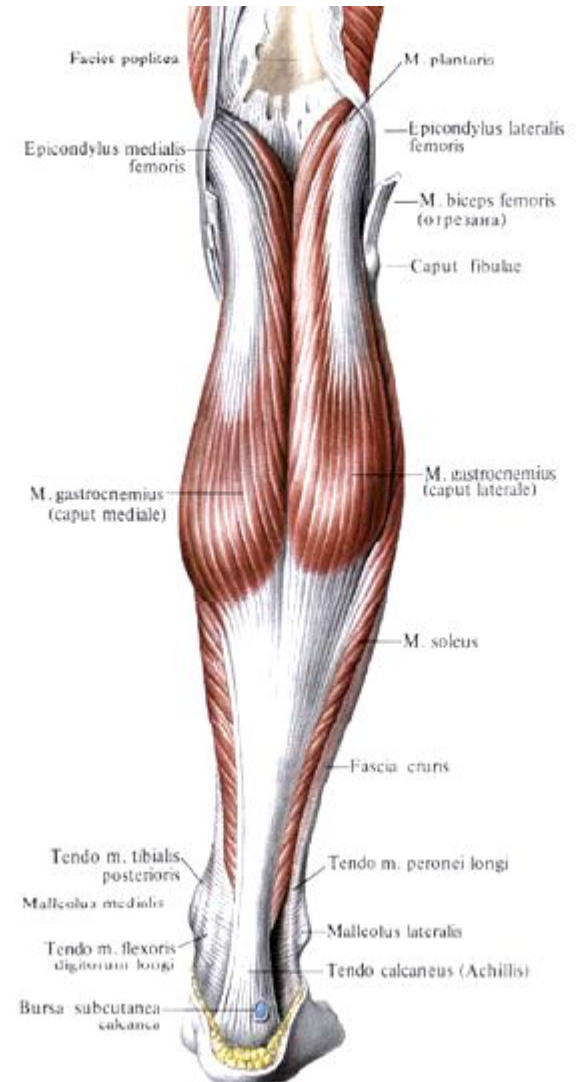
Задняя группа

Поверхностный слой задней группы

Трехглавая мышца голени состоит из двух мышц – икроножной и камбаловидной

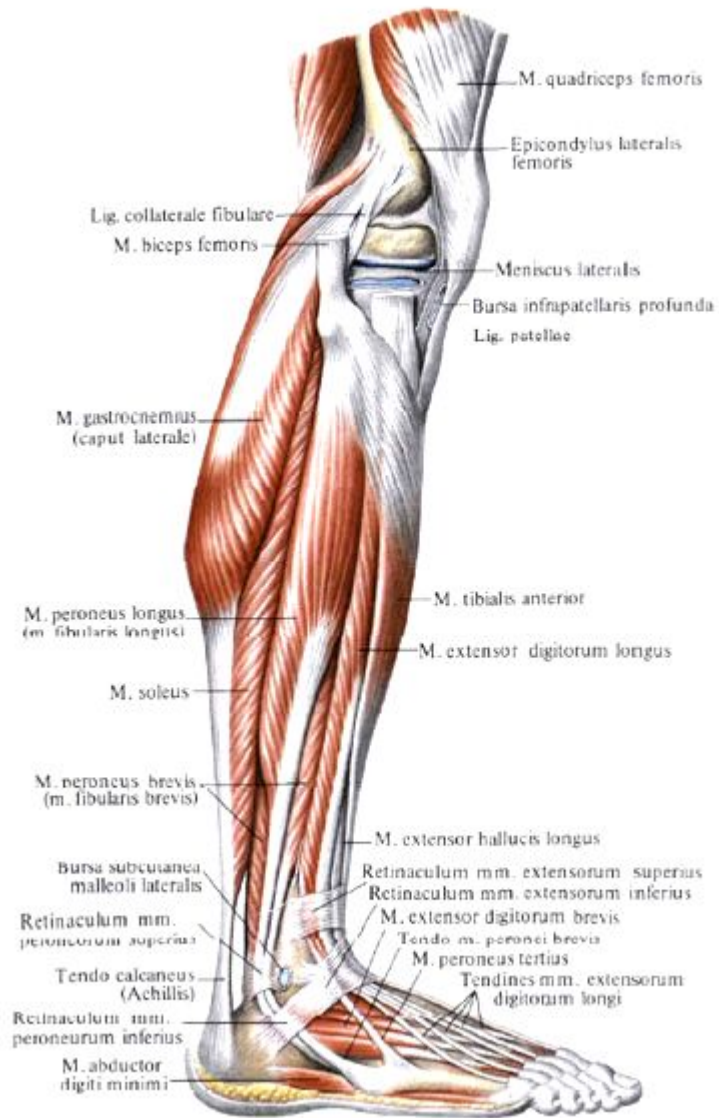
Икроножная мышца

Начало	<i>Латеральная головка</i> – наружная поверхность нижнего эпифиза бедра над латеральным мыщелком. <i>Медиальная головка</i> – медиальный мыщелок бедра.
Прикрепление	Пяточный бугор.



Камбаловидная мышца

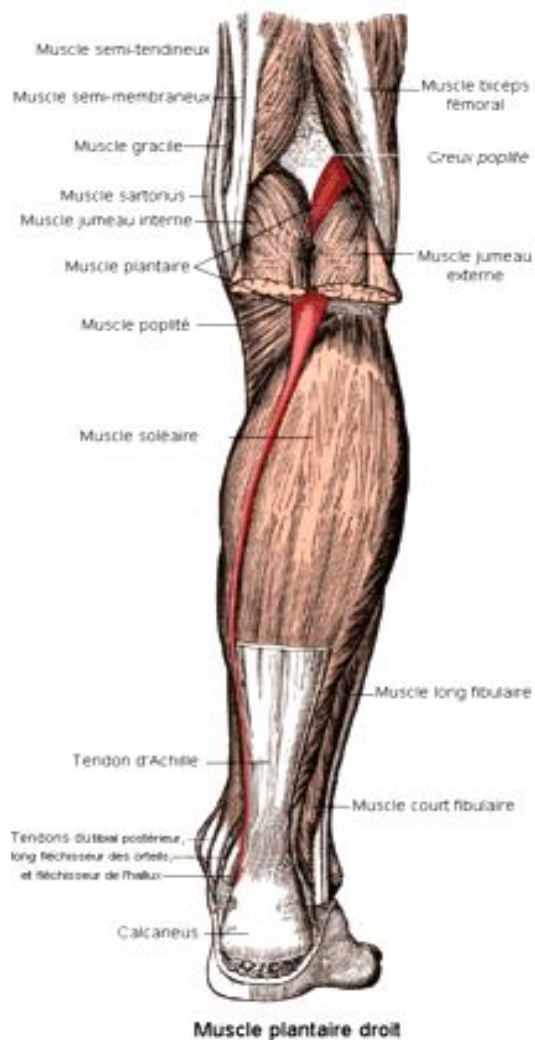
залегает под икроножной мышцей



Начало	Задняя поверхность большеберцовой кости
Прикрепление	Пяточный бугор.

Функция трехглавой мышцы	Сгибает голень и стопу
Кровоснабжение	Задняя большеберцовая артерия.
Иннервация	Большеберцовый нерв.

Подошвенная мышца (непостоянная)

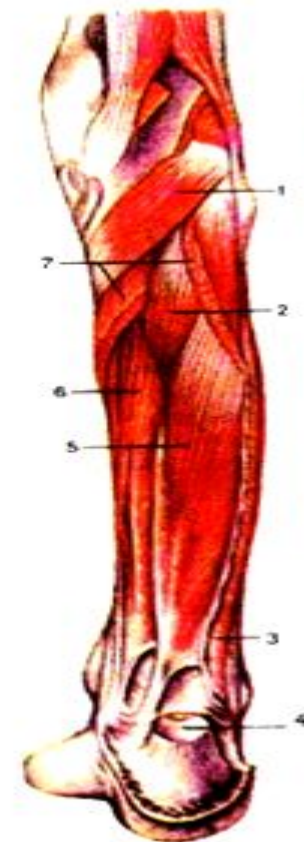
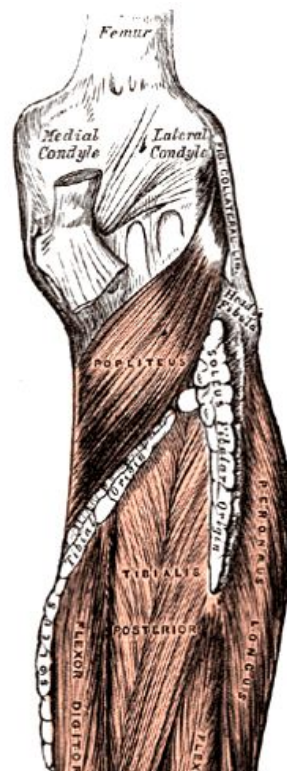


Начало	Латеральный надмышечек бедра, косая подколенная связка
Прикрепление	Пяточный бугор
Функция	Натягивает капсулу коленного сустава, сгибает голень и стопу.
Кровоснабжение	Подколенная артерия.
Иннервация	Большеберцовый нерв.

Глубокий слой задней группы

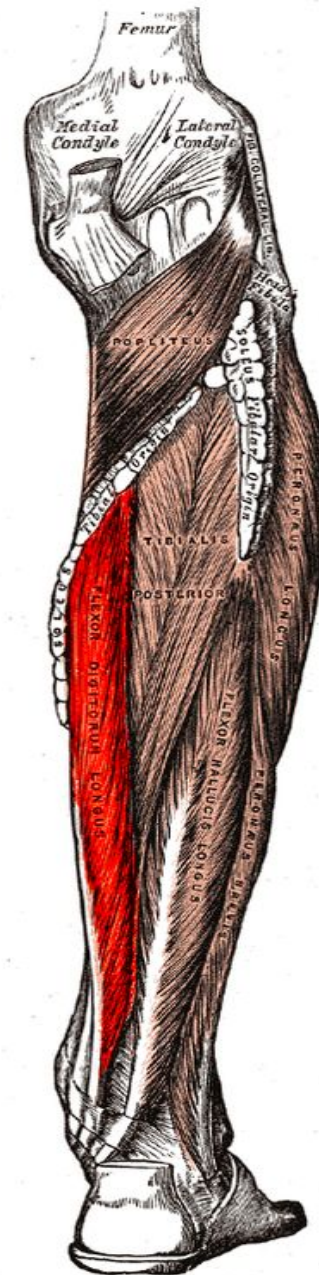
Подколенная мышца

Начало	Наружная поверхность латерального мыщелка бедра
Прикрепление	Задняя поверхность большеберцовой кости.
Функция	Сгибает голень, поворачивает ее кнутри, натягивает капсулу коленного сустава.
Кровоснабжение	Подколенная артерия.
Иннервация	Большеберцовый нерв.



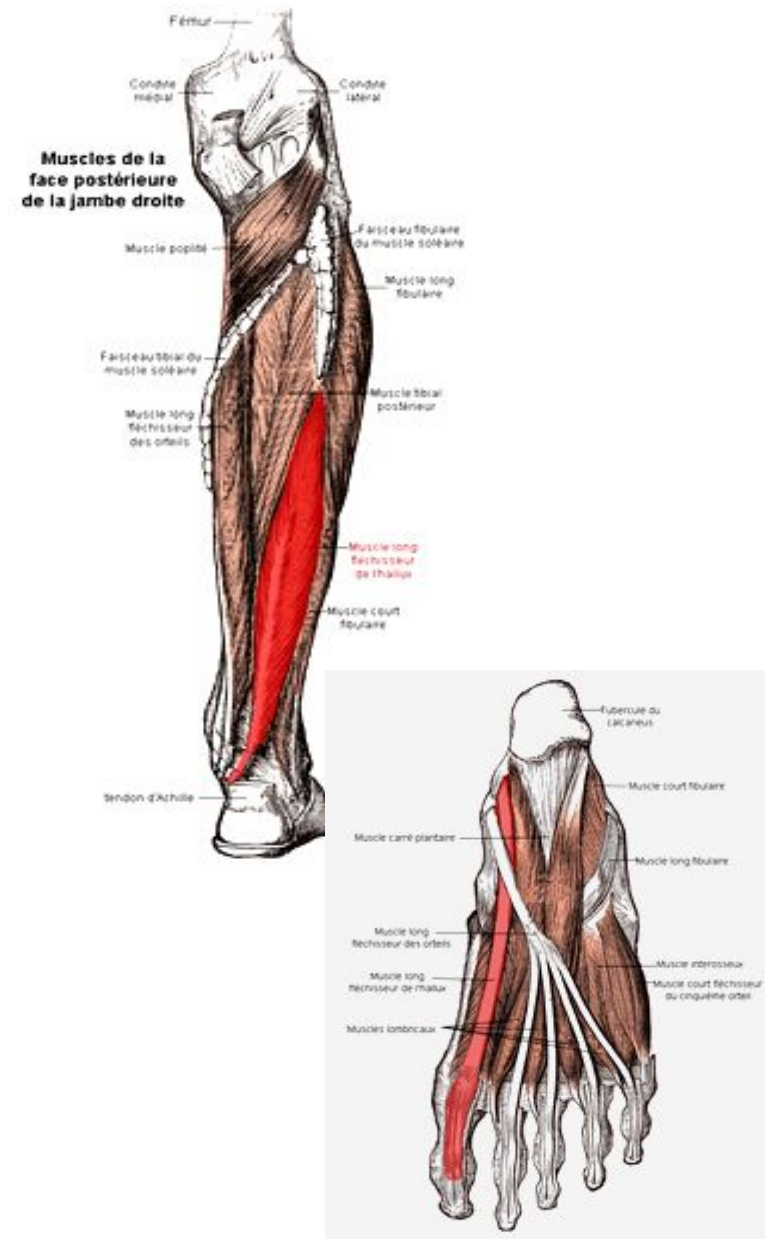
Длинный сгибатель пальцев

Начало	Задняя поверхность тела большеберцовой кости, фасция голени, задняя межмышечная перегородка голени.
Прикрепление	Дистальные фаланги II – V пальцев
Функция	Сгибает дистальные фаланги II – V пальцев, сгибает стопу, поворачивая ее кнаружи.
Кровоснабжение	Задняя большеберцовая артерия.
Иннервация	Большеберцовый нерв.



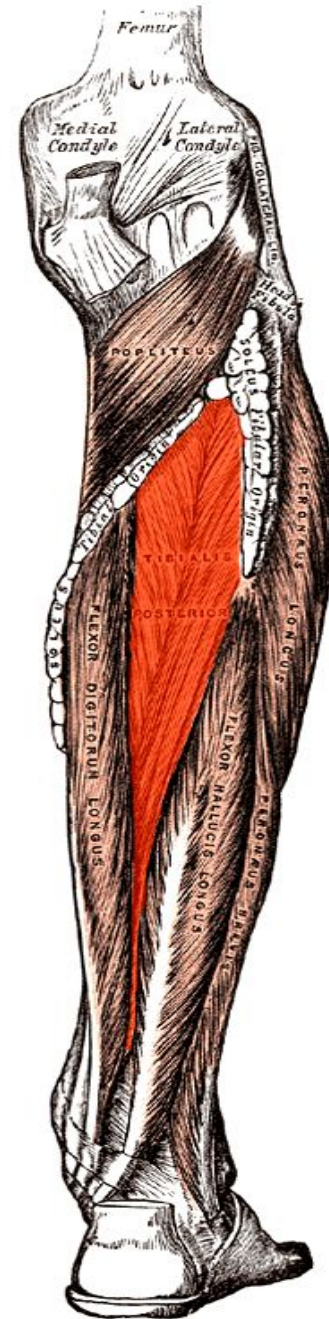
Длинный сгибатель большого пальца стопы

Начало	Нижние 2/3 тела малоберцовой кости, задняя межмышечная перегородка голени.
Прикрепление	Подошвенная поверхность дистальной фаланги большого пальца.
Функция	Сгибает большой палец стопы, участвует в сгибании и приведении стопы, укрепляет продольный свод стопы.
Кровоснабжение	Задняя большеберцовая артерия, малоберцовая артерия.
Иннервация	Большеберцовый нерв.



Задняя большеберцовая мышца

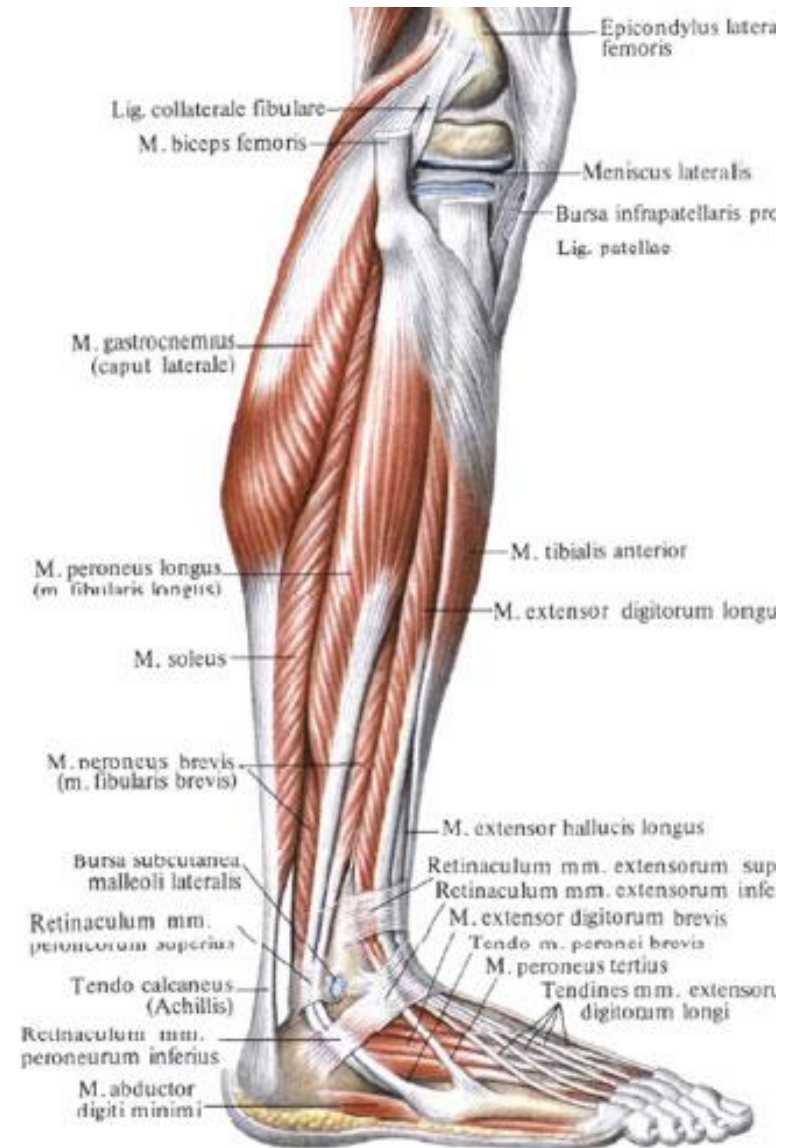Начало	Задняя поверхность тела малоберцовой кости, нижняя поверхность латерального мыщелка, верхние 2/3 большеберцовой кости, межкостная перепонка голени.
Прикрепление	Бугристость ладьевидной кости, все клиновидные кости, основание IV (иногда и V) плюсневой кости.
Функция	Сгибает стопу, приводит ее и супинирует.
Кровоснабжение	Задняя большеберцовая артерия
Иннервация	Большеберцовый нерв.



Латеральная группа

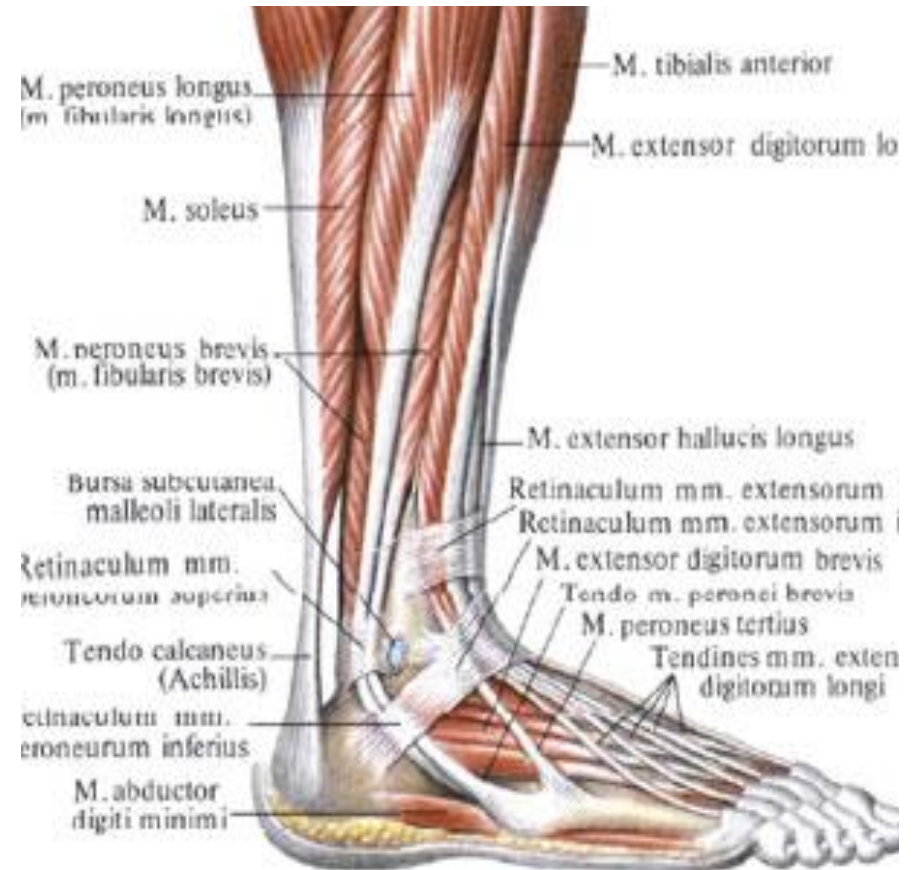Длинная малоберцовая мышца

Начало	Головка и верхние 2/3 латеральной поверхности малоберцовой кости, латеральный мыщелок большеберцовой кости, фасции голени, межмышечная перегородка голени.
Прикрепление	Основание I и II плюсневых костей, медиальная клиновидная кость.
Функция	Сгибает стопу, приподнимает ее латеральный край, укрепляет поперечный и продольный своды стопы.
Кровоснабжение	Латеральная нижняя коленная артерия, малоберцовая артерия.
Иннервация	Большеберцовый нерв.



Короткая малоберцовая мышца

Начало	Нижние 2/3 латеральной поверхности малоберцовой кости, межмышечная перегородка голени.
Прикрепление	Основание V плюсневой кости.
Функция	Поднимает латеральный край стопы, препятствует повороту стопы подошвой кнутри, сгибает стопу.
Кровоснабжение	Малоберцовая артерия.
Иннервация	Поверхностный малоберцовый нерв.



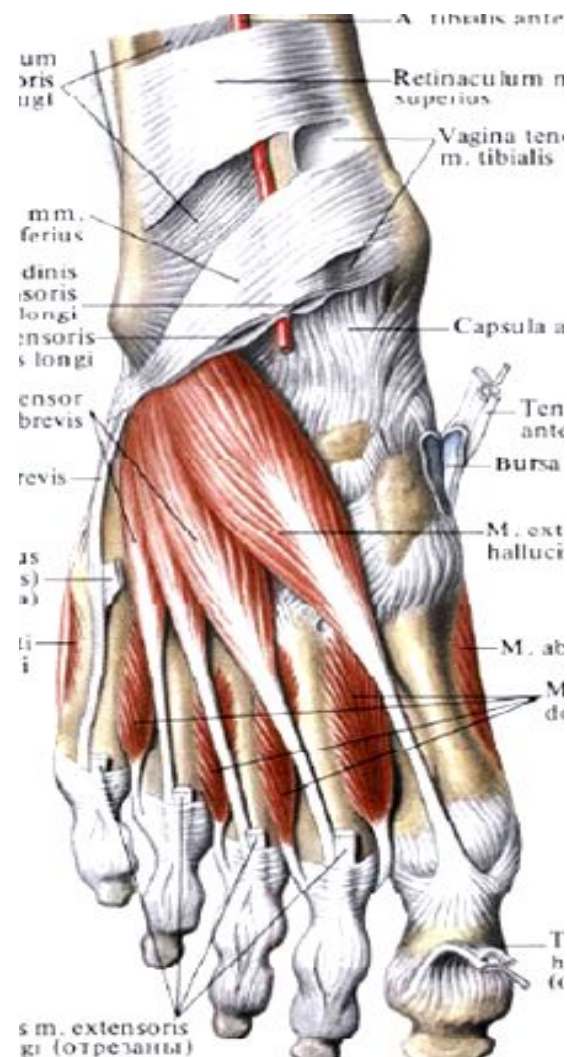
Мышцы стопы

Мышцы тыла стопы

залегают под тыльной фасцией стопы и сухожилиями длинных разгибателей стопы.

Короткий разгибатель пальцев

Начало	Передние отделы верхней и латеральной поверхностей пяточной кости.
Прикрепление	Основания средних и дистальных фаланг II – IV пальцев.
Функция	Разгибание пальцев стопы.
Кровоснабжение	Латеральная предплюсневая и малоберцовая артерии.
Иннервация	Глубокий малоберцовый нерв.



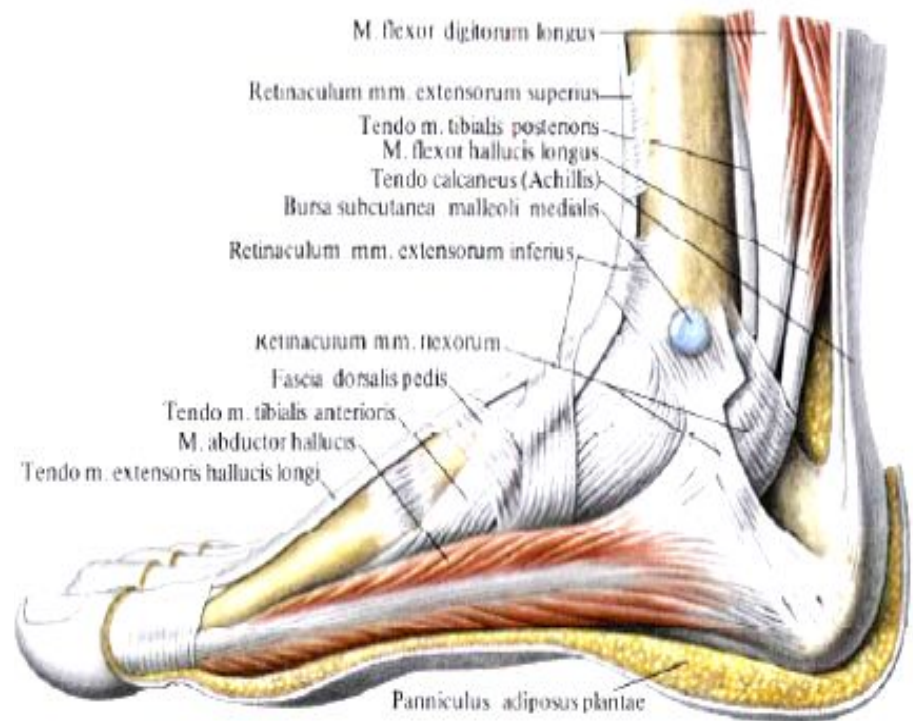
МЫШЦЫ ПОДОШВЫ СТОПЫ

делятся на группы: медиальную – со стороны большого пальца стопы;
латеральную – со стороны мизинца;
среднюю – занимает промежуточное положение.

Медиальная группа

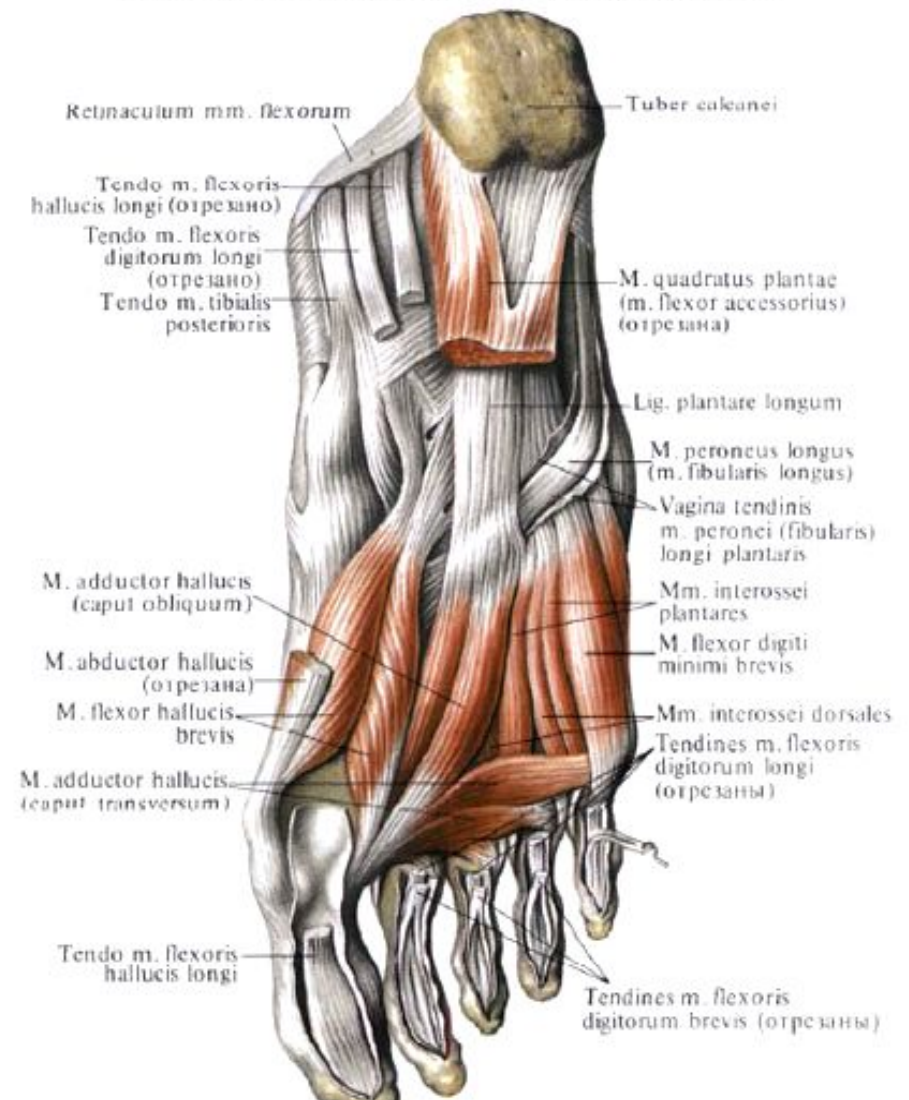
Мышца, отводящая большой палец стопы

Начало	Медиальный отросток бугра пяточной кости
Прикрепление	Медиальная сторона основания проксимальной фаланги большого пальца стопы
Функция	Отводит большой палец стопы от средней линии подошвы в медиальном направлении.
Кровоснабжение	Медиальная подошвенная артерия.
Иннервация	Медиальный подошвенный нерв.



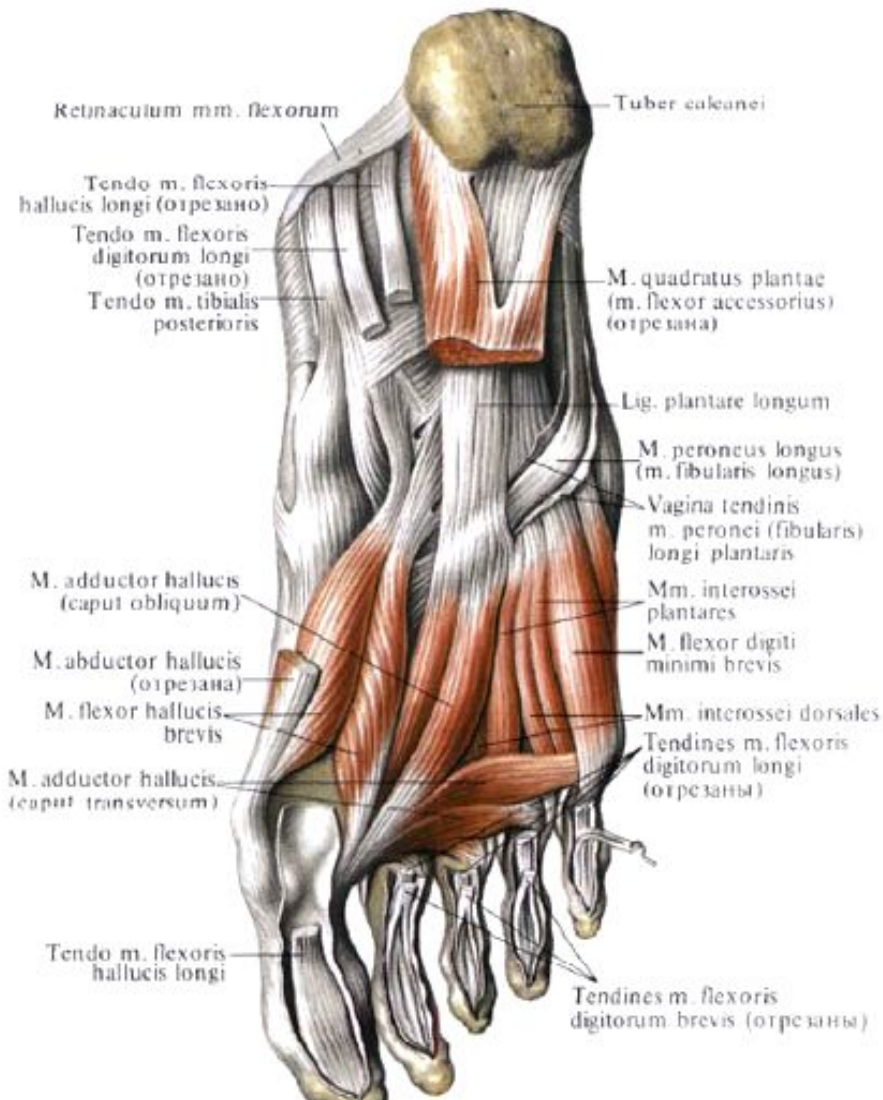
Короткий сгибатель большого пальца стопы

Начало	Медиальная сторона подошвенной поверхности кубовидной кости, клиновидная кость,.
Прикрепление	Проксимальная фаланга большого пальца
Функция	Сгибает большой палец стопы.
Кровоснабжение	Медиальная подошвенная артерия.
Иннервация	Подошвенный нерв.



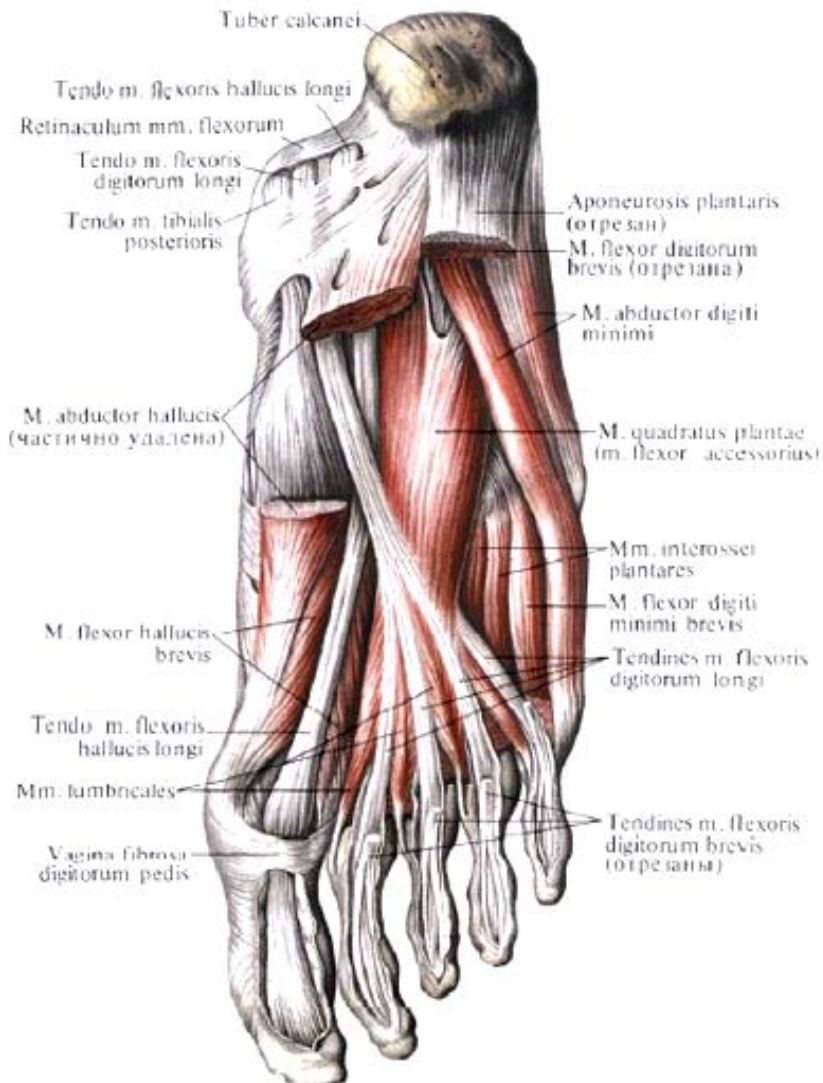
Мышца, приводящая большой палец стопы

Начало	<i>Косая головка</i> – кубовидная, латеральная клиновидная кости, основания II – IV плюсневых костей. <i>Поперечная головка</i> – капсулы плюснефаланговых суставов III – V пальцев.
Прикрепление	Основание проксимальной фаланги большого пальца стопы.
Функция	Приводит большой палец к срединной линии стопы, участвует в сгибании большого пальца.
Кровоснабжение	Подошвенные плюсневые артерии.
Иннервация	Латеральный подошвенный нерв.

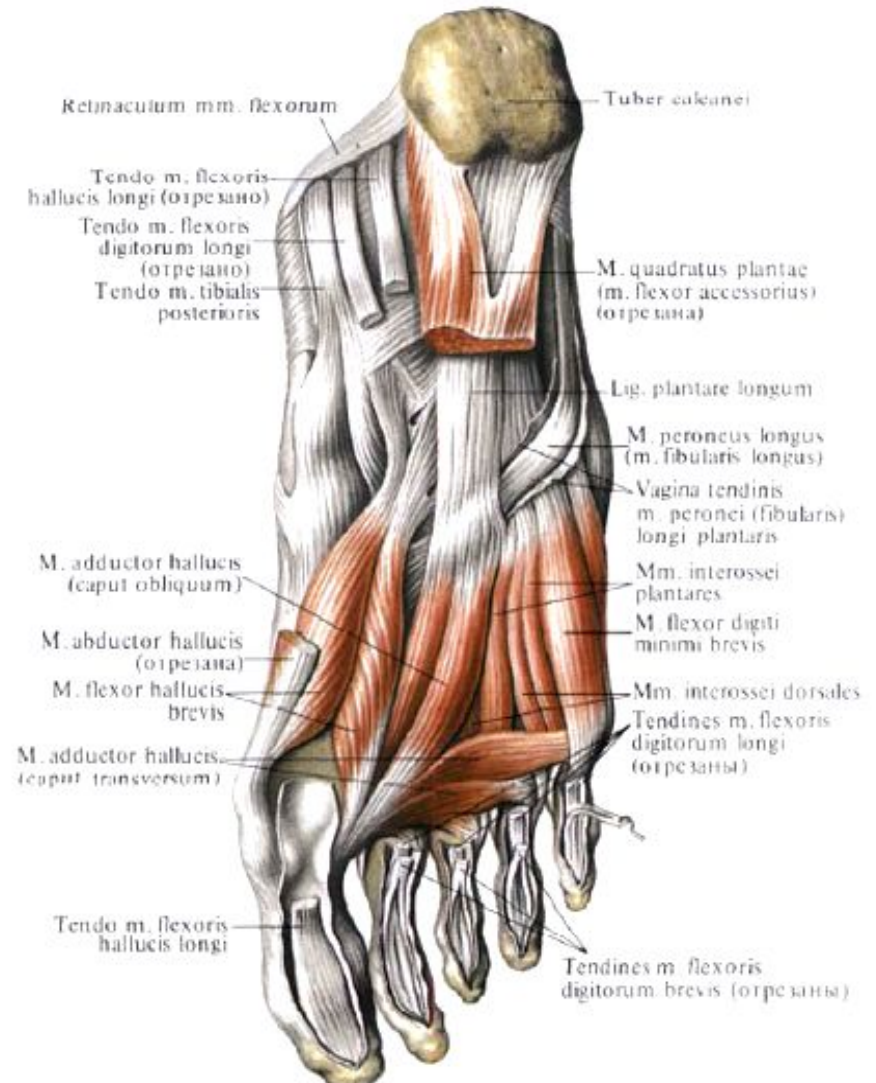


Латеральная группа

Мышца, отводящая мизинец стопы



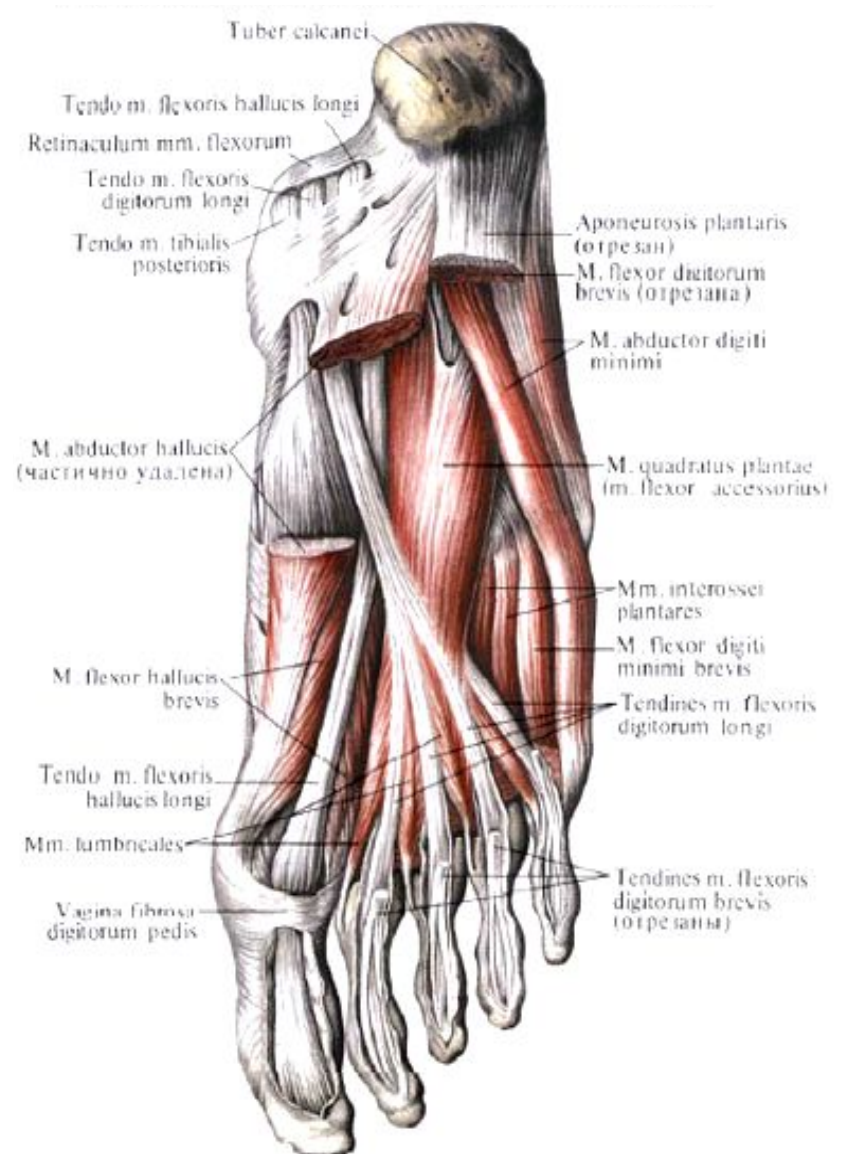
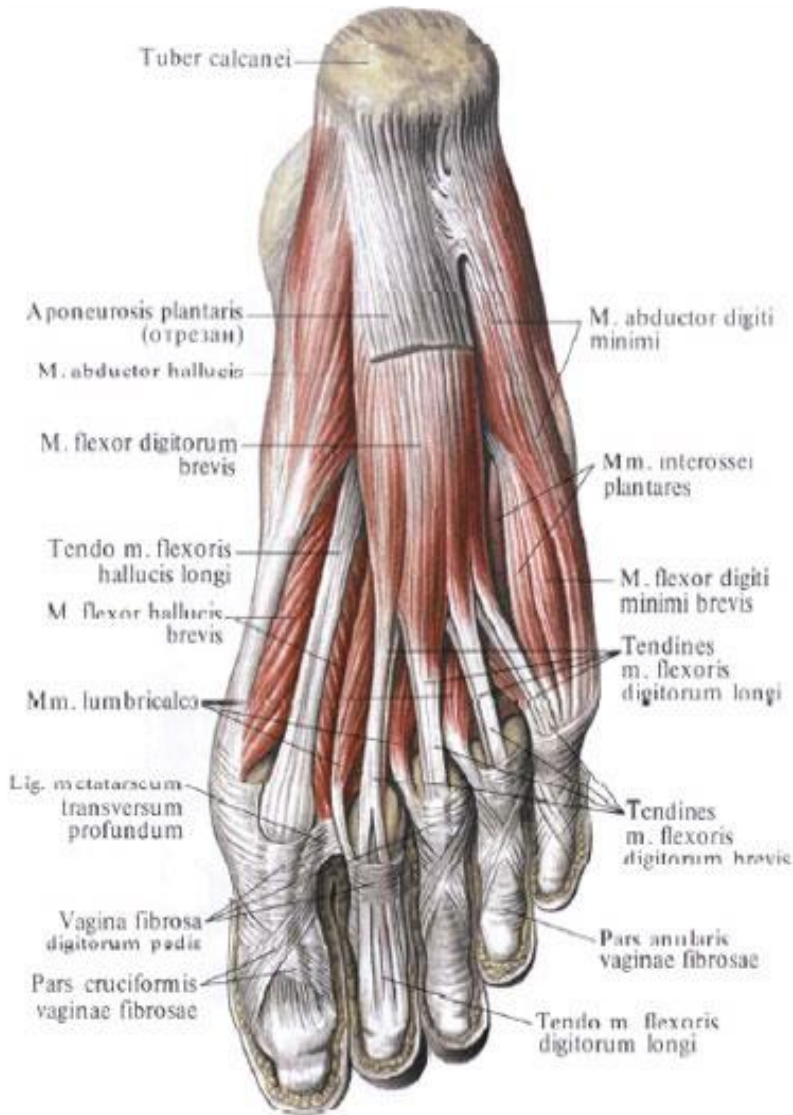
Короткий сгибатель мизинца стопы



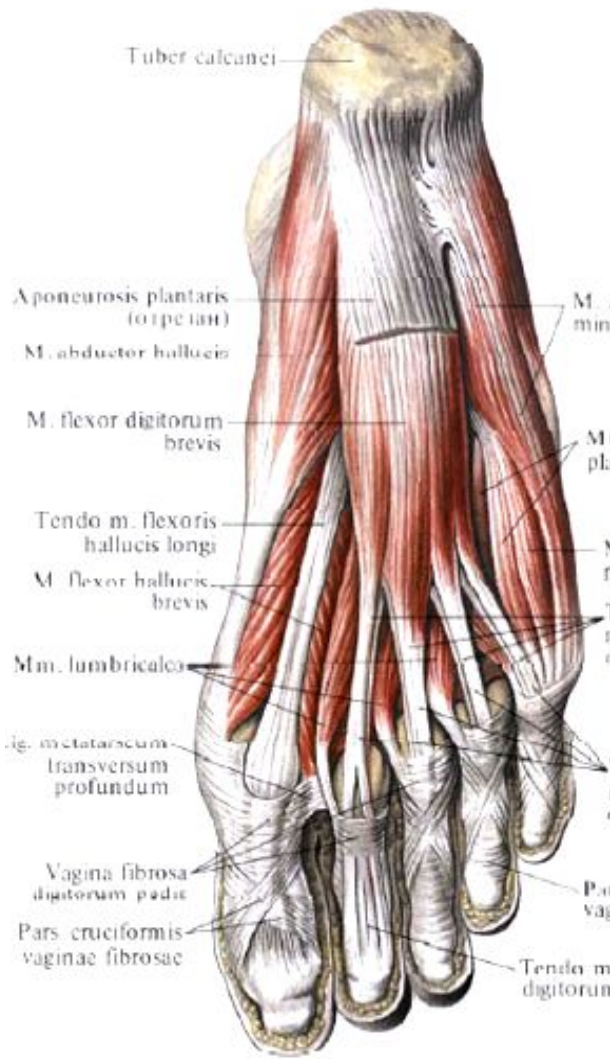
Средняя группа

Короткий сгибатель пальцев

Квадратная мышца подошвы



Червеобразные мышцы



Межкостные мышцы ТЫЛЬНЫЕ И ПОДОШВЕННЫЕ

