

Системная склеродермия



Выполнила: студентка Л 607 А группы Латыпова Г.Р.

Уфа 2015

Системная склеродермия (ССД) – аутоиммунное заболевание соединительной ткани, основные клинические признаки которого обусловлены распространенным нарушением микроциркуляции, фиброзом кожи и внутренних органов.

ССД – представитель склеродермической группы болезней, к которой также относят:

- ограниченную (очаговую) склеродермию
- диффузный эозинофильный фасциит
- склеродерму Бушке
- мультифокальный фиброз
- псевдосклеродермически синдромы

Эпидемиология

- Первичная заболеваемость колеблется от 3,7 до 19,0 на 1 млн. населения в год.
- Женщины болеют в 5-7 раз чаще мужчин.
- Заболевают обычно лица 30-60 лет.

Этиология

Этиология заболевания неизвестна. Считается, что ССД развивается под влиянием некоторых **экзогенных факторов** у людей с определенными **генетическими нарушениями**.

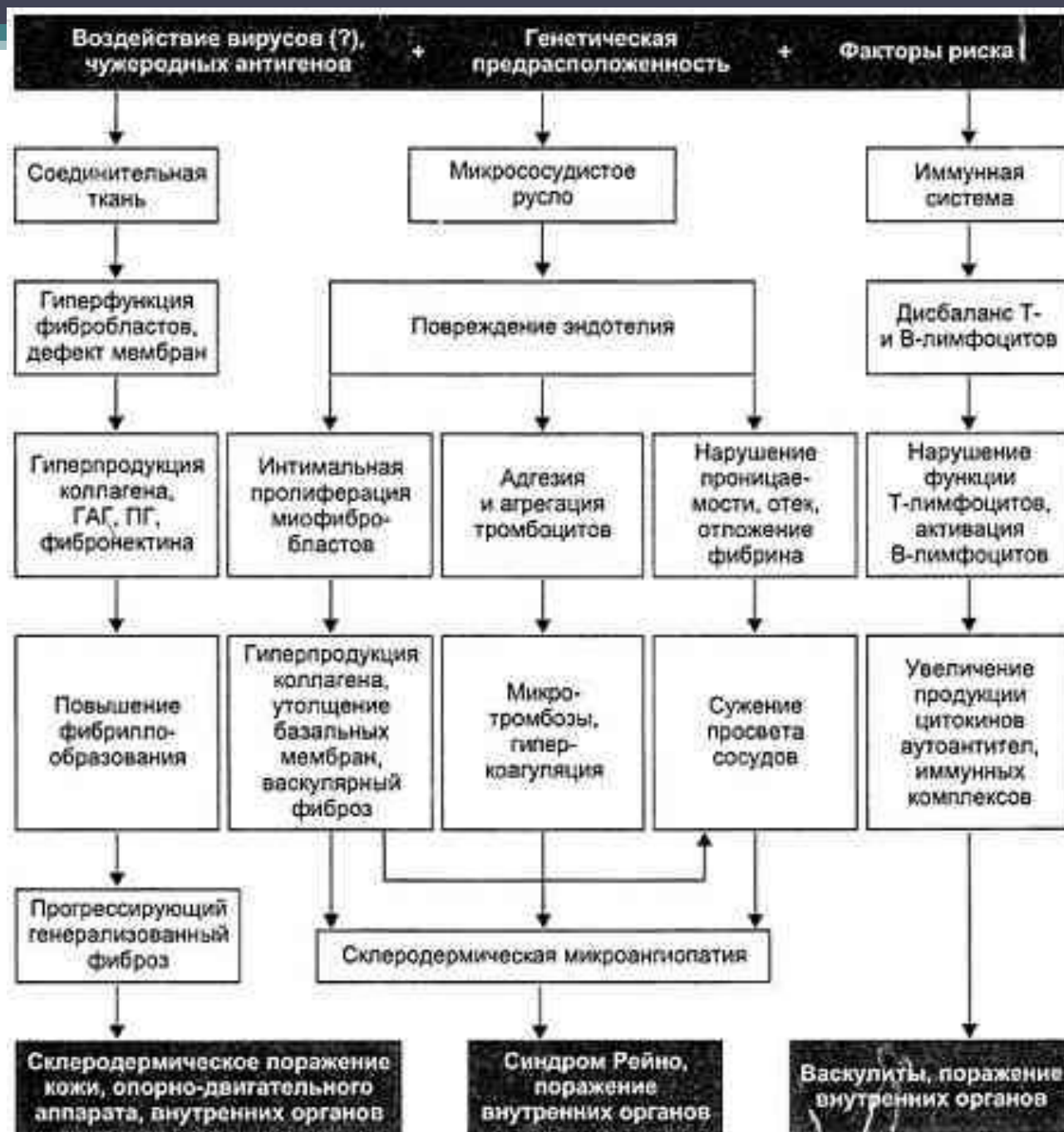
К экзогенным факторам, способным индуцировать развитие ССД, относятся:

- ретровирусы (в первую очередь цитомегаловирусы),
- кварцевая и каменноугольная пыль,
- органические растворители,
- винилхлорид,
- некоторые лекарственные средства (блеомицин и ряд других препаратов, применяемых для химиотерапии).

Патогенез

Патогенез включает 3 основных звена:

- 1. Изменение обмена соединительной ткани:** при поражении РНК и ДНК в фибробластах увеличивается синтез ими коллагена и образование фибрилл.
- 2. Изменение антигенных свойств клеток:** появление антител к коллагену, антиядерных антител, снижение количества Т-супрессоров.
- 3. Поражение микроциркуляции:** повреждение эндотелия ИК ведет к адгезии и агрегации тромбоцитов, гиперкоагуляции, высвобождению медиаторов воспаления, повышению сосудистой проницаемости, отложению фибрина на стенке сосудов.



Классификация

1. Клинические формы:

1. **Диффузная склеродермия** – генерализованное поражение кожи сочетается с ранним развитием висцеральной патологии и значительной редукцией капилляров ногтевого ложа.
2. **Ограниченная (лимитированная)** - поражение кожи ограничено областью лица, кистей, стоп, длительный период изолированного синдрома Рейно, CREST – синдром. Доброкачественное течение.
3. **Перекрестная форма (overlap-syndrom)** – сочетание клинических признаков ССД с признаками дерматомиозита, РА или СКВ.

..продолжение

4. **Преимущественно висцеральная форма** (склеродермия без склеродермии) – поражение сердца, легких, ЖКТ, почек, феномен Рейно. Изменения кожи минимальные.
5. **Ювенильная ССД** – начало болезни до 16 лет, поражение кожи по типу очаговой или линейной склеродермии, склонность к образованию контрактур, аномалии конечностей, висцеральные поражения выражены умеренно.
6. **Пресклеродермия** – изолированный феномен Рейно в сочетании с капиллярскопическими или иммунологическими нарушениями.

CREST-синдром

Назван по первым буквам входящих в него симптомов.

C Calcinosiс cutis – кальциноз кожи

R Raynaud,s phenomenon- феномен Рейно

E Esophageal dysfunction – дисфункция пищевода

S Sclerodactyly - склеродактилия

T Teleangiectasia - телеангиэктазия

2. Характер течения

При **остром** течении заболевание бурно прогрессирует, нарастает генерализованный фиброз кожи, внутренних органов, приводящих к летальному исходу без лечения через 1-2 года.

При **подострой** форме наблюдается умеренно прогрессирующая клиника заболевания с преобладанием признаков иммунного воспаления (плотный отек кожи, артрит, миозит) Длительность заболевания без лечения 7-10 лет.

Хроническое течение отличается доброкачественностью, висцеральные проявления присоединяются поздно и единственными проявлениями заболевания остаются изменения кожи очагового характера или феномен Рейно.

3. Степень активности

По выраженности клинико-лабораторных проявлений различают 3 степени активности процесса:

- ✓ **Минимальная** (I степень)
- ✓ **Умеренная** (II степень)
- ✓ **Максимальная** (III степень)

4. Стадии болезни.

- I. **Начальная** (1-3 локализации болезни с преимущественно суставными и вазоспастическими проявлениями)
- II. **Генерализованная** (развиваются полисиндромность и полисистемность)
- III. **Терминальная** (тяжелые склеродермические, дистрофические и сосудисто-некротические процессы)
Имеется недостаточность одного или более органов (сердца, легких, почек)

Пример формулировки диагноза

1. Системная склеродермия, острое течение, с распространенным поражением кожи в стадии плотного отека, синдромом Рейно, полиартритом, полимиозитом и висцеральными поражениями (кардит, пневмонит, острая склеродермическая нефропатия со злокачественной артериальной гипертензией и прогрессирующей почечной недостаточностью), активность II степени, III стадия.
2. Системная склеродермия, подострое течение с поражением кожи, суставов, сосудов (синдром Рейно), сердца (кардиосклероз), легких (пневмосклероз), пищевода (эзофагит), почек (умеренная хроническая склеродермическая нефропатия), активность III степени, II стадия.
3. Системная склеродермия, хроническое течение с поражением кожи в стадии плотного отека, сосудов (синдром Рейно), суставов (полиартрит), активность I степени, II стадия.

Клинические проявления

Конституциональные симптомы,
наблюдающиеся в дебюте болезни:

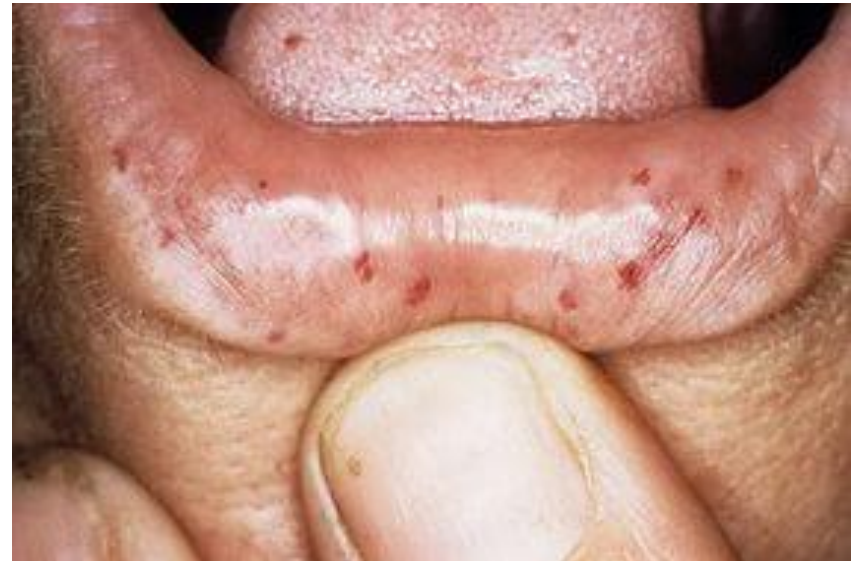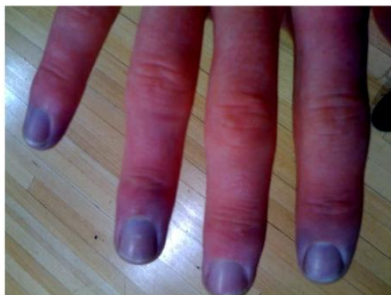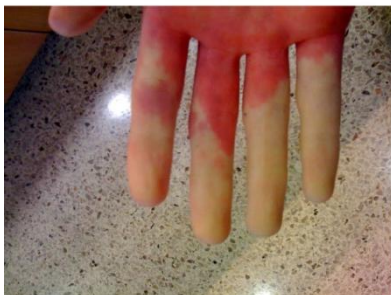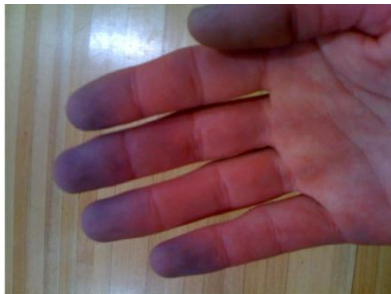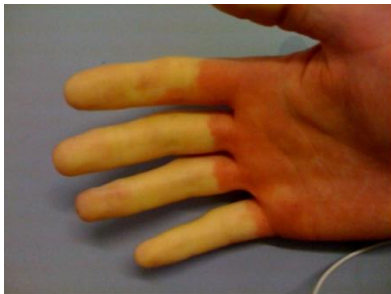- ✓ слабость
- ✓ утомляемость
- ✓ потеря веса
- ✓ субфебрильная лихорадка

Поражение сосудов

Феномен Рейно – симметричный пароксизмальный спазм дигитальных артерий, кожных артериол и артериовенозных шунтов спровоцированных холодом или эмоциональным стрессом.

Характерно онемение и боль в пальцах рук и ног, сопровождающиеся бледностью, цианозом и покраснением.

Телеангиоэктазии – расширенные капилляры и венулы, локализованные на пальцах рук, ладонях, лице, на губах (поздние признаки болезни)



Поражение кожи

Склеродерма – всегда начинается с пальцев кисти (склеродактилия). Отмечается стадийность поражения кожи: отек (утолщение, побеление), индурация (уплотнение), атрофия (кожа блестящая, напряженная, воскового цвета).

Симптом «кисета» – уменьшение ротовой апертуры, истончение красной каймы губ, радиальные складки.

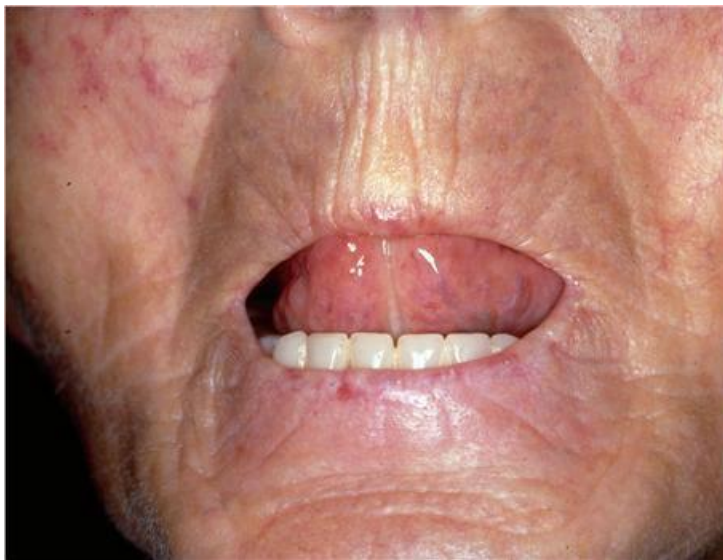Дигитальные язвы – развиваются на дистальных фалангах пальцев кистей, рецидивирующее течение.

Сухая гангрена – некроз кожи и п/к жировой клетчатки дистальных фаланг пальцев. Возможна самоампутация.

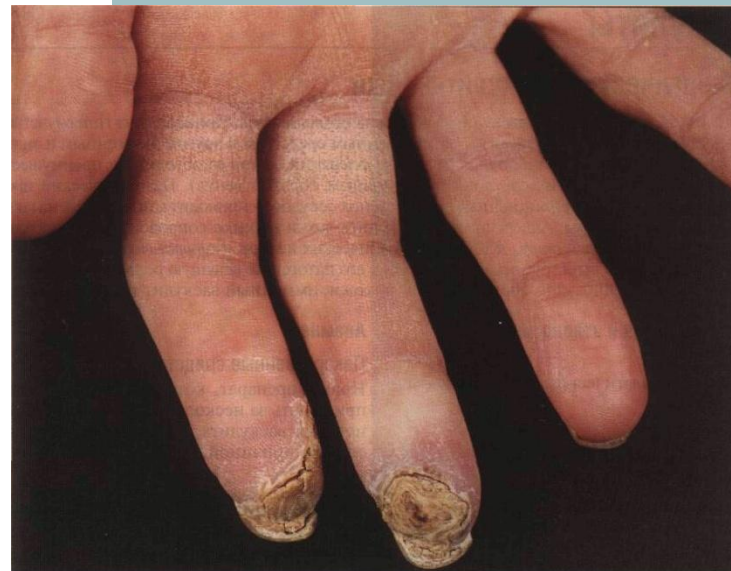Гиперпигментация – участки гипо- и гиперпигментации «соль с перцем».

Дигитальные рубчики – точечные участки атрофии кожи дистальных фаланг пальцев кисти («крысиный укус»)

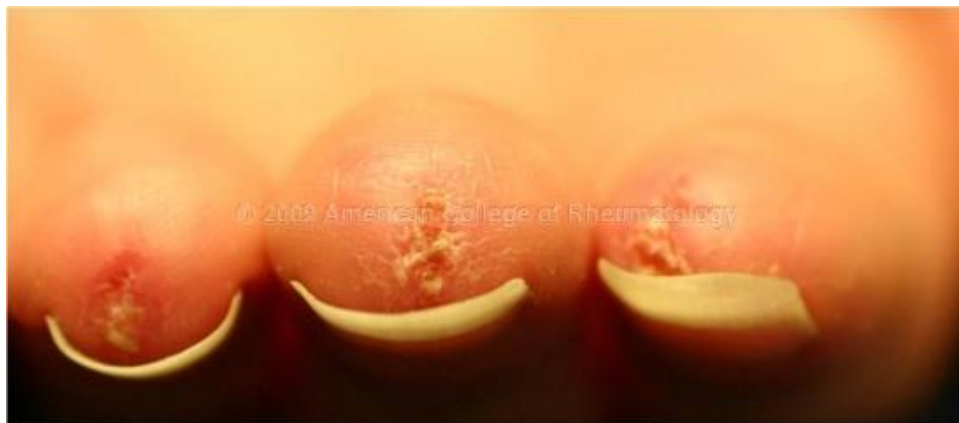Кальцинаты (с-м Тибьержа- Вейссенбаха) – подкожные отложения солей кальция (обычно в области пальцев кистей)



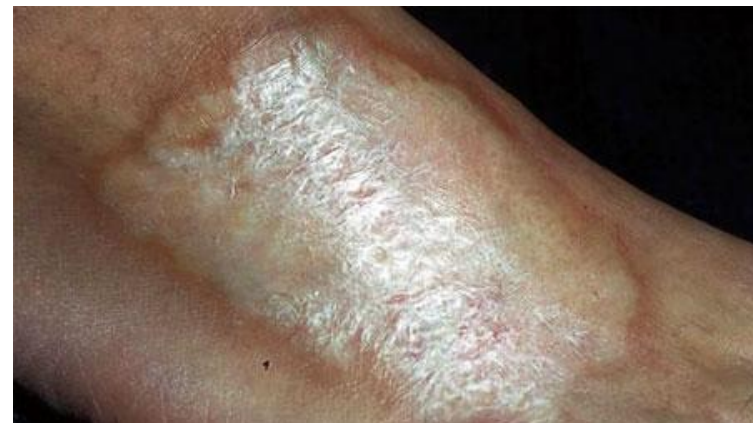Симптом «кисета»



Сухая гангрена



Симптом «крысиного укуса»



Склеродерма (атрофия)

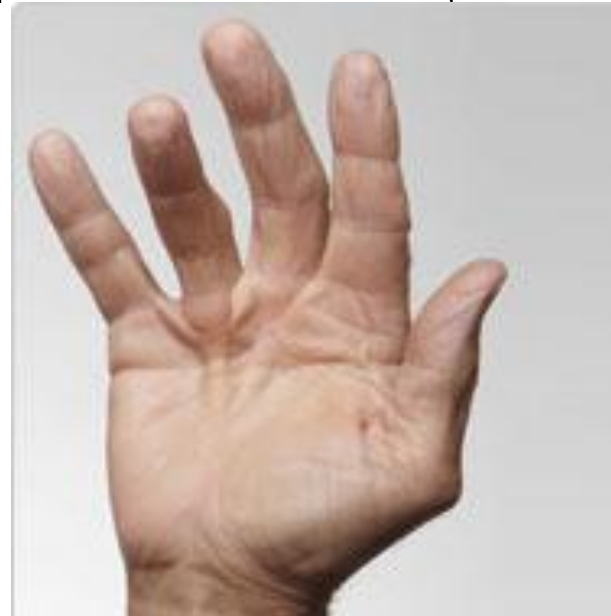
Поражение суставов и костей

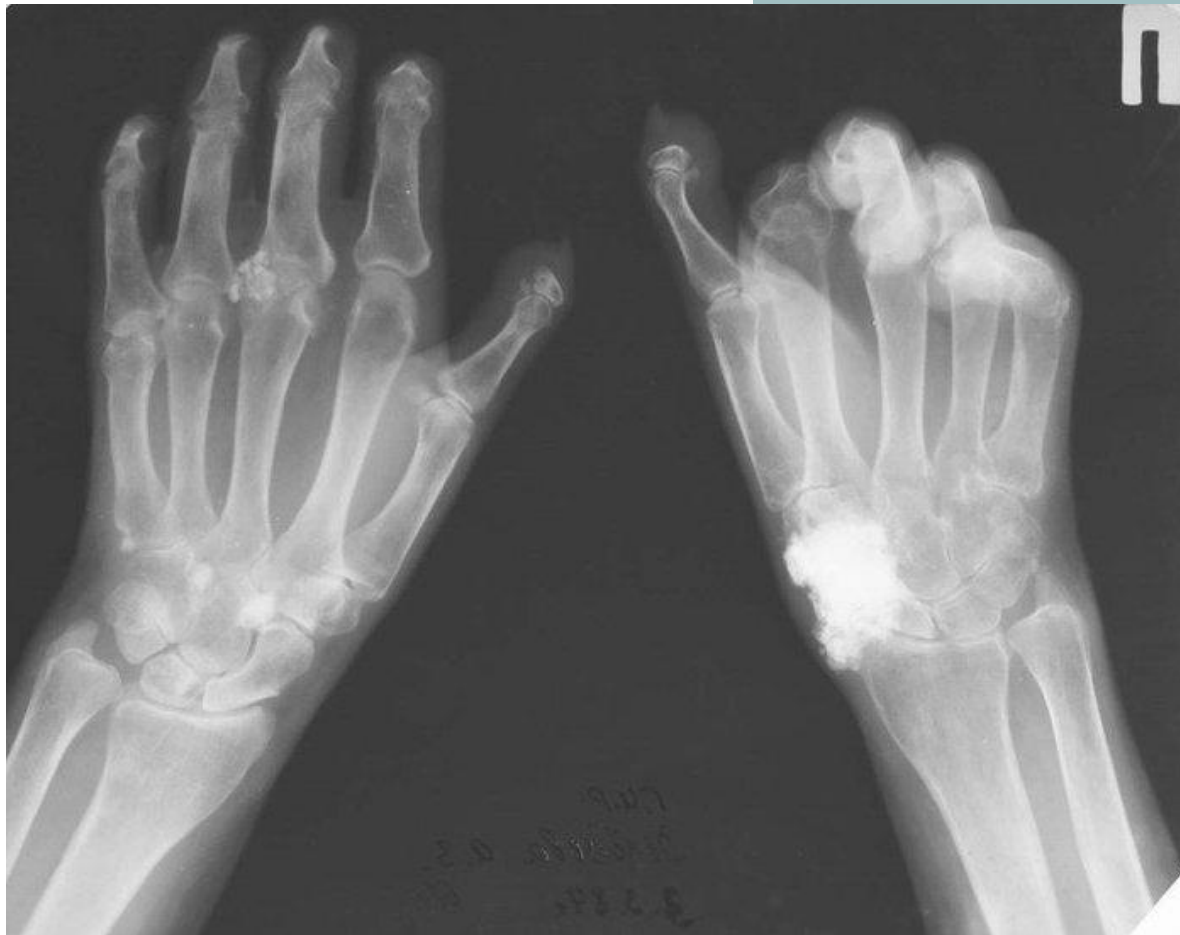Полиартралгии и утренняя скованность – частые проявления ССД

Акроостеолиз – резорбция концевых отделов дистальных фаланг кистей, вследствие длительной ишемии, проявляется укорочением и деформацией пальцев.

Симптом трения сухожилий – крепитация при сгибательных и разгибательных движениях пальцев и кистей.

Сгибательные контрактуры – локальное уплотнение кожи и сухожилий. Рука приобретает вид «птичьей лапы»





Системная склеродермия. Обзорная рентгенография кистей в прямой проекции. Полный остеолиз дистальных фаланг и неполный остеолиз средних фаланг левой кисти. Полный остеолиз средней и дистальной фаланги и неполный остеолиз основной фаланги 2-го правого пальца. Контрактуры суставов правой кисти. Множественные кальцификаты мягких тканей. Выраженный распространённый остеопороз.

Поражения ЖКТ

Гипотония пищевода – проявляется дисфагией, чувством кома за грудиной после еды, изжогой, усиливающейся в горизонтальном положении.

Стриктура – сужение просвета нижней 1/3 пищевода, невозможен прием твердой пищи, уменьшение выраженности изжоги.

Эрозии и язвы пищевода – появляются вследствие ГЭР. Изжога, боль за грудиной.

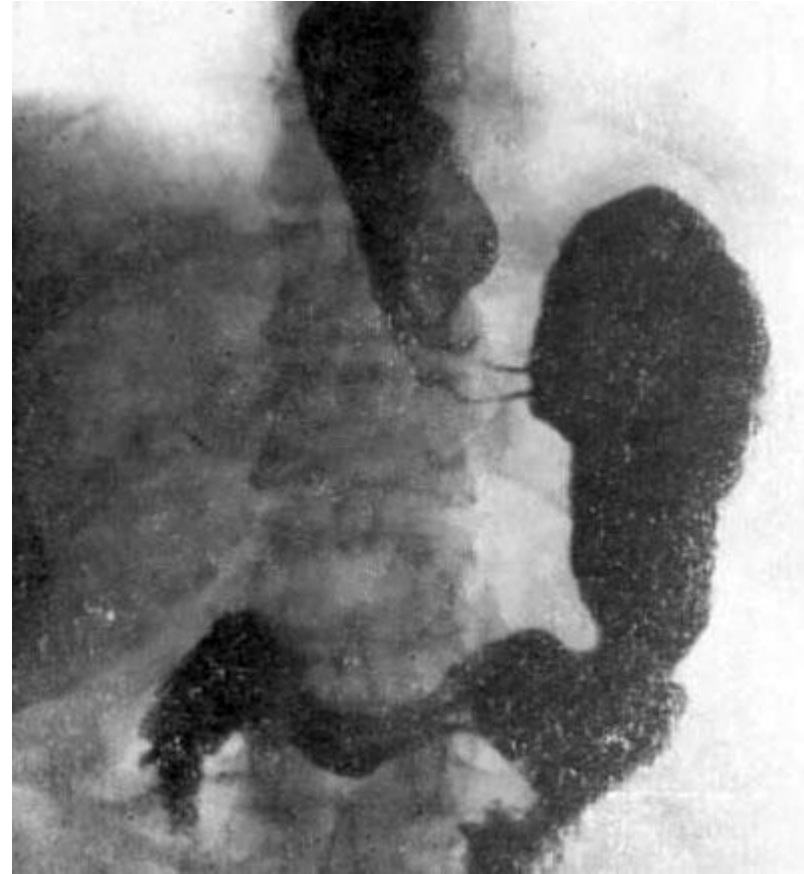
Гипотония желудка – боль в эпигастрии и быстро наступающее чувство насыщения из-за нарушения эвакуации содержимого желудка.

Синдром мальабсорбции – проявляется метеоризмом, стеатореей, чередованием запоров и диареей, потерей веса.

Поражение толстой кишки – приводит к запорам и недержанию кала.



Системная склеродермия. Рентгенограмма средней и нижней трети пищевода



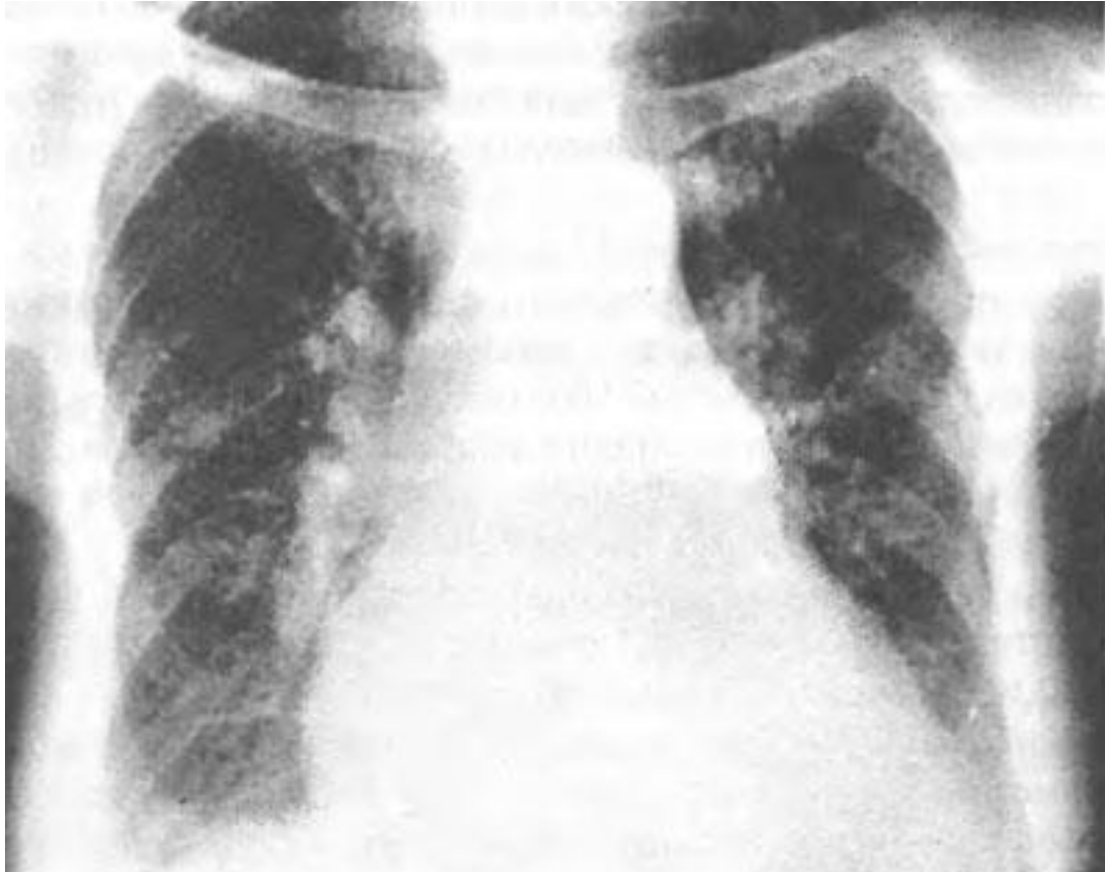Системная склеродермия. Рентгенограмма дистальной половины пищевода и желудка. Просвет пищевода расширен, перистальтика не прослеживается. Тело желудка циркулярно сужено.

Поражение легких

Вовлечение легких наблюдается у 70% больных ССД и по частоте уступает только поражению пищевода.

Интерстициальное заболевание легких – развивается в первые 5 лет болезни и более выраженные при диффузной форме ССД. Проявляется одышкой, сухим кашлем и слабостью. Характерный аускультативный признак – двухсторонняя базальная крепитация («треск целлофана»).

Легочная гипертензия – повышение давления в легочной артерии выше 25 мм.рт.ст в покое или выше 30 мм.рт.ст. при физической нагрузке. ЛГ **первичная** вследствие поражения сосудов, **вторичная** в результате поражения интерстициальной ткани. Основные клинические симптомы – одышка, прогрессирующая в течение нескольких месяцев. Аускультативно – акцент и раздвоение II тона на ЛА и трехстворчатом клапане.



Системная склеродермия. Обзорная рентгенограмма грудной клетки в прямой проекции. Определяется диффузное усиление легочного рисунка за счет интерстициального и сосудистого компонентов, легочный рисунок деформирован по мелкоячеистому типу, преимущественно в прикорневых зонах и нижних отделах. Корни легких мало структурны, фиброзно изменены и расширены за счет промежуточных артерий. Сердце расширено в поперечнике в обе стороны. Аорта удлинена и уплотнена. Определяется умеренное расширение легочного ствола

Поражение сердца

Симптомами поражения сердца являются чувство дискомфорта или длительные тупые боли в прекардиальной области, сердцебиение и аритмии, одышка. Во многих случаях поражение сердца при ССД протекает бессимптомно и выявляется при инструментальном обследовании.

Фиброз миокарда желудочков – причина систолической и диастолической дисфункции левого желудочка.

Аритмии и нарушения проводимости Частые нарушения ритма – суправентрикулярная тахикардия, политопные и групповые экстрасистолы. Нарушения проводимости сердца – удлинение интервала P-Q, дефекты внутрижелудочковой проводимости и блокада ПЛНПГ.

Поражение перикарда в виде адгезивного или экссудативного перикардита выявляется у 70-80% больных, обычно протекает бессимптомно.

Поражение почек

В клинических исследованиях у 50% больных выявляются те или другие признаки почечной дисфункции: протеинурия, гематурия, повышение уровня креатинина в крови, артериальная гипертензия.

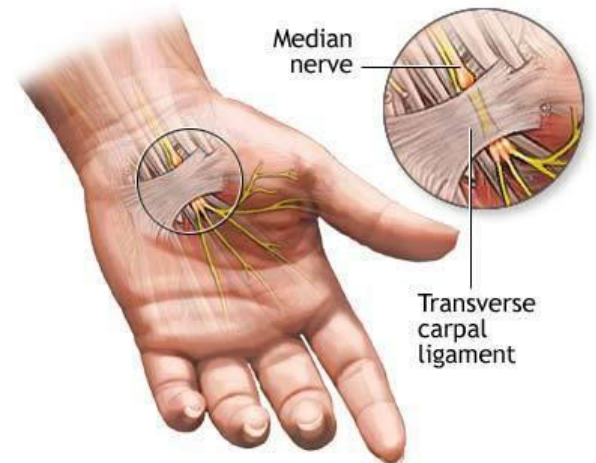
Выраженное поражение почек – **склеродермический почечный криз**, развивается у 5-10% больных.

Характерные проявления:

- ✓ остро развившаяся и быстро прогрессирующая почечная недостаточность без предшествующих признаков-предвестников;
- ✓ злокачественная артериальная гипертензия (у 10% больных наблюдается нормотензивный почечный криз);
- ✓ незначительные изменения мочевого осадка

Поражение нервной системы

- **Полиневротический синдром** – может быть связан как с феноменом Рейно тик и первичным поражением периферических нервов.
- **Тригеминальная сенсорная невропатия** наблюдается у 10% больных, проявляется одно- или двухсторонним онемением лица, сочетается с болью и парестезиями.
- **Синдром запястного канала** часто наблюдается у больных диффузной формой ССД.



Диагностика

Лабораторное обследование

- 1) ОАК (гипохромная анемия, повышение СОЭ, снижение гематокрита)
- 2) ОАМ (гипостенурия, микрогематурия, протеинурия, цилиндрурия, лейкоцитурия)
Увеличение выделения с мочой оксипролина (продукт неправильного формирования коллагена)
- 3) Биохимический анализ крови (изменения отсутствуют)

Инструментальные исследования

Капилляроскопия ногтевого ложа (дилатация и редукция капилляров)

Специальные исследования внутренних органов

Таблица. Специальные исследования внутренних органов при ССД

Исследуемый орган	Вид поражения	Диагностические исследования
Пищевод	Гипотония	Манометрия
	Рефлюкс-эзофагит	Эндоскопия/pH-метрия
	Стриктура	Рентгенография/эндоскопия
Желудок	Парез	Сцинтиграфия
	НПВП-индуцированная язва	Эндоскопия
Тонкий кишечник	Гипотония	Рентгенконтрастное исследование
	Избыточный рост микрофлоры	Дыхательный водородный тест
	Псевдообструкция, НПВП-индуцированная язва, пневматоз	Обзорная рентгенография
Толстый кишечник	Гипотония,	Бариевая клизма
	псеводивертикулы	
	Псевдообструкция	Обзорная рентгенография
Аноректальный отдел	Поражение сфинктера	Манометрия
Лёгкие	Интерстициальный фиброз	Рентгенография, КТВР, ФВД, БАЛ, сцинтиграфия, ДС _{co} , ТБЛ
	Лёгочная гипертензия	Допплер-эхокардиография, ЭКГ, ДС _{co} , рентгенография, КПЖ
Сердце	Аритмии	ЭКГ-мониторирование
	Очаговый фиброз миокарда	ЭКГ, эхокардиография, сцинтиграфия
	Дисфункция миокарда	Допплер-эхокардиография
Почки	Перикардит	Эхокардиография, рентгенография
	Склеродермический почечный криз	Мониторинг АД, креатинин крови, уровень ренина крови, ОАК (гемоглобин, шистоциты, тромбоциты), офтальмоскопия, биопсия почки

БАЛ – бронхоальвеолярный лаваж; ДС_{co} – диффузионная способность оксида углерода (СО); КПЖ – катетеризация правого желудочка; КТВР – компьютерная томография высокого разрешения; ОАК – общий анализ крови; ТБЛ – торакоскопическая биопсия лёгких; ФВД – функция внешнего дыхания.

Иммунологическое обследование

У 95% больных выявляют **антинуклеарный фактор** (АНФ) в умеренном титре.

В иммунограмме у 40-50% больных выявляется **ревматоидный фактор**, у 2-7% - **LE клетки**, снижается количество Т-лимфоцитов.

При диффузной форме выявляются **АТ с Scl-70** (топоизомеразе-1)

Антицентромерные антитела (АЦА) обнаруживаются у 20-30% больных, чаще при лимитированной форме.

АТ к РНК-полимеразам I и III выявляются у 20-25% больных, преимущественно с диффузной формой и поражением почек.

Критерии Американской ревматологической ассоциации, 1980 год.

«Большой» критерий: симметричное утолщение, уплотнение и индурация кожи пальцев проксимальнее пястно-фаланговых и плюстнне-фаланговых суставов. Изменения могут быть на лице, шее, туловище (грудная клетка и живот)

«Малые» критерии:

- ✓ Склеродактилия
- ✓ Дигитальные рубцы на подушечках пальцев
- ✓ Двухсторонний базальный легочный фиброз (R проявления «сотового легкого»)

Диагностическое правило: диагноз ССД достоверен при наличии большого критерия или двух малых.

Лечение

Немедикаментозная терапия:

Избегать психиэмоциональных нагрузок, длительного воздействия холода, вибрации, пребывания на солнце. Ношение теплой одежды, отказ от курения, потребления кофе, избегать приема симпатомиметиков, альфа-адреноблокаторов.



Медикаментозная терапия

Современная терапия ССД включает 3 основные группы лекарственных препаратов, которые направлены на основные патогенетические механизмы развития ССД.

- 1) антифиброзные средства;
- 2) сосудистые препараты;
- 3) противовоспалительные средства.

1. Антифиброзные средства:

Д-пеницилламин (Купренил) 300 мг в капсулах.

Тормозит синтез и созревание коллагена.

Колхицин – 0,5 мг в сутки

Диметилсульфоксид (ДМСО) 50%, аппликации.

Уменьшает проницаемость мембран, ведет к деградации коллагена, тормозит пролиферацию фибробластов.

2. Сосудистая терапия.

Сосудистая терапия направлена на лечение феномена Рейно, применяют препараты подавляющие вазоконстрикцию, уменьшающие повреждение эндотелия, оказывающие антиагрегантное и антикоагулянтное действие.

- 1) Антагонисты кальция (Ретардные формы нифедипина **(Коринфар, Кордафен)** 30-40 мг в сутки, **Амлодипин** 5-10 мг в сутки, **Дилтиазем** 90-120 мг 2 раза в сутки)
- 2) Ингибиторы АПФ (**Каптоприл** 12,5-50 мг 3 раза в сутки, **Эналаприл** 10-40 мг в сутки)
- 3) Антагонисты рецепторов ангиотензина (**Лозартан, Валсартан, Телмисартан**)
- 4) Антиагреганты (**Курантил** 75 мг в сутки, **Пентоксифиллин** 400 мг 2 раза в сутки, **Тиклопидин** 250 мг 1-2 раза в сутки)
- 5) Антикоагулянты (**Гепарин, Франкиспарин**)

3. Противовоспалительные средства:

1) Противовоспалительные иммуносупрессоры

(**Преднизолон** 15-20 мг)

2) Цитостатики (**Циклофосфамид**)

3) Аминохинолиновые производные (**Делагил, Плаквенил**)

4. Симптоматическое лечение:

Лечение поражений пищевода и желудка:

Антисекреторные препараты (**Омепразол** 20-30 мг в сутки,
Ранитидин 150 мг 1-2 раза в сутки)

Прокинетики (**Метоклопрамид** 10 мг 3-4 раза в сутки)

При поражении тонкой кишки:

Антибиотики (**Аугментин, Ципрофлоксацин,**
Метронидазол, Цефалоспорины)

Поражение легких:

ИЗЛ: Комбинированная терапия ГК и циклофосфамида
(**Преднизолон** 20-30 мг с постепенным снижением до 10 мг, **Циклофосфамид** 800 мг 1 раз в месяц)

Легочная гипертензия: (**Нифедипин, Варфарин**)

Поражение почек:

Ингибиторы АПФ (**Каптоприл, Эналаприл**), блокаторы кальциевых каналов (**Нифедипин**)

Поражение сердца:

Перикардиты (НПВС, ГК)

При выраженных аритмиях – **Амиодарон.**

Экстракорпоральные методы лечения (Плазмаферез, Гемосорбция)

Локальные методы лечения: Ферменты (Лидаза, Гиалуронидаза)

Новые направления терапии системной склеродермии.

Роль места биологической терапии в лечении ССД активно изучается. Для лечения ССД применялись блокаторы TNF- α (инфликсимаб, этанерцепт), ритуксимаб, антитимоцитарный иммуноглобулин, интерфероны (α - и γ), релаксин, иматиниб, антитела к трансформирующему фактору роста β 1 и др.

По данным систематического обзора при выраженном суставном синдроме воспалительного характера было отмечено улучшение симптомов артрита и функционального состояния [1]

При использовании **ритуксимаба** (моноклональное антитело к поверхностным рецепторам В-лимфоцитов - CD20) в сочетании с малыми дозами ГКС, получен отчетливый клинический эффект на кожные проявления болезни [2,3].

В рандомизированном клиническом испытании доказано улучшение функции легких при их фиброзирующем интерстициальном поражении [4]. Показано также, что лечение **ритуксимабом** в течение 2-х лет (по 2 г через 6 мес.), приводит к постепенно нарастающему положительному эффекту на проявления фиброза кожи и функцию легких (включая достоверное нарастание диффузионной способности). Лечение проводили тяжелым больным с высокой степенью риска развития и прогрессирования тяжелых органных поражений, но все больные оставались стабильными (без ухудшения и появления новых висцеритов), что предполагает стабилизирующий (болезнь-модифицирующий) эффект терапии ритуксимабом на склеродермический процесс [5].

Применение **Иматиниба** (оказывающего подавляющее действие на избыточный синтез экстрацеллюлярного матрикса, опосредованного трансформирующим фактором роста β_1 и рецептором тромбоцитарного фактора роста) при диффузной форме ССД привело к уменьшению кожного синдрома и улучшению легочной функции [6]

Прогноз

Прогноз при ССД неблагоприятный, зависит от клинической формы и течения заболевания. По результатам мета-анализа 11 исследований выживаемости 2000 больных ССД 5-летняя выживаемость колеблется от 34 до 73%. Риск смерти при ССД в 4,7 раза выше, чем в популяции.

Предикторы неблагоприятного прогноза: диффузная форма, возраст начала болезни старше 45 лет, мужской пол, фиброз легких, легочная гипертензия, аритмия, поражение почек в первые 3 года болезни, анемия, протеинурия в начале болезни.

СПИСОК ИСПОЛЬЗОВАННОЙ ЛИТЕРАТУРЫ

1. Клинические рекомендации. Ревматология: учебное пособие для системы послевузовского профессионального образования врачей/ под ред. Е.Л. Насонова. – 2-е издание., испр. и доп. – М.: ГЭОТАР – Медиа, 2010.
2. Внутренние болезни: учебник с компакт диском/ под ред. Н.А. Мухина, В.С. Моисеева, А.И. Мартынова – 2-е издание., испр. и доп. – М.: ГЭОТАР – Медиа, 2010.
3. Сигидин Я.А. Диффузные болезни соединительной ткани: (систем. Ревматические заболевания)/ Я.А. Сигидин, Н.Г. Гусева, М.М. Иванова – 2-е издание., испр. и доп. – М.: Медицина–2004.
4. Машковский М.Д. Лекарственные средства – 16-е издание., испр. и доп. – М.: ООО «Издательство новая волна» – 2010.

- [1].Smith VP, Van Praet JT, Vandooren BR et al. Rituximab in diffuse cutaneous systemic sclerosis: an open-label clinical and histopathological study. *Ann Rheum Dis.* 2010, 69, 193-197
- [2].Bosello S, M. De Santis, G. Lama, e.a. B cell depletion in diffuse progressive systemic sclerosis: safety, skin score modification and IL-6 modulation in an up to thirty-six months follow-up open-label trial *Arthritis Research & Therapy* 2010, 12:R54
- [3].Daoussis D, Liossis S-NC, Tsamandas AC, et al. Experience with rituximab in scleroderma: results from a 1-year, proof-of-principle study. *Rheumatology* (2010) 49:271–80
- [4].Daoussis D, Liossis S-NC, Tsamandas AC, et al Effect of long-term treatment with rituximab on pulmonary function and skin fibrosis in patients with diffuse systemic sclerosis/ *Clin Exp Rheumatol* 2012, 30 (Suppl 71), S17-S22
- [5].Spiera RF, Gordon JK, Mersten JN, e.a. Imatinib mesylate (Gleevec) in the treatment of diffuse cutaneous systemic sclerosis: results of a 1-year, phase IIa, single-arm, open-label clinical trial. *Ann Rheum Dis.* 2011 Jun;70(6):1003-9.
- [6].van Laar JM, Farge F, Sont JK e.a. The ASTIS trial: autologous stem cell transplantation versus IV pulse cyclophosphamide in poor prognosis systemic sclerosis, first results. *Ann Rheum. Dis* 2012, 71 (Suppl.3):151