

# Интерстициальные болезни легких

В.А. Семенов, к.м.н., доцент  
кафедры общей терапии ФДПО  
РНИМУ

# Интерстициальные болезни легких (ИБЛ)

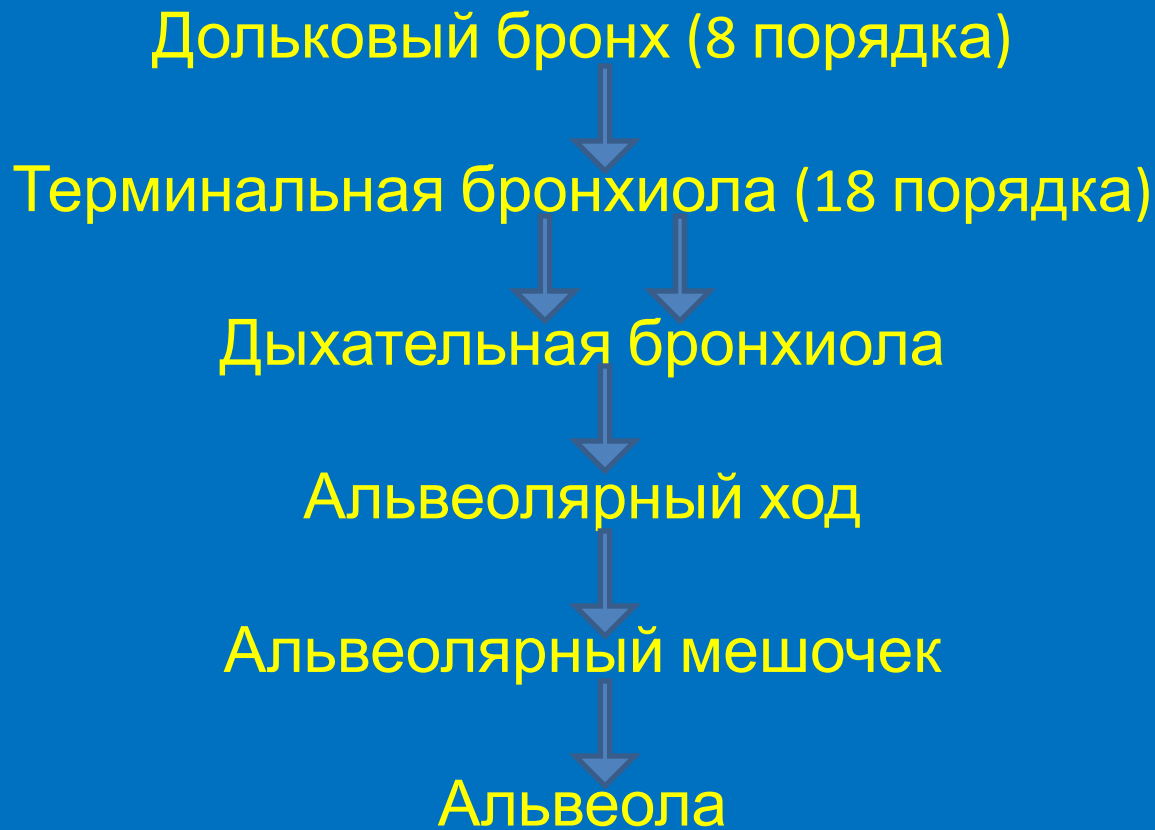
Гетерогенная группа болезней,  
объединенная рентгенологическим  
синдромом двусторонней диссеминации.

Наиболее распространенные термины для  
обозначения этой группы:

«диссеминированные заболевания легких»

«гранулематозные болезни легких»

«диффузные паренхиматозные болезни  
легких»



Альвеолярная стенка: сурфактант, эпителий, интерстиций (базальная мембрана, капилляр, интерстициальные клетки, ретикулиновые и эластичные фибриллы, коллагеновые волокна)

Патологические изменения охватывают: стенки альвеол, альвеолярные воздушные пространства, кровеносные сосуды, мелкие ВП.

# Основные механизмы ИБЛ.

Антителообусловленная  
цитотоксичность.

Иммунокомплексные реакции.

Клеточнозависимые иммунные  
реакции.

# Наиболее распространенные ИБЛ известной этиологии.

## ИНФЕКЦИОННЫЕ

Диссеминированный туберкулез легких

Легочные микозы

Паразитарные поражения легких

Респираторный дистресс-синдром

ИБЛ при ВИЧ-инфицировании

# Наиболее распространенные ИБЛ известной этиологии

## НЕИНФЕКЦИОННЫЕ

Пневмокониозы

Экзогенные аллергические альвеолиты

Лекарственные

Радиационные

Посттрансплантационные

# Наиболее распространенные ИБЛ неустановленной природы

ИФА - обычная интерстициальная пневмония

Десквамативная интерстициальная пневмония

Острая интерстициальная пневмония (синдром Хаммена – Рича)

Неспецифическая интерстициальная пневмония

Саркоидоз

Гистиоцитоз X (легочный лангергансклеточный гистиоцитоз)

Альвеолярный протеиноз

Идиопатический легочный гемосидероз

Некротизирующие васкулиты:

Гранулематоз Вегенера, синдром Churg – Strauss

Синдром Гудпасчера

# Системные заболевания при которых возникают ИБЛ

Ревматические болезни: ревматоидный полиартрит, системная красная волчанка, дерматомиозит, синдром Шегрена

Болезни печени: ХАГ, первичный билиарный цирроз

Болезни крови: аутоиммунная гемолитическая анемия, идиопатическая тромбоцитопеническая пурпура, хронический лимфолейкоз, эссенциальная криоглобулинемия

Тиреоидит Хашимото

Myasthenia Gravis

Болезни кишечника: болезнь Уиппла, язвенный колит, болезнь Крона

Хронические болезни сердца: с левожелудочковой недостаточностью, с шунтированием слева направо

Хроническая почечная недостаточность

Системные васкулиты



# Основной симптомокомплекс при интерстициальных болезнях легких

Одышка

Кашель

Цианоз возникающий или усиливающийся при физической нагрузке

Лихорадка

Укорочение фазы вдоха и выдоха

Крепитирующие хрипы на вдохе

Укорочение перкуторного тона над областью поражения

Изменения выявляемые при R – исследовании

Уменьшения статических легочных объемов

Снижение диффузионной способности легких

Гипоксемия, нарастающая при физической нагрузке

# Внелегочные симптомы

Слабость

Похудание

Артралгии →

чаще у женщин

Артриты →

Миалгии

«Барабанные палочки» →

чаще у мужчин

«Часовые стекла» →

# Клинико-рентгенологические варианты саркоидоза органов дыхания.

Саркоидоз ВГЛУ

Саркоидоз ВГЛУ и легких

Саркоидоз легких

Комбинированный с единичными  
внелегочными проявлениями

Генерализованный саркоидоз