



Экстрапирамидная система

# Двигательный акт осуществляется совместной работой

- Пирамидной системы
- Экстрапирамидной системы
- Системы координации движений

# Движение

- Требуется согласованного действия многих мышц.
- Для выполнения движений необходимо подключение механизмов, регулирующих последовательность, силу и длительность мышечных сокращений и регламентирующих выбор необходимых мышц.

# Двигательный акт формируется в результате

- Последовательного и согласованного по силе и длительности включения отдельных нейронов корково-мышечного пути и большого комплекса нервных структур вне пирамидной системы – **экстрапирамидной системы.**

- «Если сравнить конечный двигательный (пирамидный) путь с клавиатурой рояля, а мышцы со струнами, звучание которых зависит от сигнала, поступающего от клавиши, то стриопаллидарная система – это руки пианиста, нажимающие на клавиши двигательного пути с определенной последовательностью, силой и длительностью, создавая законченную мелодию стройного двигательного акта»

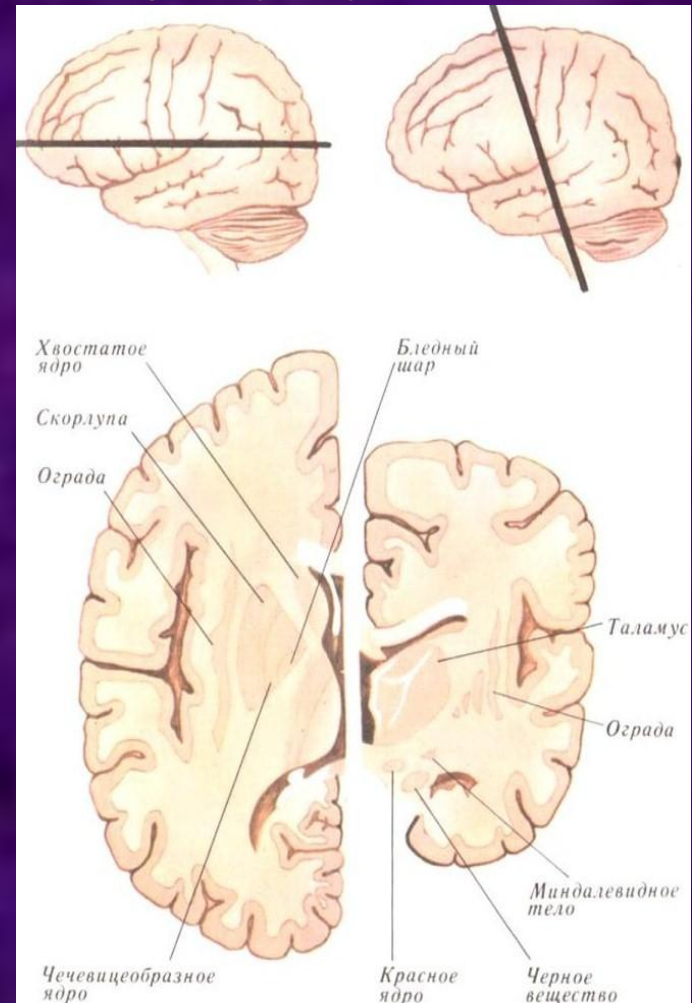
Л.О.Бадалян, 1975

# Экстрапирамидная система

включает:

## 1. Подкорковые ганглии (структуры больших полушарий):

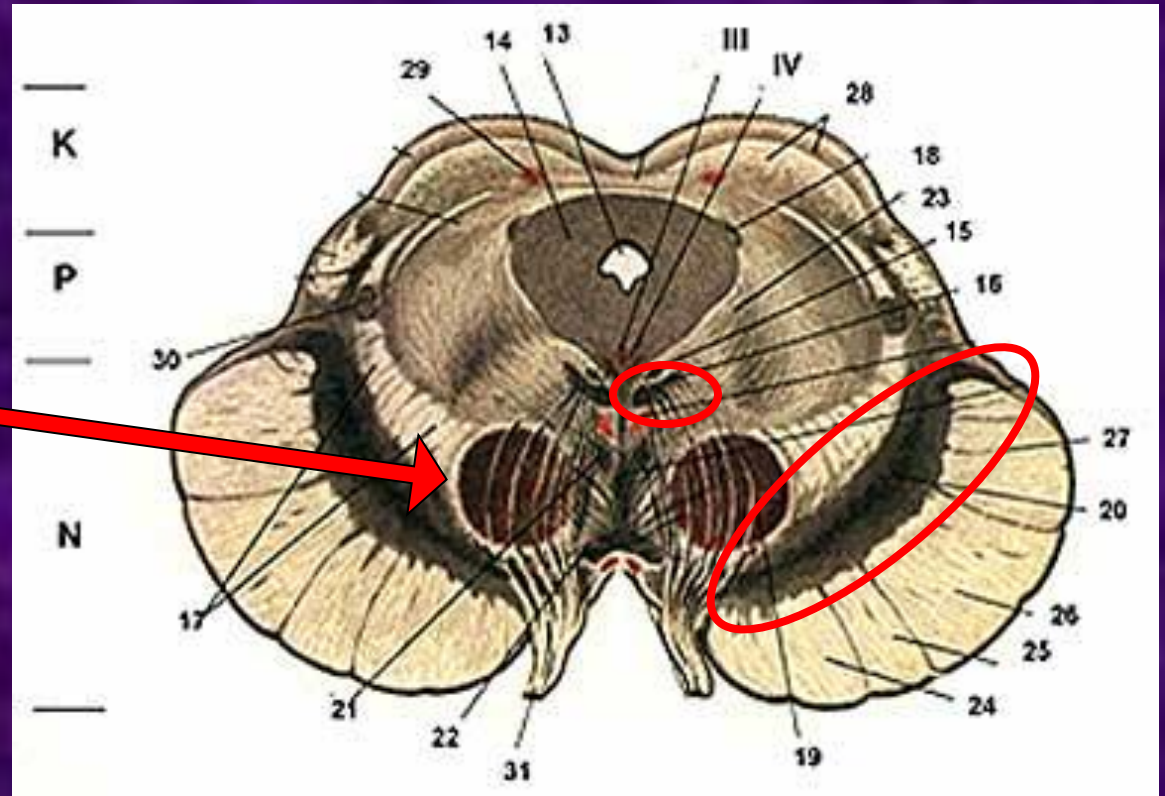
- Хвостатое ядро,
- Бледный шар,
- Скорлупа,
- Субталамическое ядро (Люисово тело).



# Экстрапирамидная система включает:

## 2. Структуры ствола головного мозга:

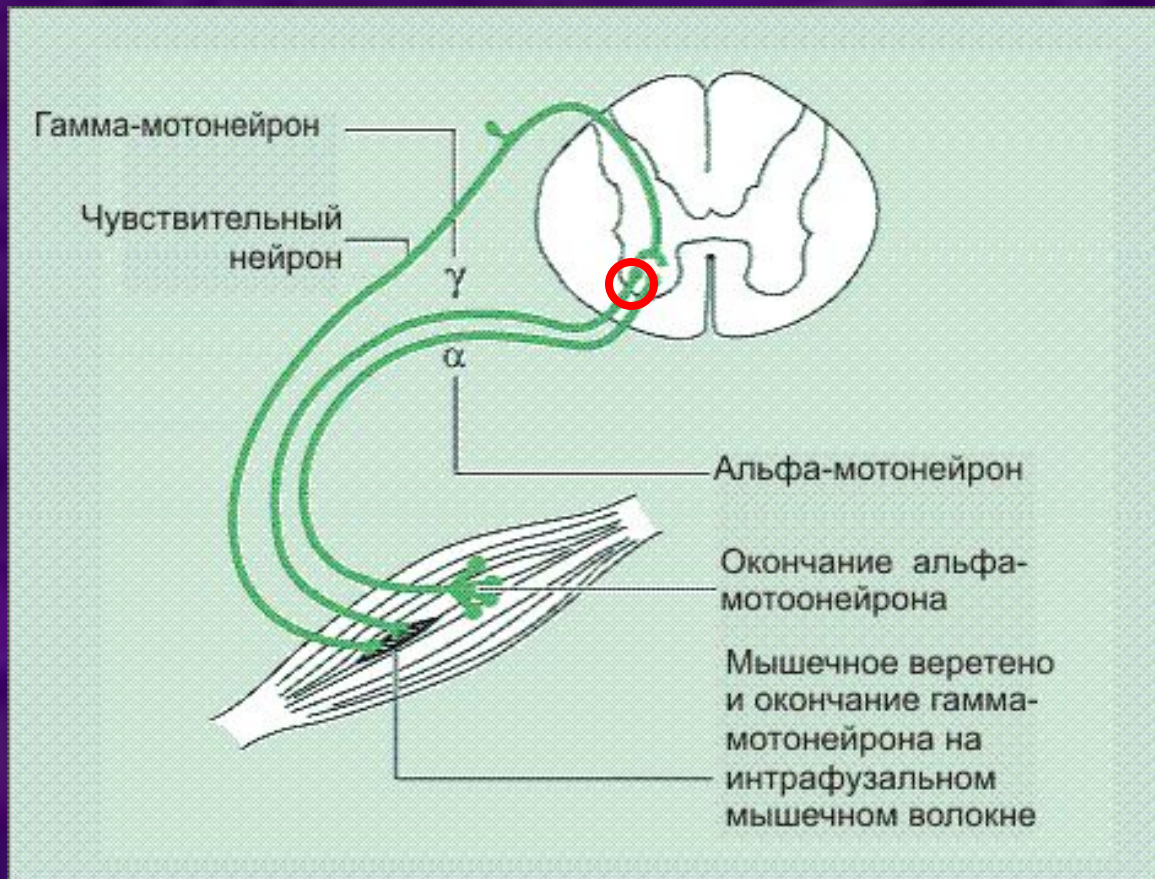
- Черная субстанция
- Ретикулярная формация
- Красные ядра
- Ядра медиального продольного пучка (ядра Даркшевича)



# Экстрапирамидная система включает:

## 3. Структуры спинного мозга:

- Гамма-мотонейроны

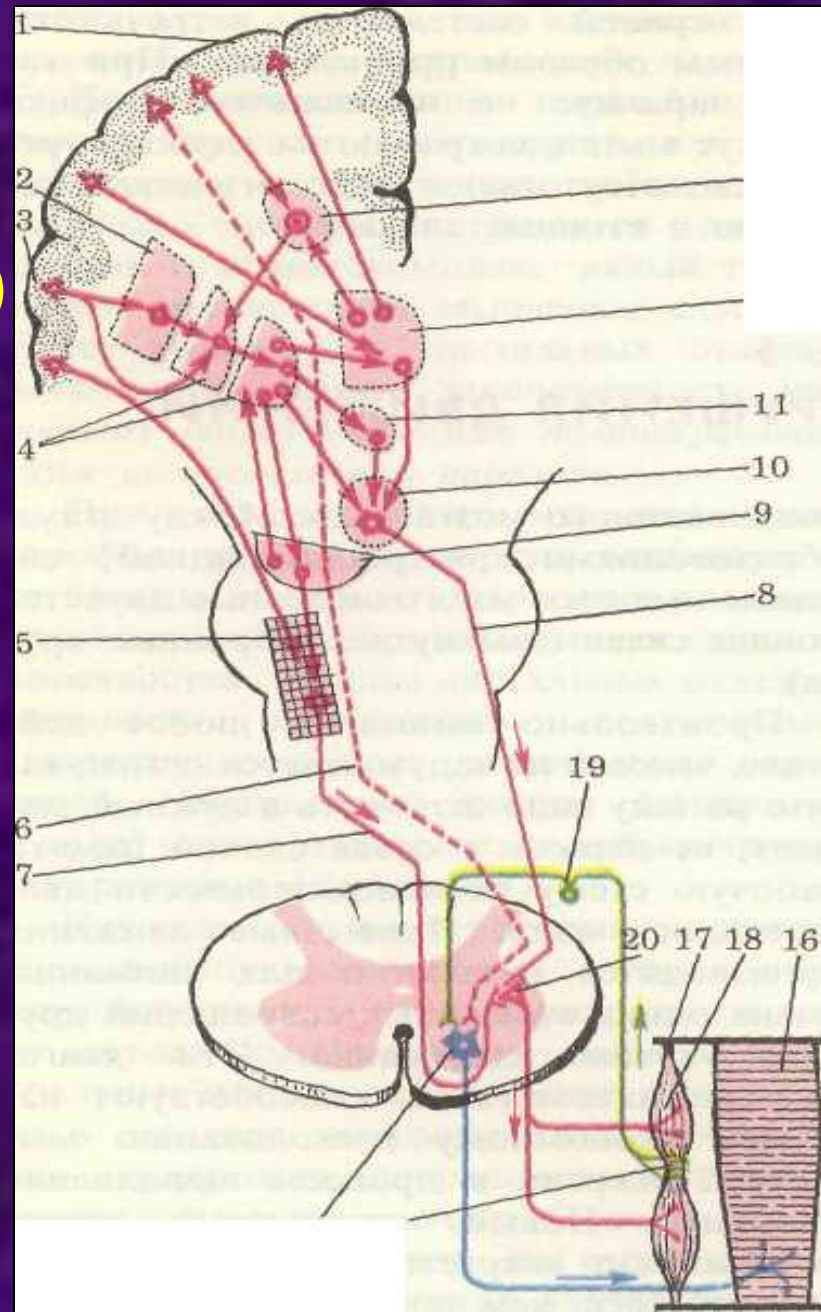




Между этими структурами имеются многочисленные двусторонние связи (замкнутые нейронные круги)

## Связи с

- Корой головного мозга
- Стволом головного мозга
- Мозжечком
- Зрительным бугром
- Спинным мозгом



# Функции экстрапирамидной системы

1. Автоматическая регуляция произвольных двигательных актов.

Создает фон, настраивает мышцы на поддержание необходимой позы (установка тела и проксимальных отделов конечностей, поддержание равновесия, физиологических синкинезий)

2. Поддержание мышечного тонуса и перераспределение его при движениях (миостатическая функция).

3. Поддержание сегментарного аппарата в готовности к действию («предуготованность»).

4. Выразительность мимических движений, обеспечивает двигательные проявления эмоций.

5. Рефлекторные движения ориентировочного и защитного характера, возникающие инстинктивно, без участия сознания.

6. Реализация заученных движений. Двигательная одаренность человека, индивидуальность движений.

Таким образом экстрапирамидная  
система обеспечивает

ТОЧНОСТЬ,  
ЧЕТКОСТЬ,  
СОГЛАСОВАННОСТЬ,  
КООРДИНИРОВАННОСТЬ,  
ПЛАСТИЧНОСТЬ,  
ИЗЯЩЕСТВО движений

# Экстрапирамидная система

## Палидарная система

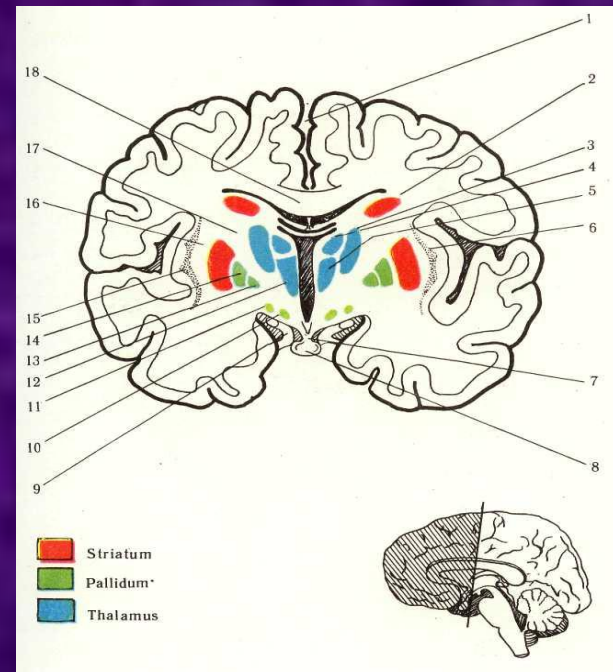
(Паллидум) Более древнее образование

- Бледный шар (globus pallidus)
- Черная субстанция (substantia nigra)
- Субталамическое ядро (nuc.hypothalamicus) (Луисово тело)
- Красные ядра (nuc.ruber)
- Ретикулярная формация

## Стриарная система

(Стриатум) Более молодая система

- Хвостатое ядро (nuc. caudatus)
- Скорлупа (putamen)



# 2 ФАЗЫ ОБУЧЕНИЯ ДВИЖЕНИЮ

## 1. ПАЛЛИДАРНАЯ ФАЗА.

Движения чрезмерные, излишние по силе и длительности сокращения мышц.

## 2. ПИРАМИДНО-СТРИАРНАЯ ФАЗА.

Постепенная отработка оптимального, энергетически рационального, максимально эффективного, с минимальной затратой сил, способа движения.

- Миелинизация стриопаллидарных проводников у человека заканчивается к 5-му месяцу жизни (раньше пирамидной системы).

В первые месяцы жизни ребенка бледные шары являются высшими двигательными центрами.

- Моторика новорожденного носит «паллидарные» черты: излишество, щедрость движений, богатая мимика с улыбкой
- С возрастом многие движения становятся все более привычными, автоматизированными, энергетически расчетливыми.

# 6-ти нейронный путь

I нейрон – кора головного мозга (лобная, височная, затылочная доли)

→внутренняя капсула

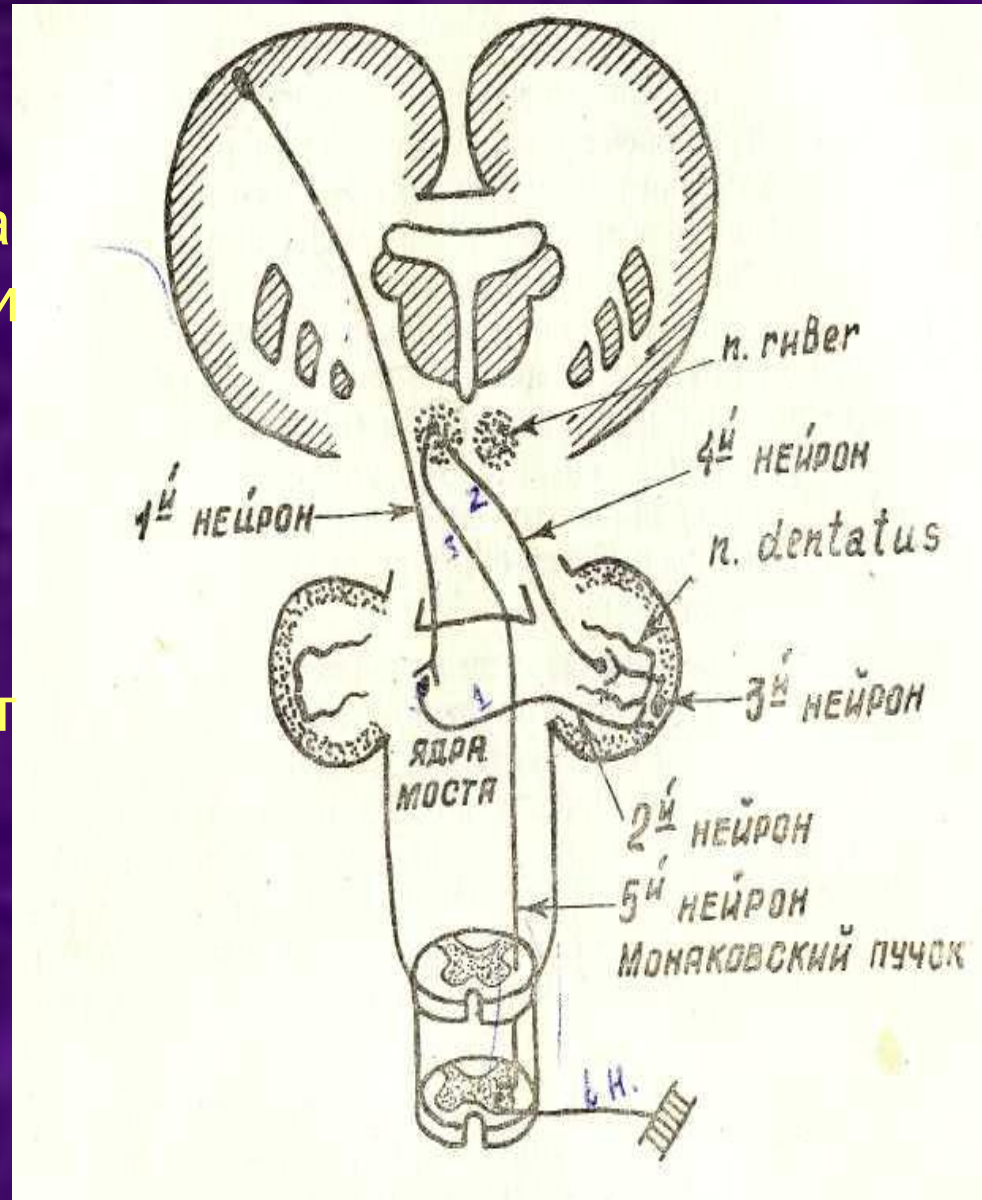
II нейрон – собственные ядра моста →через средние ножки мозжечка – 1 перекрест

III нейрон – кора мозжечка

IV нейрон – зубчатое ядро мозжечка → через верхние ножки мозжечка - 2 перекрест - Вернекинга

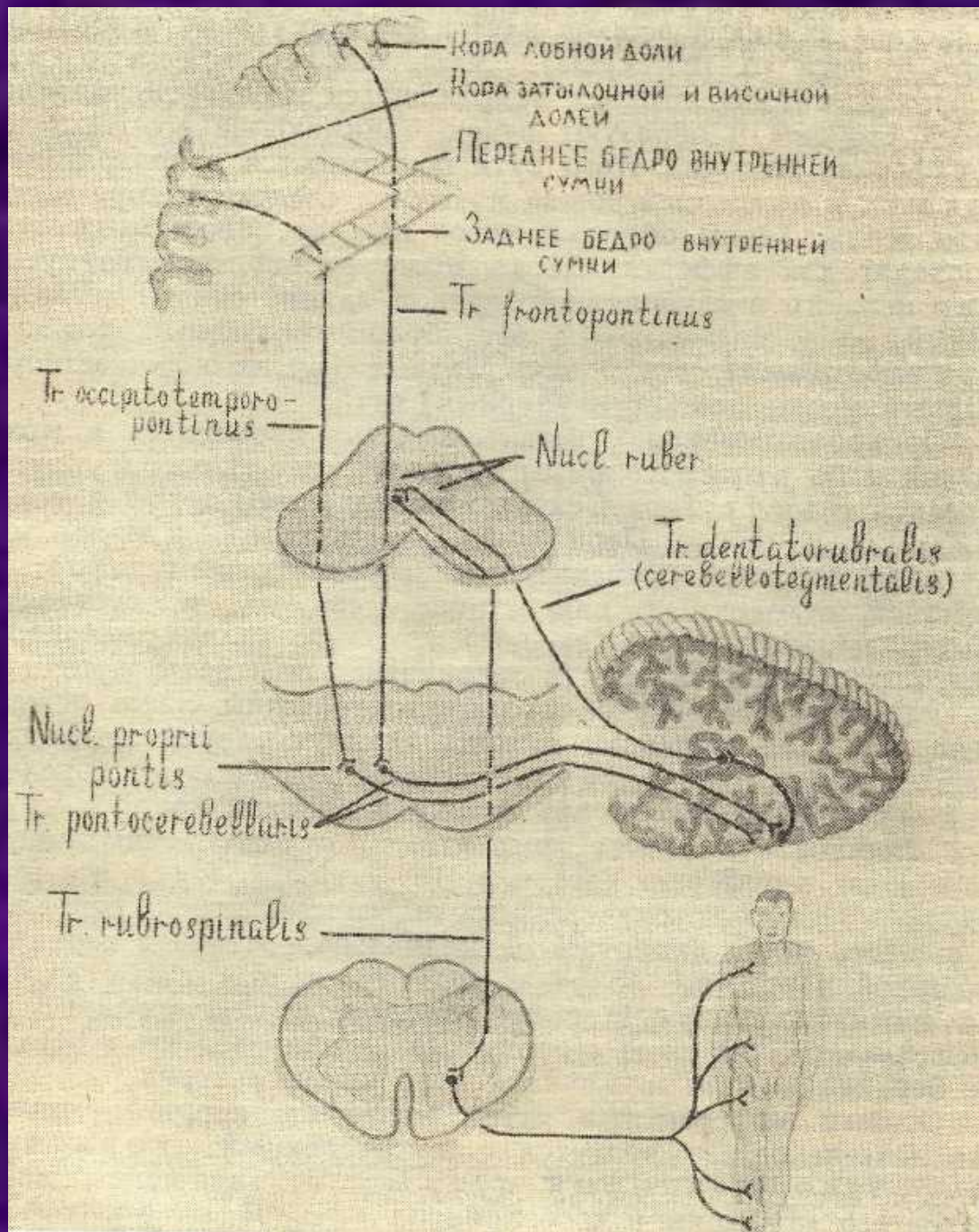
V нейрон – красное ядро → 3 перекрест (Фореля) – путь Манакова

VI нейрон – передние рога спинного мозга



Лобно-мостовой тракт  
проходит через  
переднее бедро  
внутренней капсулы

Затылочно-височно-  
мостовой путь  
проходит через заднее  
бедро внутренней  
капсулы





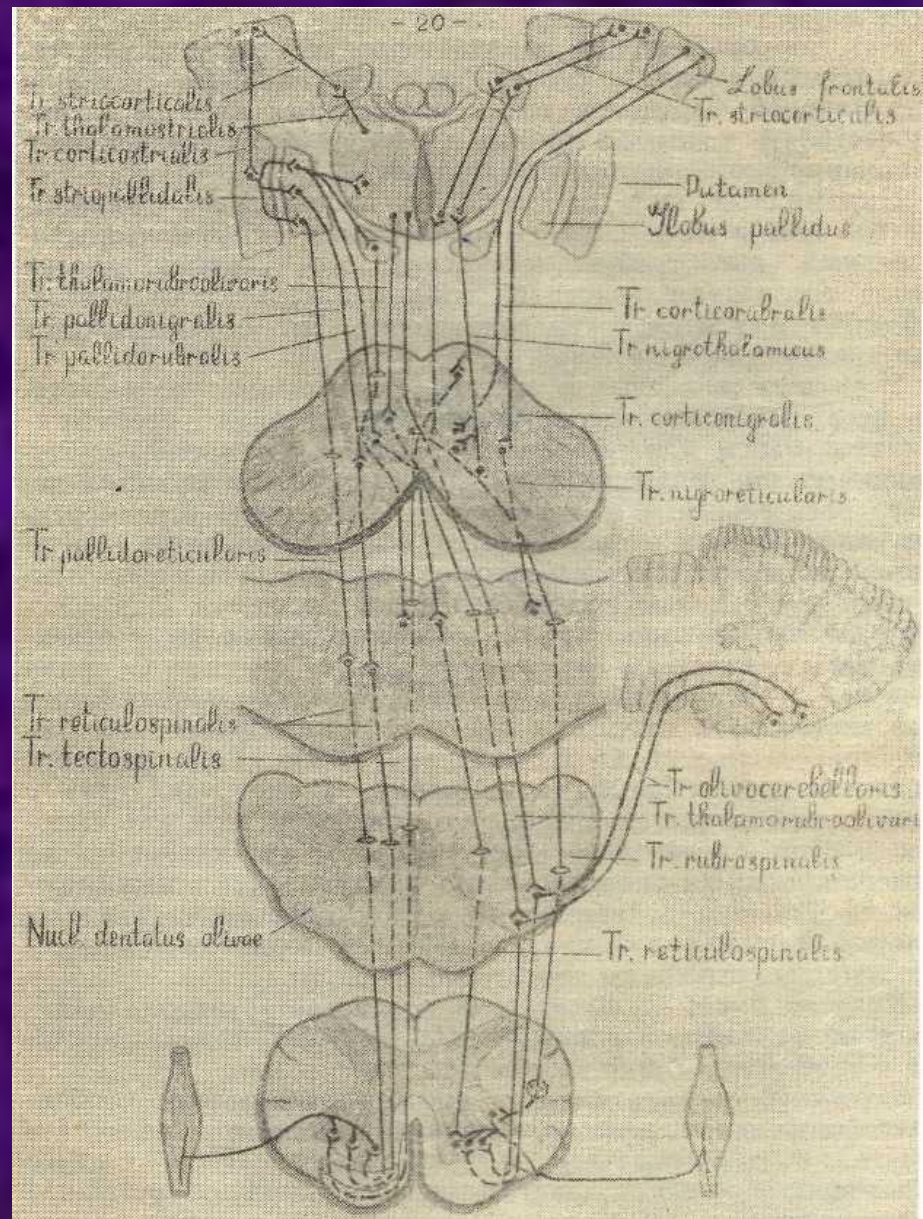
# Нисходящие пути

От черного вещества и бледного шара идут волокна к ядрам покрышки среднего мозга и мозгового ствола, от них к двигательным нейронам спинного мозга – нигро-ретикулярно-спинномозговой, паллидо-ретикулярно-спинномозговой тракт

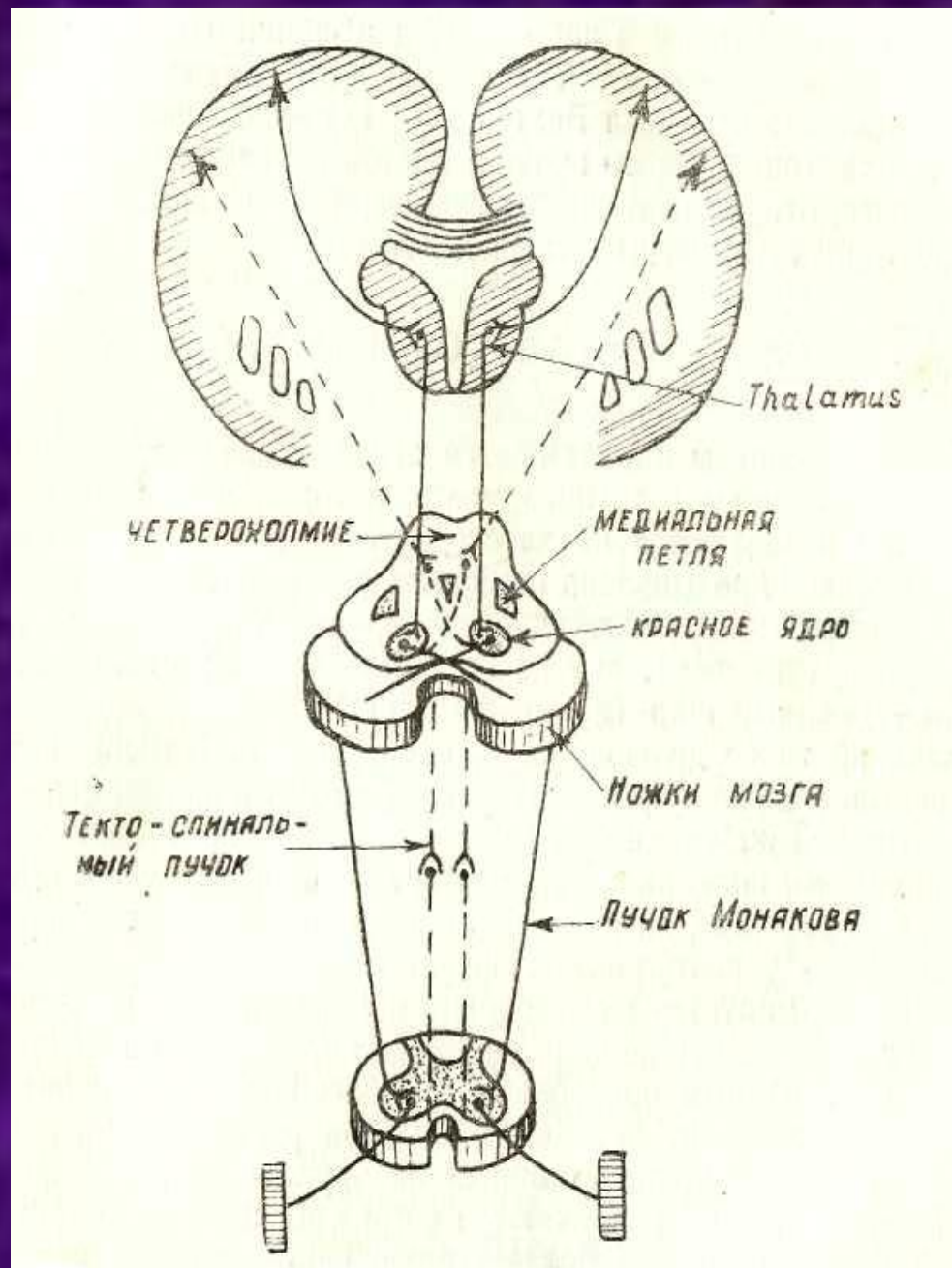
От ядер ствола к передним рогам спинного мозга – предверно-спинномозговой путь, оливо-спинномозговой путь, покрышечно-спинальный путь, красное ядро-спинномозговой, ретикуло-спинальный тракт

# Восходящие пути

От черного вещества к ядрам заднего таламуса и субталамическому ядру



Связь коры  
головного мозга с  
мостом,  
мозжечком,  
красным ядром и  
спинным мозгом



# Поражение экстрапирамидной системы

## Поражение стриарной системы

### ГИПОТОНИЧЕСКИ-ГИПЕРКИНЕТИЧЕСКИЙ СИНДРОМ

В основе лежит дефицит тормозящего влияния стриатума на нижележащие двигательные центры → мышечная гипотония и избыточные непроизвольные движения – гиперкинезы.

Возникают непроизвольно, исчезают во сне, усиливаются при волнении.

При поражении оральной части полосатого тела – гиперкинезы мышц лица, шеи, средней части – мышц туловища, рук, каудальной части – мышц ног.

## Поражение паллидарной системы

### ГИПЕРТОНИЧЕСКИ-ГИПОКИНЕТИЧЕСКИЙ СИНДРОМ (СИНДРОМ ПАРКИНСОНИЗМА)

В основе лежит недостаточность дофаминергической системы головного мозга. Синтезируется дофамин в клетках черной субстанции, затем по нигростриарным путям поступает в хвостатое ядро. Там дофамин выступает в роли тормозного медиатора, усиливается тоническое влияние, что приводит к ригидности.

# ГИПОТОНИЧЕСКИ-ГИПЕРКИНЕТИЧЕСКИЙ СИНДРОМ

## Виды гиперкинезов

- **Хореические гиперкинезы** (хорея – пляска) – быстрые беспорядочные сокращения различных групп мышц лица, туловища, конечностей.
- **Атетоз** (athetosis – подвижный) – изменчивое, подвижное напряжение мышц, попеременно в различных мышечных группах.
- **Гемибаллизм** – бросковые движения конечностей.

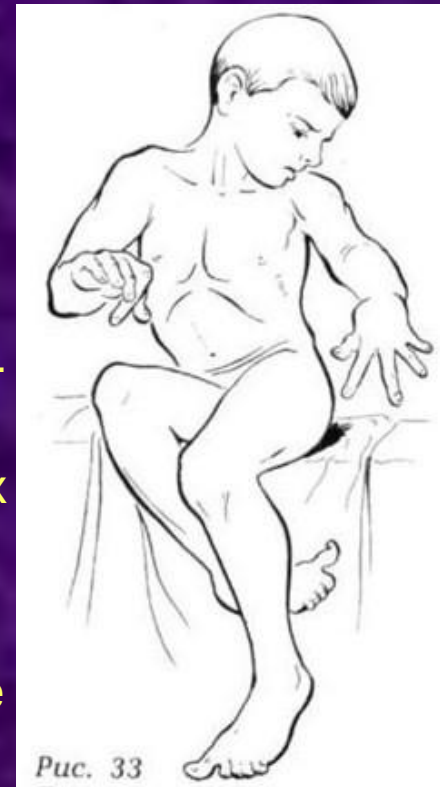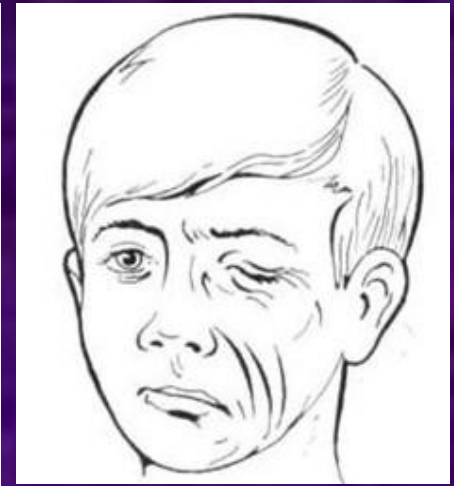


Рис. 33

- **Торсионная дистония** – судорожное переразгибание позвоночника в шейном и поясничном отделах. Вращательные, штопорообразные движения.
- **Спастическая кривошея** – гиперкинез в виде тонических или клонико-тонических судорог мышц шеи.
- **Лицевой гемиспазм**
- **Миоклании** – кратковременные молниеносные клонические подергивания мышц ритмического характера.
- **Тики** – клонические подергивания группы мышц.

# ГИПЕРТОНИЧЕСКИ-ГИПОКИНЕТИЧЕСКИЙ СИНДРОМ

## (СИНДРОМ ПАРКИНСОНИЗМА)

- Гипокинезия
- Ригидность мышц
- Тремор покоя

1. Гипокинезия — снижение инициативы к осуществлению движений.

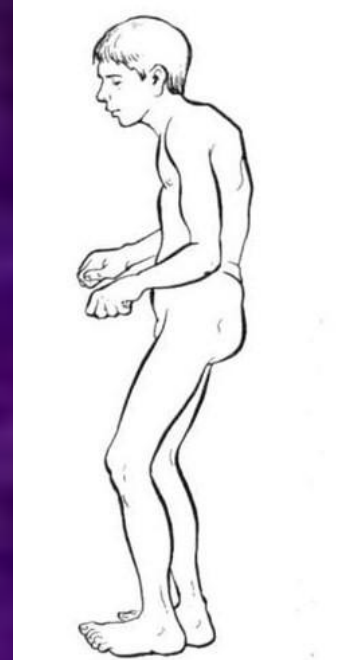
Брадикинезия — замедленность движений

Олигокинезия — затруднение инициации движений, обеднение движений

2. Ригидность — повышение мышечного тонуса по пластическому типу, по типу «зубчатого колеса».

3. Тремор покоя — стереотипное, ритмичное дрожание с частотой 3-6 Гц преимущественно в дистальных отделах конечностей по типу «счета монет». Проявляется в покое, уменьшается при движении

Постуральная неустойчивость. Нарушение письма, речи.  
Вегетативная недостаточность.





# Лечение Паркинсонизма

1. Препараты леводопы (мадопар, наком, синдопа).
2. Агонисты дофаминовых рецепторов (проноран, мирапекс, бромокриптин).
3. Холинолитические препараты (циклодол, акинетон).
4. Препараты амантадина (мидантан, ПК-мерц).
5. Ингибиторы моноаминоксидазы типа В (селегилин, юмекс).

# Координация движений -

согласованная работа мышц,  
необходимая для сохранения  
равновесия тела в покое, для  
поддержания позы, а также для  
совершения правильных соразмерных  
точных мелких движений.

«Coordinatio» -упорядочивание.

# Координация движений осуществляется:

- **МОЗЖЕЧКОМ,**
- **СПИННЫМ МОЗГОМ,**
- **СТВОЛОМ ГОЛОВНОГО МОЗГА,**
- **ПОДКОРКОВЫМИ ГАНГЛИЯМИ,**
- **КОРОЙ ГОЛОВНОГО МОЗГА.**



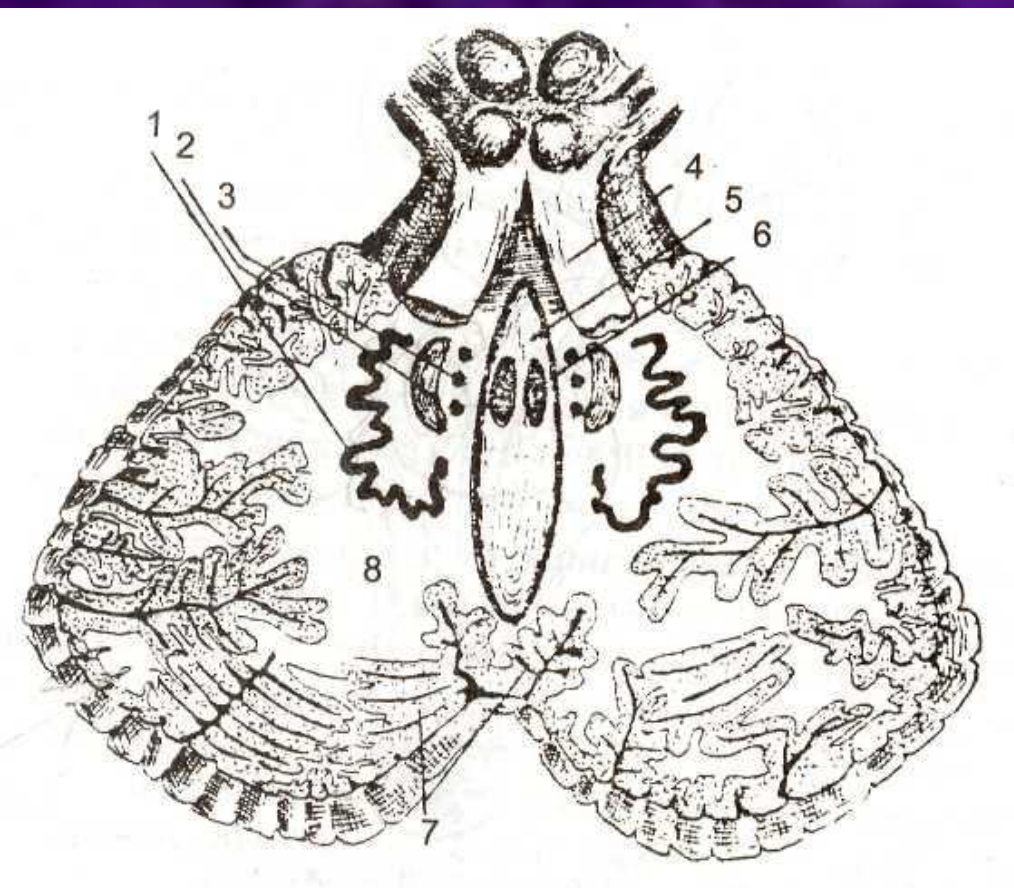
# СТРОЕНИЕ МОЗЖЕЧКА

2 полушария

червь мозжечка (vermis)

3 пары ножек

ядра мозжечка



1 – зубчатое ядро

(nuc.dentatus),

2 – пробковидное ядро

(n.emboliformis)

3 – шаровидное ядро

(nuc.globosus),

4 – верхние мозжечковые

ножки,

5 – червь (vermis),

6 – ядро покрывки (шатра,

nuc.fastigii),

7 – кора мозжечка,

8 – тело мозжечка

# СОМАТОТОПИЧЕСКАЯ ПРОЕКЦИЯ В КОРЕ ЧЕРВЯ И ПОЛУШАРИИ МОЗЖЕЧКА

В коре мозжечка: руки  
представлены в передних  
отделах полушарий, ноги – в  
задних.

В коре червя: голова и шея  
– в передних отделах,  
туловище – в задних  
отделах.



# Функции мозжечка

1. Антигравитационная функция – автоматическое распределение мышечного тонуса. Человек в любом положении сохраняет устойчивость.
2. Антиинерционная – своевременное включение мышц синергистов и антагонистов для гашения силы инерции.
3. Поддержание оптимального мышечного тонуса.
4. Координация движений.

# Афферентные пути мозжечка

От ядер Голя и Бурдаха – через нижние ножки мозжечка в ядра шатра- информация о положении частей тела по отношению друг к другу.

## Задний спинocerebellлярный путь (Флексига):

I нейрон – спинальный ганглий → в составе заднего корешка

II нейрон – клетки колонки Кларка-Штиллинга → через нижнюю мозжечковую ножку

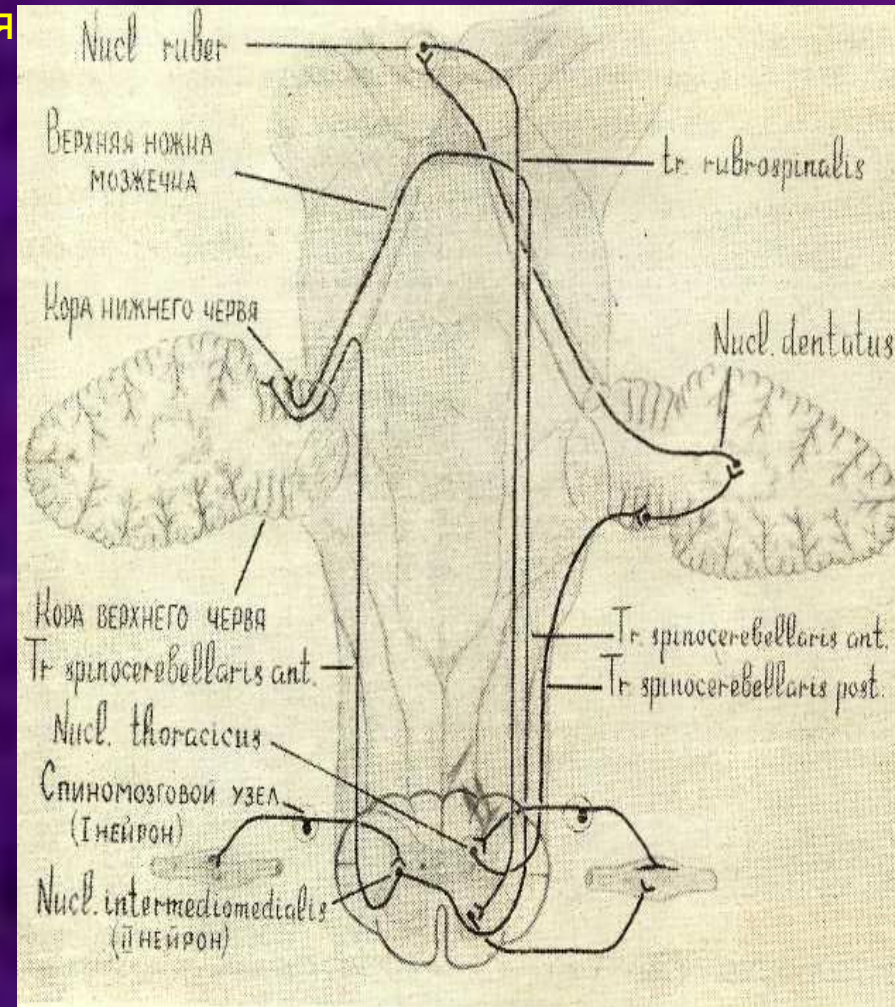
III нейрон – кора червя мозжечка

IV нейрон – зубчатое ядро → перекрест Вернекинга

V нейрон – красное ядро → перекрест Фореля

VI нейрон – альфа- и гамма-мотонейроны передних рогов спинного мозга

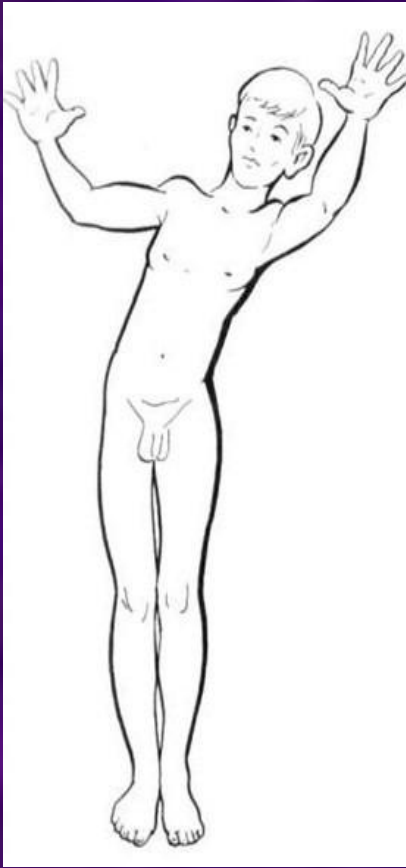
## Передний спинocerebellлярный путь (Говерса)



# ЭФФЕРЕНТНЫЕ ПУТИ МОЗЖЕЧКА

- Зубчато-красноядерный - проходит в верхних ножках мозжечка, совершает полный перекрест (Вернекинга)
- Зубчато-таламический путь – в верхних ножках мозжечка
- Мозжечково-вестибулярный (преддверный) – аксоны нейронов ядра покрышки проходят через нижнюю ножку мозжечка и достигают вестибулярных ядер и ядер ретикулярной формации.
- Мозжечково-оливный путь – аксоны зубчатого ядра достигают оливы продолговатого мозга.
- Мозжечково-ретикулярный путь – аксоны нейронов шаровидного и пробковидного ядер, ядер покрышки, которые через верхние и нижние ножки мозжечка достигают ретикулярной формации ствола мозга.

# ПАТОЛОГИЯ МОЗЖЕЧКА (Мозжечковая атаксия)



1. НАРУШЕНИЕ РАВНОВЕСИЯ ТЕЛА  
При стоянии - Статическая атаксия  
При ходьбе – Динамическая атаксия.
2. СНИЖЕНИЕ МЫШЕЧНОГО ТОНУСА  
(Гипотония).
3. СКАНДИРОВАННАЯ РЕЧЬ.
4. НИСТАГМ.
5. ИНТЕНЦИОННОЕ ДРОЖАНИЕ при целенаправленных движениях.

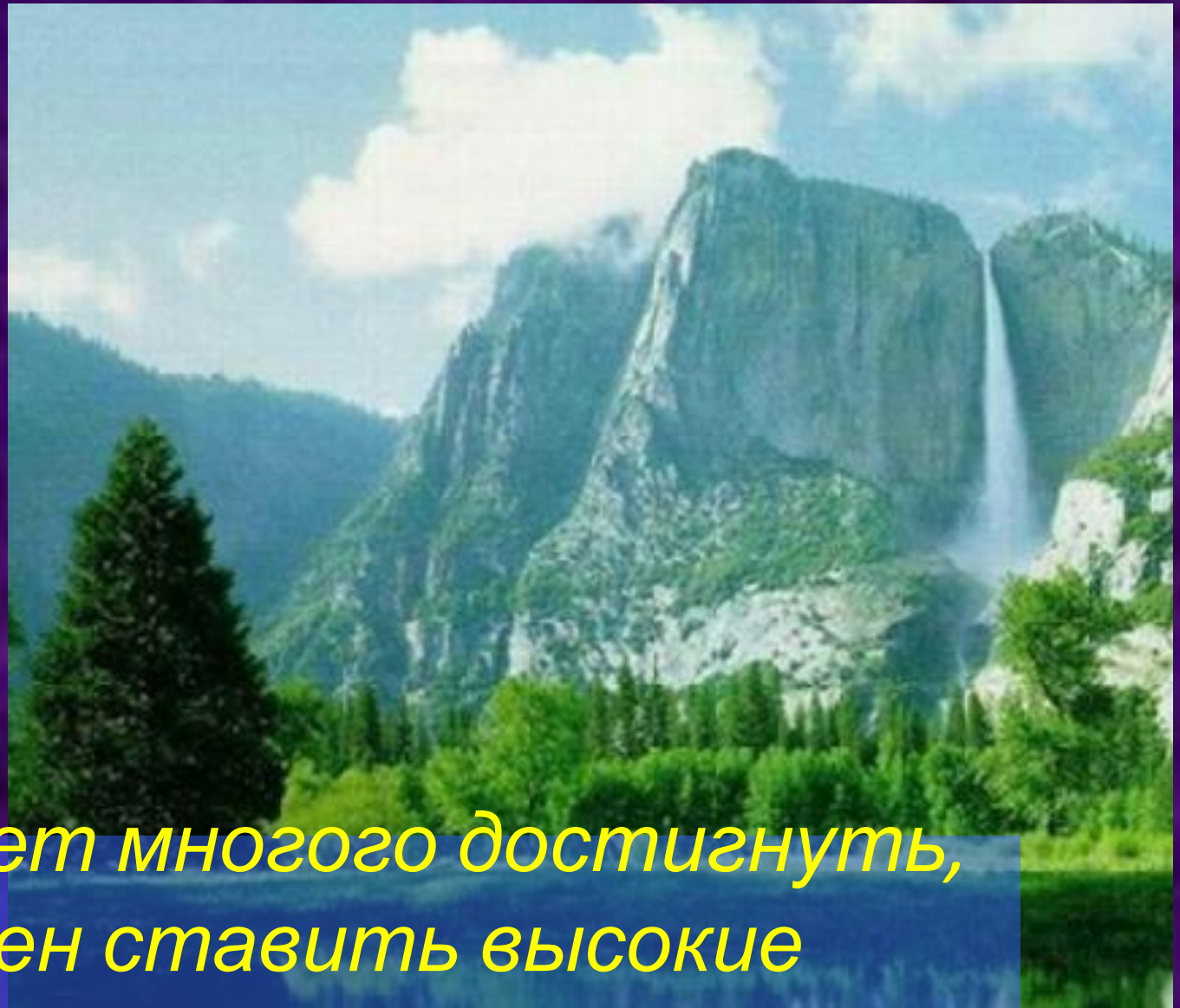
6. Симптом отсутствия обратного толчка (Мари-Стьюарт-Холмса).

7. Дисметрия

8. Адиадохокинез

# Виды атаксий

1. Мозжечковая атаксия.
2. Сенситивная атаксия. При расстройстве мышечно-суставного чувства (поражение задних столбов). Усиливается в темноте. Походка штампующая.
3. Вестибулярная атаксия. Усиление нарушений при наклонах туловища в сторону пораженного лабиринта. Системное головокружение, тошнота, рвота, которые усиливаются при наклонах головы.
4. Лобная атаксия. Поражение лобной, височной, затылочной доли. Астазия, абазия. Неправильная ходьба – с перекрещенными ногами.
5. Невротическая атаксия (истерическая). Характеризуется вычурностью, больные не падают не причиняют себе травмы



*«Кто хочет многого достигнуть,  
должен ставить высокие  
требования»*

*Гёте*



**Спасибо за внимание!**

