ҚР ДЕНСАУЛЫҚ САҚТАУ МИНИСТРЛІГІ
С.Д.АСФЕНДИЯРОВ АТЫНДАҒЫ ҚАЗАҚ ҰЛТТЫҚ МЕДИЦИНА УНИВЕРСИТЕТІ

МИНИСТЕРСТВО ЗДРАВООХРАНЕНИЯ РК
КАЗАХСКИЙ НАЦИОНАЛЬНЫЙ МЕДИЦИНСКИЙ УНИВЕРСИТЕТ ИМЕНИ С.Д. АСФЕНДИЯРОВА

ПРЕЗЕНТАЦИЯ

Тақырып: Электрокардиография.Жүрекше, қарынша гипертрофиясы, ЭКГ көріністері.

Дайындаған: Кибирова Р.
Тексерген: Носимова А.
Курс: 5
Факультет: ЖМ 30-2к

Жоспар:

Кіріспе

Негізгі бөлім

- Электрокардиография түсінігі, құрылысы;
- Қолданылуы, электрокардиограмма элементтері, ЭКГ талдауы;
- Жүрекшелер гипертрофиясы, ЭКГ өзгерістері;
- Қарыншалар гипертрофиясы, ЭКГ өзгерістері;

Қорытынды

Пайдаланылған әдебиеттер.

Кіріспе

- Электрокардиография жүректің қызметін зерттеуде ең тиімді және сенімді әдіс болып табылады. Ол ауыру сезімінсіз, алдын ала дайындықсыз, тез арада нәтижесін алуға мүмкіндік беруші әдіс. Бұл әдіс арқылы скрининг жүргізуге, жүректің туа және жүре пайда болған ақаулары, функционалдық қызметі жайлы анық ақпарат бере алады. Сондықтан, кең қолданылатын әдіс болып табылады.

- Электрокардиография (ЭКГ) бұл - жүрек бұлшықетінде түзілетін биоэлектрлік потенциалдарды графикалық тіркеу әдісі.
- Электр потенциалдары теріс зарядқа ие болған, қозған ет талшықтары мен оң зарядты қозбаған ет талшықтары арасындағы электр айырмашылығы.

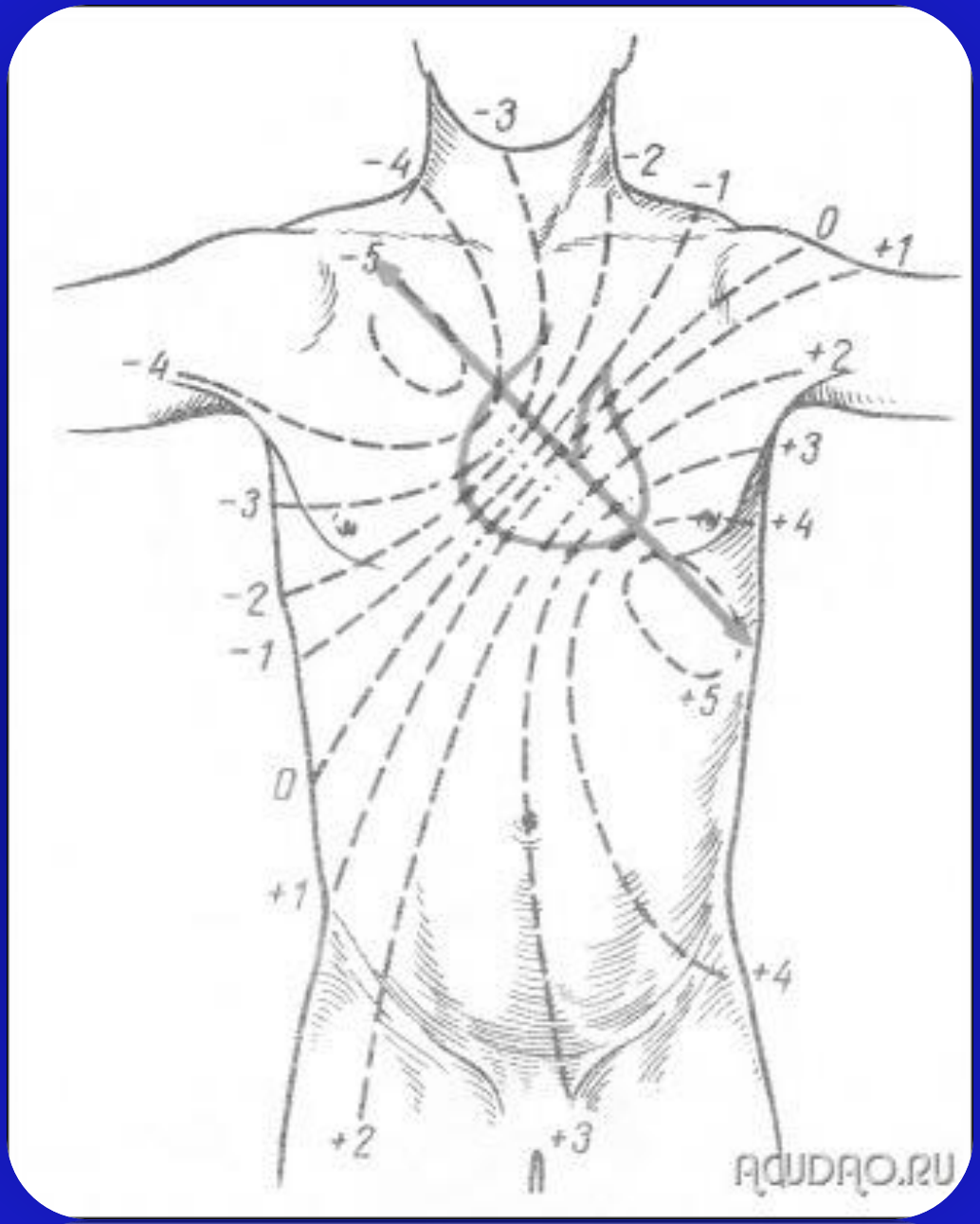
-3
-4
-2
-1
0
+1
-5
-4
+2
+3
-3
+4
-2
-1
+5
0
+1
+4
+2
+3
AQUDAO.RU

Электрокардиографтың құрылысы:

1. Қабылдағыш құрылым

- Электродтар, бұлар тексерілушінің денесіндегі қозу пайда болатын жүрек бұлшықеттерінің көріністерінің әр түрлілігін анықтау үшін тіркеледі.

2. Күшейткіштер

- Катод шамдарының жүйесін көрсететін және аздаған күшті жоғарылатуға мүмкіндік жасайтын бөлім.

3. Гальванометр

- Күштің жоғарылығын өлшейді.

4. Тіркеуші құрылым

- Лентаны жылжытатын механизм және уақытты көрсететін белгі.

5. Қоректену блогы

- Қоректену тоқпен жалпы сеттен немесе аккумулятордан келеді.

- Электрокардиограмма – жүректің жұмысы нәтижесінде пайда болған және дененің жоғарғы бөлігіне таралатын потенциалдар айырмашылығының графикалық көрінісі.

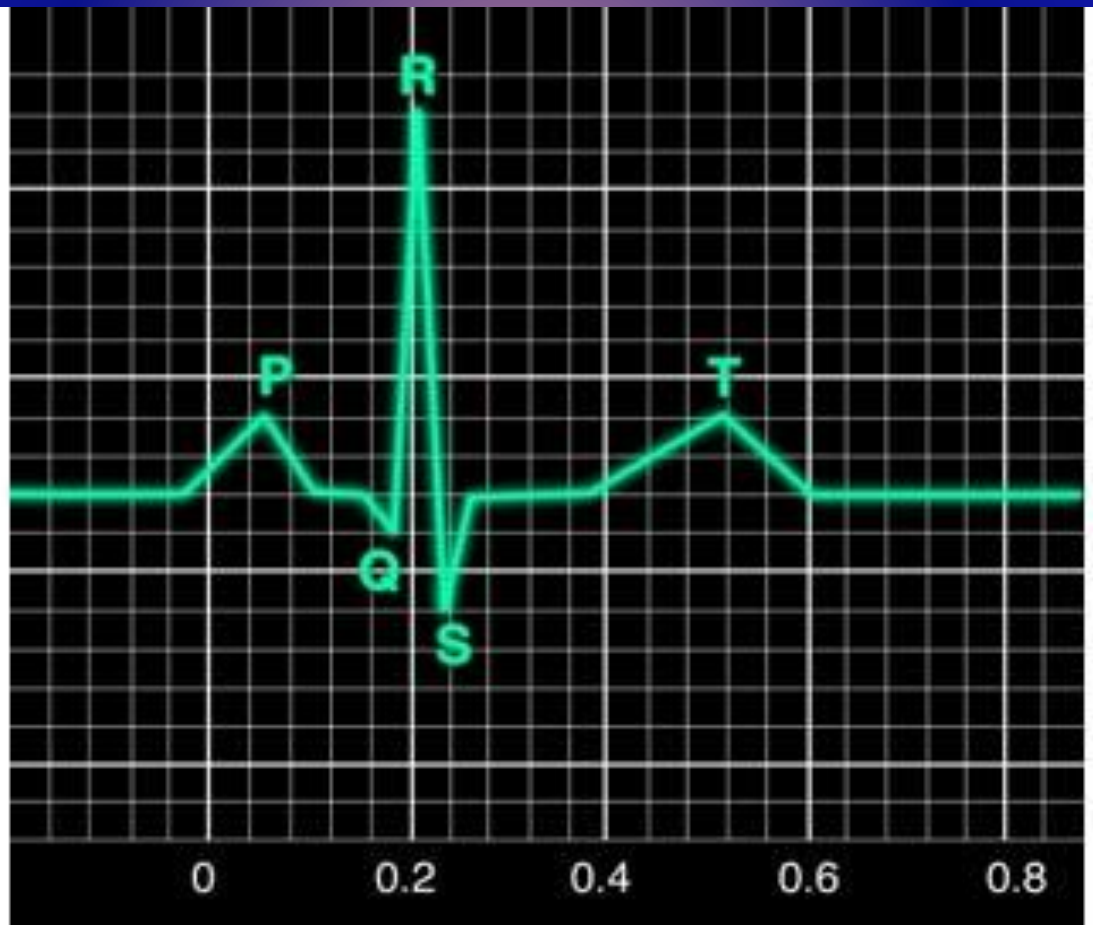

Қолданылуы

- Жүрек жиырылуының жиілігі және ырғағы;
- Миокардтың жіті және созылмалы зақымдалуы;
- Калий, магний, кальций және басқа да электролиттер алмасуының бұзылыстары;
- Жүрекішілік өткізгіштік бұзылуы;
- ЖИА – ға және жүктемелі сынамаларда скрининг үшін;
- Жүректің физикалық жағдайы туралы түсінік береді;
- Жүректен тыс ауруларда, мысалы, өкпе артериясының тромбоэмболиясы;
- Жүректің жіті патологияларын анықтау үшін.

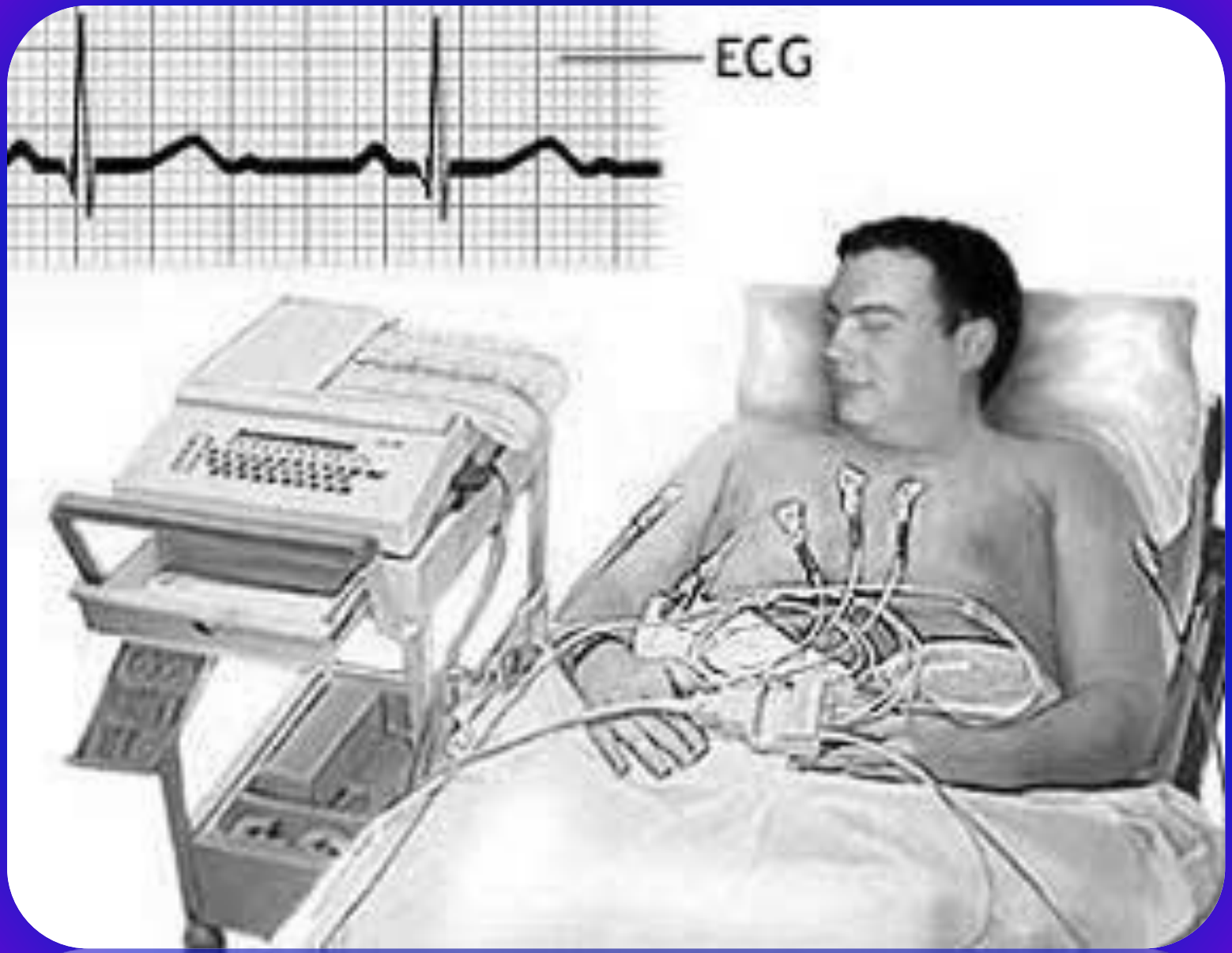
ECG

ЭКГ – ні тіркеу жүйесі

3 стандарттық

6 көкіректік

3 бір полюсті күшейтілген

3 стандарттық тіркелу

1. Оң қол мен сол қол білезіктері;
2. Оң қол мен сол аяқ;
3. Сол қол мен сол аяқ.

I отведение

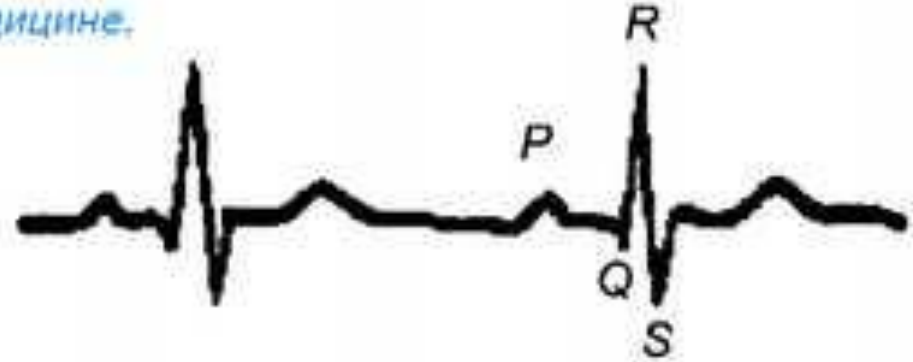

II отведение

III отведение

Көкіректік тармақ

- V1 • Төстің оң жақ шекарасынан IV қабырғааралығы
- V2 • Төстіңсол жақ шекарасынан IV қабырғааралығы
- V3 • V2 және V4 аралығы
- V4 • Бұғана ортаңғы сызығы бойынша V қабырғааралығы
- V5 • V қабырға аралықтың сол жақ алдыңғы қолтық сызығымен
- V6 • V қабырға аралықтың сол жақ ортаңғы қолтық сызығымен қиылысы

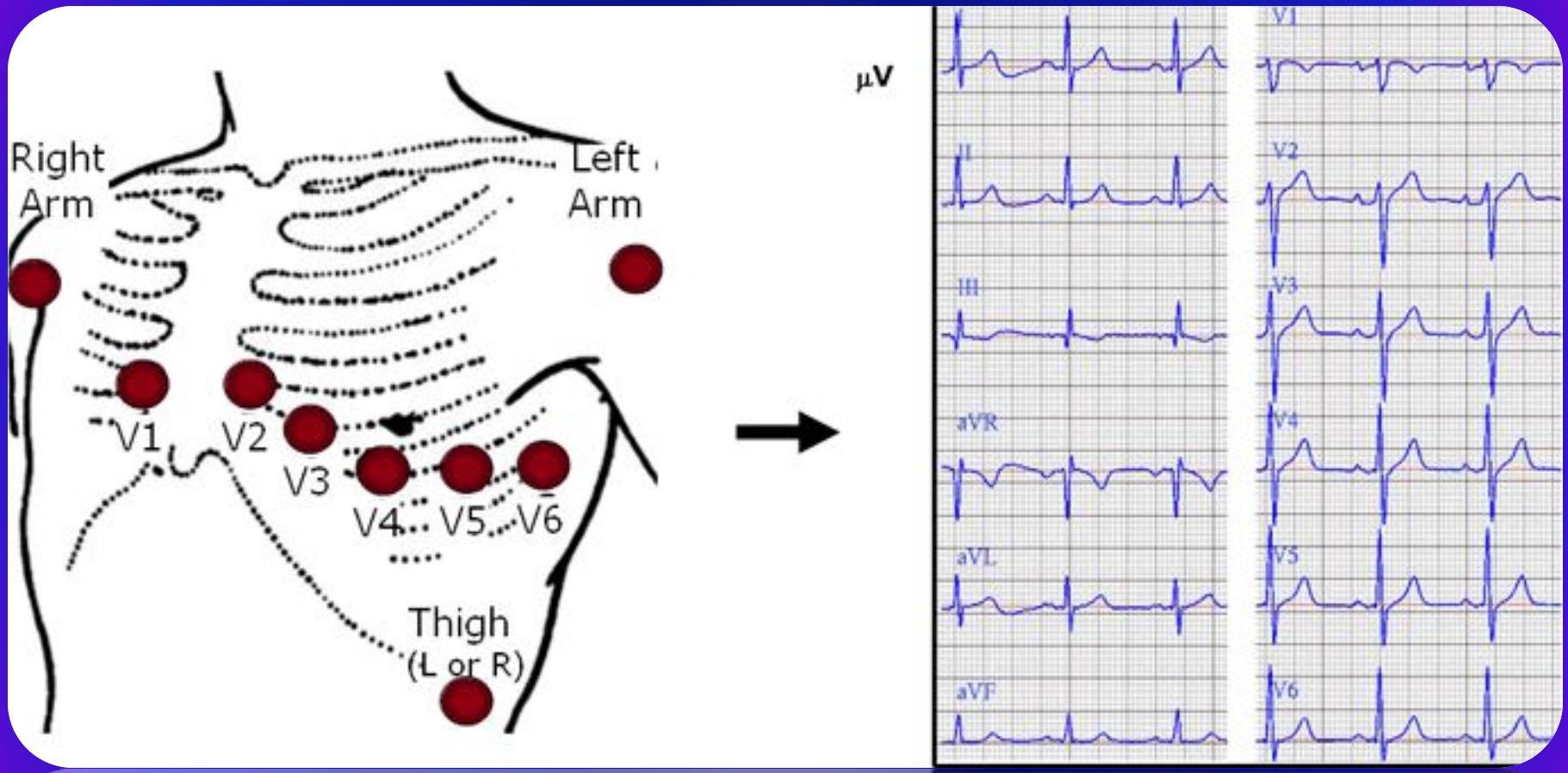
Right Arm
Left Arm
V1
V2
V3
V4
V5
V6
Thigh (L or R)
µV
I
II
III
aVR
aVL
aVF
V1
V2
V3
V4
V5
V6

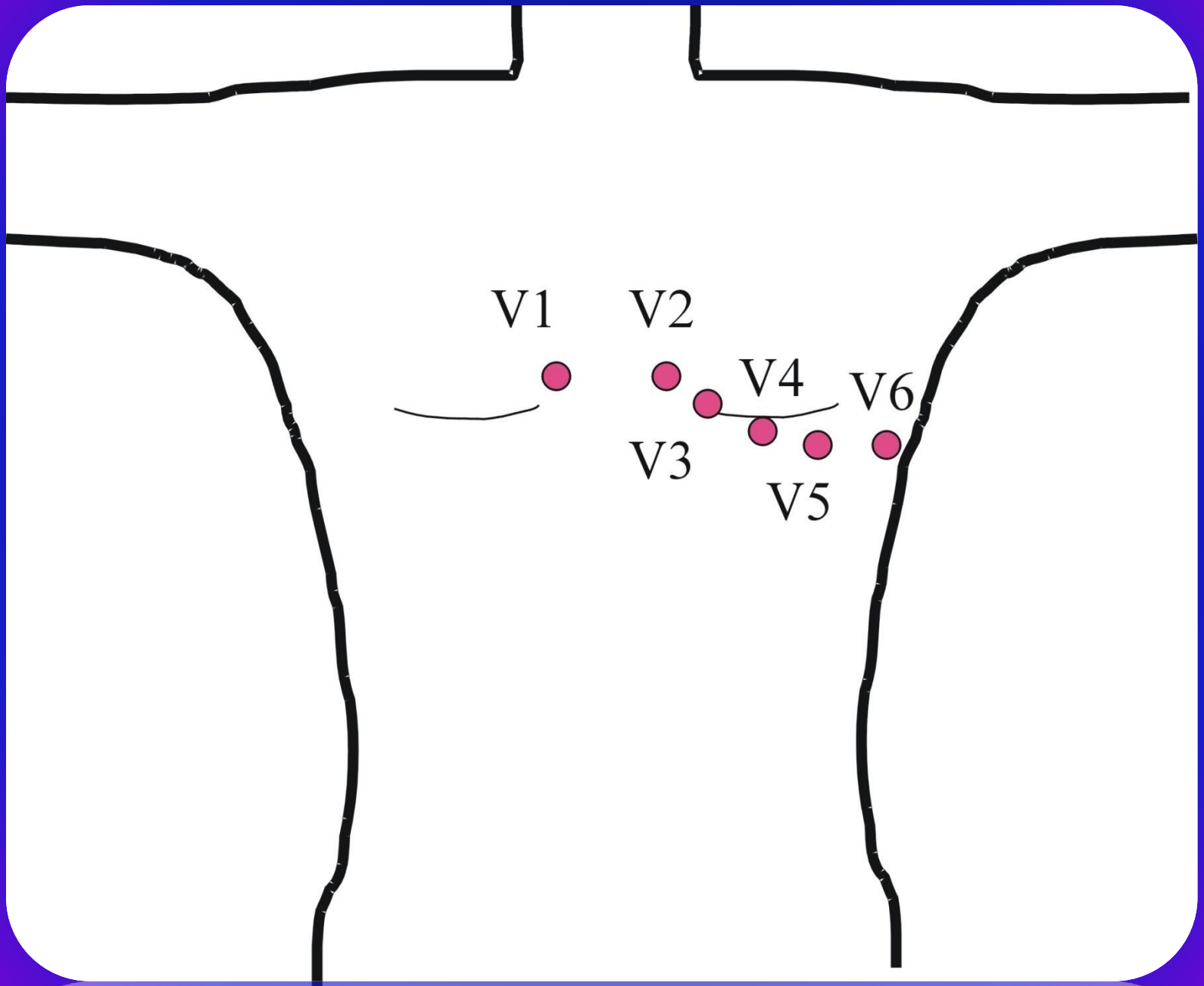
V1
V2
V4
V6
V3
V5

- Изоэлектрлік сызық жүректің диастола фазасы кезіндегі, токтардың әсері болмаған кездегі электрокардиограф сызығы.
- Токтардың әсерінің пайда болуы қисық сызықтармен беріледі.

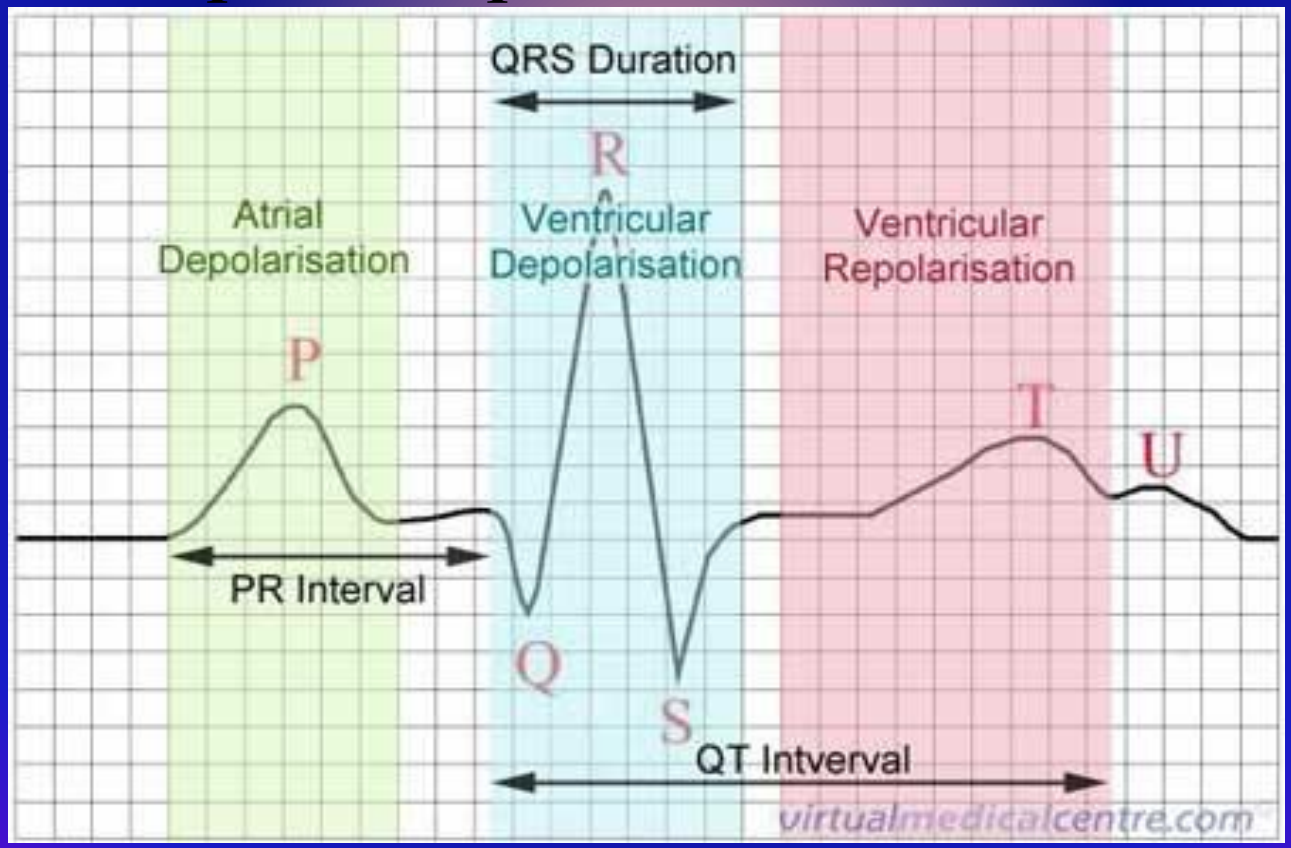

ЭКГ элементтері

1. Оң сермерлер P, R, T және тұрақсыз U сол сермерлер Q, S;
2. Интервалдар P-Q, S-T, және R-R;
3. Комплекстер QRS және QRST.

Серме	Амплитудасы мм	Пайда болу кезеңі
P	1-2	жүрекшелердің қозуы, жоғарылаған бөлігін оң жүрекше, төмендеген бөлігін сол жүрекшенің қозуы
Q	0.03	қарыншааралық перденің қозуы
R	5-15	екі қарыншаның қозуы
S	6	қарыншалардың толық қозуы
T	2.5 - 6	Реполяризация фазасы
U	1	-

Кешен	Ұзақтығы (сек)	Пайда болуы
P – Q	0.12	Жүрекшенің қозуынан басталып, қарыншалардың қозуының басталуы аралығы
S - T	1- 2 мм	Миокардтың толық реполяризациясы
Q – T	0.32 – 0.37 ерлер 0.35 – 0.40 әйелдер	Миокард қарыншаларының қозуының қалпына келуі және қозудың уақыты
R – R	0.8	Жүрек циклі

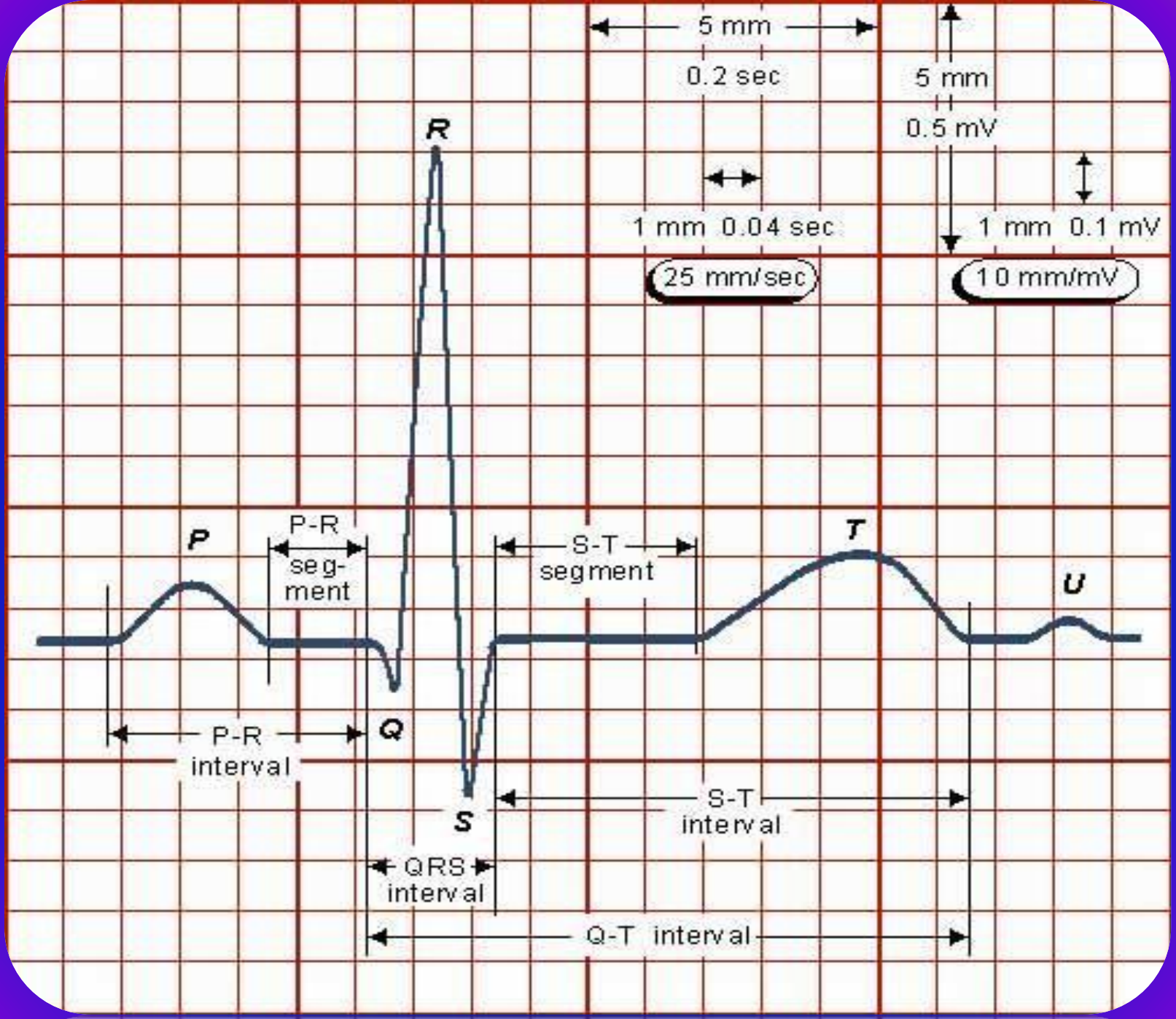
5 mm
0.2 sec
5 mm
0.5 mV
R
1 mm 0.04 sec
1 mm 0.1 mV
25 mm/sec
10 mm/mV
P
P-R
seg-
ment
S-T
segment
T
U
P-R
interval
Q
S
S-T
interval
QRS
interval
Q-T interval

Электрокардиограммфаны талдау реті

1. Жүрек ырғағының дұрыстығын анықтау:

Қалыпты жағдайда ырғақ жиілігі, синус түйінінен басталғандықтан және жүрекшелердің қозуы қарыншаларға қарағанда ерте болғандықтан, P сермесі қарыншалық комплекстің алдында болуы керек, R – R аралығының ұзақтығы бірдей, қалыпты жағдайда бұл аралықта мағынасыз кішкене ауытқулар болады. Ол 0.1 – ден аспайды.

2. Жүрек ырғағының жиілігін есептеу:

Бұл үшін бір жүрек циклының ұзақтығын анықтайды және бір минуттағы осындай циклдардың санын есептейді.

3. ЭКГ вольтажын анықтау. Ол үшін стандартты шықпалардағы R сермелерінің амплитудасын өлшейді. Қалыпты жағдайда ол 5-15 мм тең.

4. Жүректің электр осінің орналасуын анықтау. Стандартты шықпалардағы электр осінің орналасуы және QRS комплексінің ұзындығы арасындағы байланыс Эйнтховен үш бұрышында көрінеді. Стандартты шықпадағы ЭКГ негізінен фронтальды жазықтықтағы жүректегі электр күшінің бағытының қозғалысын көрсеткендіктен, бұл жазықтықты негізі жоғары, ал ұшы төмен қарайтын тік қабырғалы үш бұрыш түрінде көрсетуге болады.

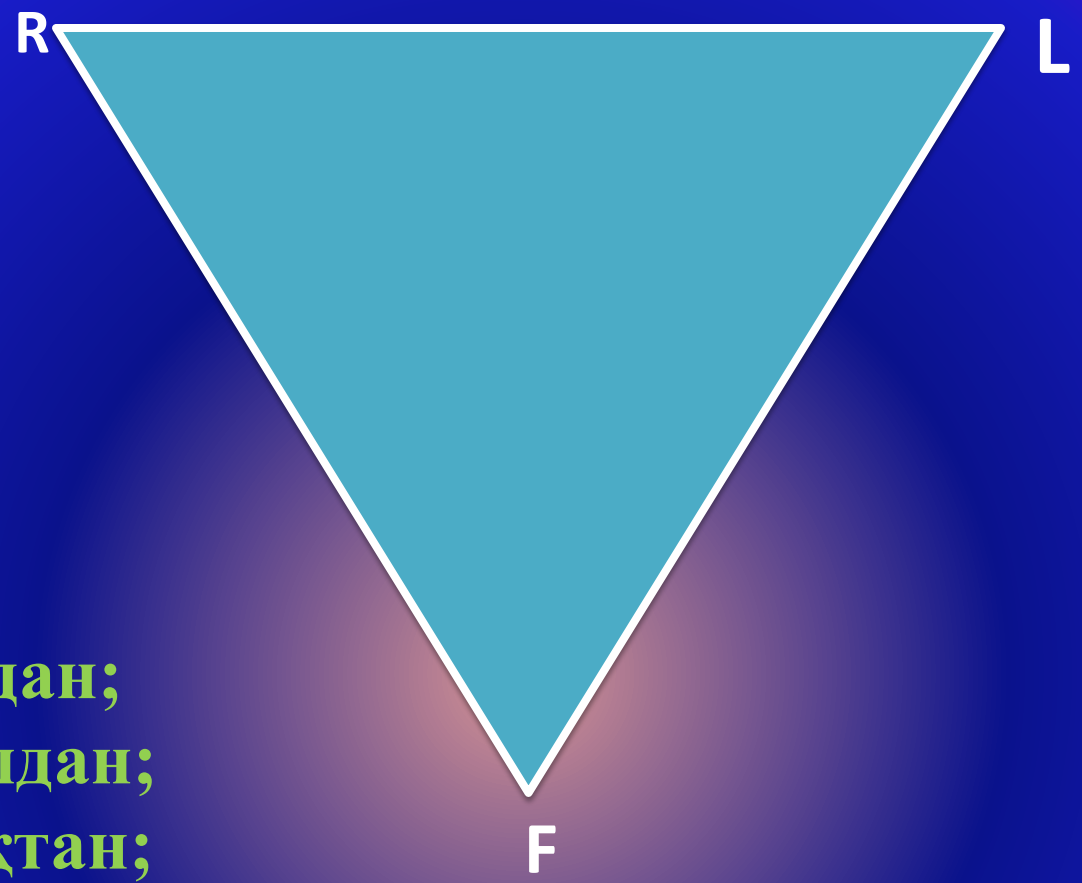

- P – оң қолдан;
- L – сол қолдан;
- F – сол аяқтан;
- R – L – қабырғасы I шықпа;
- R – F – қабырғасы II шықпа;
- L – F – қабырғасы III шықпа.

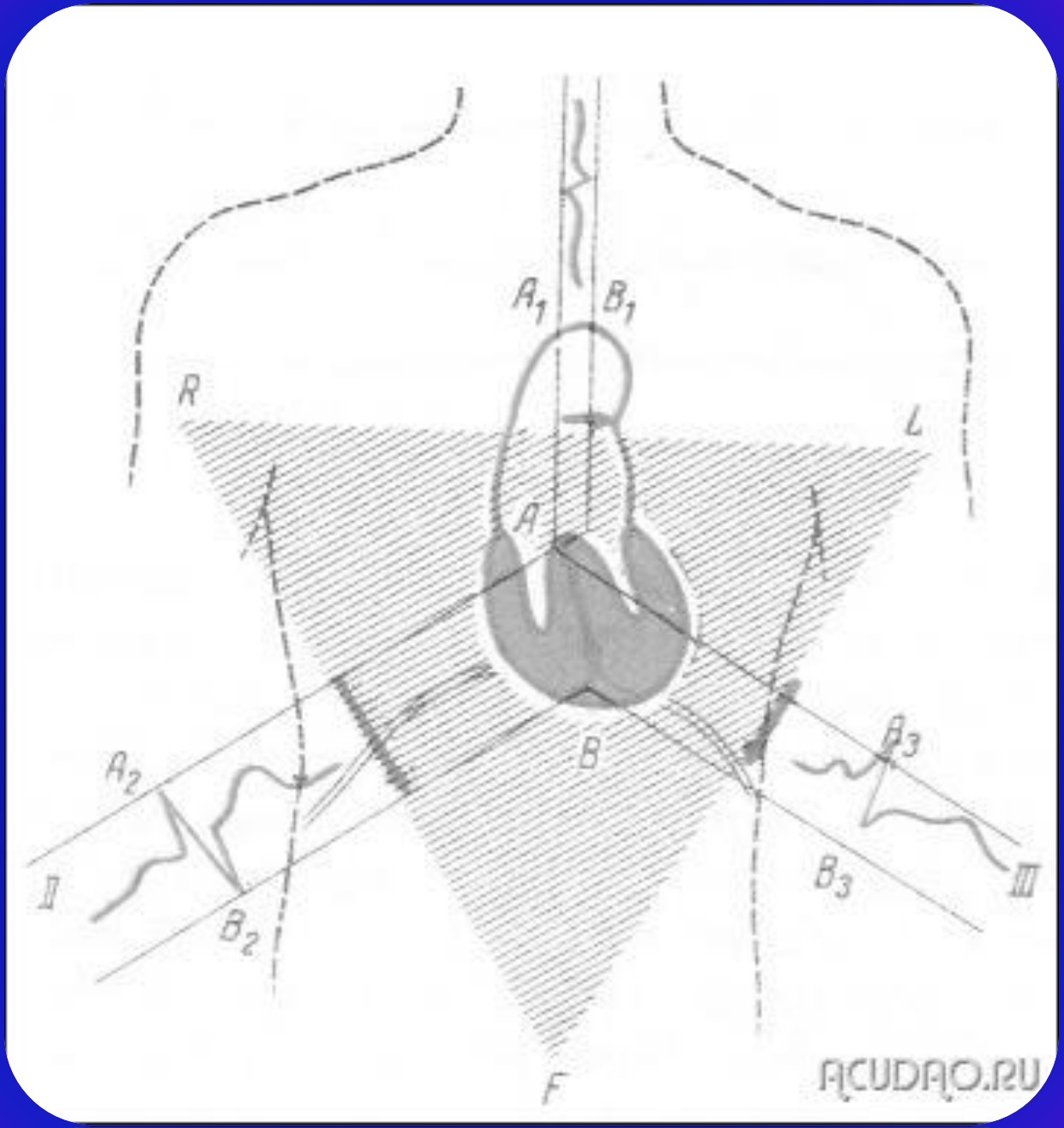
A1
B1
R
L
A
A
A
B
A2
B2
B3
B3
II
III
F
ACUDAO.RU

- 5. ЭКГ – нің бөлек элементтерінің биіктігі мен ұзақтығын анықтау. Р сермесінің, Р – Q аралығын, QRS және QRST комплексінің өлшемдерінің сермерлері ең жақсы көрінген стандартты шықпада жүргізіледі.

Оң жүрекшенің гипертрофиясы

- Созылмалы жүрек аурулары;
- Үш жармалы қақпақша жеткіліксіздігі;
- Туа біткен жүрек ақауларында кездеседі.

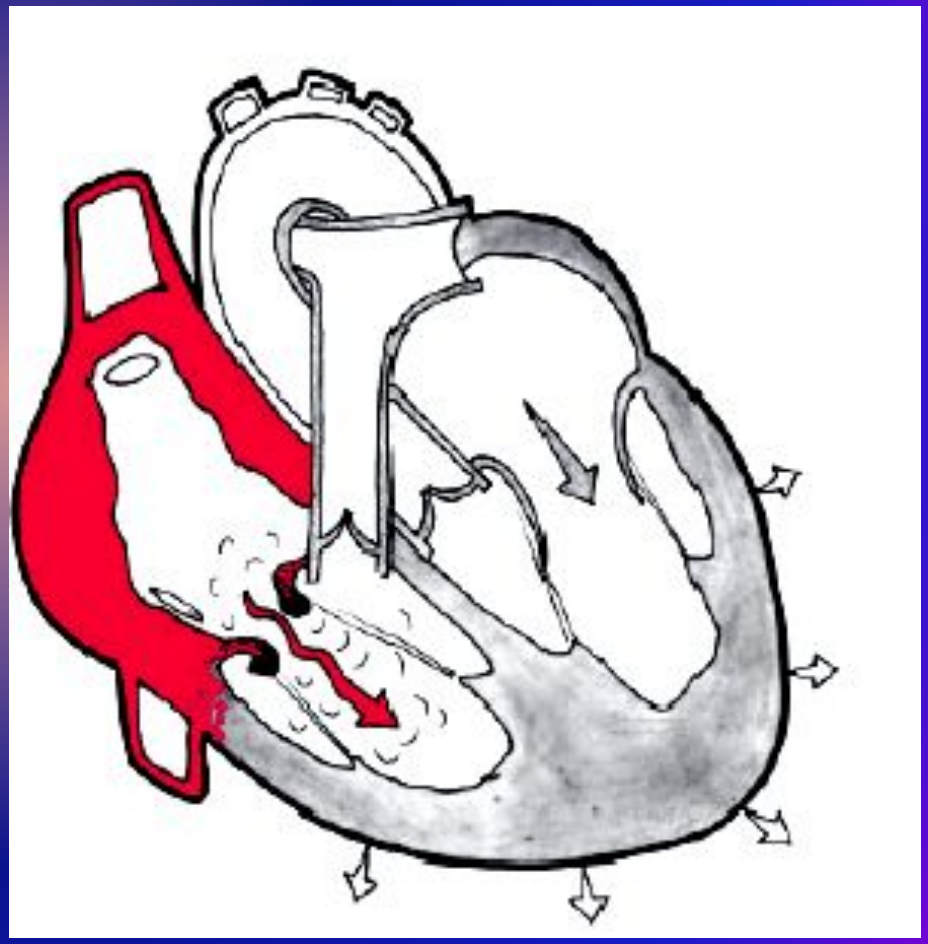

ЭКГ өзгерістері

- Биік , өткір тісті Р сермері, Р ұзындығы II III avF шықпаларында 2 – 2,5 мм асады;
- Р және Т тістерінің қатынасы Р II,III,avI > Т II, III, avI болады.

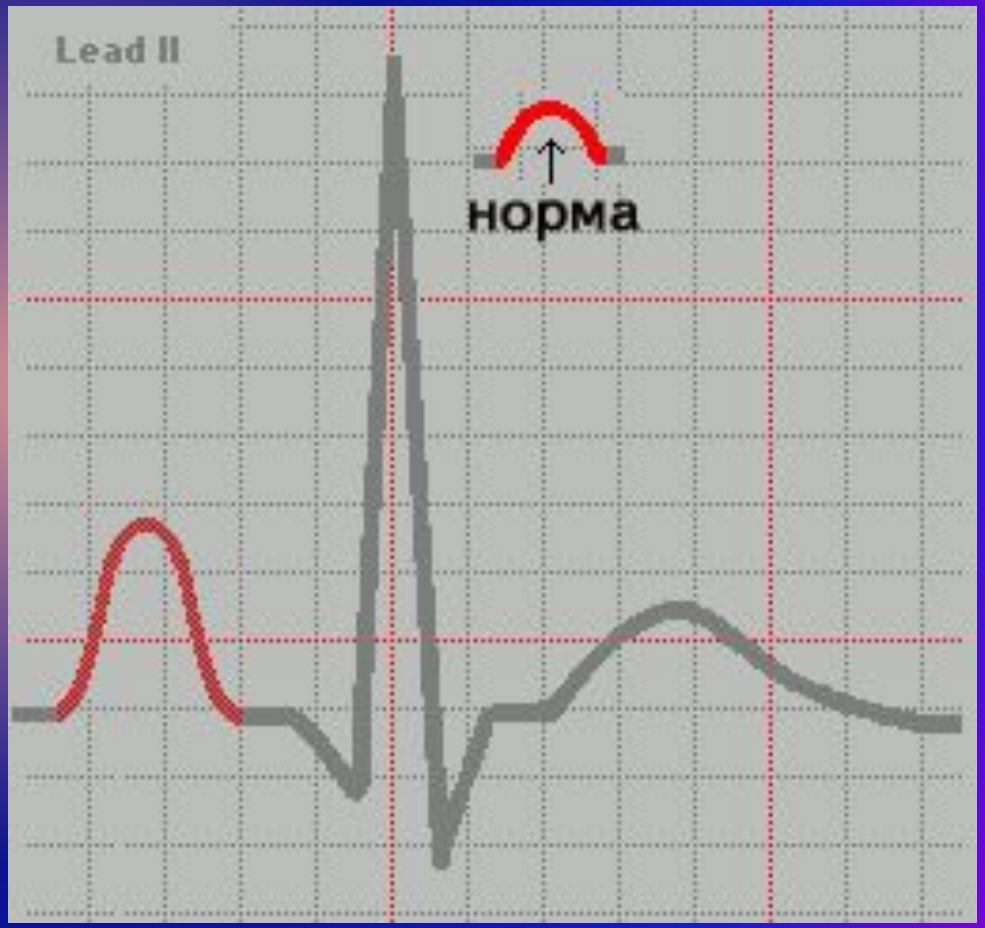

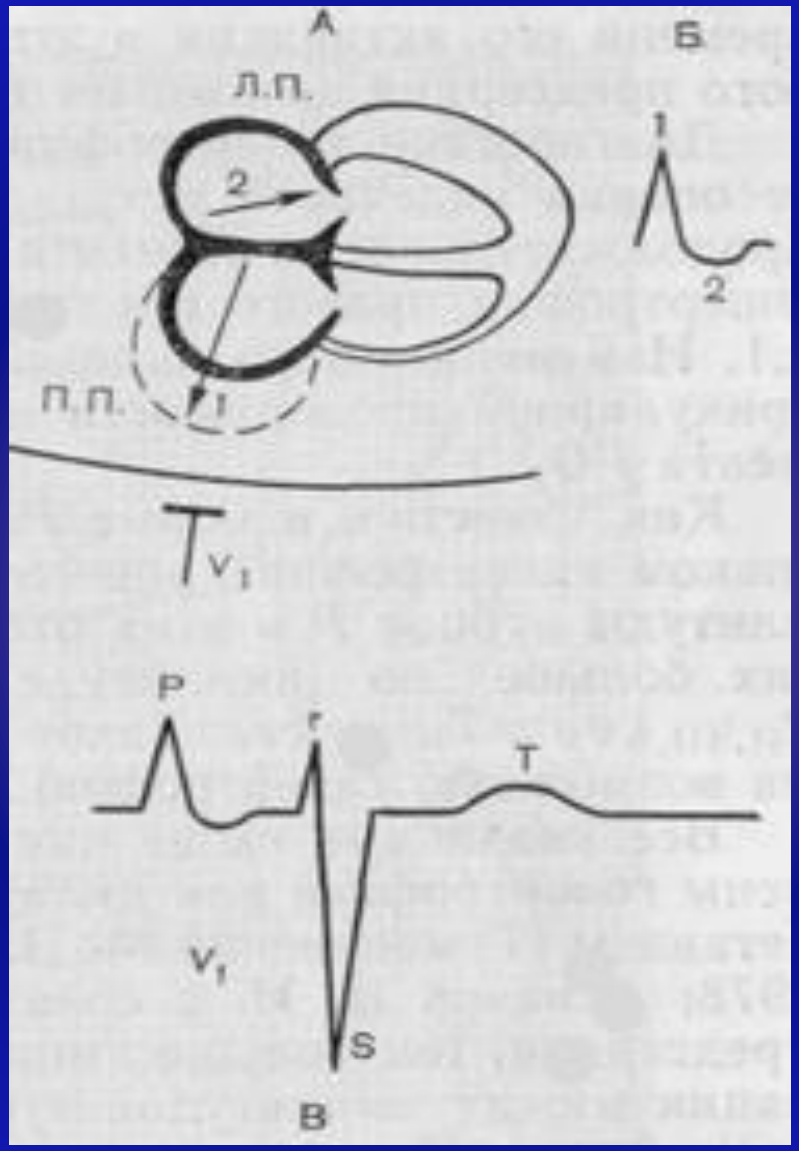
А
Б
Л.П.
2
1
П.П.
1
2
T_{V_1}
P
r
T
V_1
S
В

Сол жүрекшенің гипертрофиясы

- Митральды қақпақшаның тарылуы кезінде P – mitrale деп аталады;
- Аорталық тарылу;
- Гипертониялық ауру;
- Митральды қақпақшаның жеткіліксіздігі.

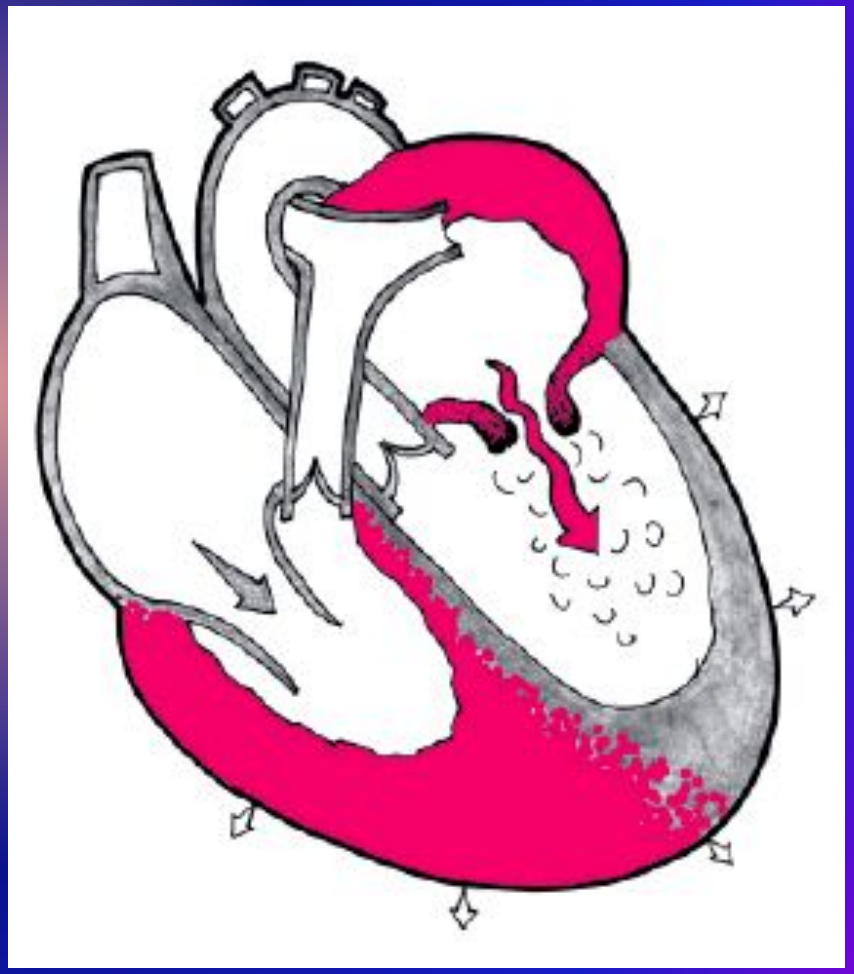

ЭКГ өзгерістері

- Р тісі кең > 0.12, көбінесе екі өркешті;
- I, avL, V5, V6 шықпаларында анықталады;
- Макруз индексі - 1.6 көп.

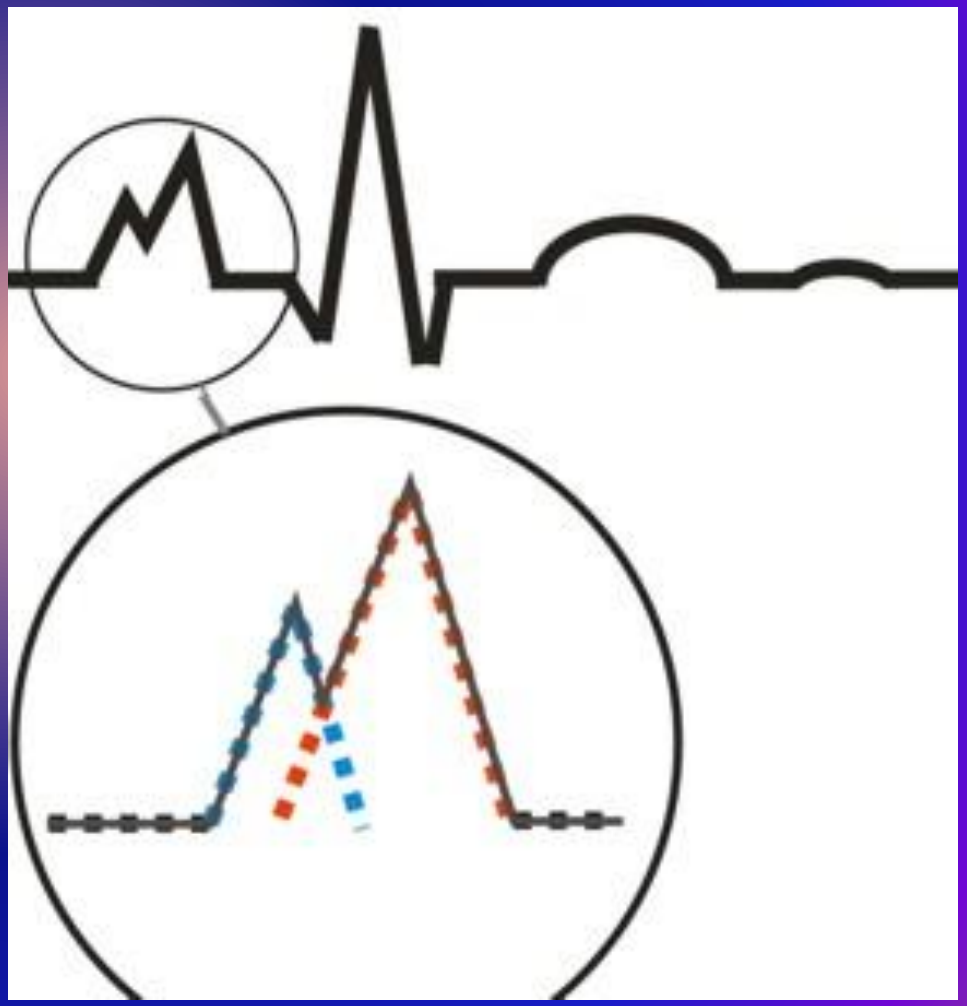

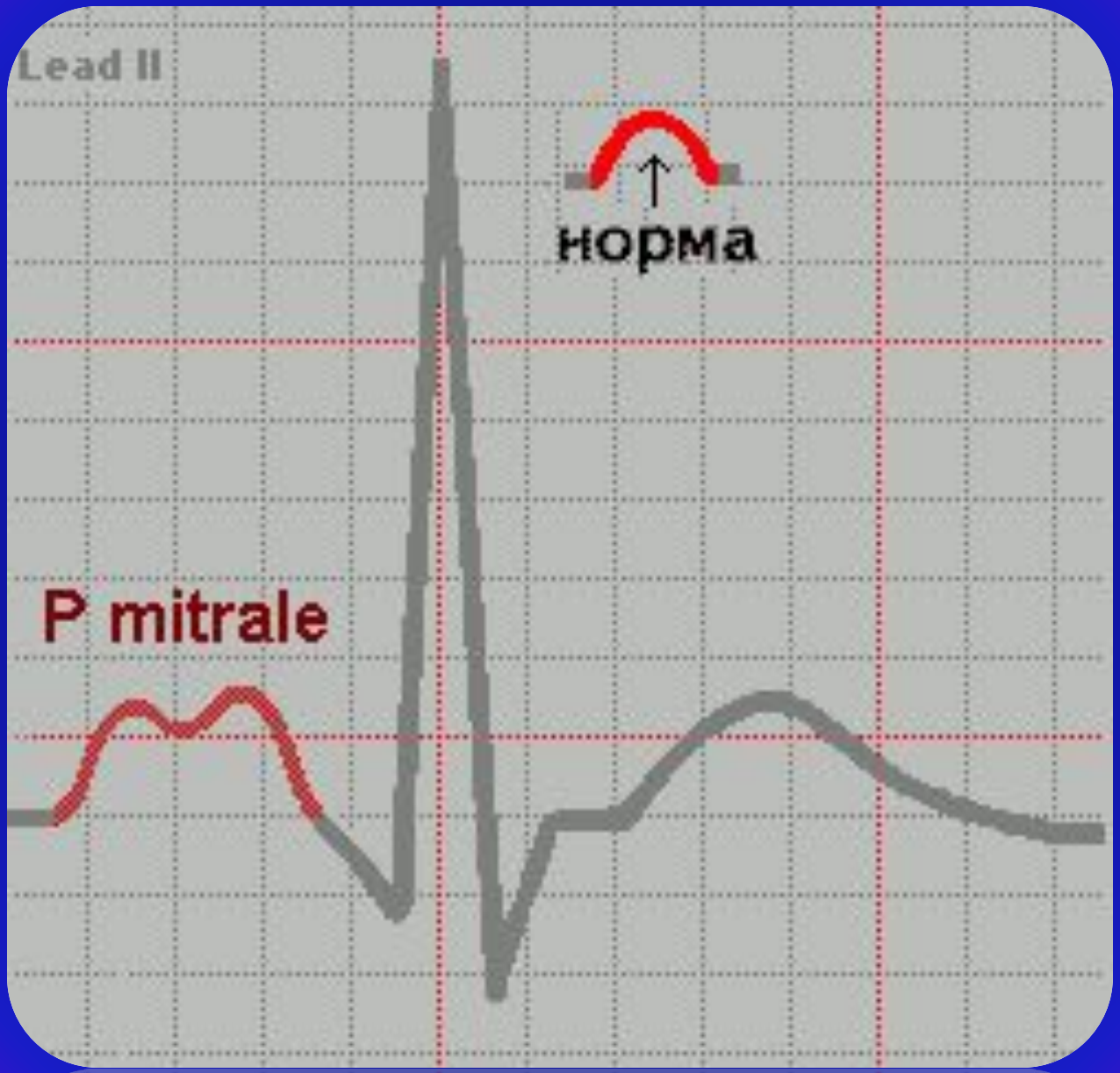
Lead II
норма
P mitrale

Екі жүрекшенің гипертрофиясы

- Электрокардиограммада оң және сол жүрекшелердің гипертрофиялық белгілері анықталады;
- II, III, avF шықпаларында P> 2.5;
- I, avL, V5, V6 P кеңейген > 0.12;
- II шықпасында P биік және кең;
- V1 – V2 шықпаларында P тісі екі фазалы (- +): бірінші фазаны оң жүрекше көрсетеді, амплитудасы 2.5 мм;
- Екінші фазаны сол жүрекше береді, ол кеңейген, бірінші және екінші фазаның кеңдігі 0.12 жоғары.

Қарыншалар гипертрофиясы

1. Электр осінің орналасуы өзгереді; сол қарыншаның гипертрофиясында солға, оң қарыншаның қалыңдауында оңға ауысады;
2. Қарынша комплексінің амплитудасы жоғарылайды және оның ұзақтығы ұзарады, яғни қарыншалардың қозу уақыты көбейеді;
3. Миокардтың қайта қалпына келу уақыты бұзылады,бұл ЭКГ – де қарыншалық комплексінің соңғы аяқ бөлігінің өзгеруімен көрінеді, S – T аралығы орын ауыстырып, T сермесі өзгереді;
4. Сол жақ қарыншаның қалыңдауында, оң жақ кеуде шықпаларындағы R сермелерінің амплитудасы жоғарылайды, оң жақ қарыншаның қалыңдауында, оң жақ шықпаларындағы биік R сермесі, сол жақта терең S сермесі пайда болады.

Сол қарыншаның гипертрофиясы

- Қалыпты жағдайда спортшылар, ауыр қол жұмысын атқарушыларда;
- Патологиялық жағдайда:

- Гипертониялық аурулар;
- Симптоматикалық артериялық гипертония;
- Кардиосклероз;
- Митралды қақпақшаның жетіспеушілігі;
- Қолқа қақпақшасының тарылуы;
- Субаорталды стеноз;
- Қолқа қақпақшаларының жеткіліксіздігі;
- Қарыншааралық перденің дефекті және т.б.

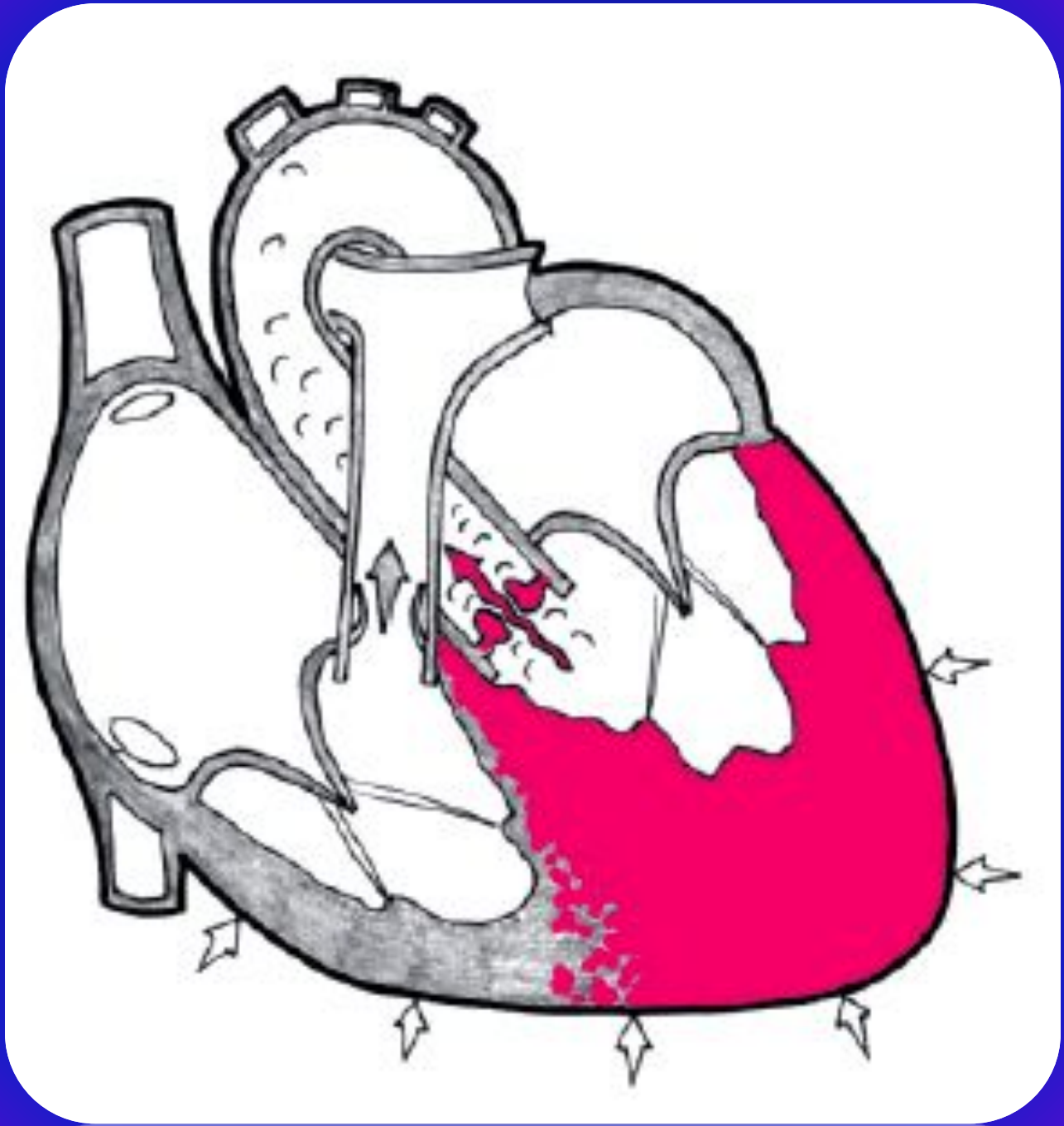

Диагностикалық белгілері:

1. Стандартты шықпалар:

Жүректің электр осінің солға жылжуы: α + 5°;

RI > 10 – 15;

RII > 20 ;

RI + SIII > 20;

QRS = 0.09 – 0.11;

ST > 0.5;

TI < 1 , TIII > TI;

2. Бір полюсті шықпалар:

- Q (S)avR > 15 мм ;
- RavL > II мм;
- TavL < I мм;
- RavF > 20 мм.

3. Көкірек шықпалары:

- Sv1 – v2 > 15 мм;
- Ауыспалы зона V2;
- Rv4 > 20 мм;
- Rv5, v6 > Rv4;
- Sv2 + Rv5 > 30 – 35 мм (Соколов – Лайон индексі).

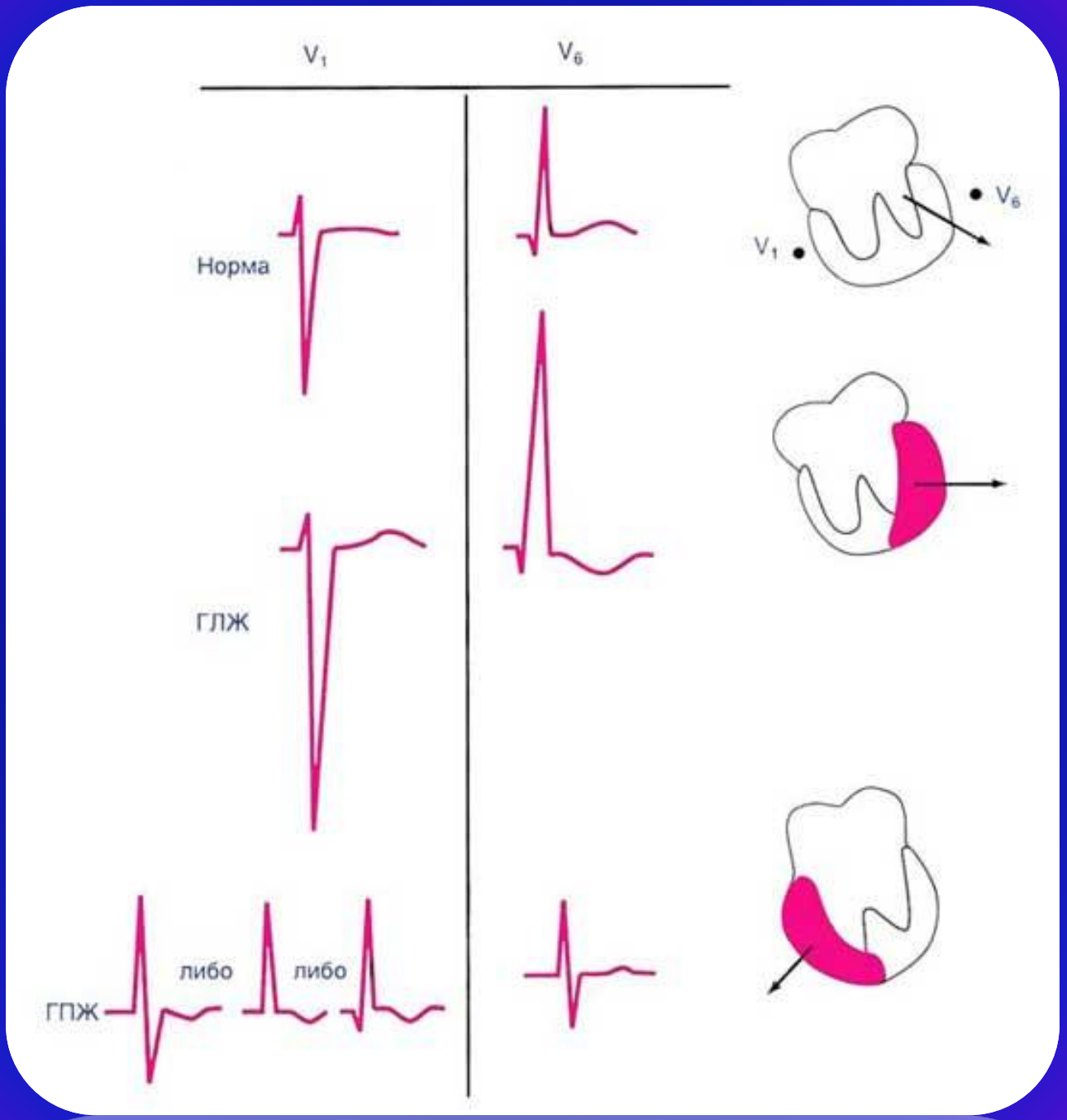
V1
V6
Норма
ГЛЖ
ГПЖ
либо
либо
V1
V6

Оң қарыншаның гипертрофиясы

- Өкпенің созылмалы аурулары: созылмалы бронхит, пневмония, өкпе эмфиземесы, пневмосклероз, бронх демікпесі;
- Туа және жүре пайда болған жүрек ақаулары: митральды тесіктің тарылуы, Фалло триадасы және тетрадасы т.б.

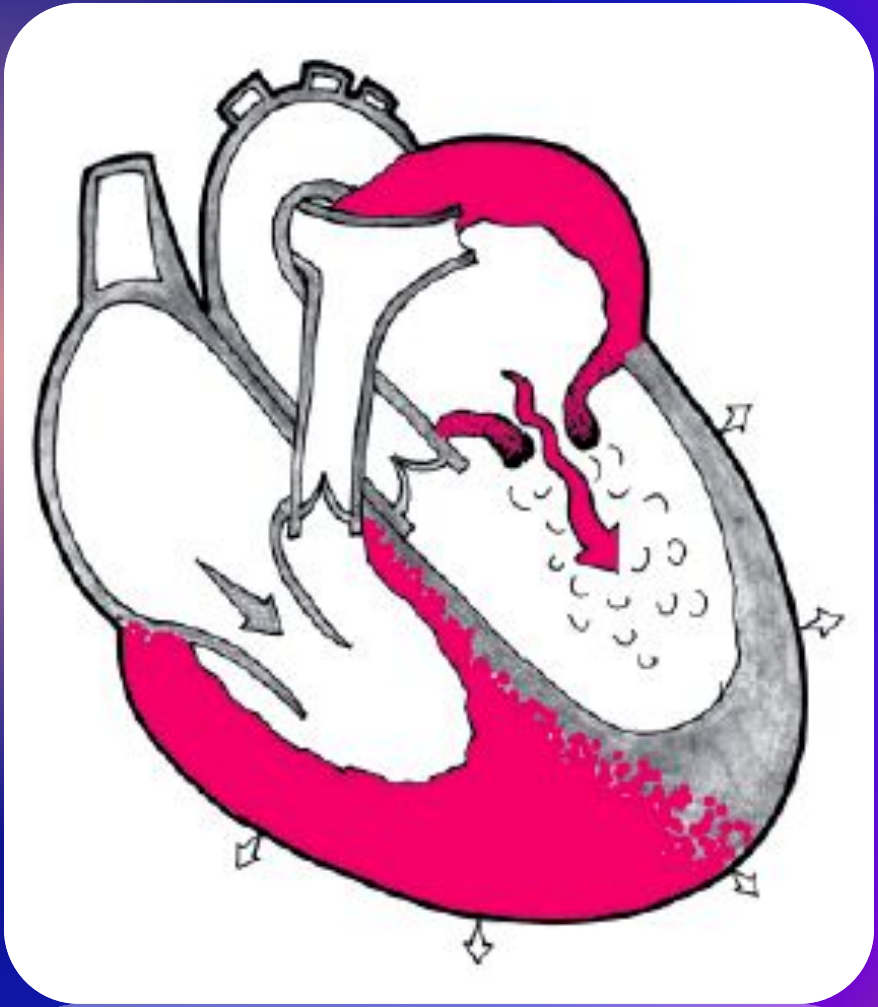

ЭКГ көріністері

1. Сандартты шықпалар:
   - Жүректің электр осінің оңға жылжуы: α > + 90° - 100°, S1, S2, S3 синдромы;

2. Бір полюсты шықпалар:
   - RavR > 5-7 мм;
   - R /Q avR > I;

3. Көкірек шықпалары:
   - Rv1 > 5-7 мм;
   - Sv1, v2 < 2мм;
   - Rv5, v6 5-7 мм
   - Sv5, v6 > 5-7;
   - R / Sv1 > 1;
   - Rv5, v6 < I;
   - QRS V1 – V2 – 0.09 – 0.11.

Қорытынды

- ЭКГ әдісі арқылы жүрек жұмысының қалыпты жағдайдағы ырғағын, жиілігін және т.б. қасиеттерін және патология кезіндегі өзгерістерді анықтай аламыз. Оның қасиеттерін жақсы меңгерсек жүрек жұмысының функционалдық және құрылымдық жағдайы туралы анық мәлімет ала аламыз.

Пайдаланылған әдебиеттер:

- Б.Н.Айтбембет, Ішкі ағза ауруларының пропедевтикасы. Алматы 2007 ж;
- Х.Қ.Сатбаева, А.А.Өтепбергенов, Ж.Б. Нілдібаева, Адам физиологиясы. Алматы 2005 ж;
- Парин В.В, Волский Р.М. Введение в медицинскую кибернетику. Москва 1996;
- www.google.kz;
- www.medtechnology.com;
- www.serdechno.ru;

Назарларыңызға рахмет