

Воспалительные заболевания глотки

Выполнила: студент 1 курса
Благушина Валерия
группа 07613

Ангина

(острый тонзиллит)

Острое инфекционное заболевание, местным проявлением которого, являются воспалительные изменения в элементах лимфоэпителиального кольца глотки

Классификация ангин по Б.С. Преображенскому (1964)

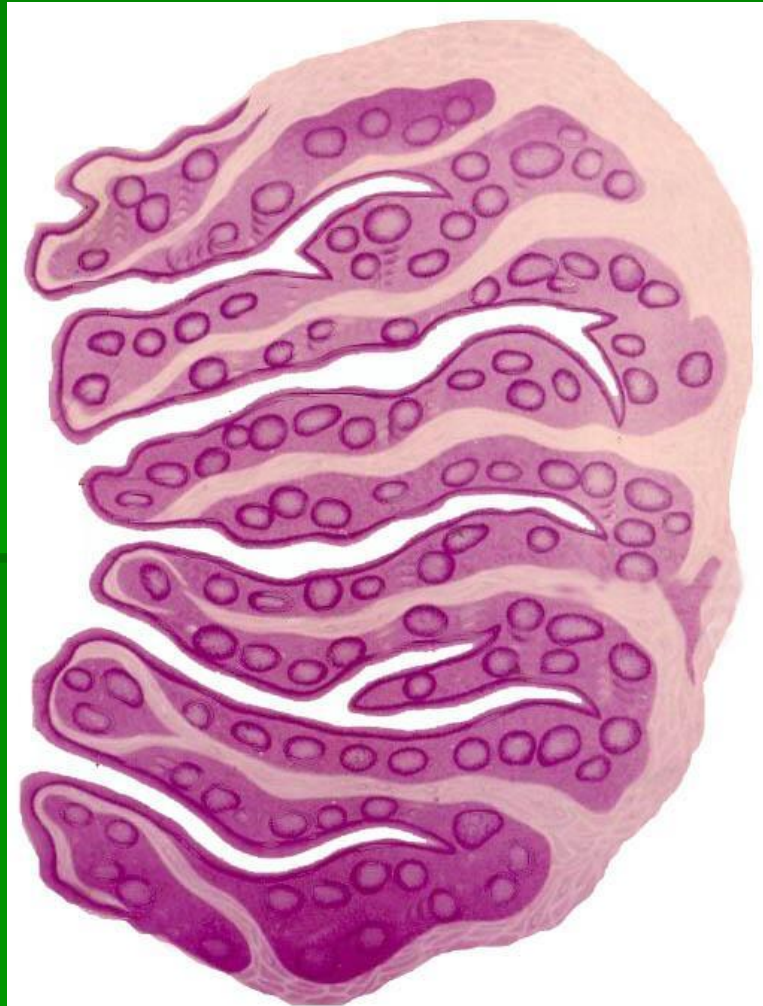
1. Катаральная
2. Лакунарная
3. Фолликулярная
4. Фибринозная (средне- и крупноплѐнчатая)
5. Герпетическая
6. Флегмонозная (интратонзиллярный абсцесс)
7. Язвенно-некротическая (гангренозная)
8. Смешанные формы

Классификация тонзиллитов по И. Б.Солдатову (1975)

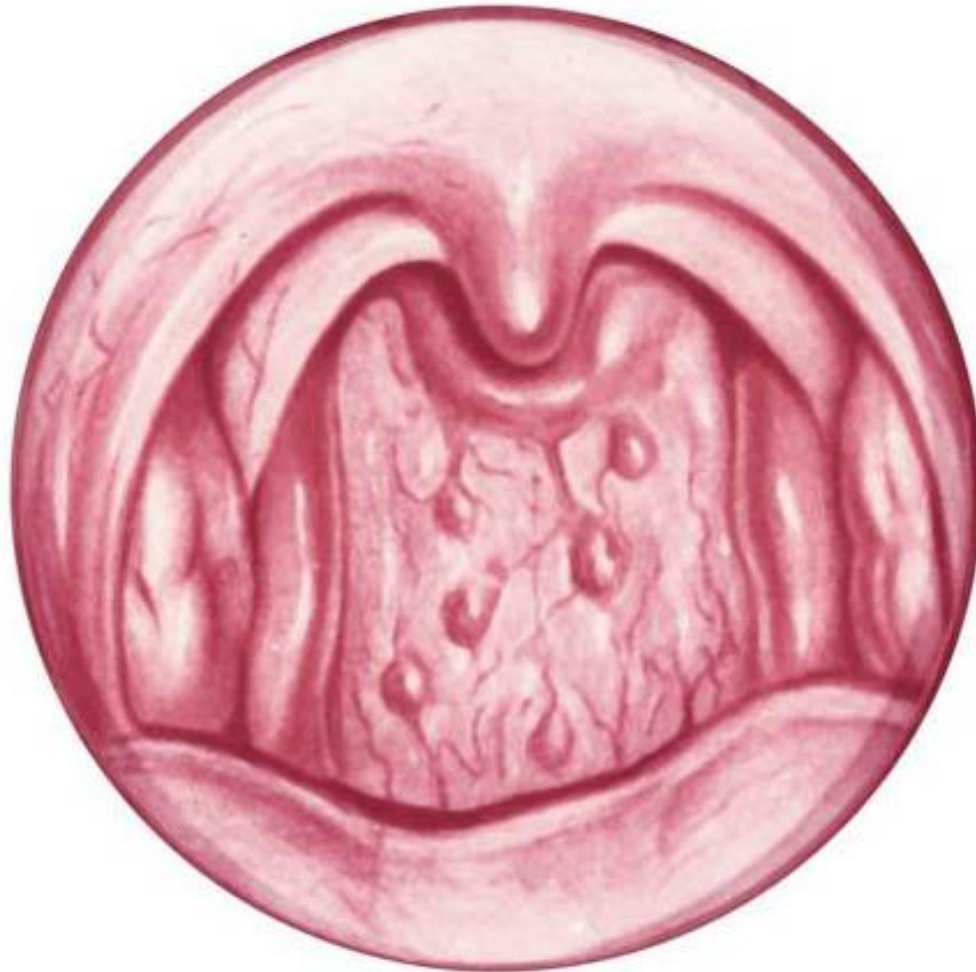Острые

1. Первичные: катаральная, лакунарная, фолликулярная, язвенно-плёнчатая ангина
2. Вторичные: а)при острых инфекционных заболеваниях – дифтерии, скарлатине, туляремии, брюшном тифе; б)при заболеваниях системы крови – инфекционном мононуклеозе, агранулоцитозе, алиментарно-токсической алейкии, лейкозах

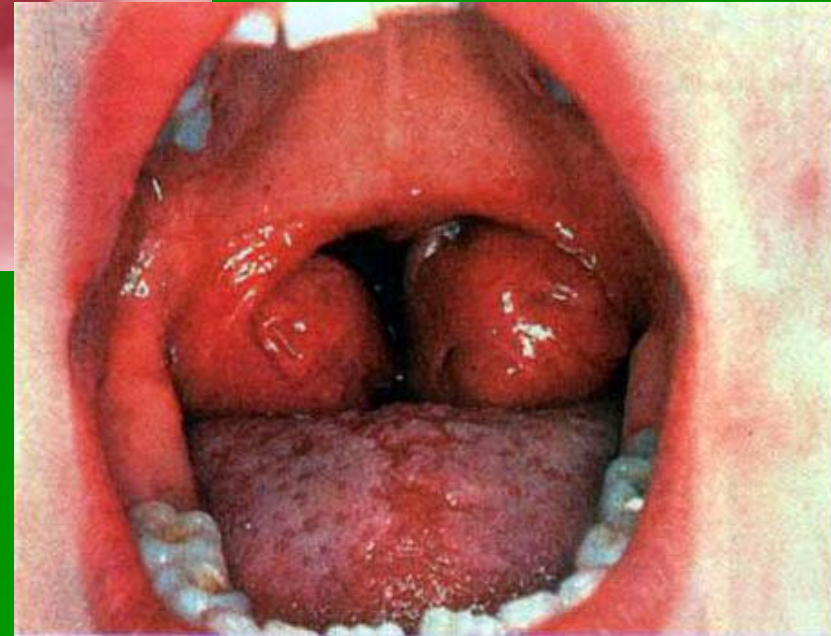
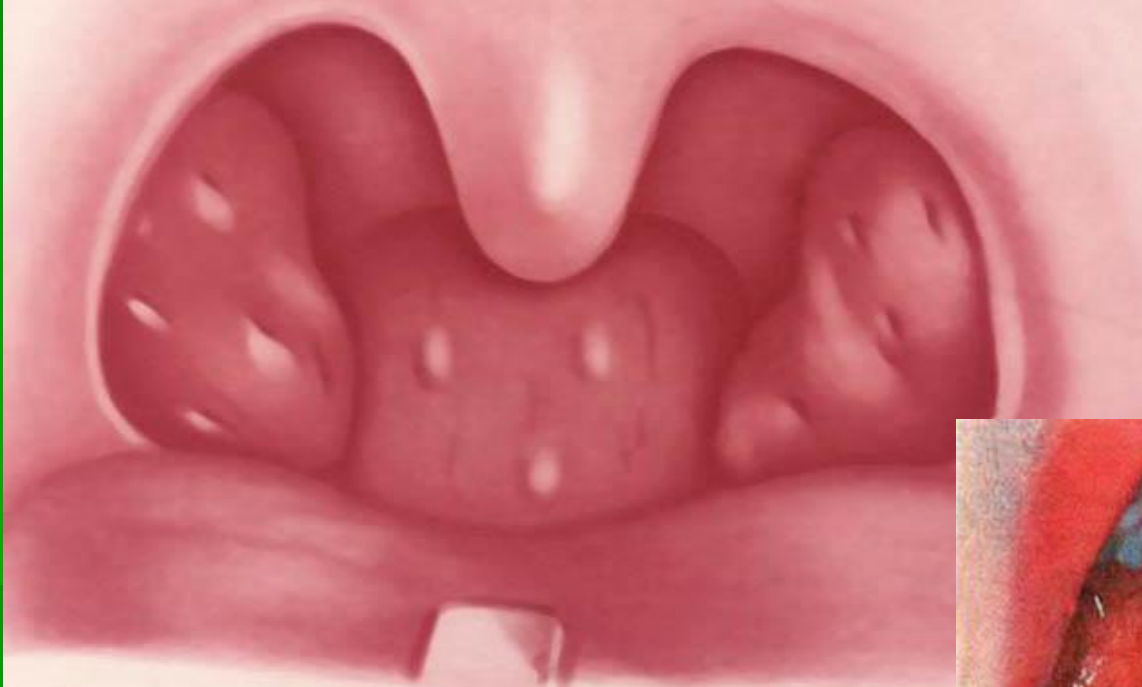Строение нёбной миндалины



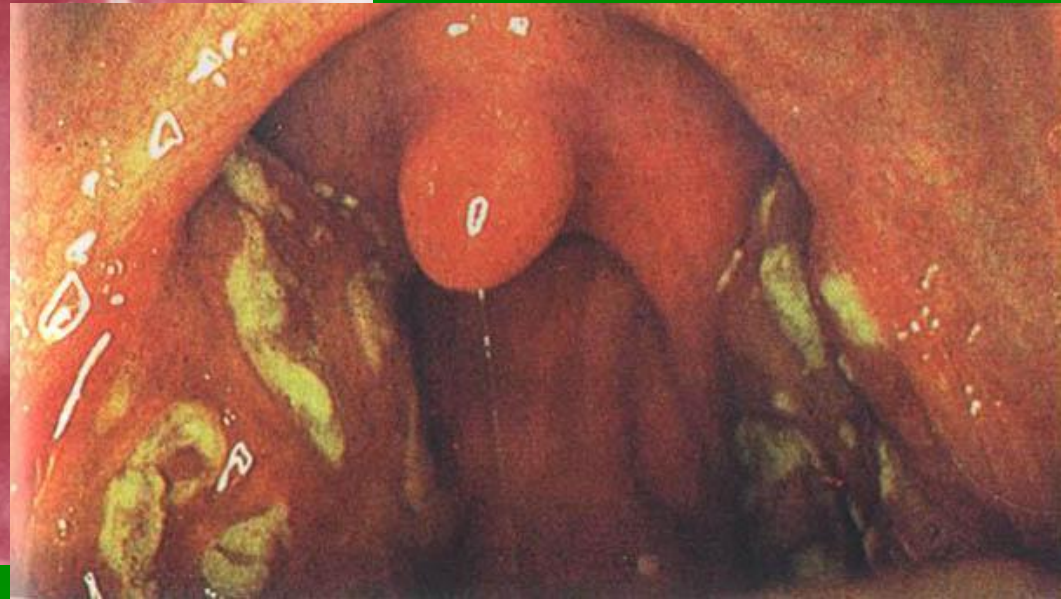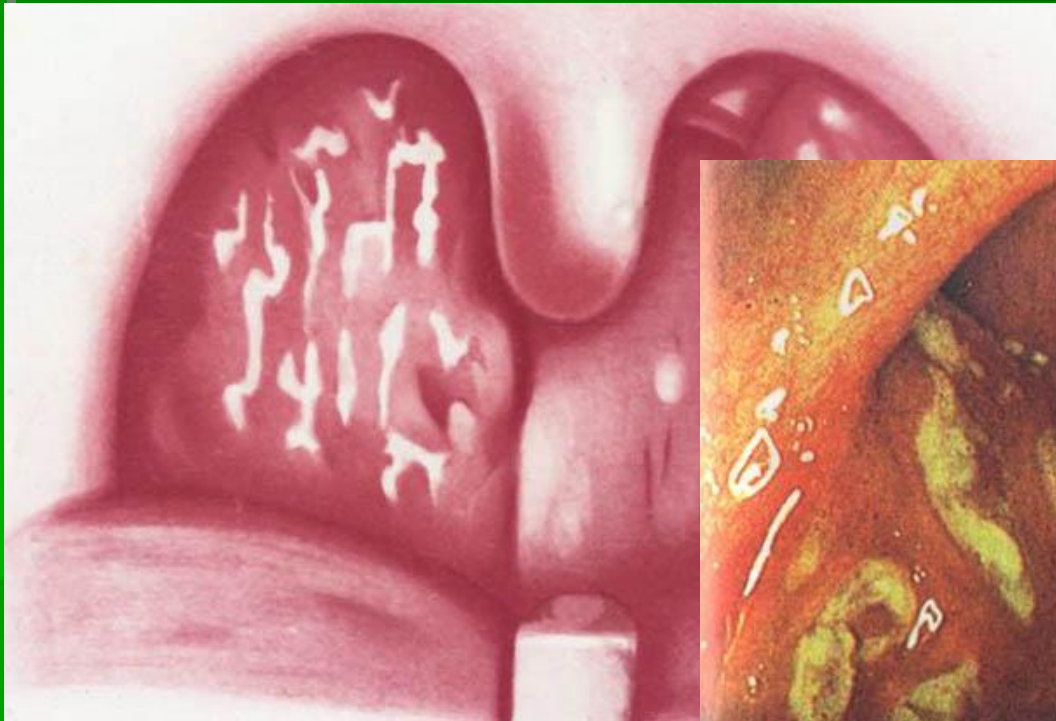
Острый фарингит



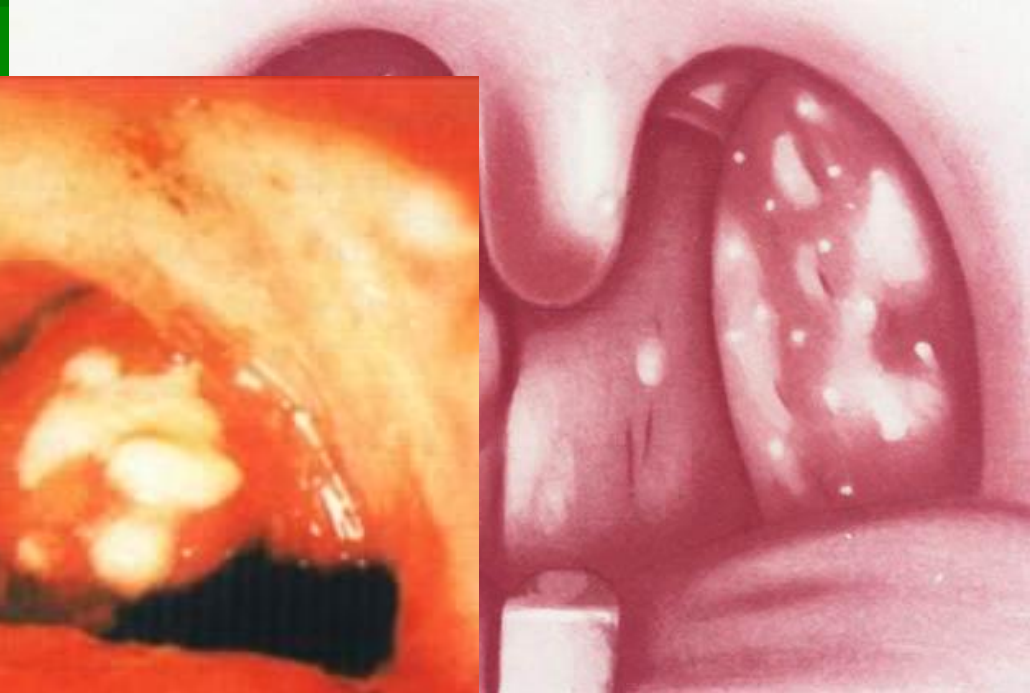
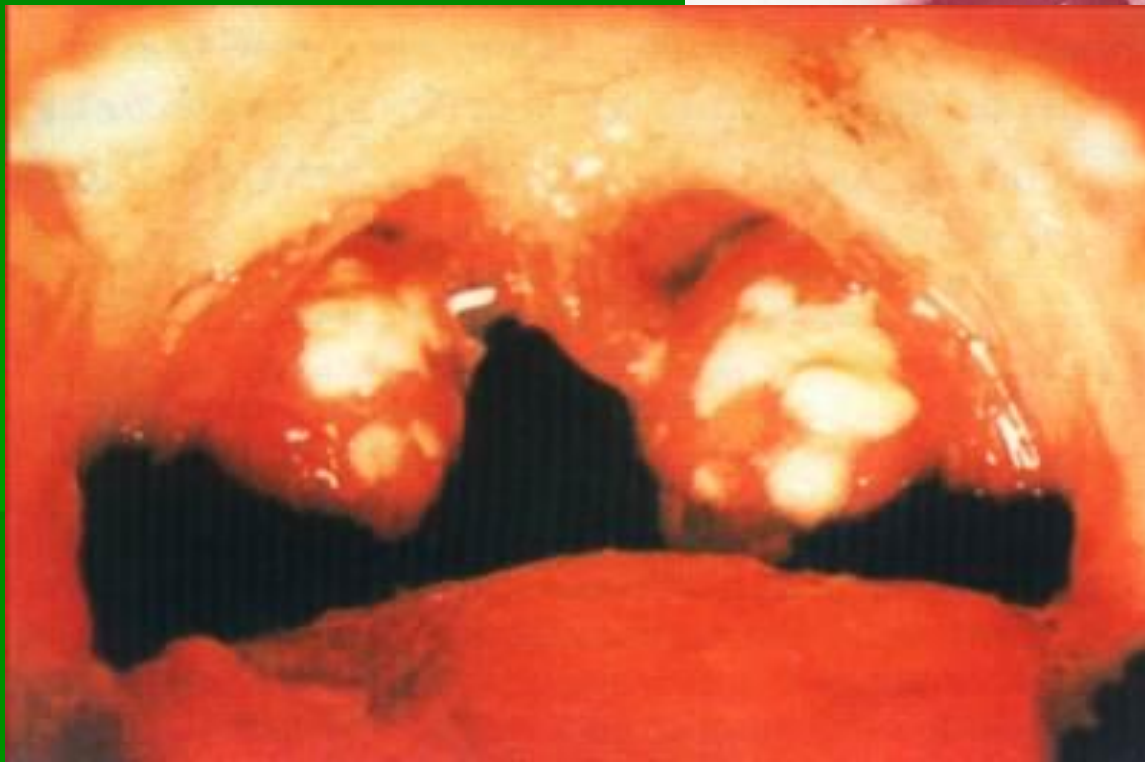Катаральная ангина



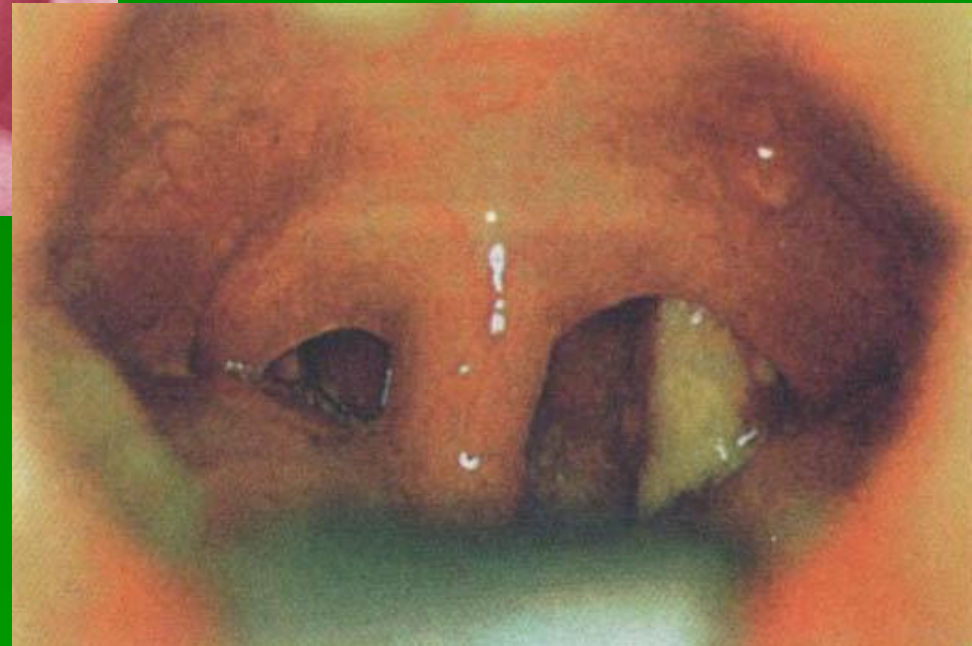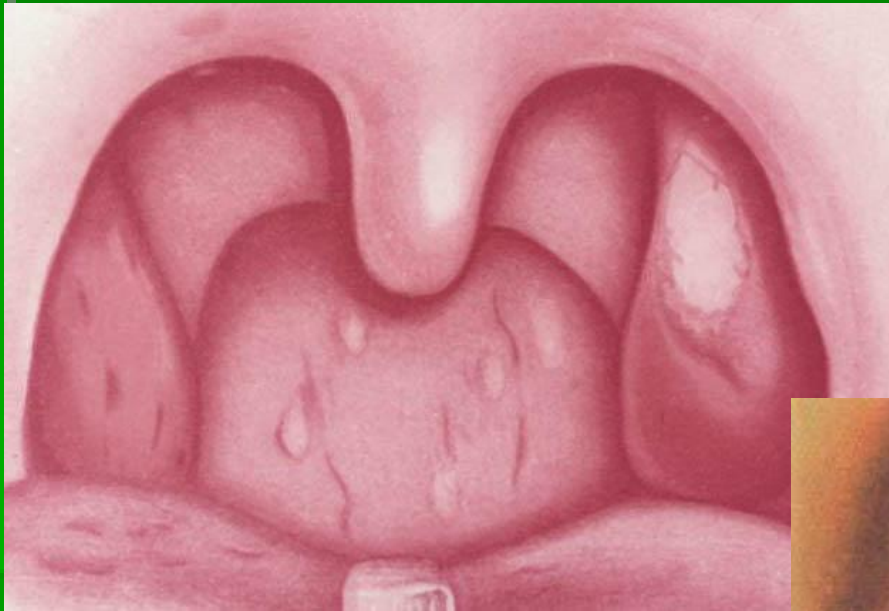
Лакунарная ангина



Фолликулярная ангина



Ангина Симановского-Плаута- Венсана



Дифтерийная ангина

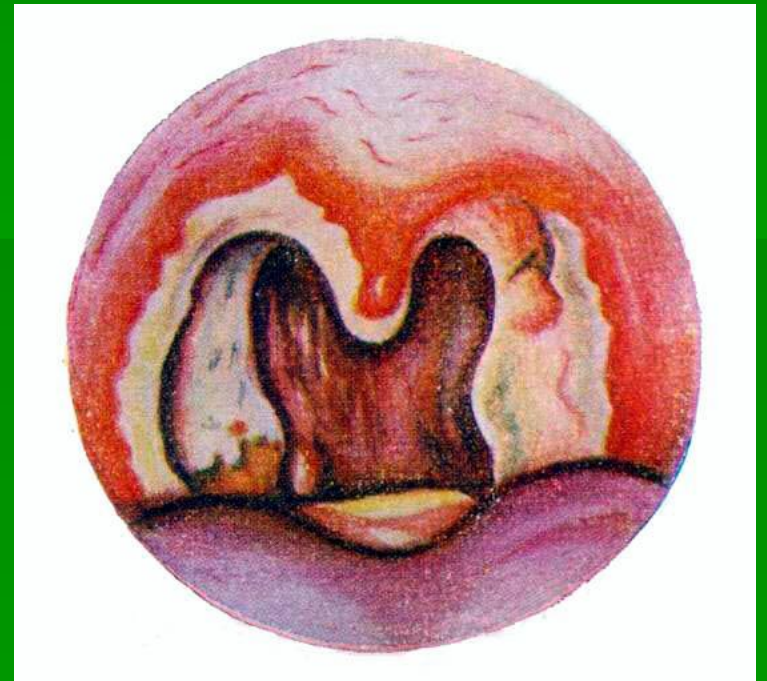
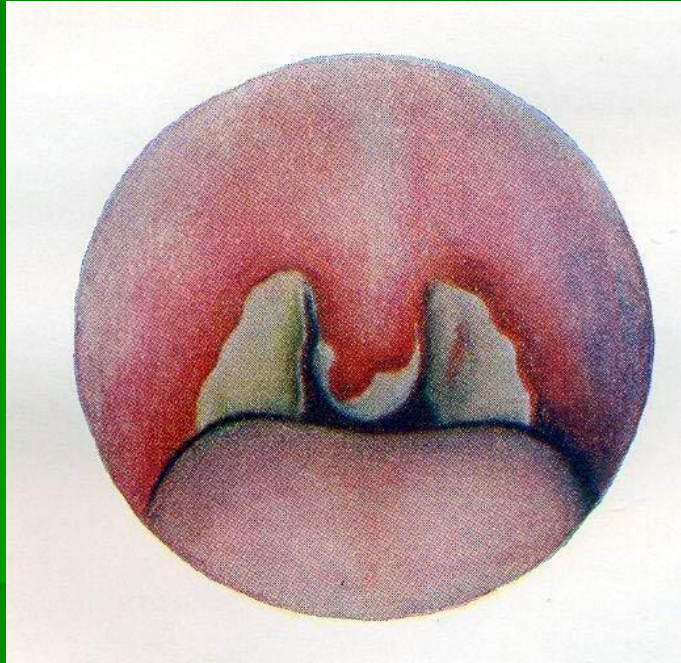
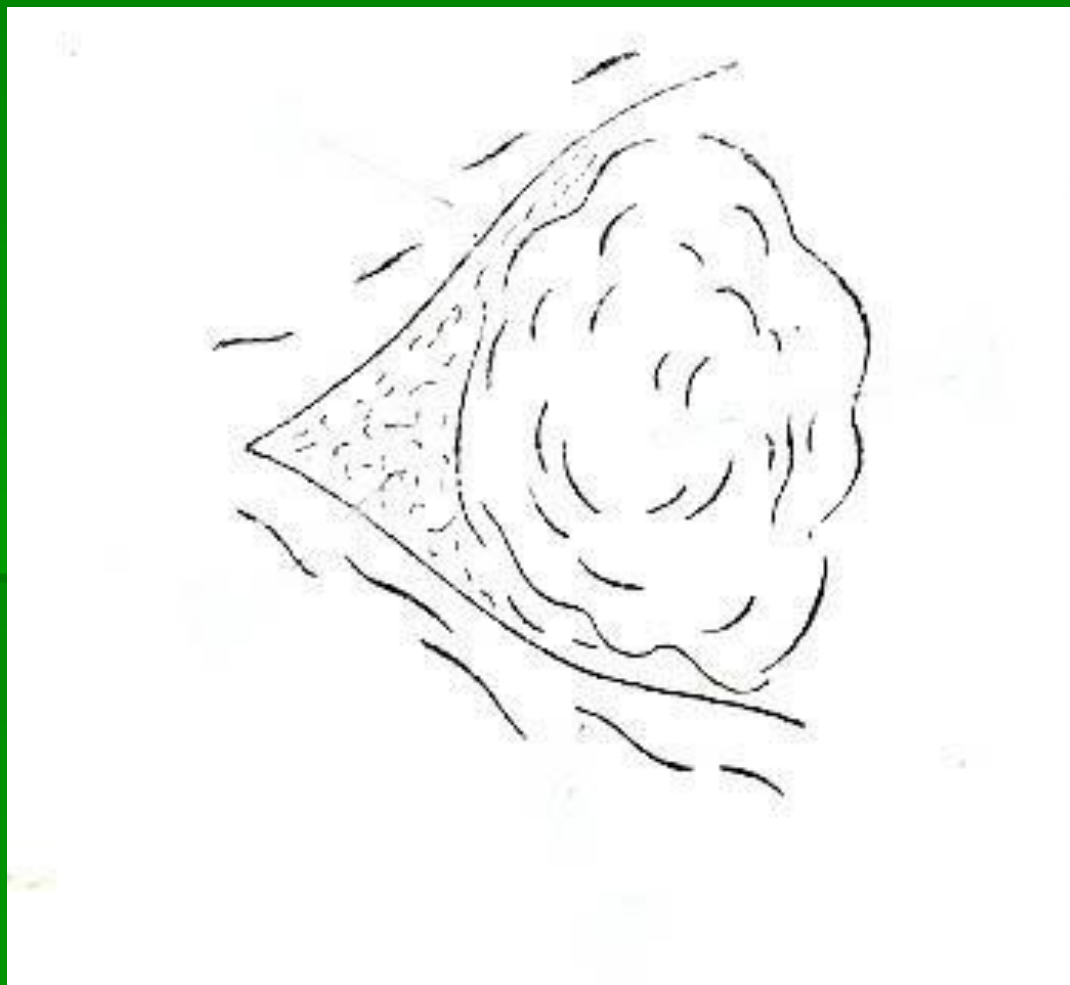
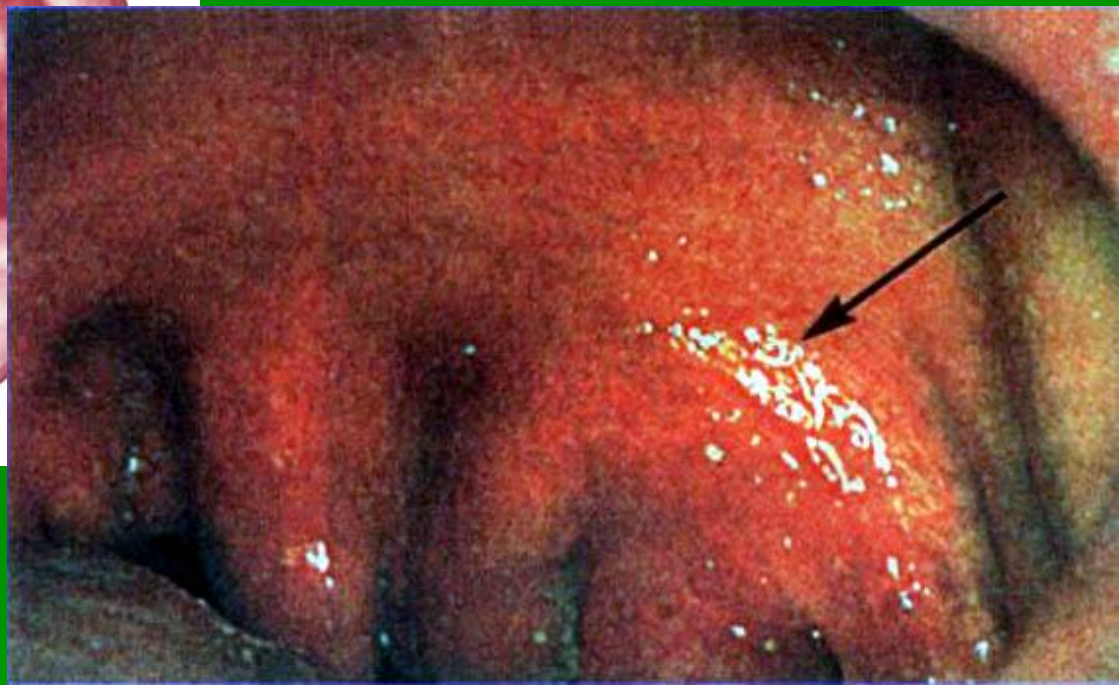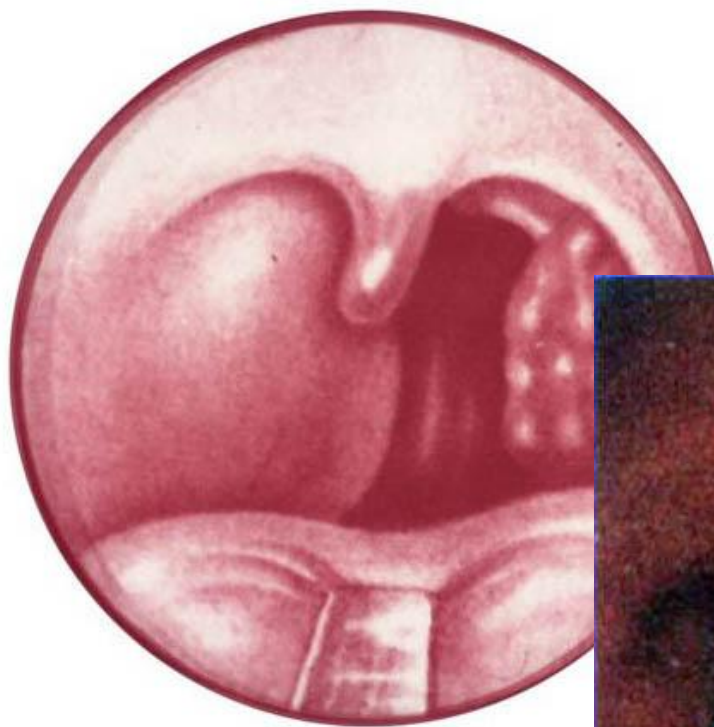


Схема топографии паратонзиллярного пространства



Острый паратонзиллит (передне-верхний)



Варианты локализации абсцесса в паратонзиллярном пространстве

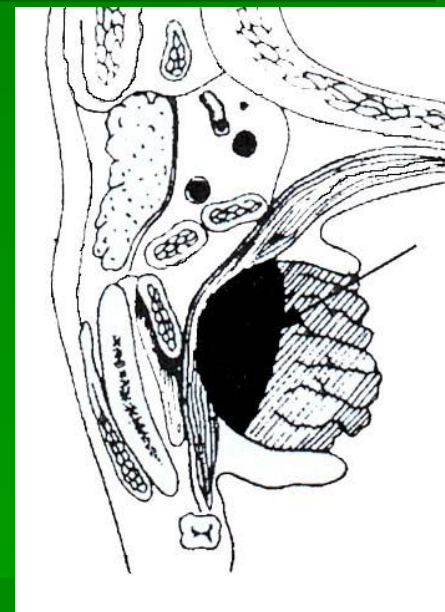
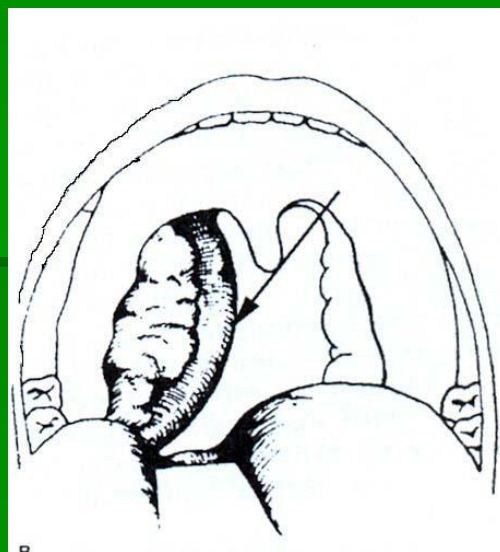
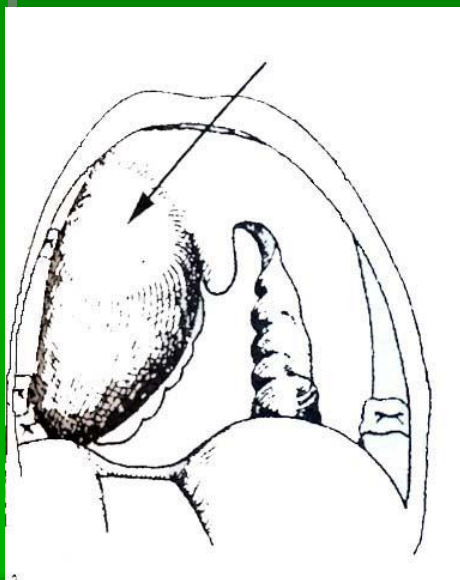
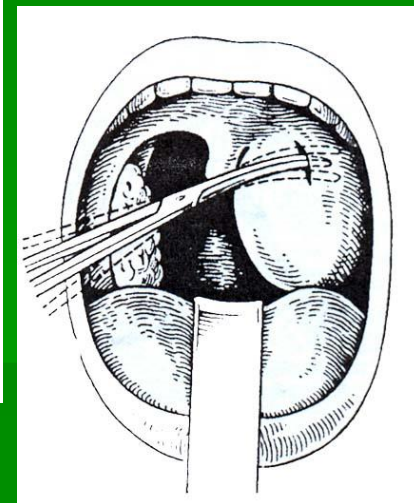
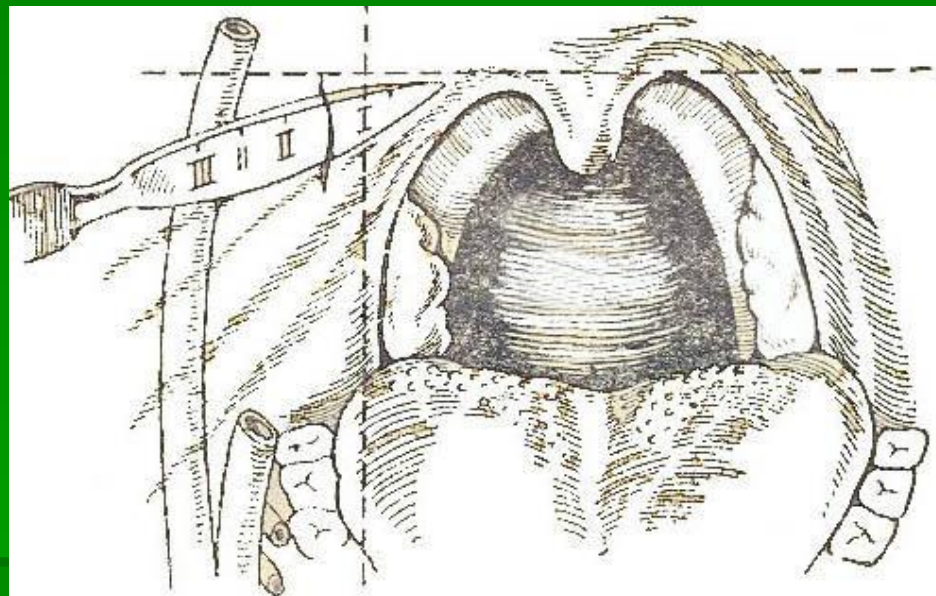
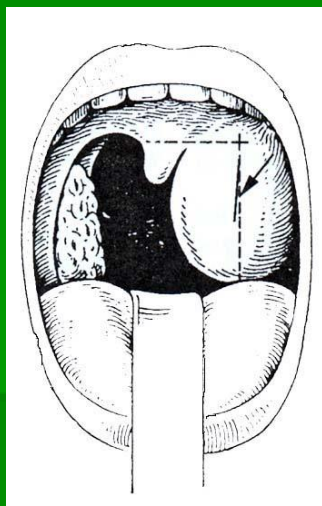
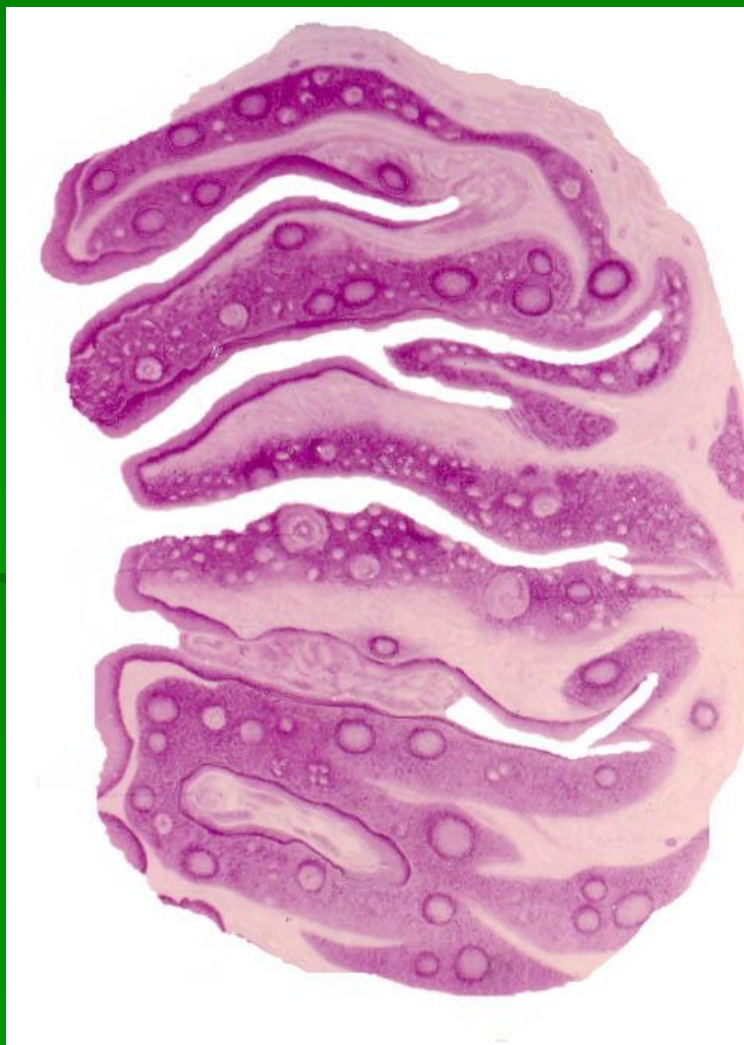

Схема вскрытия паратонзиллярного абсцесса



Нёбная миндалина при хроническом тонзиллите



Классификация хронического тонзиллита Б.С.Преображенского (1964)

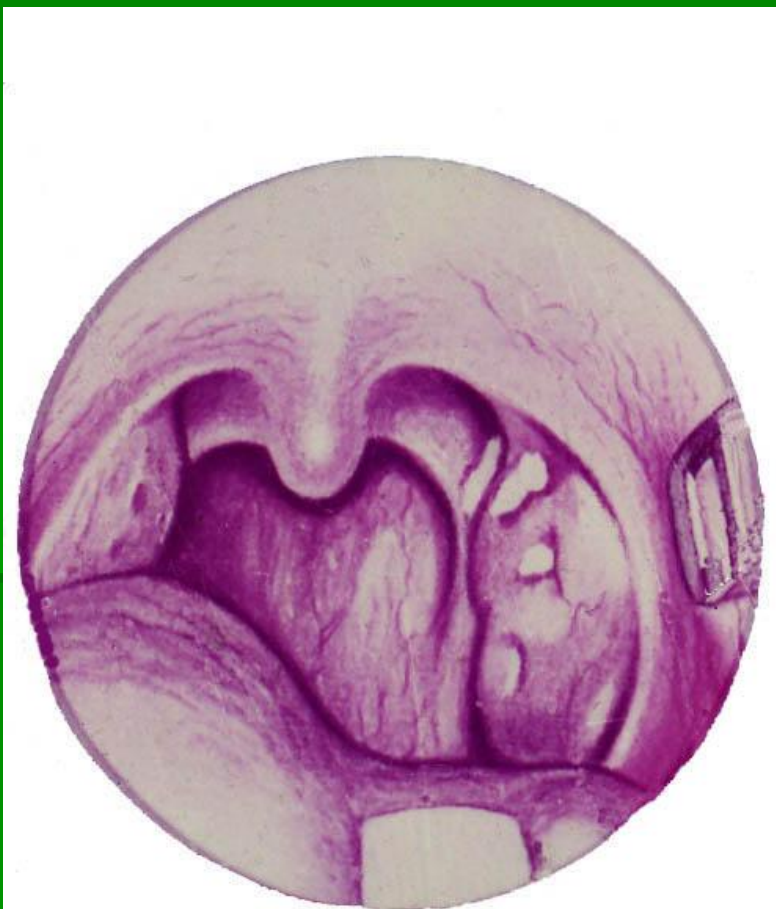1. Простая форма
2. Токсикоаллергическая форма
 - а) I степени
 - б) II степени

Классификация хронического тонзиллита

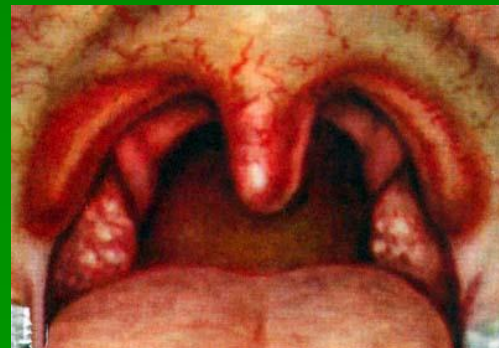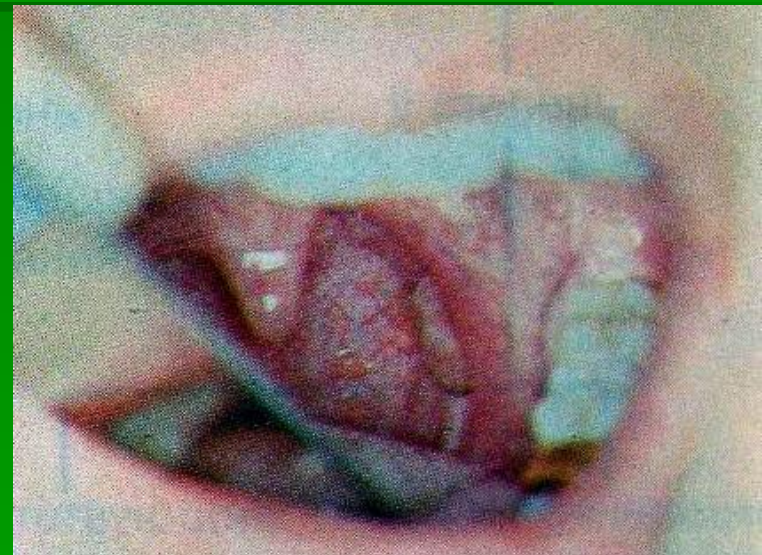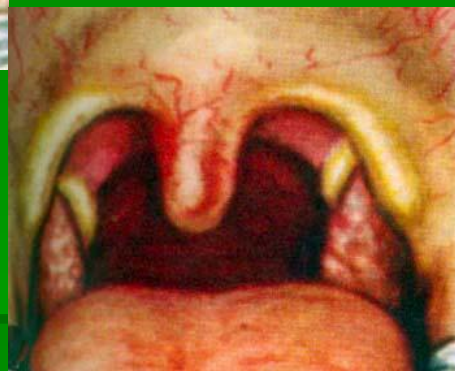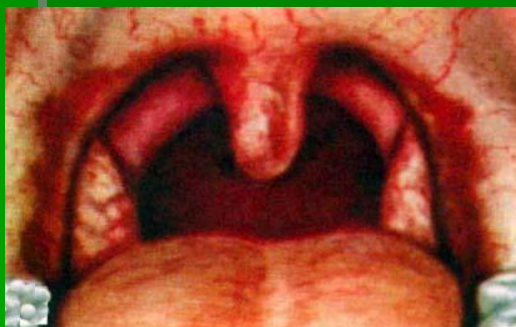И.Б.Солдатова (1975)

1. Неспецифический
 - а) компенсированная форма
 - б) декомпенсированная форма
2. Специфический: при инфекционных гранулёмах – туберкулёзе, сифилисе, склероме

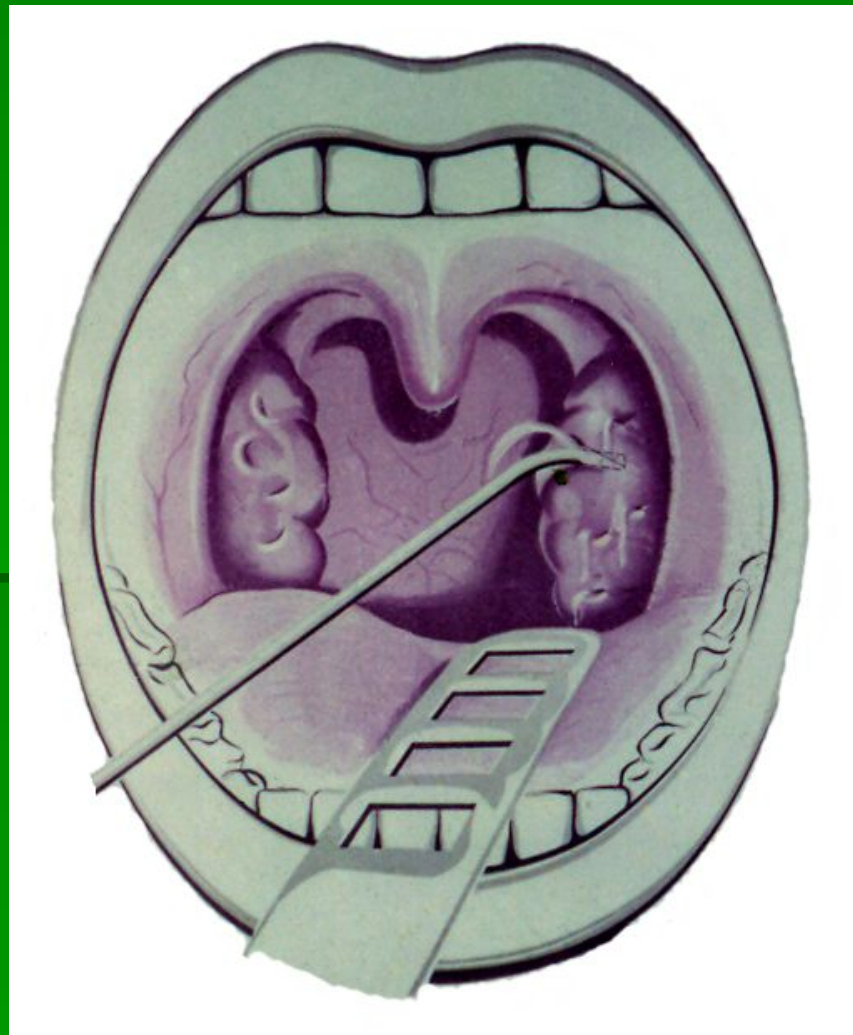Двушпательная проба



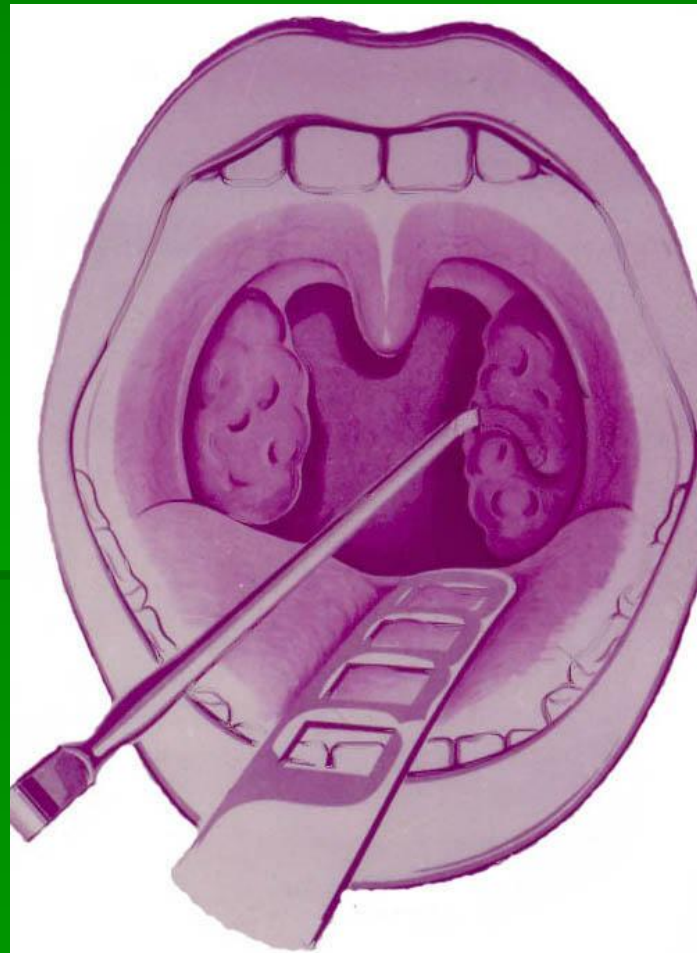
Фарингоскопические признаки хронического тонзиллита



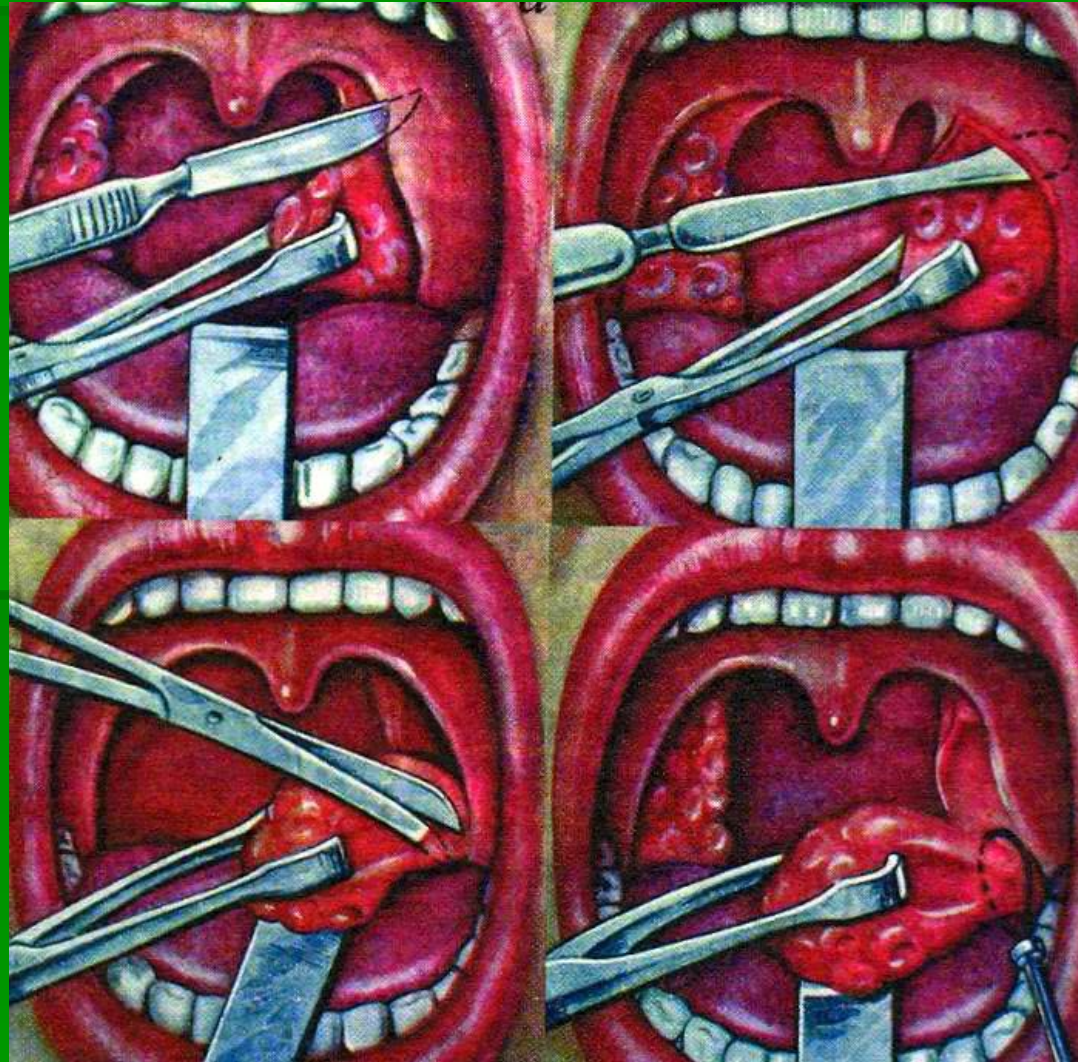Способы промывания лакун миндалин



Расширение устьев лакун



Тонзиллэктомия



Спасибо за внимание.

