

“Қыз балалар ГИНЕКОЛОГИЯСЫНЫҢ негіздері”

Орындаған: Шайкен Жазира
401 группа



Жоспары:

- Жыныстық жетілу кезеңінің физиологиясы мен патологиясы
- Жыныс мүшелерінің даму ақаулары
- Балалық және ювенильді жастағы репродуктивті мүшелердің және репродуктивті жүйенің ауруларының алдын алуы
- Қыз балалар және жас өсіпірім арасындағы мейірбикелік қызметінің санитарлық-ағарту мен алдын-алу жұмыстарының өткізуіндегі маңызы.

Маңыздығы

- Қыз балалық және жасөсіпірім жастың гинекологиясы әйелдер аурулары ғылымының бөлек бір тарауына бөлініп, қазіргі кезде қыз балалар гинекологы деген жаңа маман шыға келді, олар қыз балаларға емхана және стационар жағдайында емдеу және алдын алу көмегін көрсетеді.
- Осындай мамандандыру қыздардың әр түрлі жастық өмір кезеңіндегі гинекологиялық аурулардың ағымымен байланысты.

Балалық кезеңі.

Гормоналдық тыныштық кезеңі, немесе "нейтралды", 6-7 жасқа дейін.

- Гормондардың өндірілуі шамалы. Балалардың жыныстық айырмашылығы сыртқы келбетіне қарағанда тіпті шамалы. Балалық шақта гипоталамо-гипофизарлық жүйесі жетілмеген, бұл аденогипофиз бен гипоталамустың эстрадиолдың аз мөлшеріне жоғары сезімталдығымен айқындалады.
- Бұл кезеңде фолликулдар қызметін атқармайды, тыныштық кезеңіне кіреді, яғни туылу кезінде жыныстық жасушалардың бөлінуі толығымен тоқталады.



Жыныстық жетілу кезеңі (пубертаттық),
уақытымен **10-11** жыл орын алады: **(7) 8** ден **17 (18)**- ге дейін.

- Репродуктивті жүйенің жетілуі болады.
- Физикалық дамуы бітеді, бойының кенет көтерілуі табылады, құбырлы сүйектердің өсу зонасының сүйектенуі анықталады, дене бітімі әйел типті болып қалыптасады.
- **Жыныстық жетілу кезеңі** қатаң бір белгілі дәйекте болады.

Препубертаттық кезең (8-9 жас)

- 8-жасына (балалық шағының соңына) гипоталамо-гипофиз-ана безілік жүйесінің түгел 5 денгейі қалыптасады, оның белсенділігі теріс кері байланыс принципімен реттеледі.
- Гипоталамуста ГнРГ шағым мөлшерінде өндірілуі орын алады, ЛГ, ФСГ-ның ацикликалық бөлінуі.
- Эстрогеннің бөлінуі төмен, фолликулдың жетілуі сирек және симптомсыз болып табылады.



Бойының кенет көтерілуі табылады,



Феминизацияның алғашқы белгілері пайда болады (сандары домаланады),



Әйел жамбасы қалыптасады (8-9 жас).

Пубертаттық кезеңнің I фазасы

10-13 жас

- ГнРГ бөлінуі ырғақты қалыппен иемденеді, гонадотропиндердің (ЛГ, ФСГ) синтезі нығайтылады, бұл ана бездеріндегі эстрогендердің синтезін ынталандырады.
- Сүт бездері ұлғаяды— **телархе**
- Қасағаның түтіктелуі басталады (10-12 жас) - **пубархе**
- Алғашқы еттекір— **менархе** — пубертаттық кезеңнің I фазасын аяқтайды (13 жас)

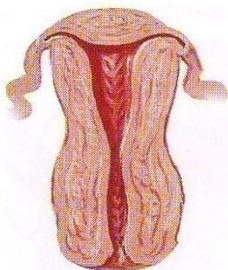
Пубертаттың кезеңнің II фазасы– 14-17 (18 жас)

- ГнРГ (цирхоральды, сағат сайын) циклдық бөлінуі қалыптасады. Оның жауабына ЛГ мен ФСГ өндірілуі ұлғаяды, бұл ана безінің эстрогендерінің синтезін жоғарылатады. Оң кері байланыс механизмі қалыптасады.
- Сүт безі мен жыныстық түтіктену өздерінің дамуын аяқтайды. Ең соңғы болып қолтық астының түтіктенуі аяқталады (14-18 жас).
- Үзілді-кесілді әйел жамбасы қалыптасады.
- Алғашқы менструалдық циклдер ановуляторлық болады
- Пубертаттық кезеңнің соңына менструалдық цикл овуляторлық болып қалыптасады.

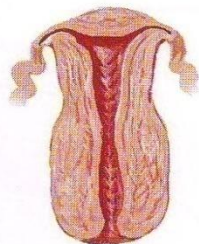
Жатырдың дамуы

- Өмірдің алғашқы бірінші жылдарында жатырдың өлшемдері кішіриеді. Оның ұзындығы- 2,5 см, салмағы 2,5 г тек қана 6 жасқа қарай жатырдың салмағы жаңа туылған нәрестегідей болады, жатырдың мойнымен денесінің қатынасы өзгереді – бірінші жылдың соңына 2:1, 8 жасына 1,4:1, 3-4 жаста жатыр кіші жамбас қуысына түседі.
- Жатырдың өсуі 8 жастан басталады, әсіресе 10-11 жаста
- 12-13 жаста жатыр мойнымен денесінің арасында бұрыш пайда болады, кіші жамбаста жатыр физиологиялық қалпында орналасады, жатыр мойнының денесіне қатынасы– 1:3

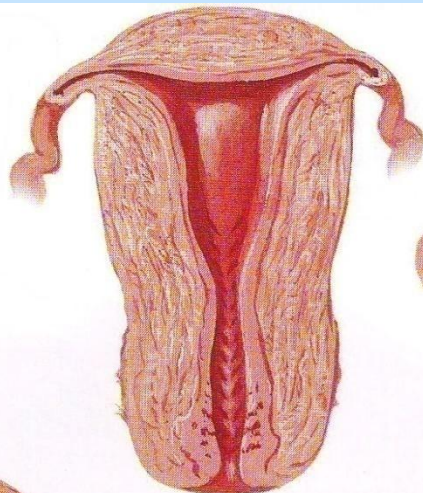
Жатырдың дамуы



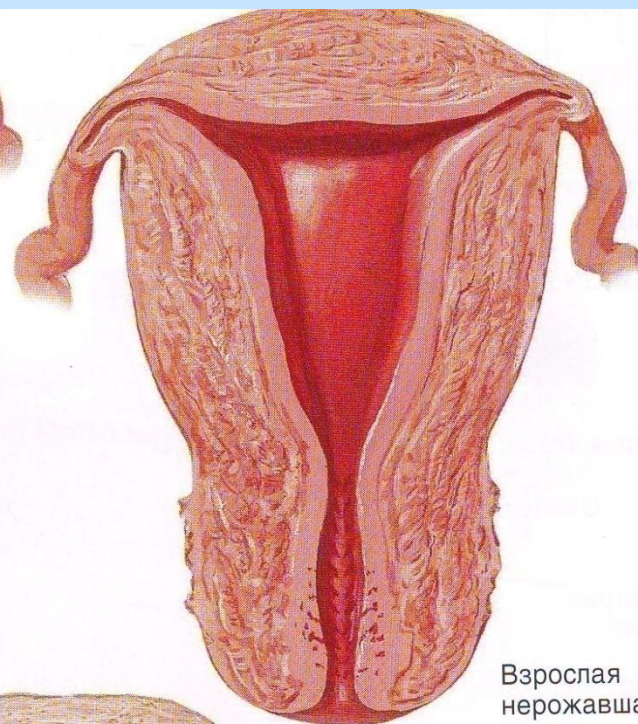
Новорожденная



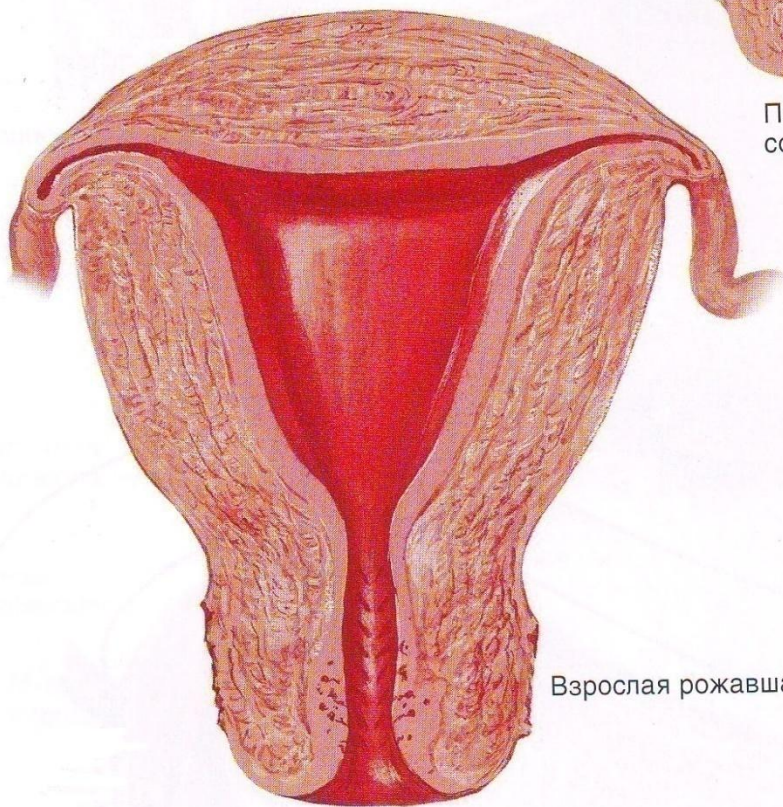
4 года



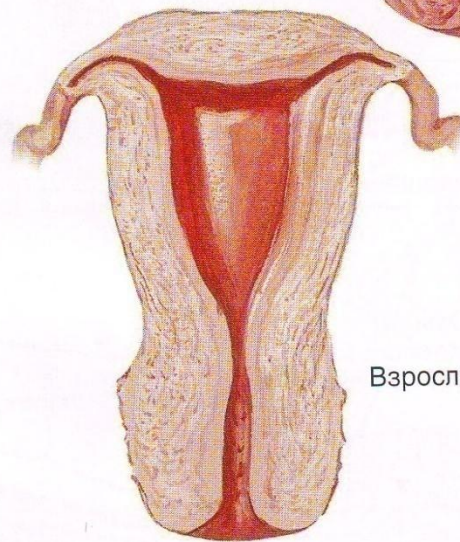
Период полового
созревания



Взрослая
нерожавшая
матка



Взрослая рожавшая



Взрослая (постменопауза)

Жыныстық даму

бұзылыстарының жіктелуі:

- **Мерзімінен ерте жыныстық жетілу (МЕЖЖ):**

1. Изосексуалды (әйелдік типтегі МЕЖЖ)

- Нағыз (централды, конституционалды)
- Жалған (перифериялық: ана безінің феминизациялайтын ісіктері, ана безінің фолликулярлық ісіктері)

2. Гетеросексуалды (ерлік типтегі):

- Адреногениталды синдромның жай вирильді түрі
- Вирилизациялайтын ана безімен бүйрек үсті безінің ісіктері

- **Жыныстық жетілудің тежелуі**

- Конституционалды
- Церебральды

- **Жыныстық жетілудің болмауы**

- Гонадтардың дисгенезиясы (гонадтардың функционалды белсенді тіндерінің болмауы)

- **Жыныс мүшелерінің даму ақаулары**

- Қынап пен жатырдың даму ақаулары

Мерзімінен ерте жыныстық жетілу

- **Изосексуалді тип** – қыз балалардың 8 жасына дейін етттекір мен екіншілік жыныстық белгілерінің пайда болуы, 2 түрін ажыратамыз (нағыз және жалған).
- **Нағыз МЕЖЖ(централды түрі)** Процесске гипоталамустың гипофизотропті құрылымдары кіреді, бұл жерде рилизинг-гормондардың мерзімінен ерте секрециясы басталады, гипофиз бен гонадотропиндердің өндірілуімен шығаруын ынталандырады. Бұл кезегімен фолликулдардың жетілуін қоздырады, ана бездеріндегі эстрогендердің секрециясын нығайтады.
- МЕЖЖ бар қыз балалардың церебралдық патологиясы органикалық (жиілігі 5-6% кем емес) және функционалды сипатта болуы мүмкін.

Нағыз МЕЖЖ

2 түрі болады:

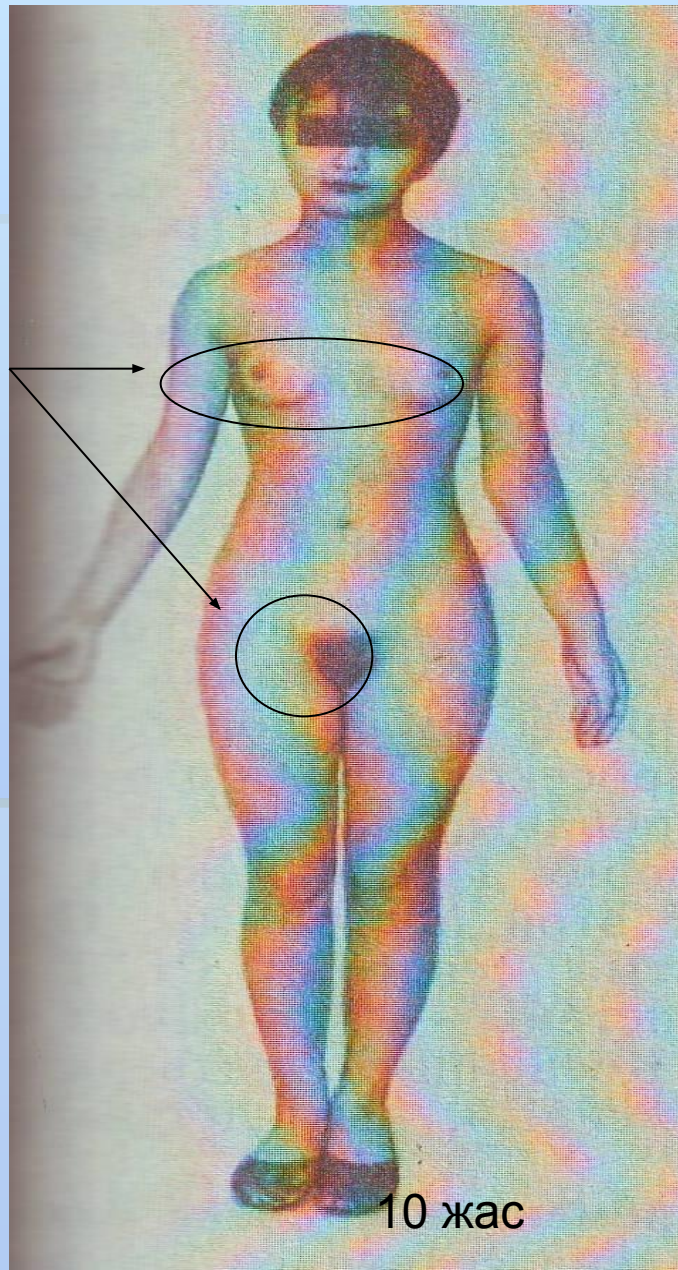
- **Толық** — қыз балаларда 8 жасқа дейін екіншілік белгілері мен еттекірлері болады.
- Екіншілік жыныстық белгілерінің пайда болуымен менархе басталуының дәйектілігі қалыпты физиологиялық жыныстық жетілуден айырмашылығы болмайды
- Екіншілік жыныстық белгілерінің даму қарқыны айтарлықтай жылдамданады
- Физикалық дамуы жылдамданады, қуысты сүйектердің эпифизарлық өсу зоналарының сүйектену қарқыны өсу қарқынын басып озады (спецификалық денебітімі – бойы 150-155 см, біршама қысқа қолдармен аяқтарда ұзын денелі болып келеді)
- Сүйектік жасы (биологиялық) өз жасынан кенет озады, менархе рентгенограммада бірінші алақан сүйегінің басында бұршақтәрізді сүйектің пайда болуында басталады

- **Толық емес түрі**– еттекір болмасада екіншілік жыныстық белгілерінің біреуі болуы қажет (жыныстық түтіктенудің жеке дамуы -адренархе; сүт бездерінің мезгілінен ерте дамуы– телархе).
- **Физикалық дамудың жылдамдануы**
- **Қуысты сүйектердің өсу жылдамдығы және олардың эпифиздерінің сүйектену жылдамдығы үйлеседі (репродуктивті кезеңде бойы мен дене келбеті сау әйелдерден айырмашылығы болмайды)**
- **Жыныстық дамудың қарқыны ұзарады**
- **Менархе 10-11 жаста басталады**

Изосексуалды МЕЖЖ

-Қысқа бойлы
150-155 см

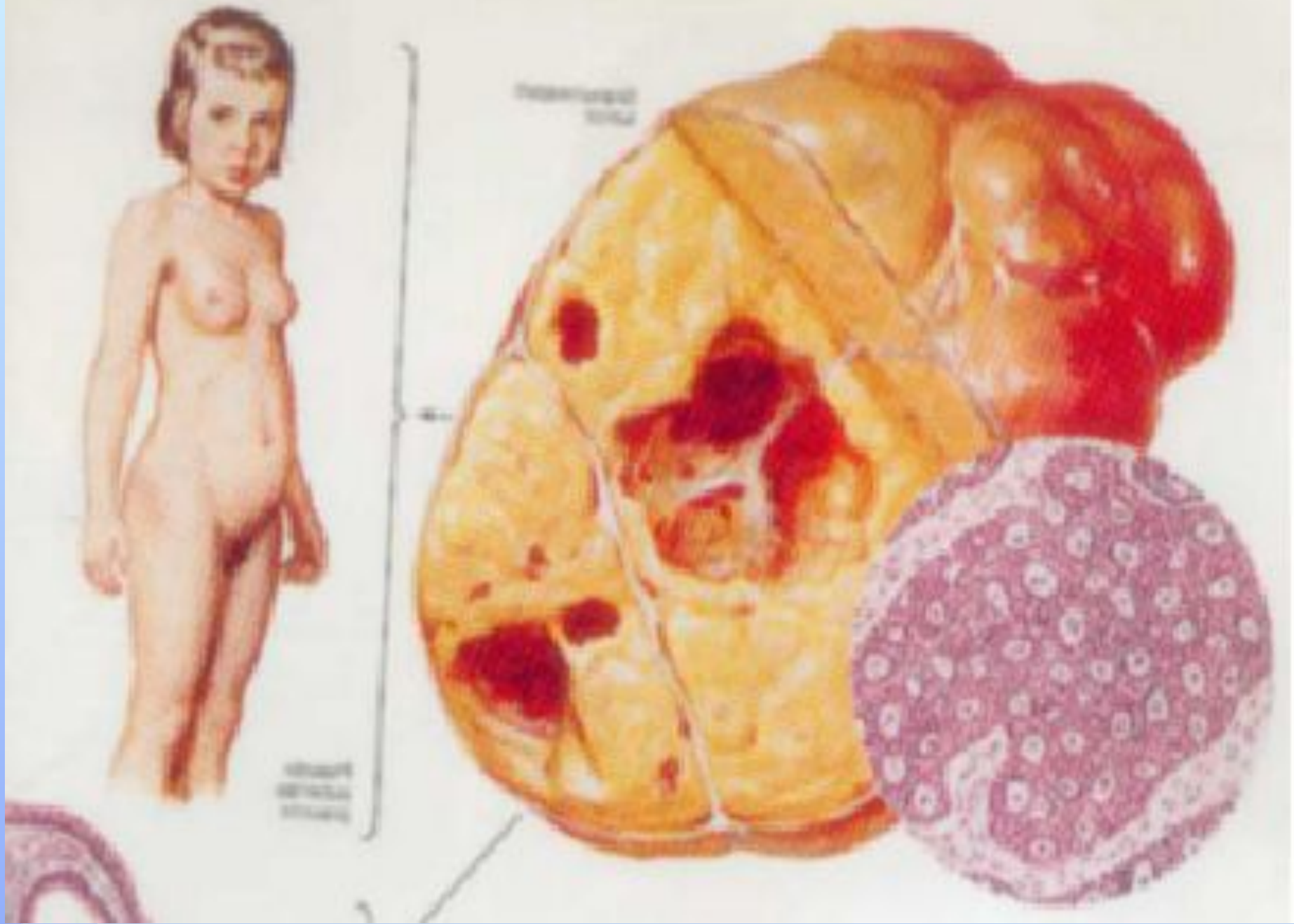
-Екіншілік жыныстық
белгілері айқынды



10 жас

Жалған МЕЖЖ(перифериялық түрі)

- Гипоталамус пен гипофиз жетілмеген болып қалады және рилизинг -гормондармен гонадотроптық гормондарды бөлмейді (сондықтан бұл жалған түрі болып аталады);
- жыныстық гормондардың ана безінің ісік тінінен бөлінуімен себептеледі;
- МЕЖЖ ана бездерінің гранулезожасушалық пен гранулезотекажасушалық және теретобластома мен хорионэпителиоманы туындайды.
- Алғашқы симптом – нашар жетілген екіншілік жыныстық белгілерінде менструалсекілді бөлінділерінің ацикликалық қалпы.
- Қыздық перде мен қынаптың шырышты қабатының қалындауы анықталады, цервикалдық шырыштың жатыр мойнының сыртқы ернеуінде жиналуы, жатыр мойнымен денесінде бұрыш пайда болады. Сонымен денесалмағы, бойы сүйектік жасы өз жасының нормативтерін озбайды.



Диагностика

- Анамнез
- Объективтік қарап тексеру
- Зерттеу:
- Кіші жамбас мүшелерінің УДЗ
- УДЗнің күмәнді көрсеткіштерінде лапароскопия
- Бас миының ЭЭГ , КТ және МРТ әдістерін қолдануымен неврологиялық зерттеу
- Қанның плазмасындағы гонадотропиндерді анықтау
- ФДТ
- Сүйектік жасын анықтау (қол сүйектері мен бас сүйегінің рентгенографиясы)

МЕЖЖ емдеуі

- МЕЖЖ тудырған негізгі патологияның емі
- МЕЖЖ процессін тежелеу (гонадотропин рилизинг-гормондардың агонистері)

Гетеросексуалды тип -

- Қыз балалардың бірінші он жылдығында еркек жынысының жыныстық жету белгілерінің пайда болуы
- **Адреногениталдық синдроммен себептеледі** – бүйрек үсті безінің гиперплазиясы мен туа біткен ферменттік жүйесінің жетіспеушілігімен, бүйрек үсті безінің стероидты гормондарының (С21-гидроксилазы) синтезіне қатысады және анабезімен бүйрек үсті безінің вирилизациялайтын ісігімен.

Клиника

- **АГСнің туа біткен түрі – жалғын әйелдік гермафродитизм**
- **3-5 жаста МЕЖЖ ерлік түрі дамиды: вирильдік гипертрихоз, 8-10 жаста – үстінгі ерінімен иегінде стерженьды шаштар өседі, «бакенбарды».**
- **Гиперандрогения мүмкіндік туғызады:**
 - **бұлшық ет пен сүйек тіндерінің ерлік түрімен дамуына**
 - **АГС 10-12 жасқа қарай бойының ұзындығы 150-155 см, балалар осыдан артық өспейді, өйткені сүйектердің өсу зонасының сүйектенуі орын алады**
 - **Осы балалардың сыртқы келбеті «кіші Геркулес» секілді**

Диагностика

- Бүйрек үсті бездерінің рентгенографиясы және томографиясы
- Зәрде 17-КС қанда тестостеронның, 17- ОНП, ДЭА-С мөлшерлерінің жоғарылауы
- Глюкокортикоид пробасы – зәрде 17-КС, қанда тестостеронның, 17- ОНП, ДЭА-С төмендеуі

Емі

- Өмір бойы глюкокортикоидтар қолданылады, дозасы жасқа байланысты болып зәрде 17-КС қанда ДЭА-С және 17 - ОНП мөлшерлерін қадағалау арқылы.
- Сыртқы жыныс мүшелерінің дөрекі вирилизациясында оперативті емдеу қолданылады (пенистәрізді клитордың алып тастауы, урогениталдық синустің кесілуі және

Ана бездерінің немесе бүйрек үсті бездерінің вирилизациялайтын ісіктері

- Вирильді симптоматикасының даму қарқындылығы ісіктің өсу жылдамдығына тәуелді болады
- Глюкокортикоидтық проба теріс болады
- КТ мен МРТ бүйрек үсті безінің бір жақты үлкеуі орны алады

Емі - оперативті

Жыныстық жетілудің тежелуі-

- Екіншілік жыныстық белгілерінің жетілмеуі, немесе оның болмауы және 16 жаста сирек ретсіз еттекірлердің келмеуі.
- **Жыныстық жетілудің тежелуінің конституционалдық түрі :**
 - Генетикалық себептеленеді
 - Пубертаттық кезең уақытымен кеш мезгілге дейін созылады: сүт безінің дамуы, жыныстық түтіктену және менархе 16 жаста басталады
 - Сүйекті (биологиялық) жас өз жасынан 2-4 жылға артта қалады
 - Ем талап етілмейді
- **Церебралдық түрі:**
 - гипоталамо-гипофизарлық жүйесінің қызметінің функционалдық, генетикалық органикалық сипатының бузылуы.

Клиника

- Екіншілік жыныстық белгілерің толық жетілмеуі
- Евнухоидтық денебітімі – қолымен аяқтарының ұзындауы, біршама қысқа денелі, жамбастың көлденең өлшемдерінің қысқаруы
- Хронологиялық жас биологиялық (сүйекті) жасты озады
- Жыныс мүшелерінің гипоплазиясы (анық көрсетілген жыныстық инфантилизм)
- Ана бездері дұрыс қалыптасқан, бірақ оларда фолликулогенез бен овуляцияның қалыпты процесі жүрмейді.

Диагностика

- Анамнез
- Қарау тексеру– денебітімінің, жыныс мүшелерінің өзгешілігі, екіншілік жыныс белгілерінің дамуы
- Бас мийының ЭЭГ, КТ және МРТсі
- Бас сүйегімен түрік ершігінің рентгенографиясы
- Көз түбі мен көру алаңын анықтау
- Кіші жамбас мүшелерінің УДЗ
- Гонад биопсиясының лапароскопиясы
- Гормоналдық зерттеу

Емі

- Невропатолог пен және психиатрмен бірге емдеу– диэнцефалдық облысының қызметінің қалыптастыруы
- Жыныстық гормондардың препараттарымен алмастыру терапиясын циклдық режимде қолдану, гонадотроптық препараттарды қолдану
- Толық бағалы диета
- витаминотерапия (В, С, Е топ).

Жыныстық жетілудің болмауы

- менархенің болмауы, екіншілік жыныстық белгілері 16 және одан жоғары жаста болады.

Этиологиясы:

- Гонад дисгенезиясы – бұл даму ақауында ана безінің функционалды белсенді гормонөндіруші тіннің болмауы, ана бездерінің орнында жіпшелер болады
- Қыз балаларда 8-10 жасқа дейін, әлдеқандай бір көрсеткіштер бойынша ана бездерін алып тастауы

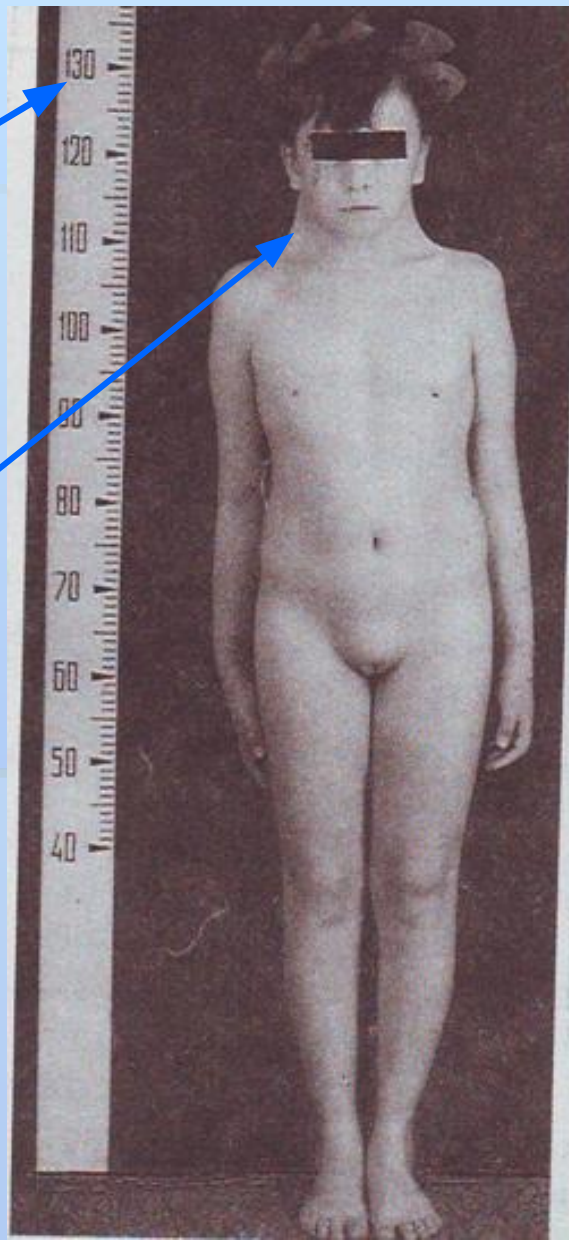Гонад дисгенезиясының типикалық түрі (Шерешевский-Тернер синдромы)

- аменорея,
- аласа бойлы (150 см жоғары),
- төменгі жағының қысқаруы,
- құлақ қалқандарының төмен орналасуы,
- шаш өсу шекарасының төмен болуы,
- қысқа мойынды,
- ішкі жыныс мүшелерінің ауытқулары,
- екіншілік жыныс белгілері – болмайды немесе әлсіз ғана білінеді,
- жатыр мен үлкен және кіші жыныс еріндерінің гипоплазиясы, қынабы тар, аналық бездері анықталмайды
- кариотип 45 XO
- **Емі:** алмастыру гормоналдық терапия

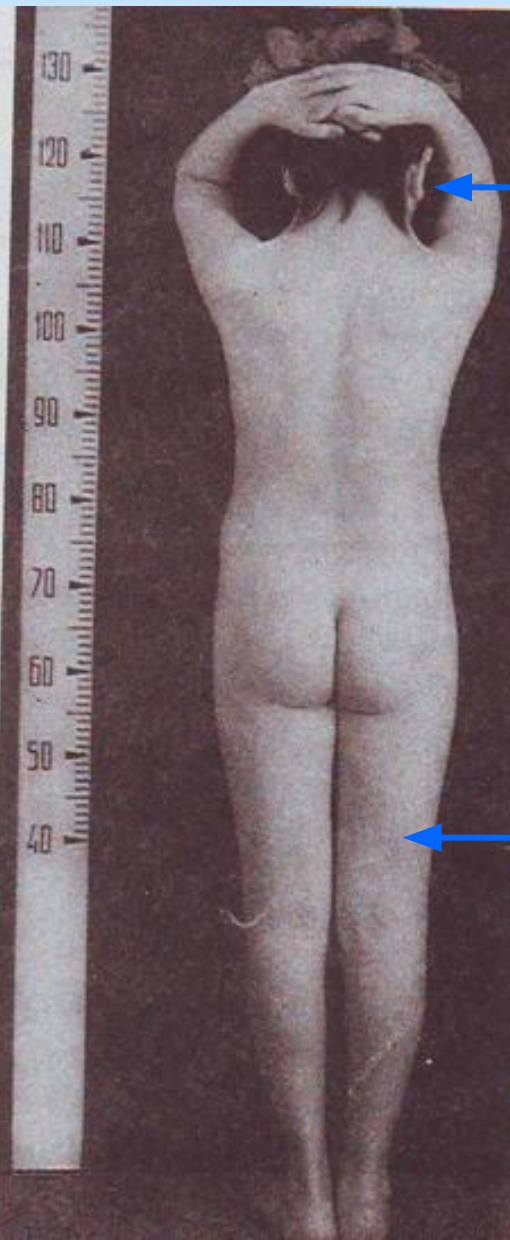
Шерешевский – Тернер синдромы (45 XO)

Төмен бойлы
(150 см жоғары)

қысқа мойынды



құлақ
қалқандарының
төмен
орналасуы



төмен
жағының
қысқаруы

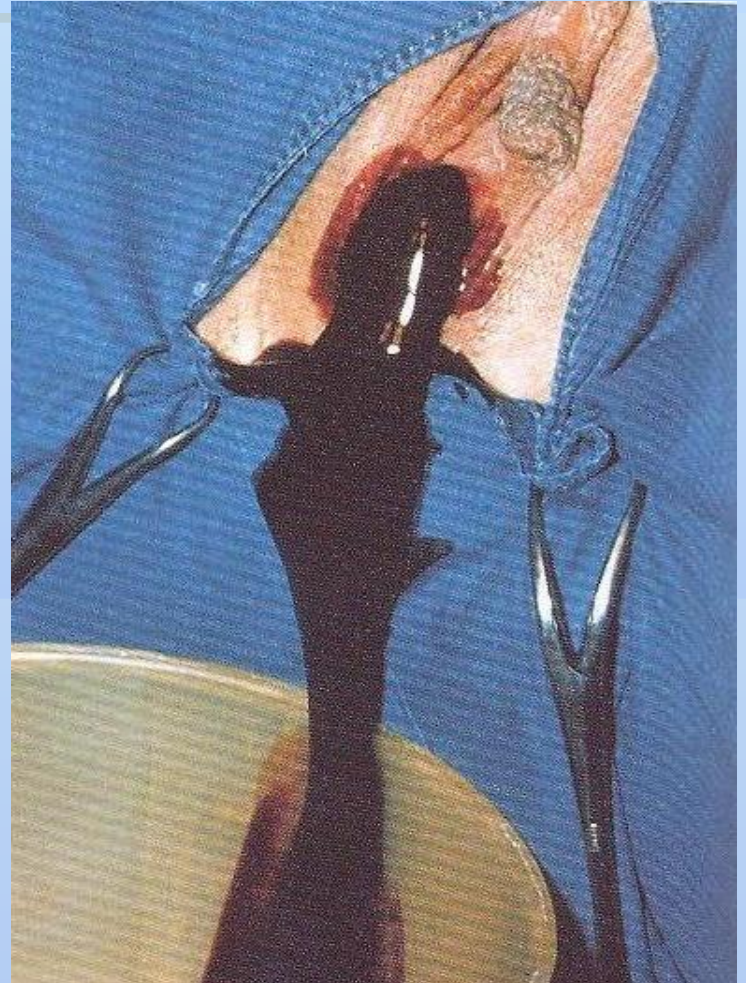
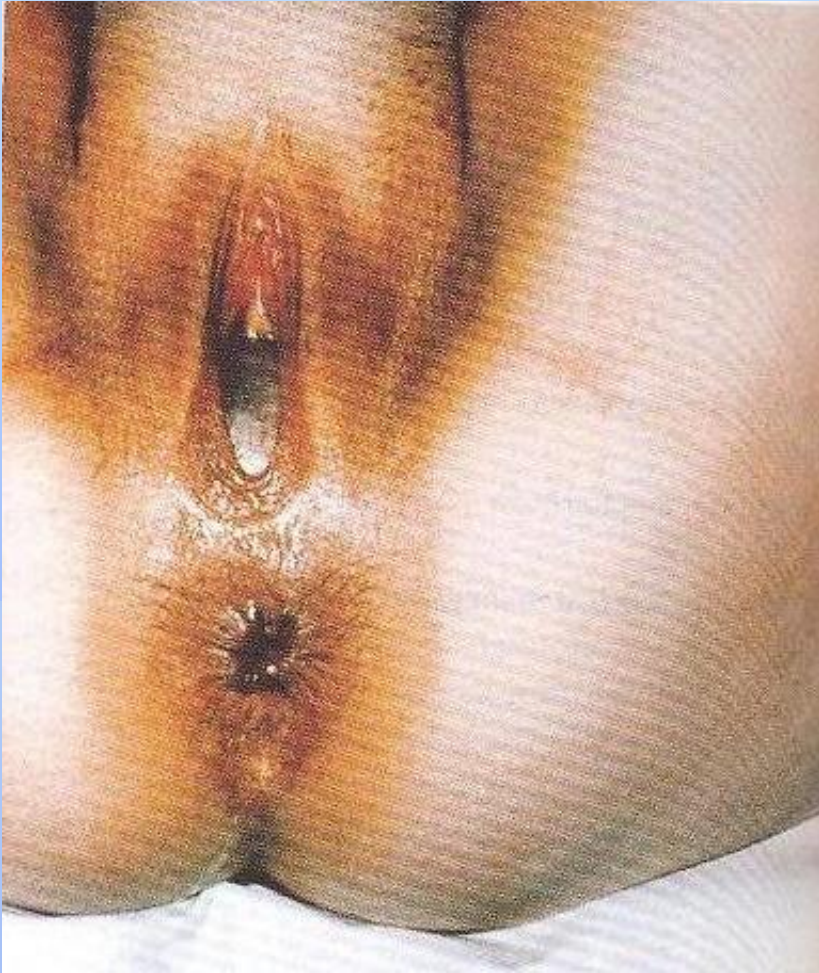Жыныс мүшелерінің даму ауытқулары (қынап пен жатырдың)

- **Гименның атрезиясы** – қыздық пердесінің табиғи тесігінің болмауы. Еттекірдің болмағанында, жыныстық жетілу кезеңінде анақталады. Еттекірлік қан қынапта жиналып, қабырғаларын созады.

Клиникасы – циклды қайталанатын ауру сезімі, іштің төменгі жағынын ауыр сезімі, кейбірде кіші дәреттің қиындауы.

Емі- хирургиялық (гименді кресттәрізді тілу).

Қыздық пердесінің атрезиясы

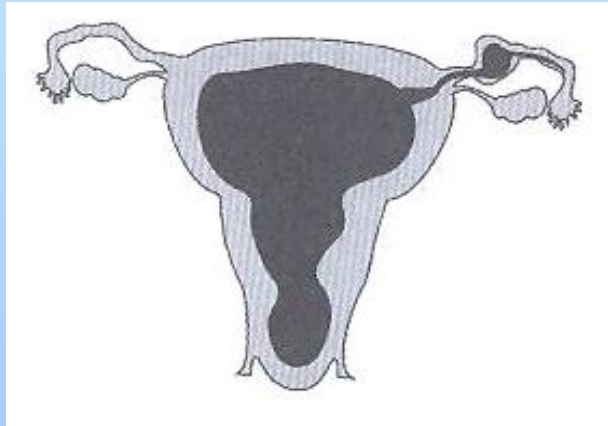


Майер -Рокитанский-Кюстнер синдромы (жатыр мен қынаптың толық аплазиясы) -

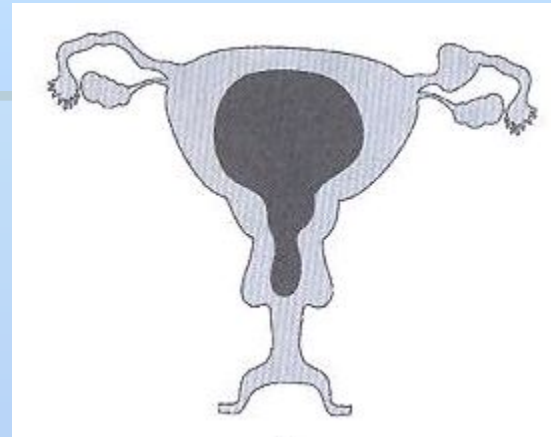
еттекірдің болмауымен сипатталады, келешекте – жыныс қатынасының мүмкінсіздігі.

Емі: хирургиялық коррекция (жасанды қынап жасау).

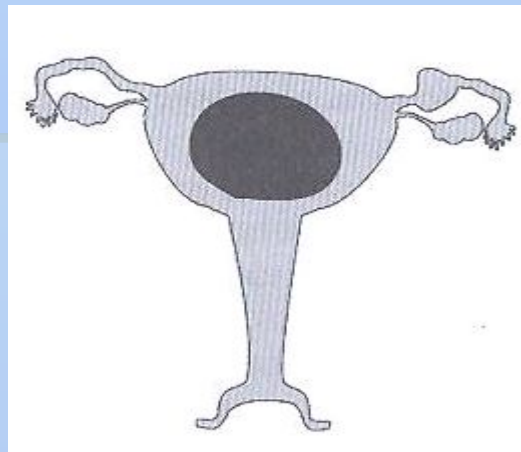
Қынап пен жатыр мойнының өткізгіштігінің бұзылуының түрлері



**Гименнің
атрезиясы**



**Қынаптың төменгі және
орта 1/3 атрезиясы**



**Қынап пен жатыр мойнының
аплазиясы**

Екі мүйізді жатыр (uterus bicornis bicollis)-

- Бір қынап және жатыр мойны мен денесінің қосарлануы; (uterus bicornis unicolis)- тек жатыр мойнының қосарлануы.
- **Қынап пен жатырдың қосарлануы (uterus didelphus)-** екі мүлдем тәуелсіз мүшелерінің бөлшектерінің болуы (2 жатыр, 2 жатыр мойны және 2 қынап). Өте сирек кездеседі. Симптомсыз өтуі мүмкін. Менструалдық, жыныстық және тіпті бала босану қызметі қалыпты болып қалады. Бұл ауытқулардың түрлері жатыр мен ана бездерінің даму тежелуімен қосақталып жүргендіктен менструалдық қызметінің бұзылуы, қайталанғыш өздігінен түсік, босану қызметінің әлсіздігі, үшінші және босанудан кейінгі кезеңдерінің қан ағулар орын алады.
- **Ершик тәрізді жатыр(uterus arcuatus)** –жатырдың екімүйіздігі азғантай көрінеді, тек қана түбі жағында ершик тәрізді шұңқыр. Ешқандай ем талап етпейді.
- **Жатыршілік қалқа (septa)** –жатыр қуысында фиброзды-бұлшықетті қалқаның болуы.

Диагностика

- Айна арқылы көріп тексеру
- Бимануалдық зерттеу
- Кіші жамбастың УДЗ
- ГСГ
- Лапароскопия
- Гистероскопия

Емі – көрсеткіштері бойынша пластикалық операция.

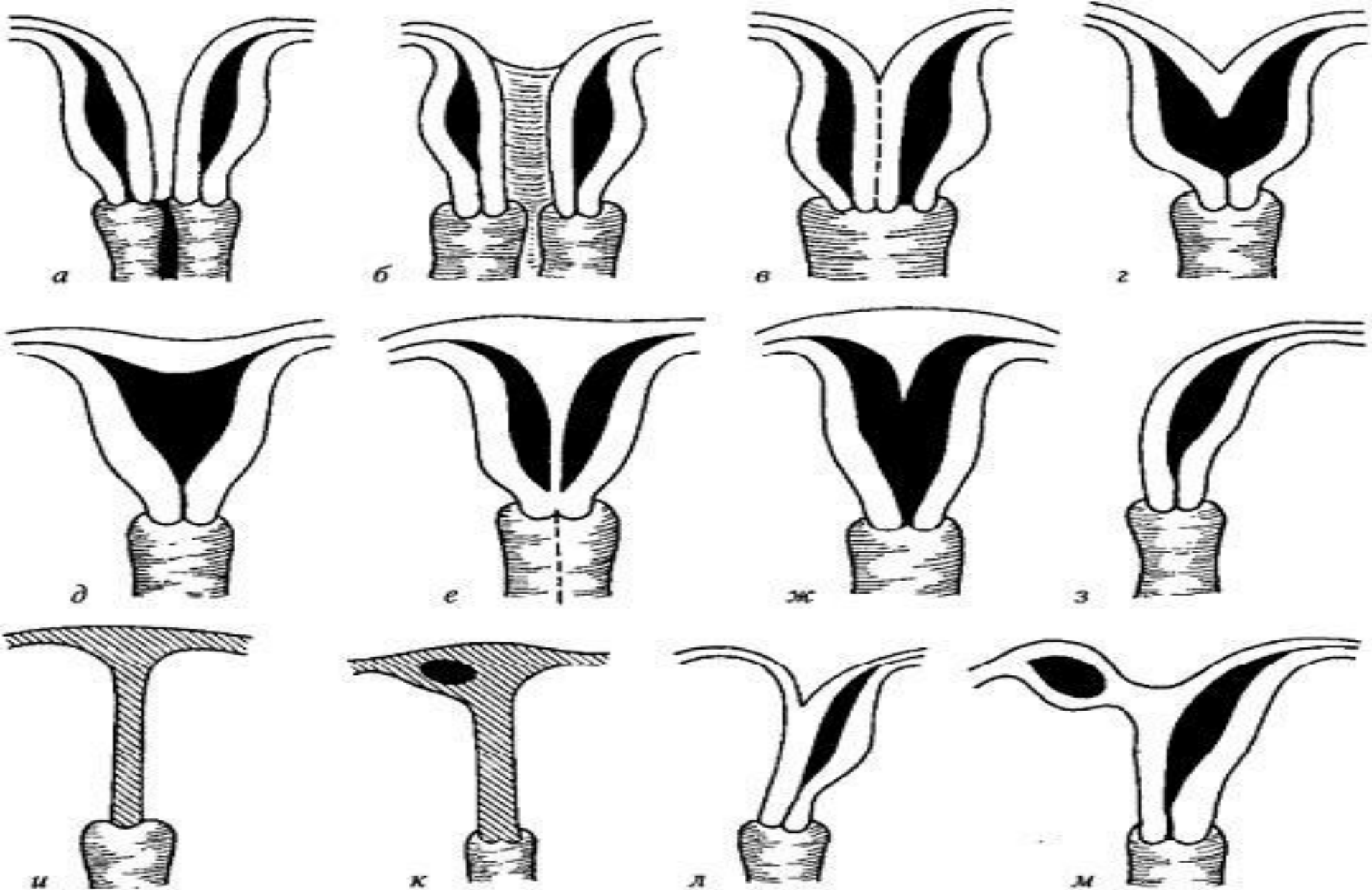



Рис. 10. Аномалии развития матки:

a — uterus didelphus; *б* — uterus duplex et vagina duplex; *в* — uterus bicornis
 bicollis; *г* — uterus bicornis unicollis; *д* — uterus arcuatus; *е* — uterus septus
 duplex; *ж* — uterus subseptus; *з* — uterus unicornis;
и, к, л, м — uterus bicornis rudimentarius

Мейірбикелік қызметінің қыз балалар және жас өсіпірім жастағы қыздардың арасында өткізілетін санитарлық ағарту және алдын алу жұмыстарындағы ролі

Қыз балалар арасында санитарлық ағарту жұмыстары жасына қарай өткізіледі:

- Алғашқы 3-8 жаста гигиена ережелерінің дағдыларын сыртқы жыныс мүшелеріне назар аударып бекіту керек (аналардың қатынасуы және бақылаумен).
- 9-13 жас арасында қыз балаларды денесінің анатомо-физиологиялық ерекшіліктерімен, менструалдық қызметімен таныстырады, менструалдық күнтүзбесін жүргізуге, еттекір кезінде гигиена ережелерін сақтауына үйретеді.
- 14-17 жас арасында денесінің физиологиясымен, балабосану қызметінің мәнімен таныстырады, жыныстық қатынасқа ерте түсіунің зияндығына, аборттың қауіптілігіне, қыздардың және олардың келешек ұрпақтарының денсаулығына мүмкіншілік туатын асқынуларға назар аударады.



Назарларыңызға
рахмет!