

КОРА ГОЛОВНОГО МОЗКУ

Н.В.Литвиненко

Українська медична стоматологічна
академія

КОРА ГОЛОВНОГО МОЗКУ

СИМПТОМИ УРАЖЕННЯ РІЗНИХ ДОЛЕЙ ГОЛОВНОГО МОЗКУ

ВИЩІ КОРКОВІ ФУНКЦІЇ

- гнозис (операції впізнавання)
- праксис (операції дії)
- мова
- пам'ять
- мислення
- свідомість та ін.

ВИЩІ КОРКОВІ ФУНКЦІЇ

- обумовлені, в першу чергу, розвитком кори головного мозку, маса якої становить біля 78% від загальної маси мозку
- в той же час, активність кори цілком залежить від активності стовбуру головного мозку й підкоркових утворень

ВИЩІ КОРКОВІ ФУНКЦІЇ

- існують наступні інтегративні рівні коркової діяльності:
 1. перша сигнальна система—пов'язана з діяльністю окремих аналізаторів, здійснює первинні етапи гнозиса і праксиса
 2. друга сигнальна система —більш складний рівень, приймає участь в поміркованому сприйнятті навколишнього світу і свідомому ставленні до нього, пов'язаний з мовною діяльністю
 3. вищий рівень інтеграції —забезпечує цілеспрямованість різних актів, створює умови для їх виконання

БУДОВА КОРИ ГОЛОВНОГО МОЗКУ

- шестишаровий тип будови (київський анатом В.А. Бец, 1987):
 - молекулярний
 - зовнішній зернистий
 - шар малих і середніх пірамід
 - внутрішній зернистий
 - гангліозний (шар великих пірамід)
 - шар поліморфних клітин
- 11 полів мають відмінну структуру

БУДОВА КОРИ ГОЛОВНОГО МОЗКУ

- частки головного мозку:
 - лобна
 - тім'яна
 - скронева
 - потилична

КЛІНІЧНА ЗАДАЧА

Пацієнтка Н., 21 рік, поступила до неврологічної клініки ПОКЛ
28.08.12 р.

Захворіла гостро – 26.08.12 р. з'явився головний біль, запаморочення

27.08.12 – судоми в кисті правої руки клонічного характеру

28.08.12 р. – хиткість в позі Ромберга вправо, не може ходити (тягне вправо)

- не може писати

29.08.12 р. – головокружіння системного характеру

- нижньоквадрантна правобічна геміанопсія

- зниження пам'яті

30.08.12 р. – не розуміє право-лівобічну орієнтацію

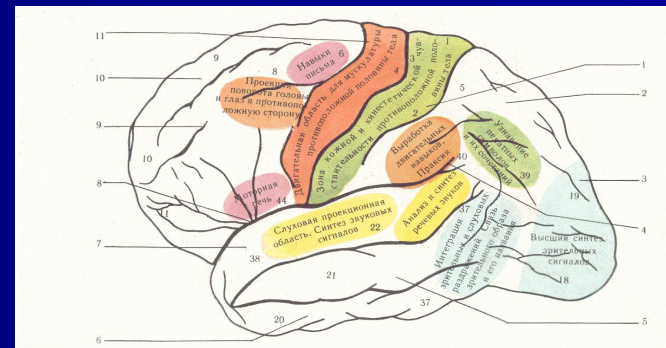
- не може розчісувати волосся

- не може виконувати прості арифметичні дії

31.08.12 р. – з'явилися метаморфопсії

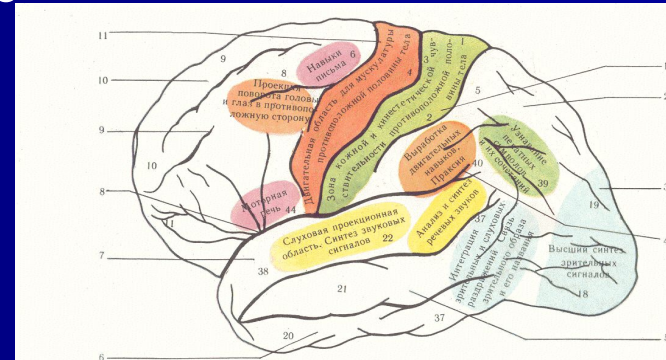
ЛОБНА ЧАСТКА ГОЛОВНОГО МОЗКУ – симптоми ураження

- центральні паралічі і парези – при ураженні прецентральної звивини (лінгвофациобрахіальний парез – при локалізації на зовнішній поверхні, парез стопи – при ураженні на медіальній поверхні)
- парез погляду в протилежний бік (при ураженні заднього відділу середньої лобної звивини – «хворий дивиться на вогнище ураження»)
- гіпокінез, можлива ригідність – екстрапірамідні порушення
- хапальні феномени – рефлекс Янишевського-Бехтерева – екстрапірамідні порушення
- рефлекси орального автоматизму (Маринеско-Радовичі, Аствацатурова – дистанс-оральний, хоботковий, Карчикяна – назо-лабіальний, «бульдога» - симптом Янишевського – при доторканні до губ → судомне зціплення щелеп)



ЛОБНА ЧАСТКА ГОЛОВНОГО МОЗКУ – симптоми ураження

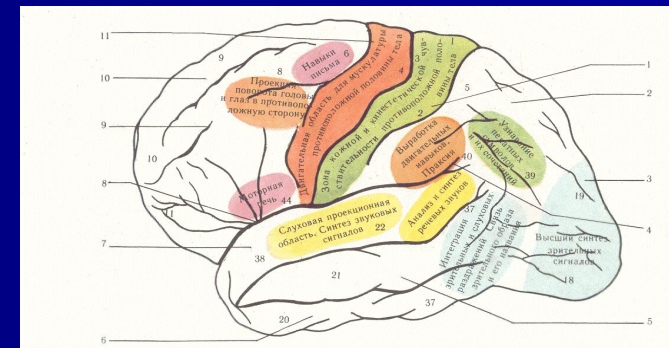
- симптом супротивного тримання або супротиву– симптом змикання повік Кохановського
- лобна атаксія –тулубна, з елементами астазії і абазії і похиленням в протилежний вогнищу бік (ураження лобно-мостомозочкового шляху)
- лобна апраксія – незакінченість дій
- моторна афазія – при ураженні центра Брока, заднього відділу нижньої лобної звивини домінантної півкулі
- аграфія – при ураженні заднього відділу середньої лобної звивини домінантної півкулі
- лобна психіка – апатико-абулічий синдром (зі схильністю до пласких шуток– *морія*, благодушію – *эйфорія*, неохайності



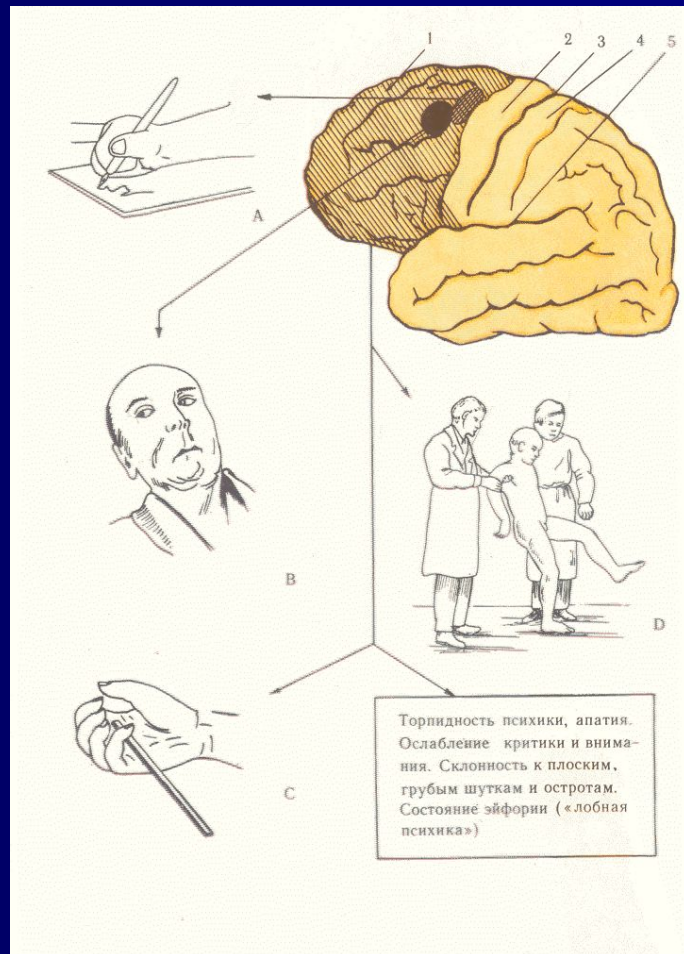


ЛОБНА ЧАСТКА ГОЛОВНОГО МОЗКУ – симптоми ураження

- аносмія (гіпосмія), амбліопія, амавроз, синдром Кеннеді - при ураженні основи лобної долі

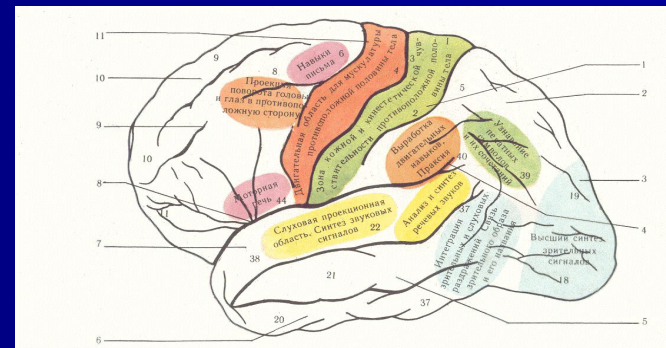


ЛОБНА ЧАСТКА ГОЛОВНОГО МОЗГУ – симптомы поражения



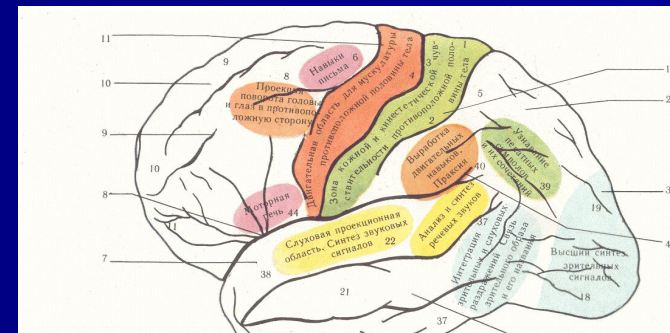
ЛОБНА ЧАСТКА ГОЛОВНОГО МОЗКУ – симптоми ураження

- Таким чином, при ураженні лобної частки спостерігаються розлади поведінки і рухів

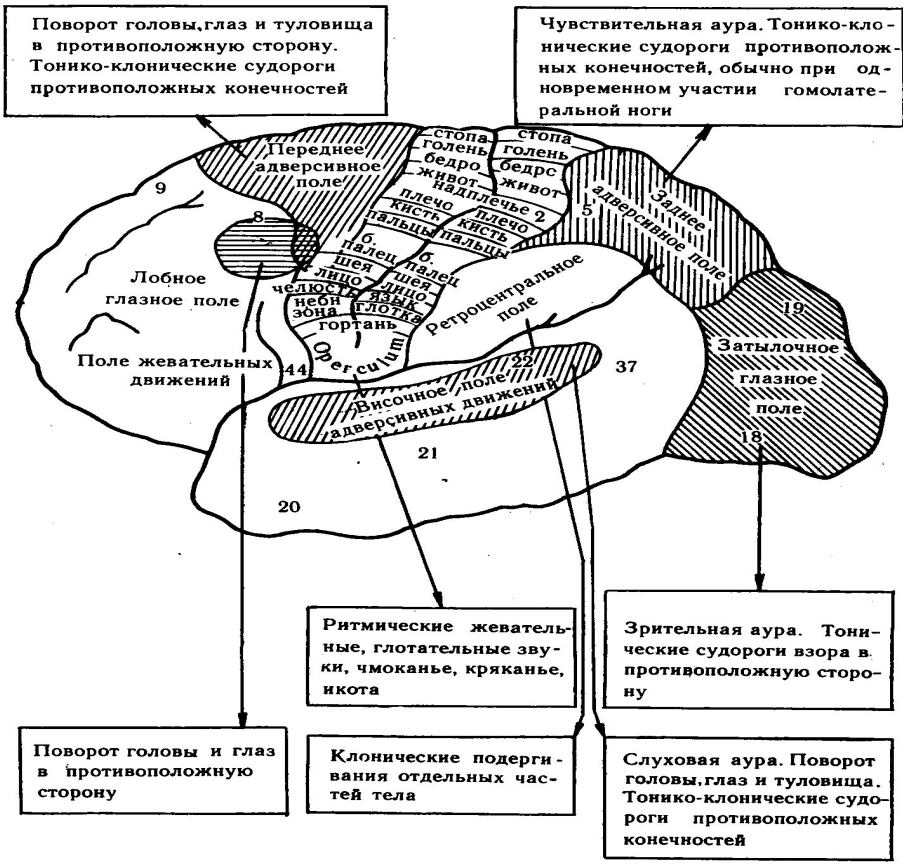


ЛОБНА ЧАСТКА ГОЛОВНОГО МОЗКУ – СИМПТОМИ ПОДРАЗНЕННЯ

- джексоновські моторні судомні напади – симптом подразнення прецентральної звивини
- оперкулярна епілепсія – напади ковтання, жування, причмокування, облизування – симптом подразнення нижніх відділів прецентральної звивини
- адверсивні напади – судомний поворот голови, очей, всього тіла в протилежний вогнищу бік (при подразненні задніх відділів середньої лобної звивини)
- загальні судомні напади – при подразненні полюсів лобних долей
- напади лобного автоматизму – складні пароксизмальні розлади з немотивованим автоматичним виконанням координованих дій (небезпечні для навколишніх – підпали, вбивства)
- малі епілептичні напади



ЛОБНА ЧАСТКА ГОЛОВНОГО МОЗГУ – СИМПТОМИ ПОДРАЗНЕНИЯ



КЛІНІЧНА ЗАДАЧА

Пацієнтка Н., 21 рік, поступила до неврологічної клініки ПОКЛ
28.08.12 р.

Захворіла гостро – 26.08.12 р. з'явився головний біль, запаморочення,

27.08.12 – судоми в кисті правої руки клонічного характеру

28.08.12 р. – хиткість в позі Ромберга вправо, не може ходити (тягне вправо)

– не може писати

29.08.12 р. – головокружіння системного характеру

- нижньоквадрантна правобічна геміанопсія

- зниження пам'яті

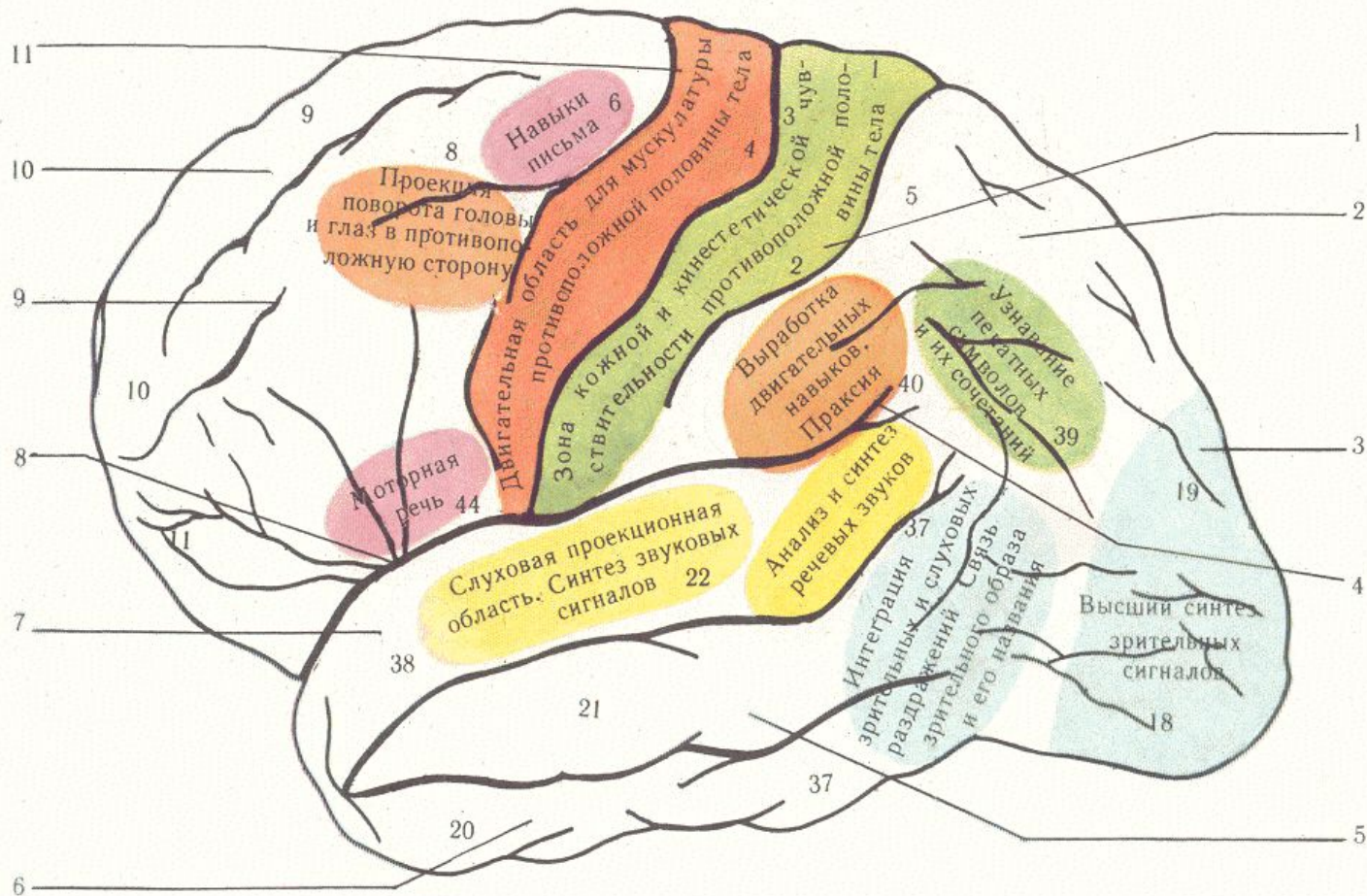
30.08.12 р. – не розуміє право-лівобічну орієнтацію

- не може розчісувати волосся

- не може виконувати прості арифметичні дії

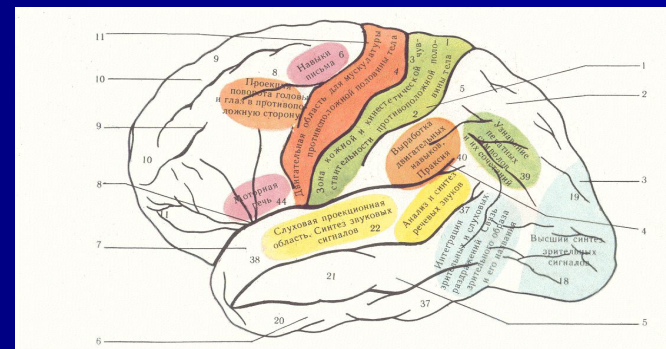
31.08.12 р. – з'явилися метаморфопсії

СКРОНЕВА ЧАСТКА ГОЛОВНОГО МОЗГУ



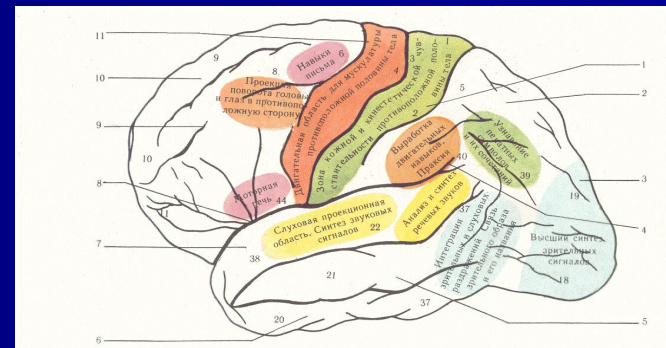
СКРОНЕВА ЧАСТКА ГОЛОВНОГО МОЗКУ – симптоми ураження

- вестибулярне коркове системне головокружіння
- атаксія з елементами астазії – абазії – ураження скронево-мостомозочкових шляхів
- геміанопсії
- дезорієнтація в зовнішньому середовищі
- слухова агнозія – нерозуміння мовних сигналів
- сенсорна афазія – при ураженні заднього відділу верхньої скроневої звивини (зони Верніке) – пацієнт не розуміє звернуту до нього мову
- розлади в емоційній сфері – депресія, тривога, лабільність емоцій
- порушення пам'яті

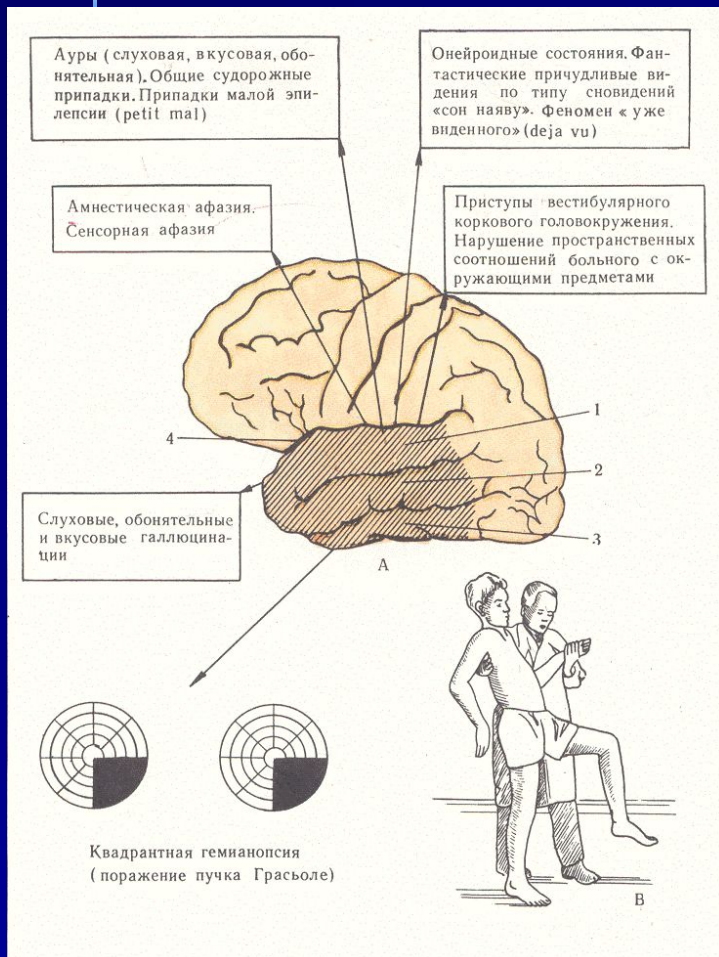


СКРОНЕВА ЧАСТКА ГОЛОВНОГО МОЗКУ – СИМПТОМИ ПОДРАЗНЕННЯ

- галюцинації: нюхові (подразнення звивини гіпокампа), смакові (подразнення області поряд з острівцевою долькою), слухові (подразнення верхніх скроневих звивин), вестибулярні (подразнення вогнища на стику скроневої, тім'яної, потиличної долей)
- епінапади з вищеописаною аурую, а також з вісцеральною аурую (при вогнищі медіобазальних відділів)
- пароксизмальні порушення психіки – сноподібні стани, під час приступу навколишнє уявляється «ніколи не баченим», «ніколи не чути», або, навпаки, «de ja vu»
- скроневі автоматизми – порушення орієнтування в зовнішньому середовищі
- напади глобальної транзиторної амнезії



СКРОНЕВАЯ ЧАСТКА ГОЛОВНОГО МОЗГУ – СИМПТОМИ УРАЖЕНИЯ



КЛІНІЧНА ЗАДАЧА

Пацієнтка Н., 21 рік, посткпіла до неврологічної клініки ПОКЛ
28.08.12 р.

Захворіла гостро – 26.08.12 р. з'явився головний біль, запаморочення,

27.08.12 – судоми в кисті правої руки клонічного характеру

28.08.12 р. – хиткість в позі Ромберга вправо, не може ходити (тягне вправо)

– не може писати

29.08.12 р. – головокружіння системного характеру

- нижньоквадрантна правобічна геміанопсія

- зниження пам'яті

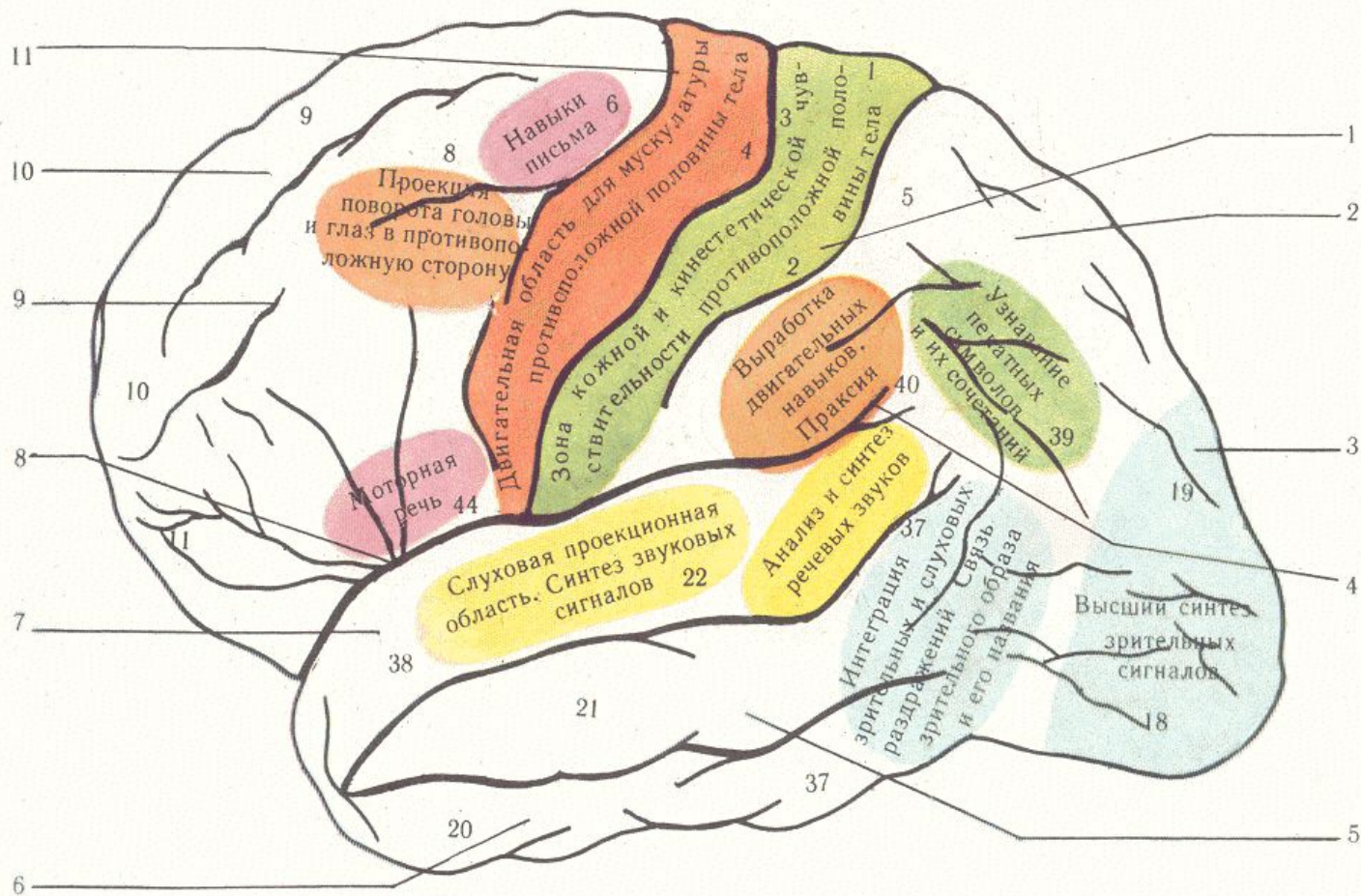
30.08.12 р. – не розуміє право-лівобічну орієнтацію

- не може розчісувати волосся

- не може виконувати прості арифметичні дії

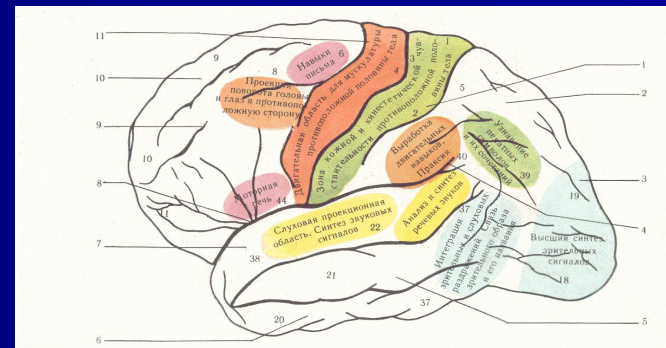
31.08.12 р. – з'явилися метаморфопсії

ТІМ'ЯНА ЧАСТКА ГОЛОВНОГО МОЗКУ



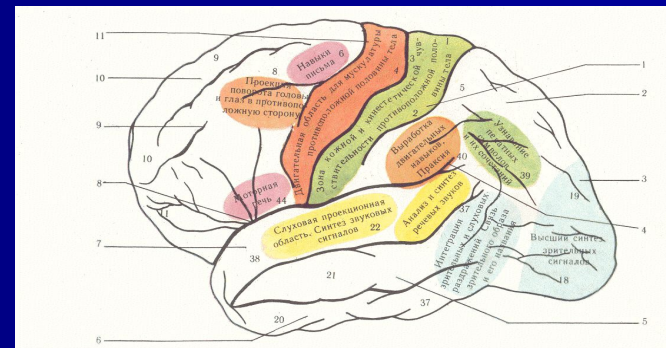
ТІМ'ЯНА ЧАСТКА ГОЛОВНОГО МОЗКУ – симптоми ураження

- анестезія, гіпестезія – при ураженні постцентральної звивини
- астереогноз – невпізнавання предметів навпомацьки з закритими очима (при вогнищі в верхній тім'яній дольці)
- апраксія –розлад складних дій при збереженні простих - спостерігається при ураженні тім'яної долі домінантної півкулі
- аутоапагнозія –порушення схеми тіла при ураженні недомінантної півкулі (хворі плутають праву сторону з лівою та ін.розлади; різновиди - псевдополіmelія – відчуття зайвої кінцівки або частини тіла; анозогнозія – невпізнавання проявів свого захворювання)



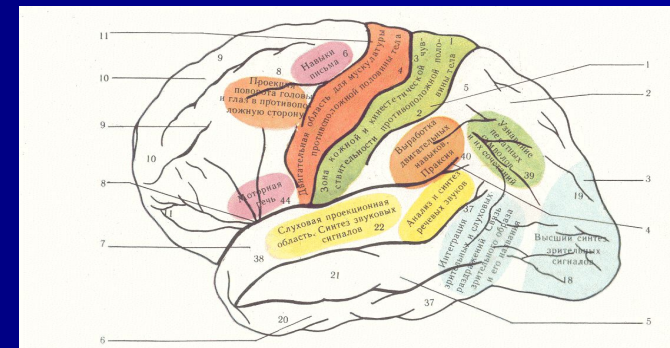
ТІМ'ЯНА ЧАСТКА ГОЛОВНОГО МОЗКУ – симптоми ураження

- акалькулія (домінантна півкуля)
- амнестична афазія
- амузія (ураження правої півкулі у правші)
- геміанопсія (верхньоквадрантна)
- синдром Гестманна – при ураженні лівої кутової звивини – пальцева агнозія, акалькулія, порушення право-лівої орієнтації

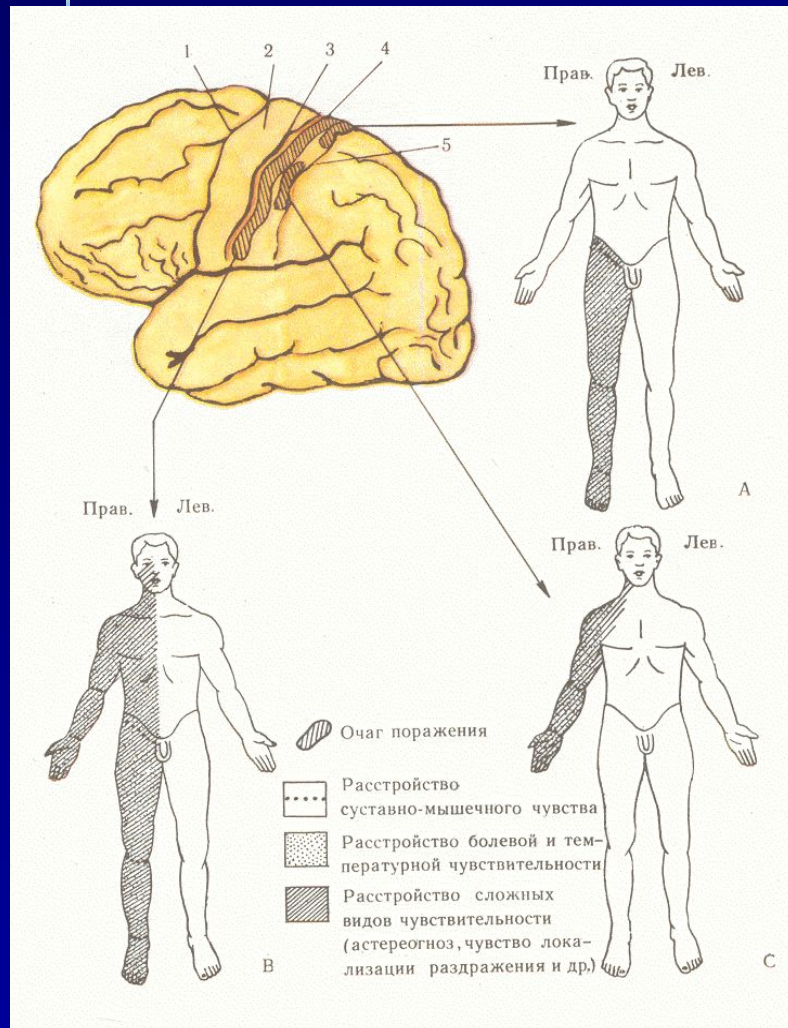


ТІМ'ЯНА ЧАСТКА ГОЛОВНОГО МОЗКУ – СИМПТОМИ ПОДРАЗНЕННЯ

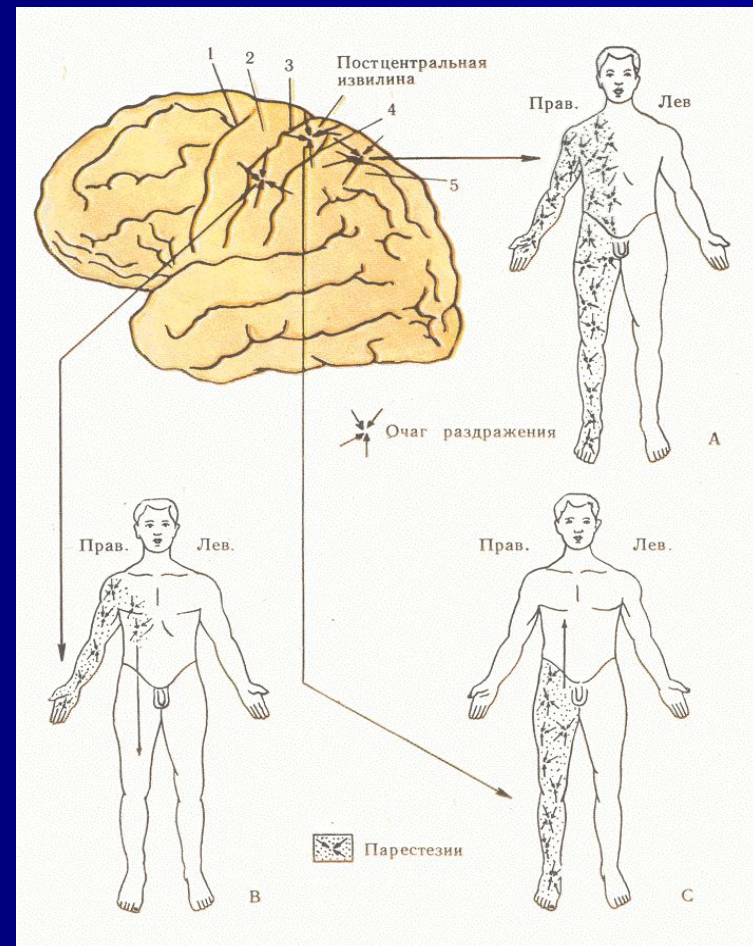
- пароксизми парестезій (мурашки, зуд, печіння, проходження електричного току) – сенсорні Джексонівські напади
- соматосенсорна аура – шкірні парестезії перед епінападом



ТІМ'ЯНА ЧАСТКА ГОЛОВНОГО МОЗКУ – СИМПТОМИ ураження

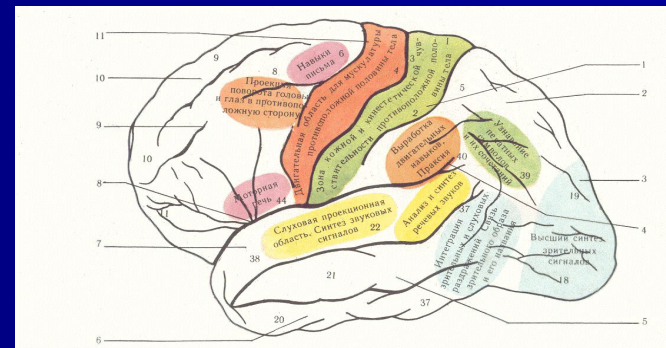


ТІМ'ЯНА ЧАСТКА ГОЛОВНОГО МОЗКУ – СИМПТОМИ ПОДРАЗНЕННЯ



ТІМ'ЯНА ЧАСТКА ГОЛОВНОГО МОЗКУ – симптоми ураження

- Таким чином, при ураженні тім'яної частки головного мозку порушується чутливість, просторова орієнтація та регуляція цілеспрямованих рухів



КЛІНІЧНА ЗАДАЧА

Пацієнтка Н., 21 рік, поступила до неврологічної клініки ПОКЛ
28.08.12 р.

Захворіла гостро – 26.08.12 р. з'явився головний біль, запаморочення,

27.08.12 – судоми в кисті правої руки клонічного характеру

28.08.12 р. – хиткість в позі Ромберга вправо, не може ходити (тягне вправо)

– не може писати

29.08.12 р. – головокружіння системного характеру

- нижньоквадрантна правобічна геміанопсія

- зниження пам'яті

30.08.12 р. – не розуміє право-лівобічну орієнтацію

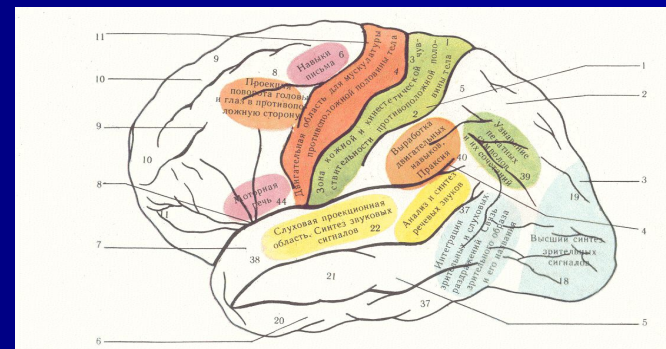
- не може розчісувати волосся

- не може виконувати прості арифметичні дії

31.08.12 р. – з'явилися метаморфопсії

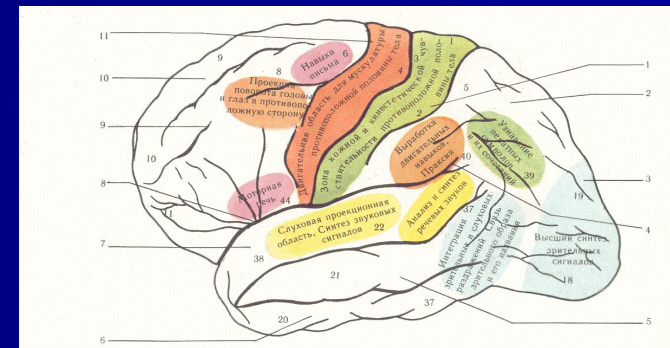
ПОТИЛИЧНА ЧАСТКА ГОЛОВНОГО МОЗКУ – СИМПТОМИ ураження

- гомонімна геміанопсія – в тому числі квадрантна (вогнища в ділянці cuneus –нижньоквадрантна, вогнища в ділянці gyrus lingualis – верхньоквадрантна геміанопсія)
- зорова агнозія – при ураженні зовнішніх поверхонь потиличних долей
- алексія –нерозуміння письмової мови– при ураженні кордону потиличної і тім'яної долі
- контрлатеральна атаксія – ураження потилично-мостомозочкового шляху

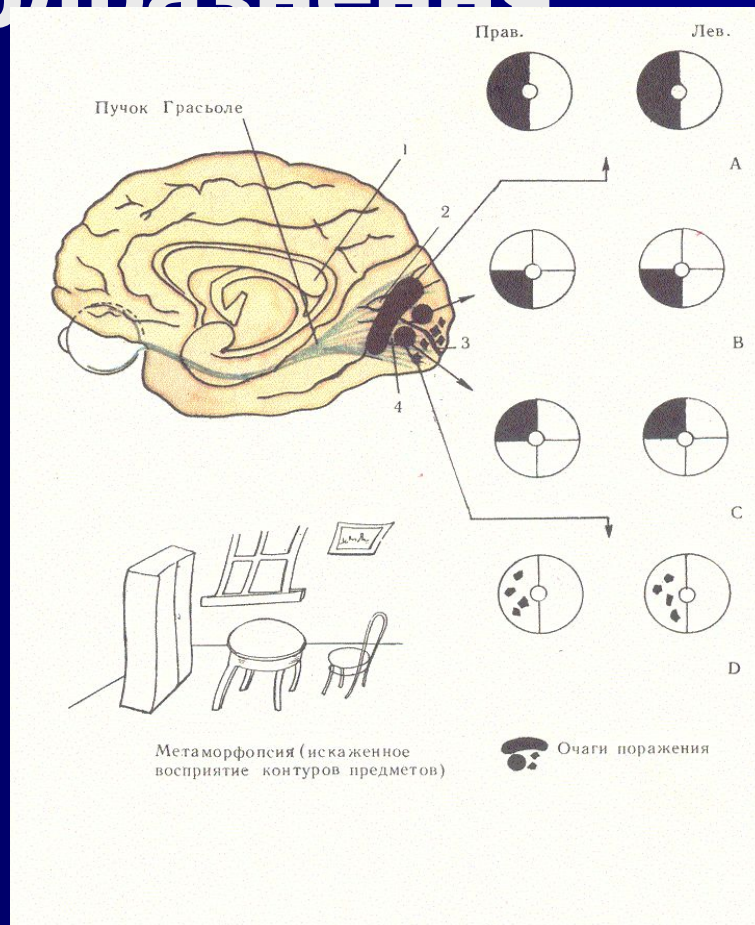


ПОТИЛИЧНА ЧАСТКА ГОЛОВНОГО МОЗКУ – СИМПТОМИ ПОДРАЗНЕННЯ

- прості зорові галюцинації - фотопсії (спалахи світла, блискавок, іскр) – при подразненні внутрішньої поверхні потиличних долей
- складні зорові галюцинації – подразнення зовнішніх поверхонь потиличних долей
- метаморфопсії – неправильне сприйняття форми видимих предметів (мікропсії, макропсії)

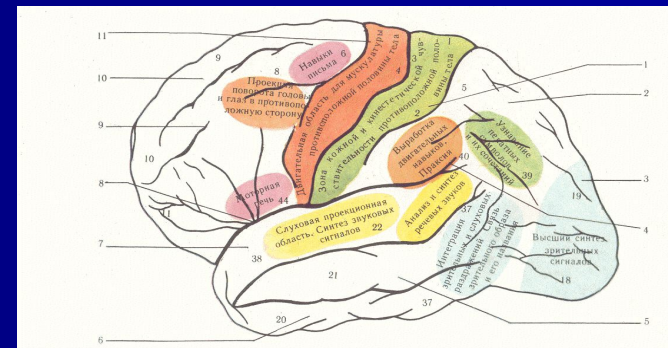


ПОТИЛИЧНА ЧАСТКА ГОЛОВНОГО МОЗКУ – симптоми ураження та підразнення



ПОТИЛИЧНА ЧАСТКА ГОЛОВНОГО МОЗКУ – симптоми ураження

- таким чином, при ураженні потиличної частки головного мозку відмічається порушення зорового сприйняття



КЛІНІЧНА ЗАДАЧА

Пацієнтка Н., 21 рік, поступила до неврологічної клініки ПОКЛ
28.08.12 р.

Захворіла гостро – 26.08.12 р. з'явився головний біль, запаморочення,

27.08.12 – судоми в кисті правої руки клонічного характеру

28.08.12 р. – хиткість в позі Ромберга вправо, не може ходити (тягне вправо)

- не може писати

29.08.12 р. – головокружіння системного характеру

- нижньоквадрантна правобічна геміанопсія

- зниження пам'яті

30.08.12 р. – не розуміє право-лівобічну орієнтацію

- не може розчісувати волосся

- не може виконувати прості арифметичні дії

31.08.12 р. – з'явилися метаморфопсії

ДЯКУЮ ЗА УВАГУ!