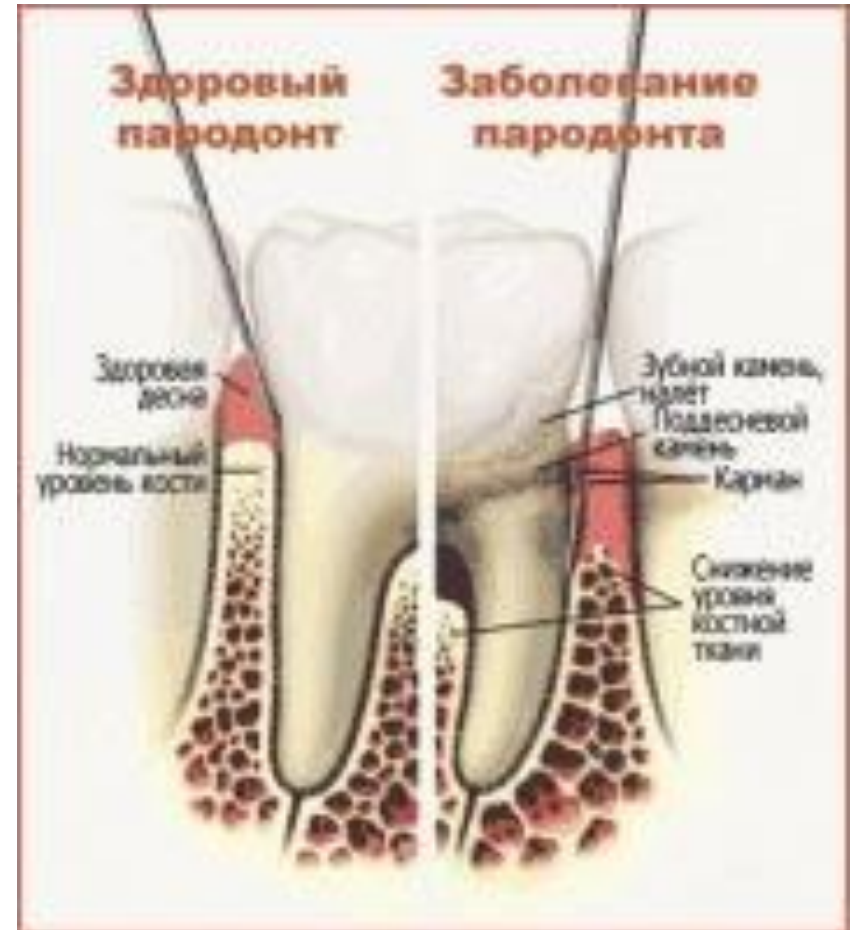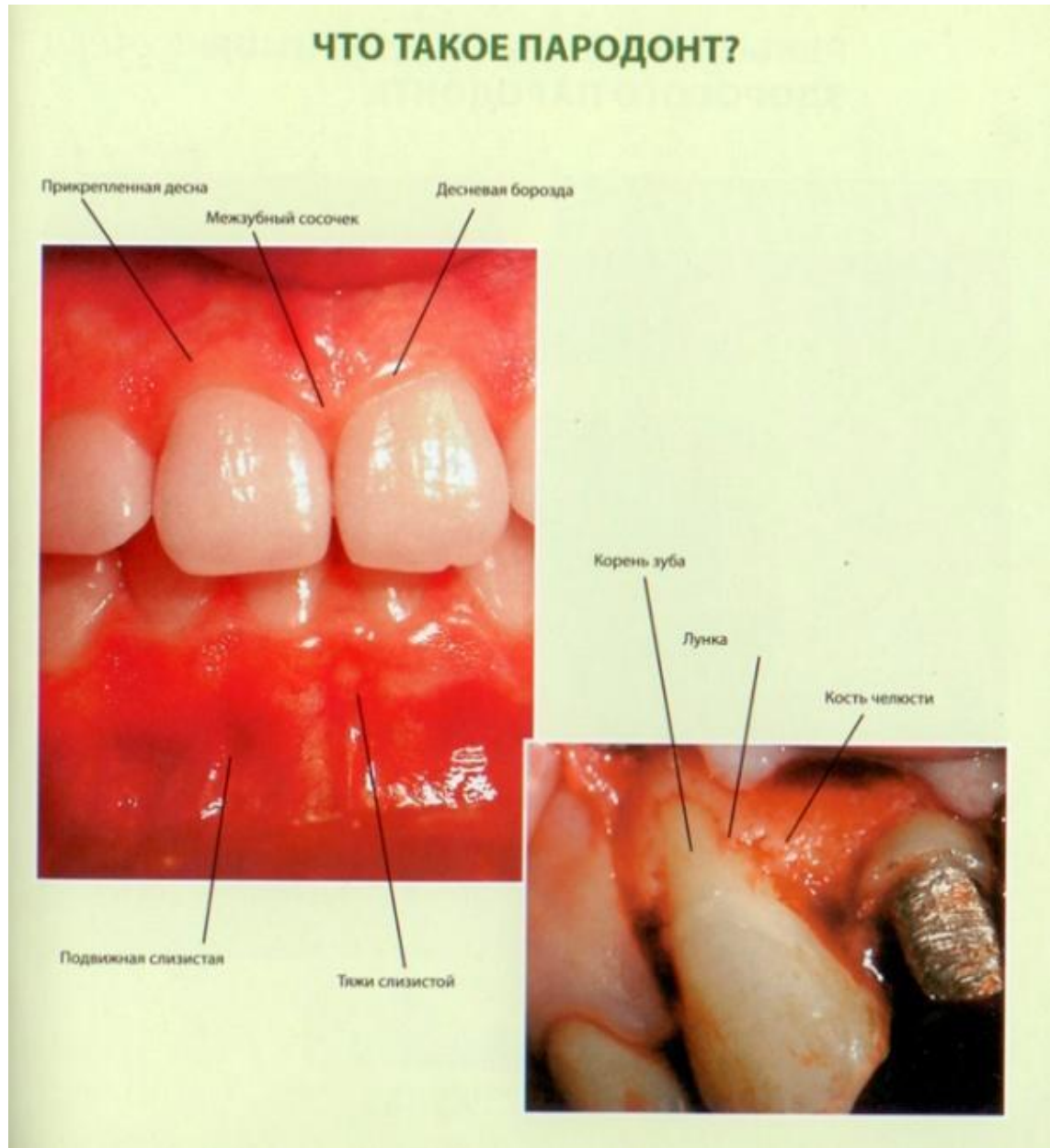


***Болезни
пародонта***

Существует множество различных болезней пародонта, в разных случаях может быть повреждена не только какая-то часть тканей, но даже весь пародонт. По-разному может протекать и сама болезнь, в зависимости от ее характера. Пародонтит разделяют на три формы: воспалительный, опухолевый и дистрофический. Стоит заметить, больше 90% всех болезней пародонта – воспалительные, как пример можно привести пародонтит и ПИЦЕИДИТ



Самые частые заболевания десен - это гингивит, пародонтит, пародонтоз. Гингивит — это воспалительный процесс в тканях десневого края, при котором поражаются только поверхностные ткани десны - является начальной стадией пародонтита.



Гингивит

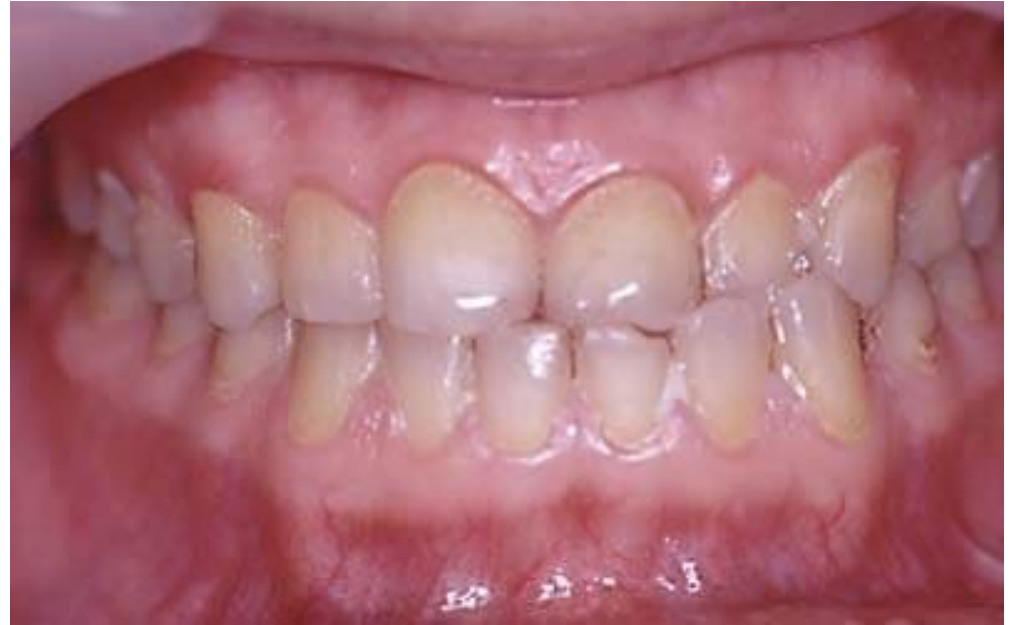Гингивит - воспаление десны, обусловленное неблагоприятным воздействием местных и общих факторов и протекающее без нарушения целостности зубодесневого прикрепления.

Форма: катаральная, гипертрофическая, язвенная.

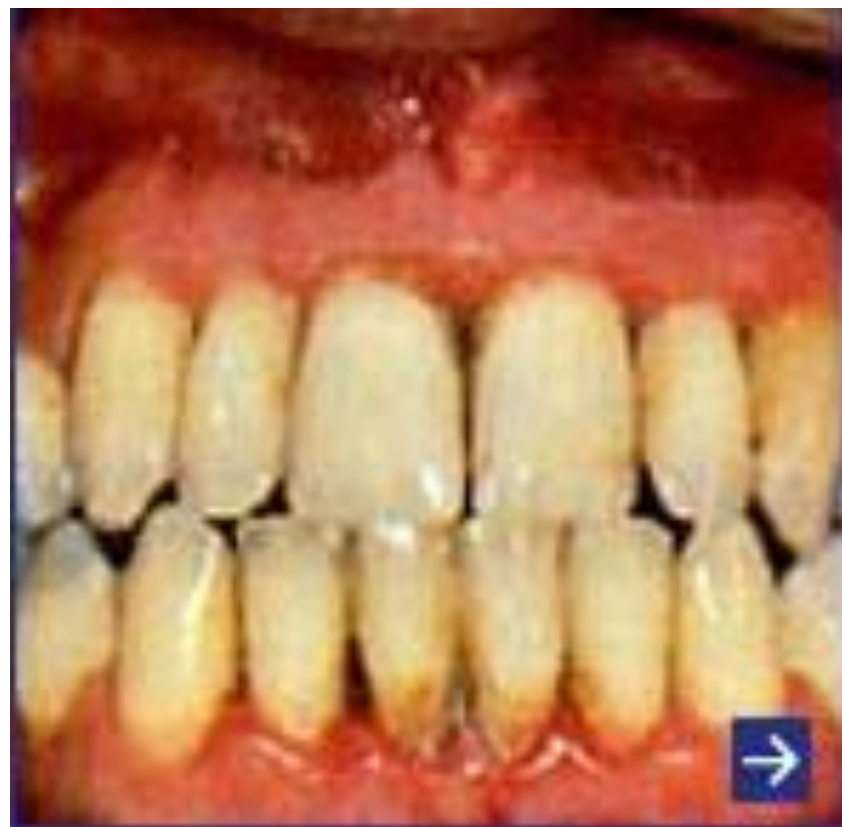Течение: острое, хроническое, обострившееся, ремиссия.

Тяжесть процесса: легкий, средней тяжести, тяжелый.

Распространенность процесса: локализованный, генерализованный.



Катаральный гингивит чаще всего развивается у молодых людей. Он характеризуется гиперемией и отечностью десневых сосочков и десневого края, истончением эпителия и его повышенной десквамацией. Пациенты жалуются на кровоточивость и болезненность десен при чистке зубов и во время еды. При отсутствии лечения эта форма может перейти в язвенно-некротический гингивит, при котором указанная симптоматика усиливается: возникают участки изъязвления слизистой оболочки полости рта, покрытые серым некротическим налетом, появляется неприятный запах

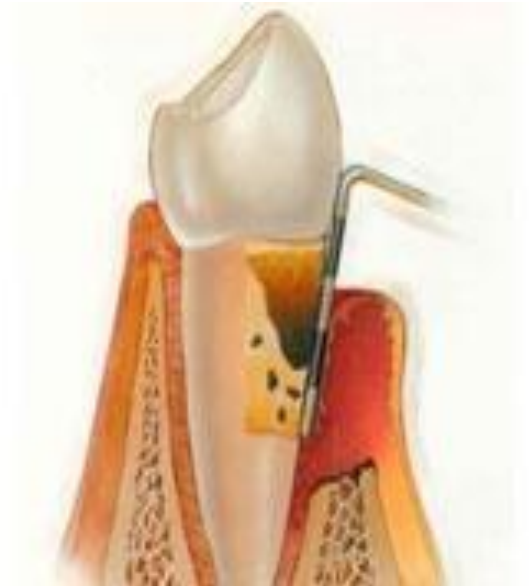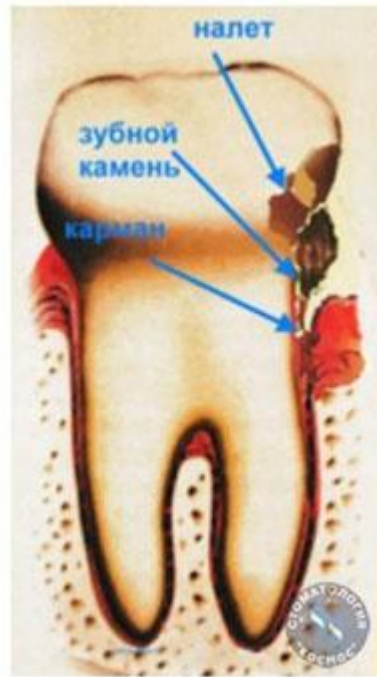


Для гипертрофического гингивита характерно значительное разрастание межзубных сосочков, протекающее с воспалительным компонентом или в виде фиброзного или гранулематозного поражения. Жалобы больных определяются типом пролиферативного процесса: при первых 2 формах они могут быть незначительными, для гранулематозной же формы характерно разрастание грануляций. Гиперплазированные участки десны гиперемированы, легко кровоточат, нередко частично или полностью закрывают коронку зуба. При этом отмечаются сильная кровоточивость и резкие боли при еде, неприятный запах изо рта.

пародонтит

Пародонтит – это воспаление околозубных тканей (так называемого пародонта). Основные симптомы прогрессирующего пародонтита: разрушается связь десен с зубами и развивается деструкция костей челюсти (деструкции подвержена альвеолярная кость).

Как только начинает прогрессировать пародонтит, появляется кровоточивость десен, возникает опухлость десен, увеличивается образование зубных камней. Если не лечить пародонтит на этой стадии, появится неприятный запах изо рта. В будущем появляются карманы в деснах между зубами (при осмотре врач легко попадает в такой карман специальным инструментом). В большинстве случаев междесневые карманы заполняются различными отложениями зубов – твердыми и мягкими.



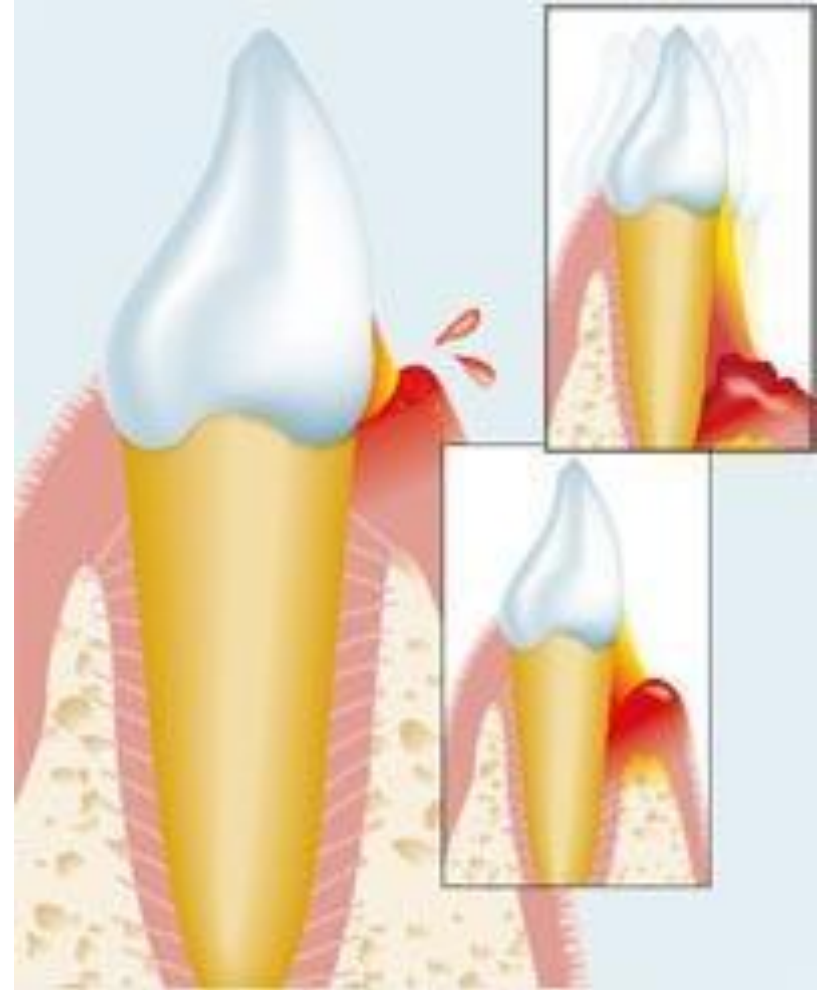
Пародонтоз

Пародонтоз -
дистрофическое
поражение
пародонта.

Течение:
хроническое,
ремиссия.

Тяжесть процесса:
легкий, средней
тяжести, тяжелый.

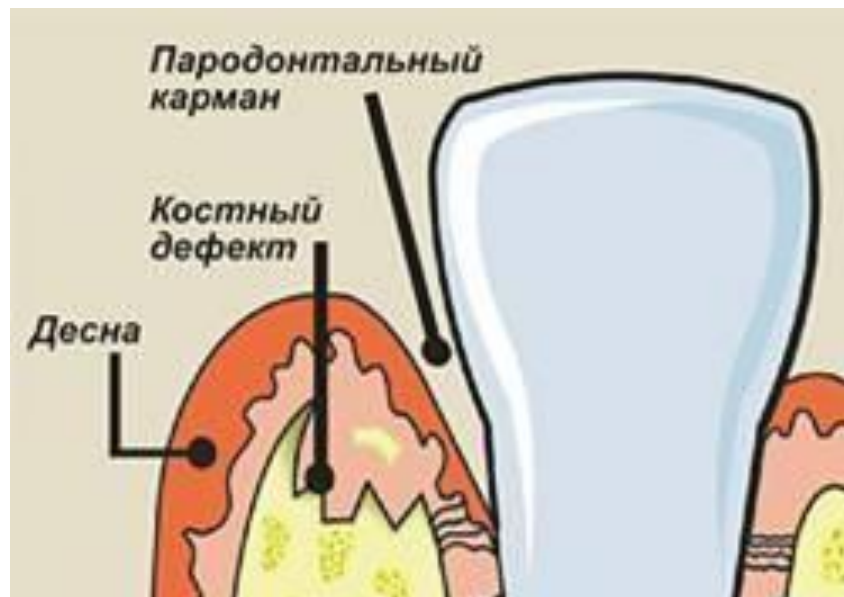Распространенность
процесса:
генерализованный.



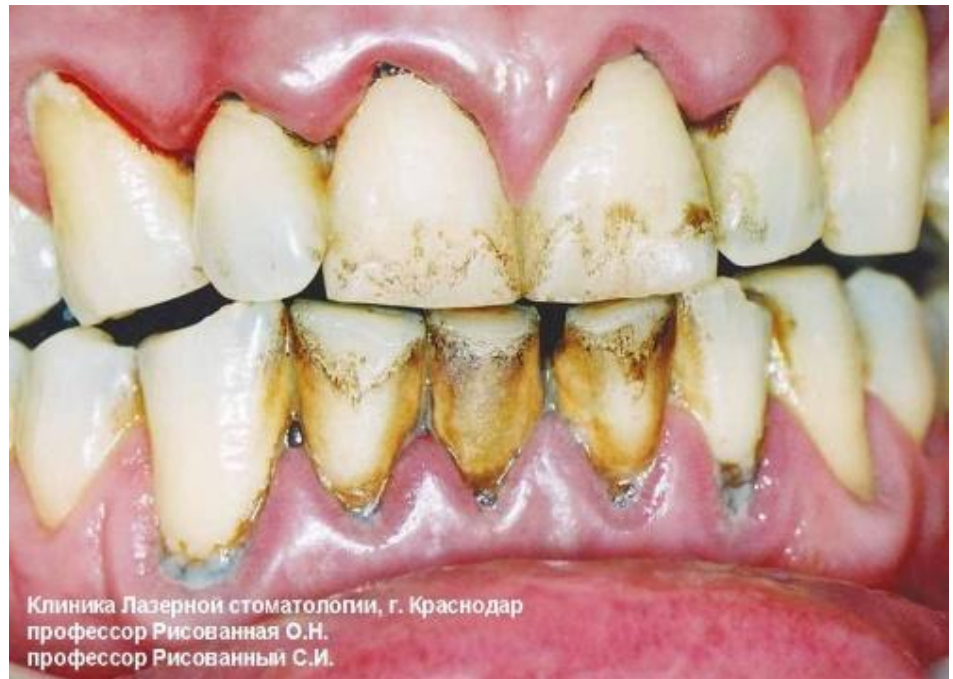Пародонтоз — хронический, длительно текущий воспалительный процесс в пародонте, клиническая картина которого определяется симптомокомплексами, характерными для различных форм гингивита.

При пародонтозе патологическим процессом охвачен весь комплекс пародонтальных тканей, а гингивит является одним из симптомов этого заболевания. В начальной стадии пародонтоза, когда клиническая картина заболевания бывает сходна с гингивитом, дифференциальная диагностика между ними возможна только с помощью рентгенологического исследования.

При пародонтозе в отличие от гингивита на рентгенограмме выявляются четкие деструктивные изменения в костной ткани челюстей.



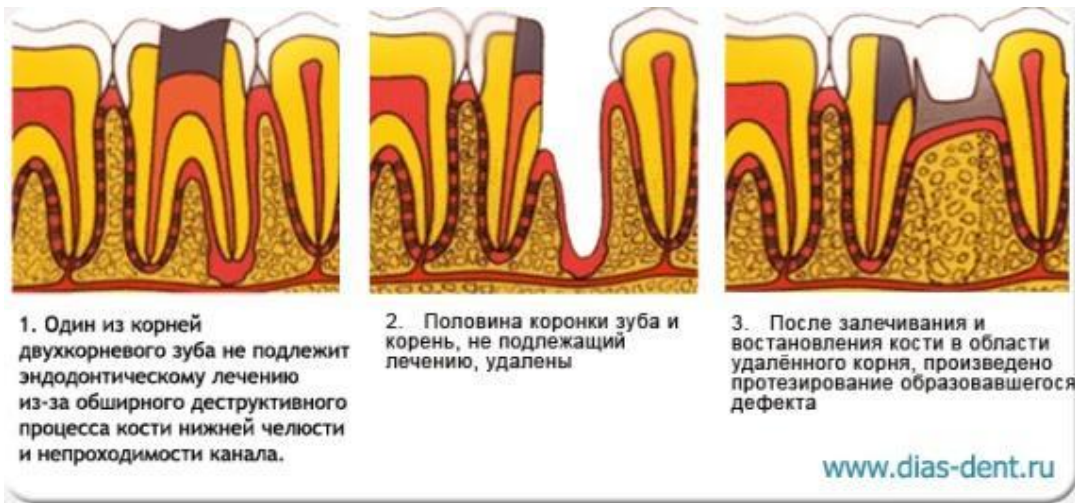
К местным причинам пародонтоза относятся отложение зубного камня, обильное размножение микрофлоры полости рта, микробная бляшка, перегрузки или недостаточная функциональная активность отдельных групп зубов, неправильно изготовленные коронки и мостовидные протезы, а также различные врожденные и приобретенные деформации челюстей и слизистой оболочки полости рта.



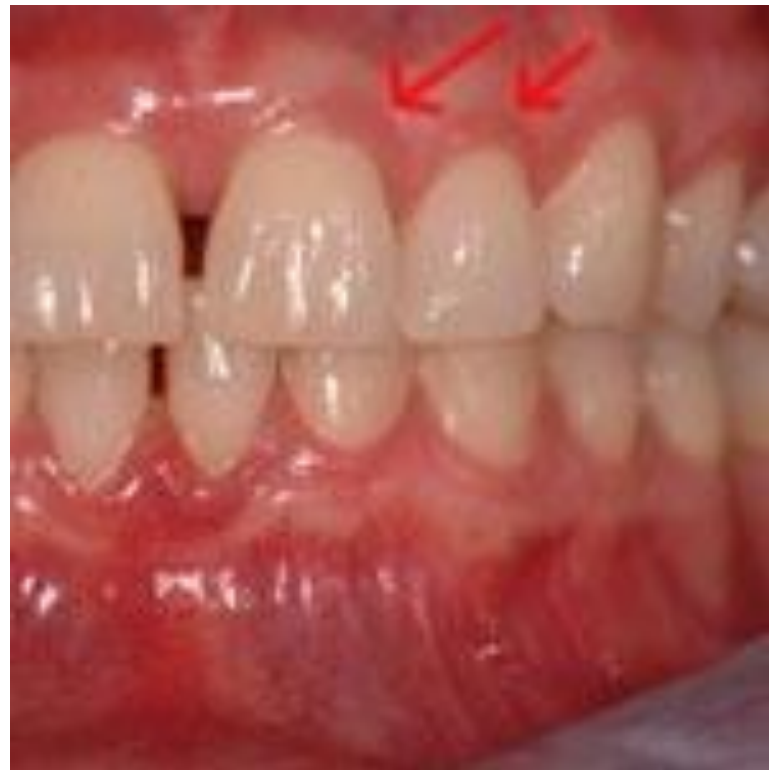Лечение заболеваний пародонта должно быть комплексным.

Местное лечение пародонтоза заключается в ликвидации локальных экзогенных факторов, противовоспалительной терапии, стимуляции и активизации сосудов пародонта.

Устранение местных травматических факторов осуществляется с помощью хирургических, ортопедических и терапевтических методов. Особо важное значение придается удалению зубного камня с применением специального набора инструментов или ультразвукового аппарата, который позволяет тщательно и безболезненно снять зубные отложения.



Основу местного лечения составляет противовоспалительная терапия, включающая ферменты, гормоны, десенсибилизирующие средства в сочетании с антибиотиками и веществами, повышающими репаративную регенерацию тканей. Для улучшения оксигенации тканей используют кислородсодержащие вещества, например 3% перекись водорода, которые либо наносятся на десневой край, либо вводятся в десневые карманы на турундах. Лечебный эффект от применения антиоксидантов особенно выражен в начальной стадии пародонтоза, когда функциональные изменения преобладают над органическими и можно рассчитывать на обратное развитие процесса. Для лечения пародонтоза используются как природные антиоксиданты — витамины Е и Р, так и синтетические — дибунол,



Большое значение имеет стимуляция кровообращения в пародонте, которая осуществляется с помощью разнообразных физиотерапевтических методов, таких, как дарсонвализация, электрофорез фтористого натрия, витаминов В, и С, фонофорез дибунола и пр.

Задачами общего лечения пародонтоза являются: стимуляция реактивности организма, противовоспалительная десенсибилизирующая терапия, общеукрепляющее лечение.

Следует отметить, что если в начальной стадии пародонтоза достаточно бывает проведения местной терапии, то в развившейся стадии заболевания необходимо сочетанное действие общего и местного лечения.

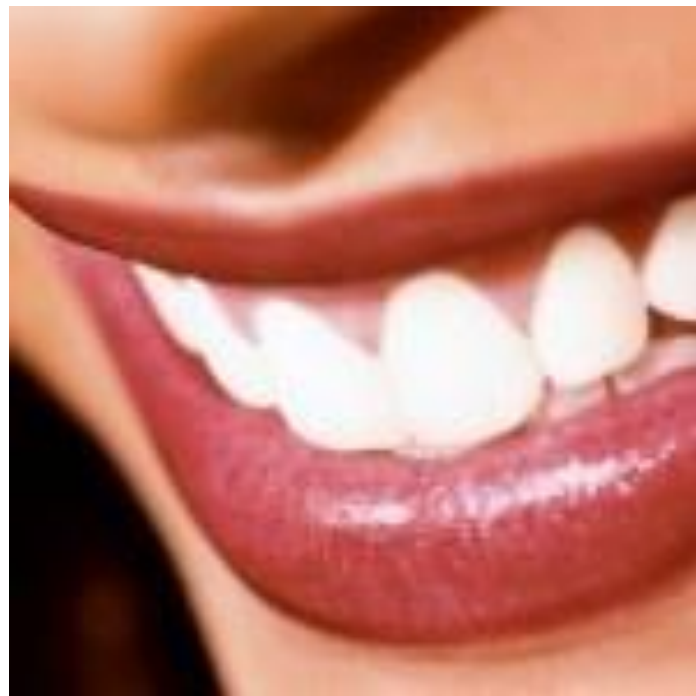Стимулирующая терапия у больных пародонтозом проводится по строгим показаниям с использованием средств неспецифической и специфической стимуляции организма (биостимуляторы, белковые анаболизаторы, микробные полисахариды; неробол, ретаболил).

В развившейся стадии пародонтоза в качестве средств противовоспалительной терапии широко используются антибиотики: рондомицин, эритромицин, левомицетин, олететрин, олеандомицин и др. Хорошо зарекомендовал себя при лечении пародонтоза отечественный препарат линкомицин, обладающий способностью накапливаться в костной ткани в терапевтических дозах и действующий на микрофлору, которая устойчива к другим антибиотикам.

Десенсибилизирующая терапия проводится с использованием антигистаминных препаратов (димедрол, пипольфен, супрастин, хлористый кальций), которые назначают внутрь в течение 3—4 нед.

Общеукрепляющее лечение предусматривает курс одного из поливитаминных комплексов (декамевит, ундевит, гендевит, пангексавит) или отдельных витаминов. Витамины назначают с учетом «фоновой» патологии. Чаще других при лечении пародонтоза используются витамины С, Е, Р и группы В.

Пациентам с выраженными психоэмоциональными расстройствами показаны препараты, обладающие седативным и психотропным действием.



Таковы основные принципы местной и общей терапии пародонтоза. В заключение отметим, что современная стоматология располагает значительным арсеналом лекарственных средств и методов лечения пародонтоза, а успех его во многом зависит от своевременности обращения к стоматологу.

Всё!!!