



Paura kauls os parietale

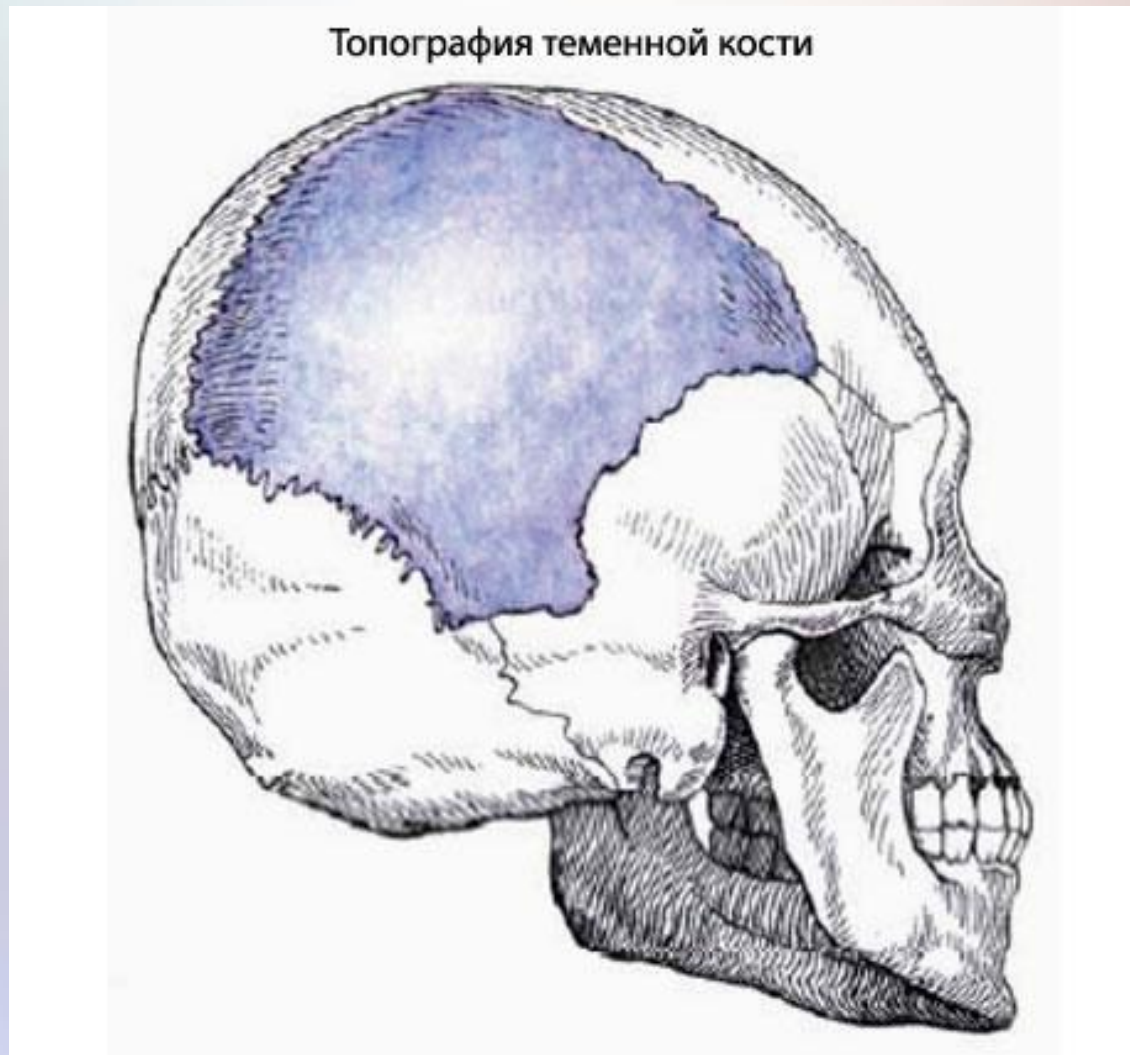
Prezentāciju sagatavoja:

Kristīne Kirsanova

Elīna Leitāne

Diāna Novika

- **Paura kauls (os parietale) - pāra kauls, smadzenes sedz no augšas.**



Pausa kaula funkcijas

1. Galvenā funkcija ir galvaskausa aizsardzība no ārējās vides bojājumiem.
2. Vēl viena ne mazāk svarīga funkcija ir galvaskausa aizsardzība no zemas temperatūras.

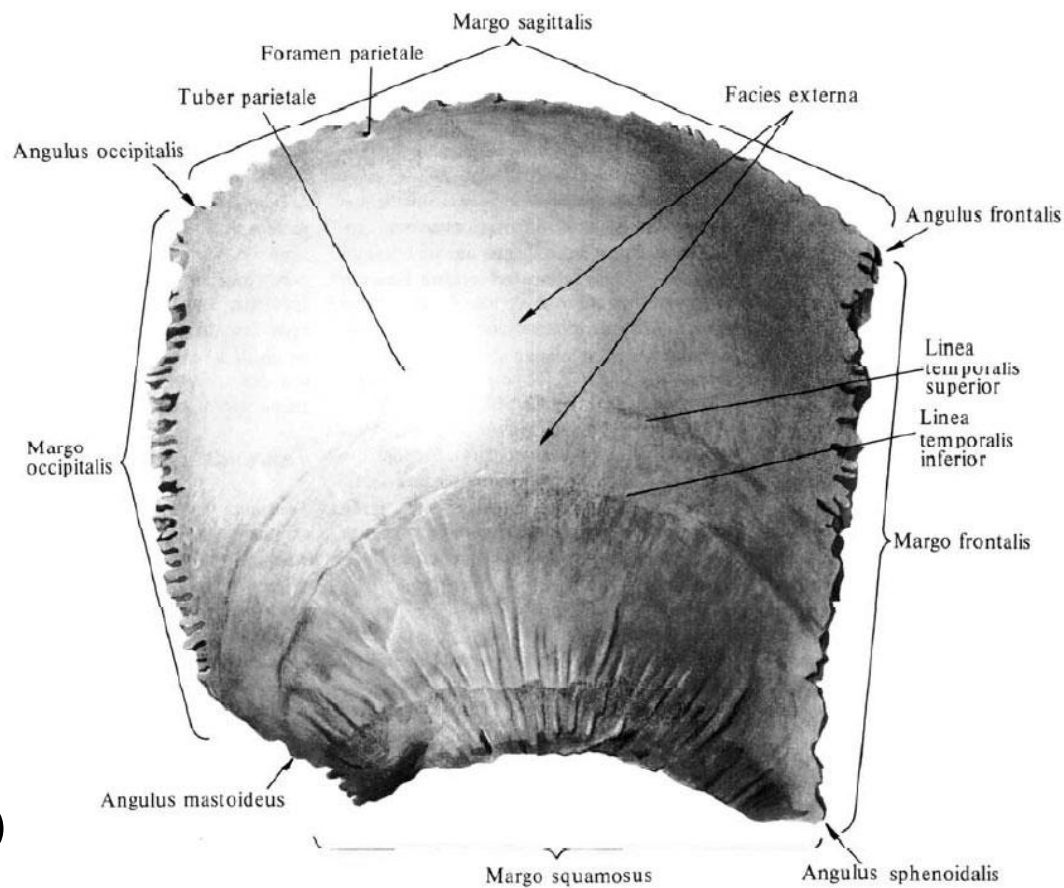
Tam ir četras malas

❖ priekšējā- pieres
(margo frontalis)

❖ uz viduvērstā- sagitālā
(m. sagitalis)

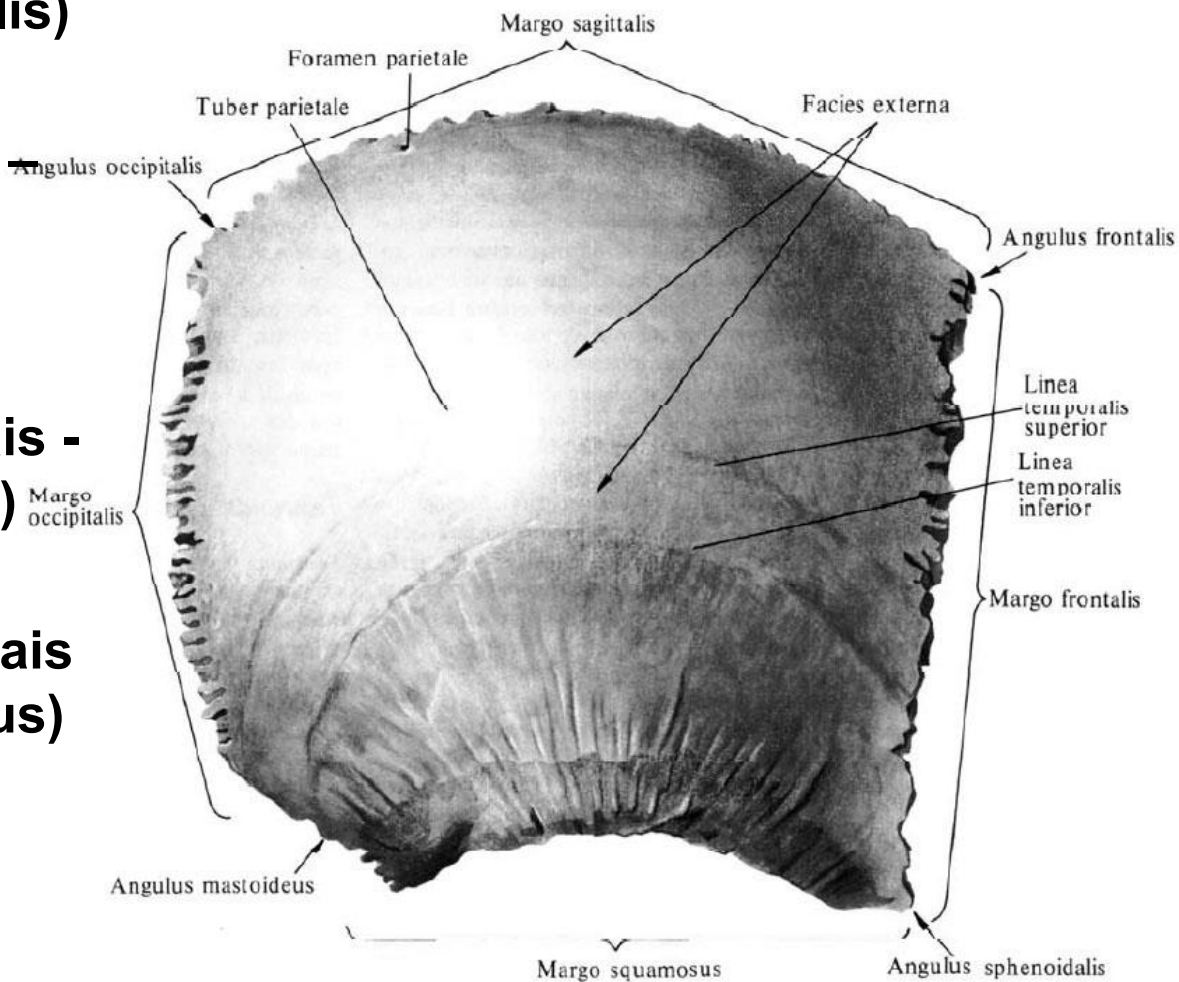
❖ uz mugurpusi vērstā-
pakauša
(m. occipitalis)

❖ pret deniņiem vērstā-
zvīņveida (m.squamosus)



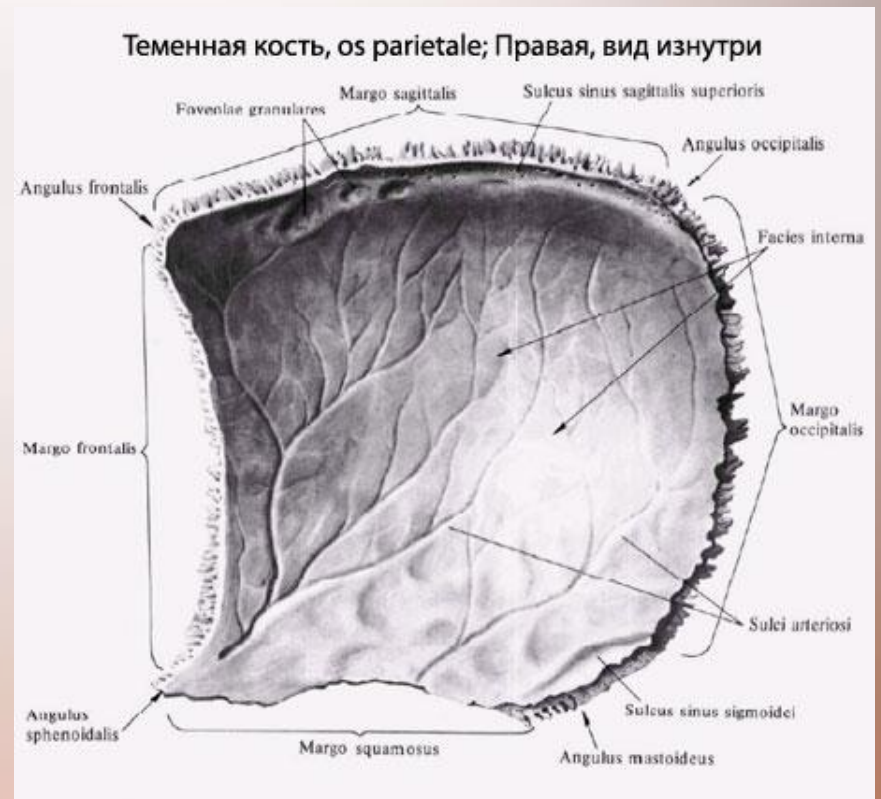
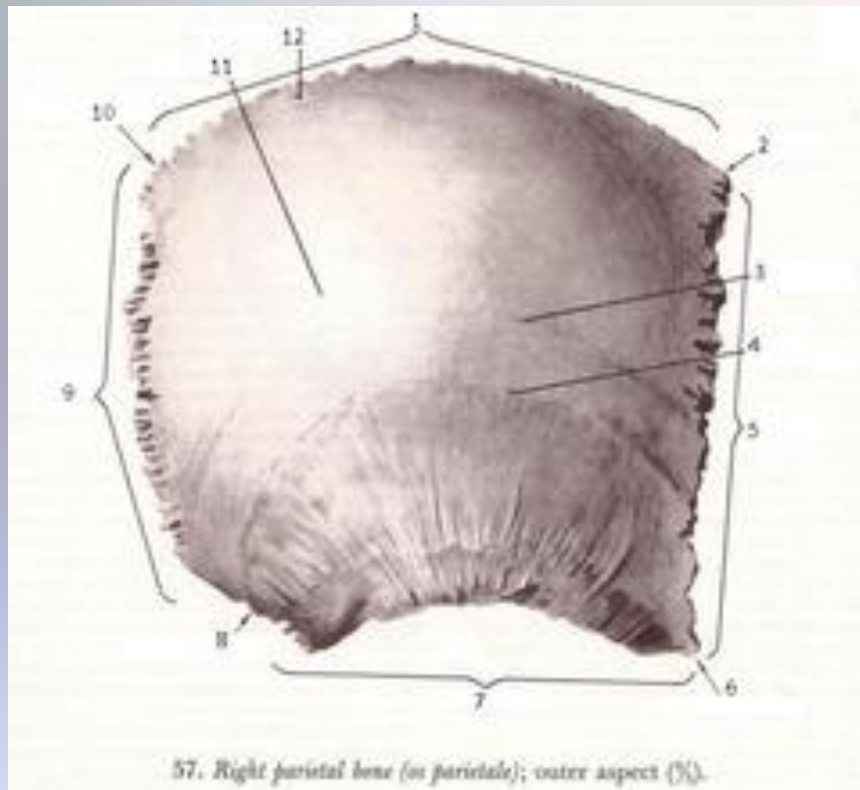
Četri leņķi

- ❖ priekšējais augšējais - pieres (angulus frontalis)
- ❖ priekšējais apakšējais - spārnakaula (a.sphenoidalis)
- ❖ aizmugurējais augšējais - pakauša (a. occipitalis)
- ❖ aizmugurējais apakšējais - aizauss (a. mastoideus)



Divas virsmas

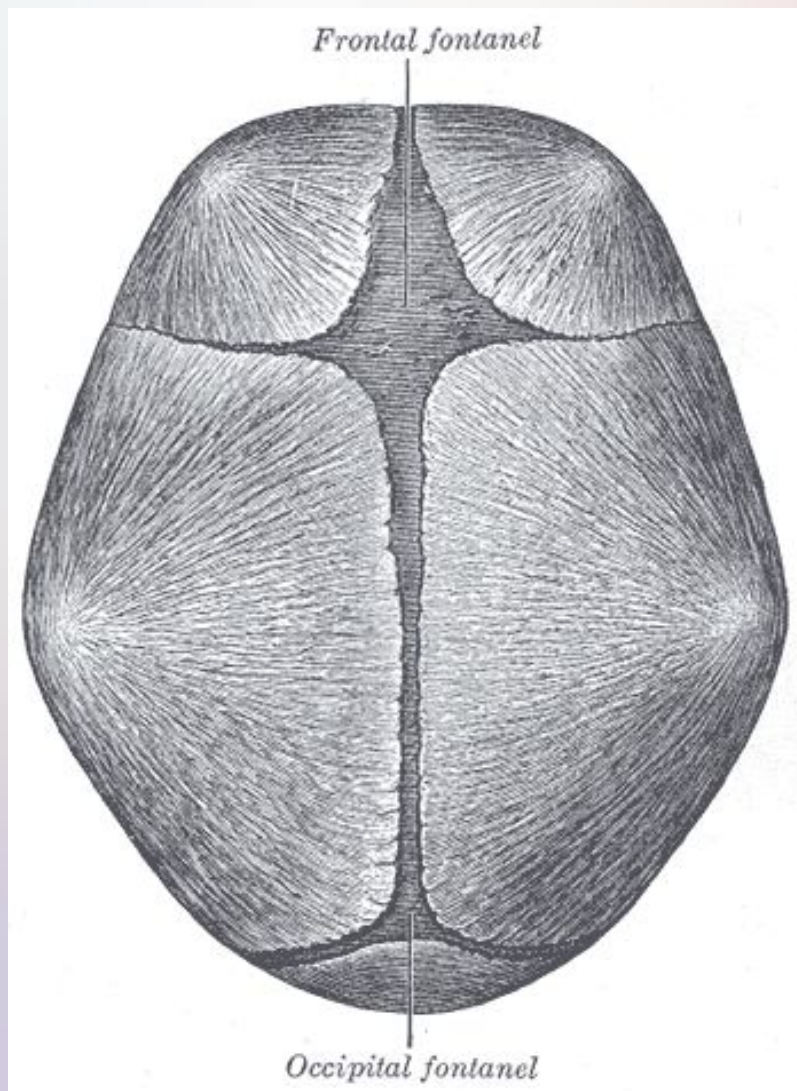
- ❖ ārējā, uz kuras ir paura pauguri un lokveida deniņu līnijas
- ❖ iekšējā virsma ar asinsvadu nospiedumiem



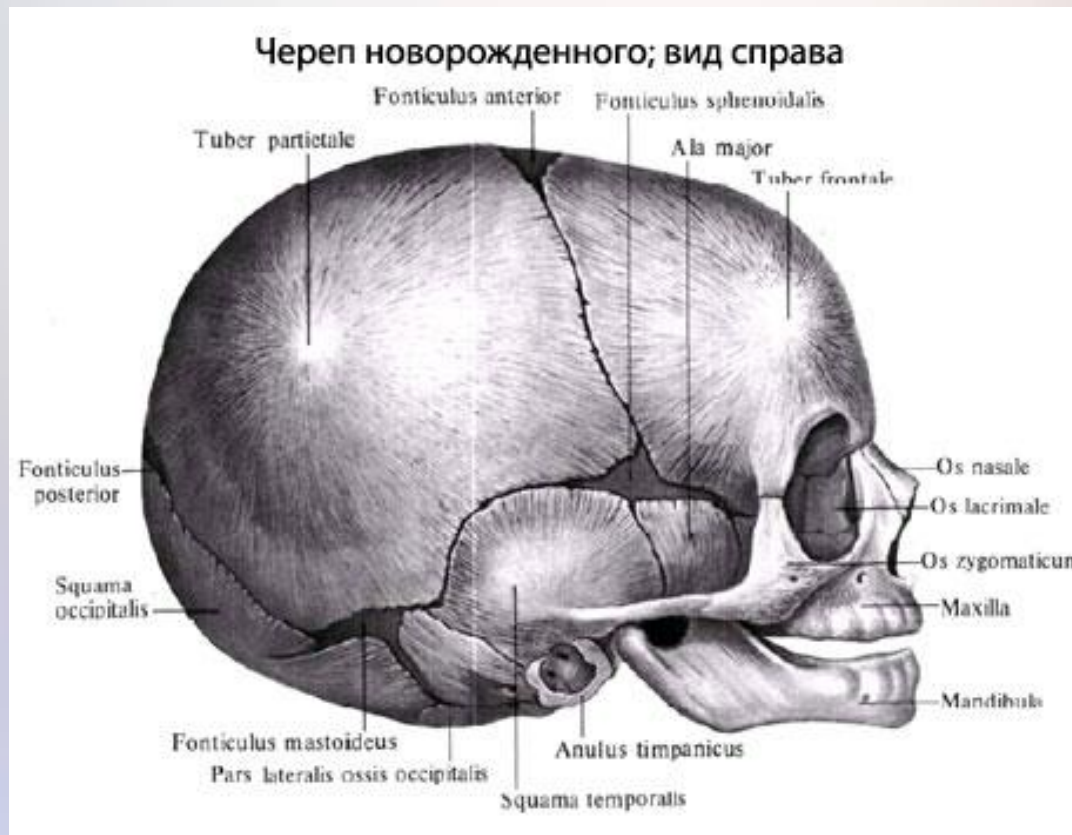- **ārējā virsma** (facies externa) - izliekta. Vislielākā izliekuma vieta veido paura pauguru (tuber parietale). Zem paugura viena otram paralēli virzienā ni pieres malas uz pakauša malu stiepjas augšējā un apakšējā deniņu līnija (linea temporalis superior et inferior). Pie sagitālās malas ir paura kaula atvere (foramen parietale, jeb iekšējā virsma (facies interna) ir ieliekta. Gar sagitālo malu stiepjas augšējā sagitālā sinusa rieva (sulcus sinus sagittalis superioris). Iekšējā virsmā ir arī asinsvadu), smadzeņu kroku un rievu iespaidumi bedrīšu un pacēlumu veidā (impressiones digitatae et juga cerebralia

- smadzeņvirisma, jeb **iekšējā virsma** (facies interna) ir ieliekta. Gar sagitālo malu stiepjas augšējā sagitālā sinusa rieva (sulcus sinus sagittalis superioris). Iekšējā virsmā ir arī asinsvadu rievas (sulci arteriosi et venosi), smadzeņu kroku un rievu iespaidumi bedrīšu un pacēlumu veidā (impressiones digitatae et juga cerebrialia).

Jaundzimuša bērna galvaskaus



- **Pārkaulošanās** notiek mazulim otrajā mēnesī, kad viņš vēl ir mātei vēderā, tā attīstība notiek paura paugurī un beidzas kad bērnam ir 2 gadi.



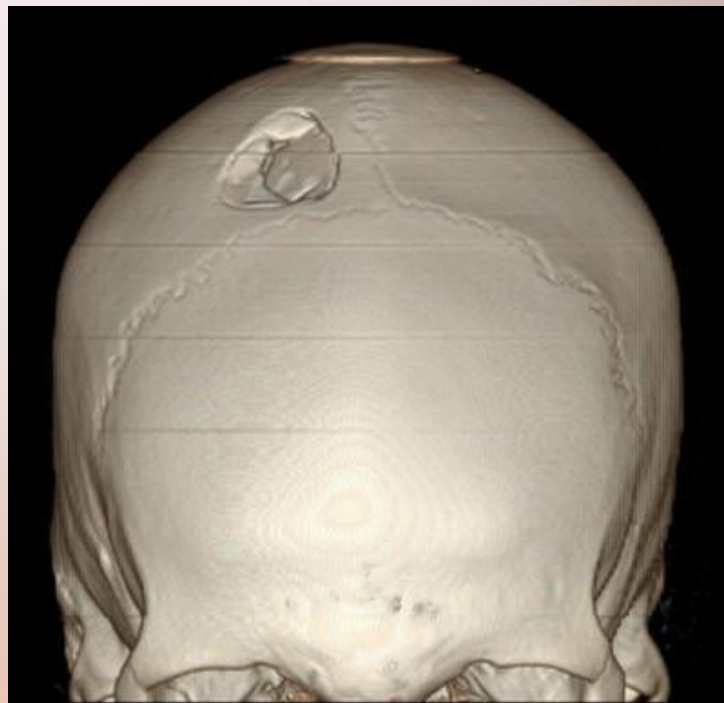
Tagad plaši izplatītas patoloģijas paura kaula ir:

- **kefalohematoma**(dota patoloģija lielakoties attīstās dzemdību laikā)
- **hiperostoze**
- **osteoma**(labvēlīga tipa audzejs),viņa īpatnība ir tas ka viņš aug uz ārpusi,līdz ar to nerada lielas draudaz veselībai. Biežākās neērtības rad tieši ārējā izskata defekts.

Pausa kaula traumas

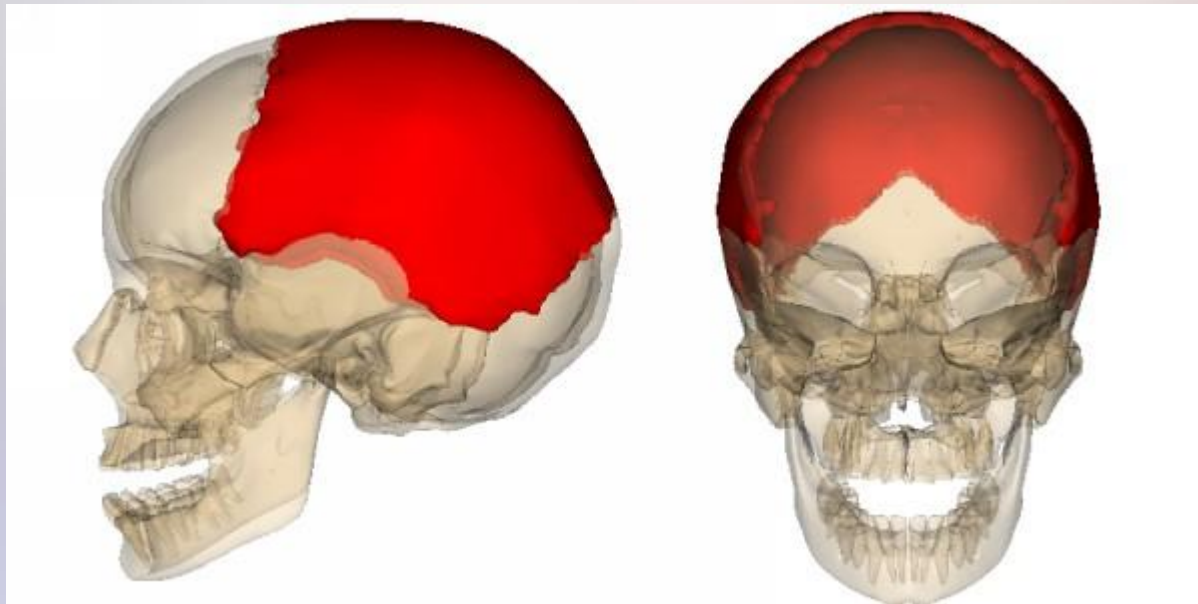
Pausa kaula lūzumus iedala:

- ❖ **Līnijveida lūzumi** (plaisu veidošanās-biežāk tas rodas nopietnas, stipras spiedes rezultātā no ārpuses)
- ❖ **Sasmalcināti lūzumi**
- ❖ **Iespiestie lūzumi**



Iepējamās patoloģijas paura kaulā

- Šis kauls ir reti pakļauts patoloģisku procesu formēšanai.



Paldies par uzmanību!

