

СРС
Виды колостом

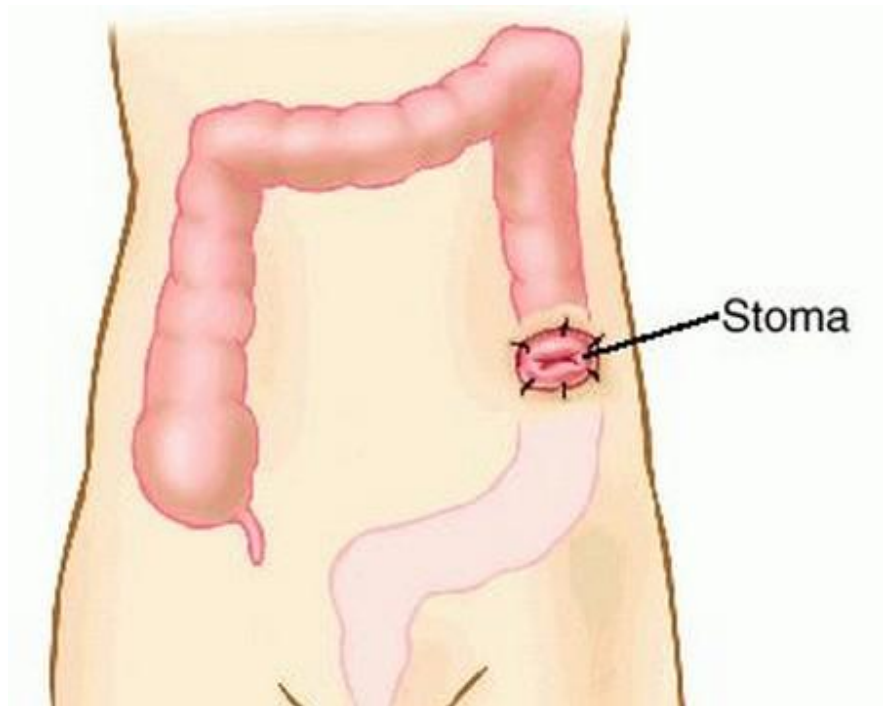Работу выполнил:

Цой Ю.К.

Проверил:

Туребаев Д.К.

КОЛОСТОМИЯ



Колостомия («колон» - ободочная кишка и «стома» - отверстие) - это операция выведения конечного отрезка или петли ободочной кишки в рану передней брюшной стенки с формированием постоянного или временного толстокишечного свища.



Показания

Колостомию выполняют в качестве:

- Срочной операции для снятия острой кишечной непроходимости толстой кишки
- Восстановления травматической раны
- Элективная операция перед резекцией толстой кишки
- Для образования постоянного заднего прохода
- При неоперабельных повреждениях



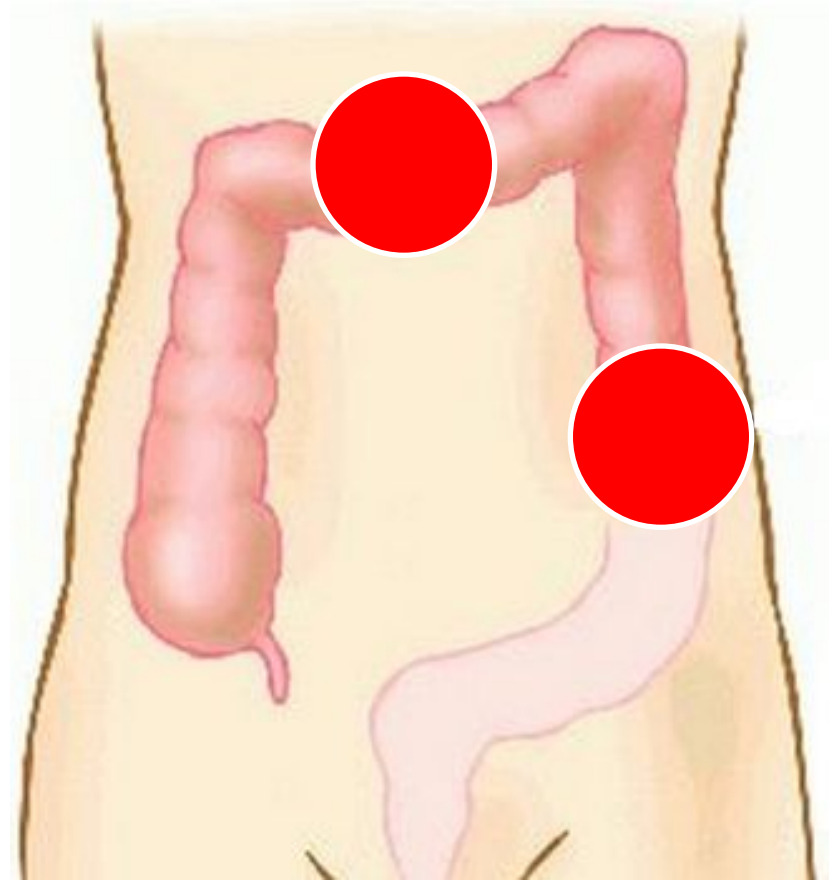
Показания

Колостомию выполняют в качестве:

- После резекции прямой кишки и заднего прохода
- Отведение фекального потока (доброкачественные повреждения тонкой кишки)

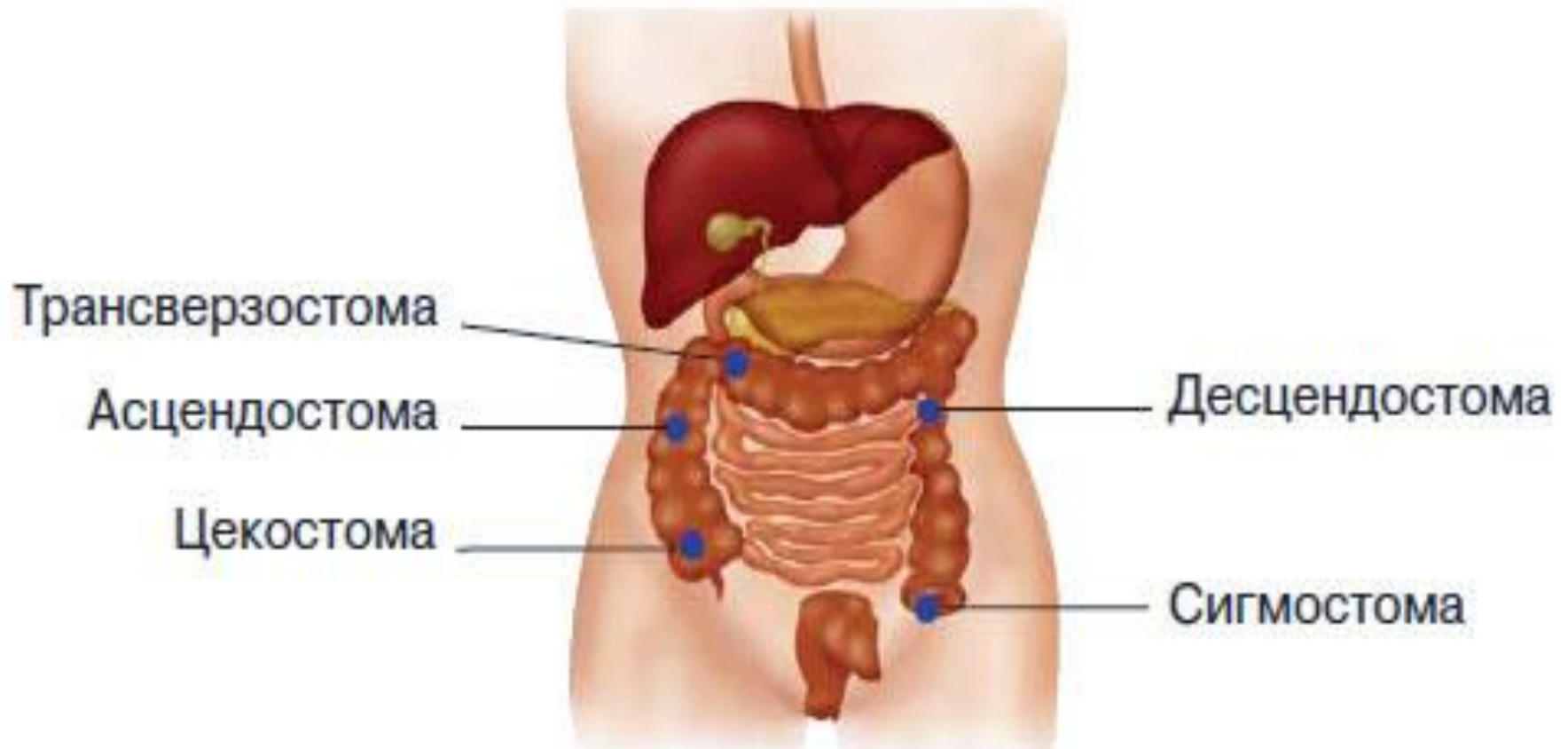
Тип и место колостомии зависит от:

- Состояния больного
- Место повреждения
- Выбора хирурга



Обычные места для колостомии

Колостома может быть создана из любой части толстой кишки.
И по тому, из какой части кишки сформирована стома, можно классифицировать стомы следующим образом:

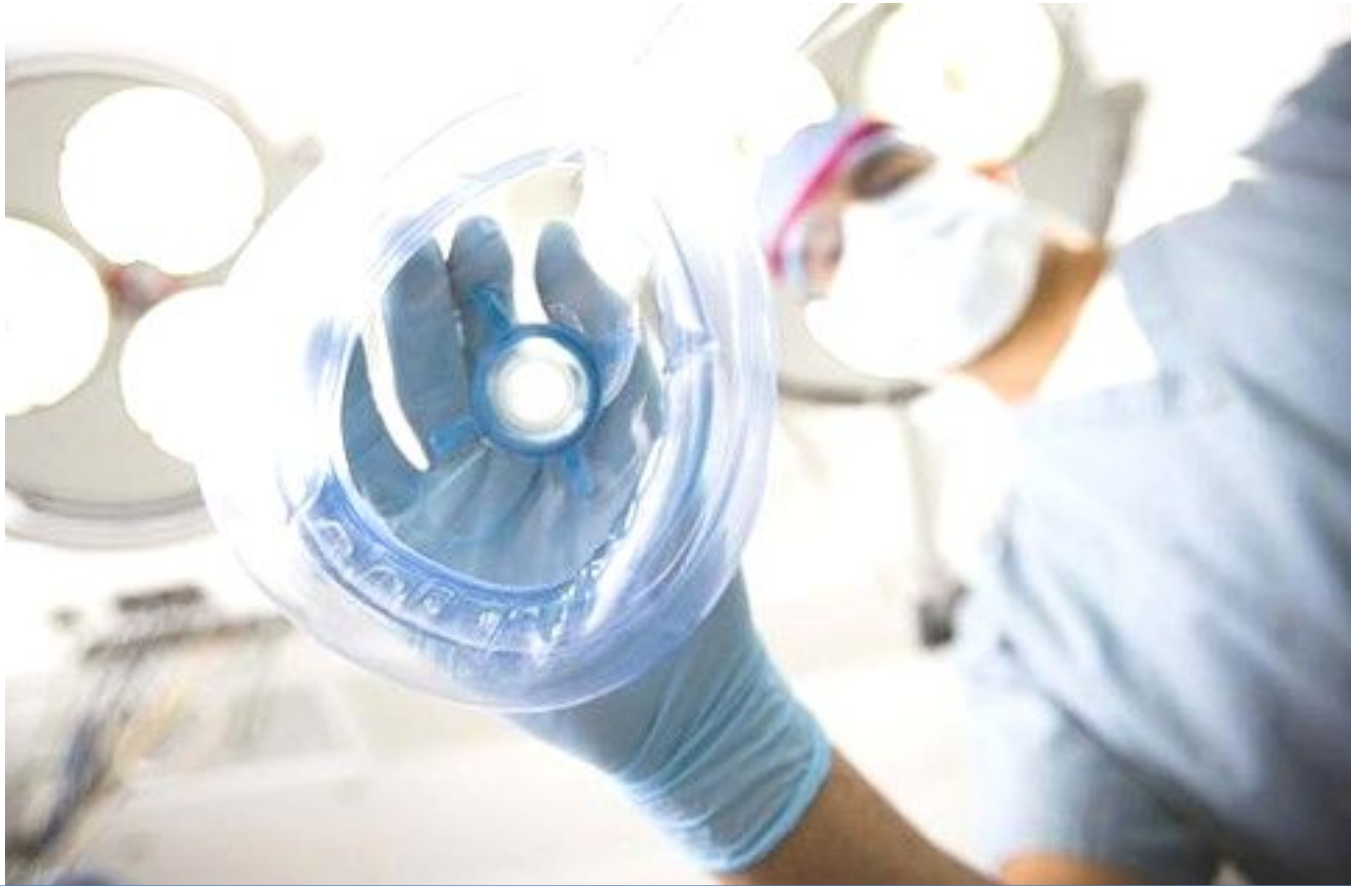

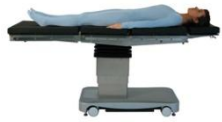Предоперационная подготовка

- Плоские и вертикальные рентгенограммы брюшной полости
- Бариевую клизму
- Отсасывание желудка и декомпрессию тонкой кишки (при вздутии)
- Внутривенно: глюкозу, физраствор, лактат Рингера
- Установка мочевого катетера

Анестезия

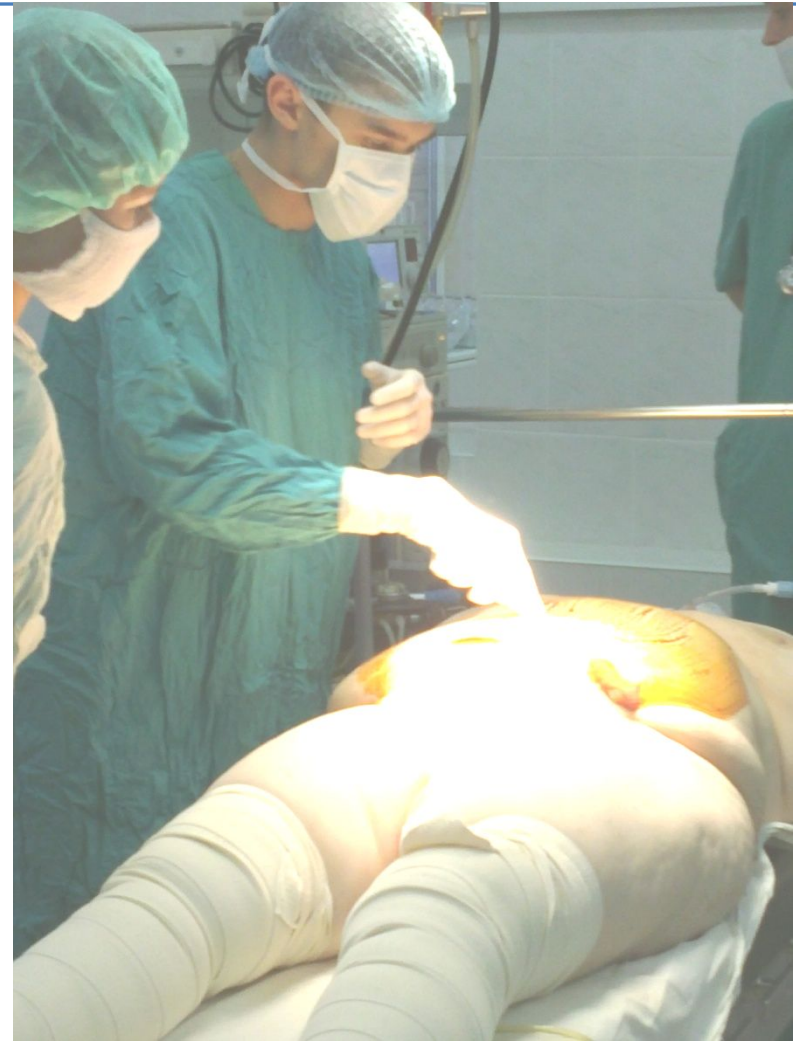Используется общая анестезия.



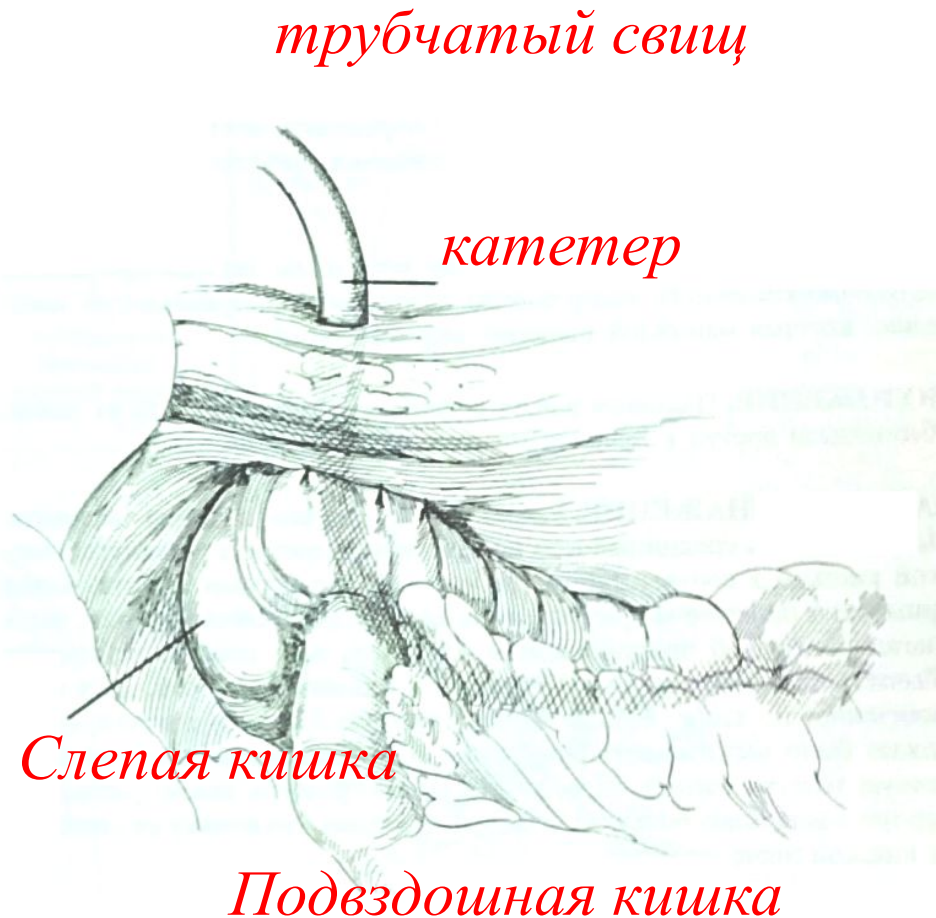
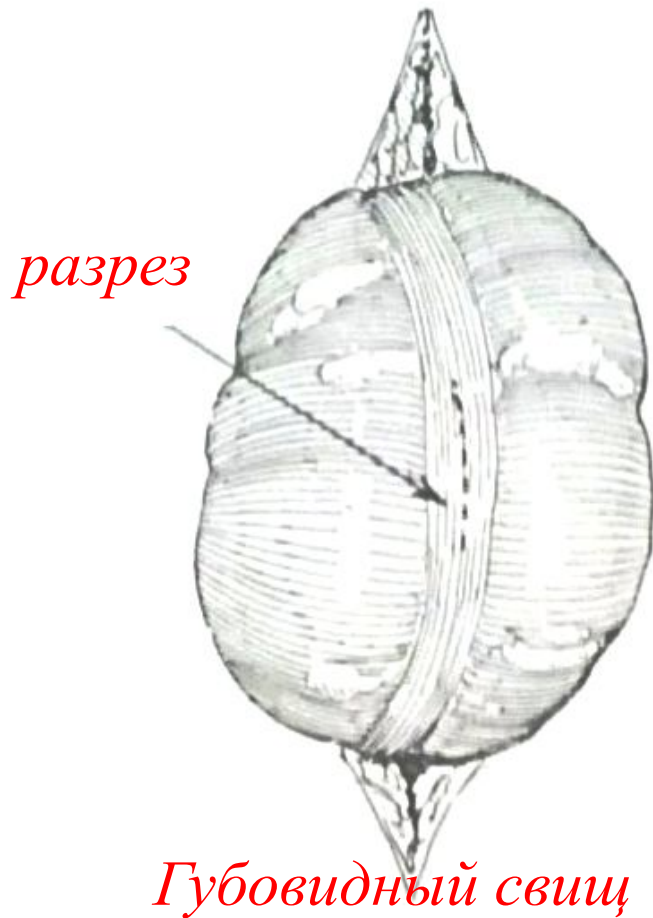


Положение

Пациента кладут лежа на спине, чтобы был доступ к предполагаемому месту разреза.

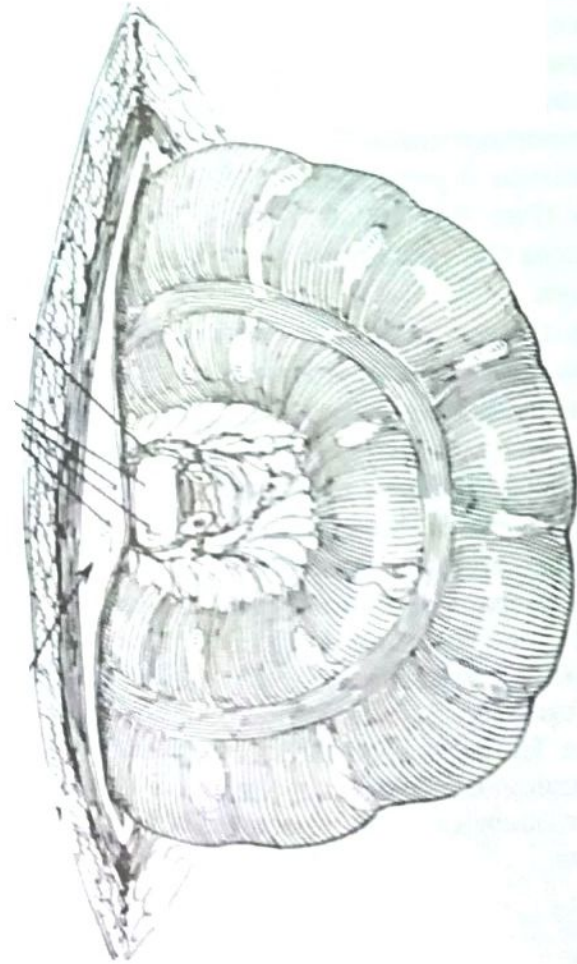


Губовидный свищ накладывают на все отделы толстой кишки, кроме слепой кишки, на нее чаще накладывают *трубчатый свищ*

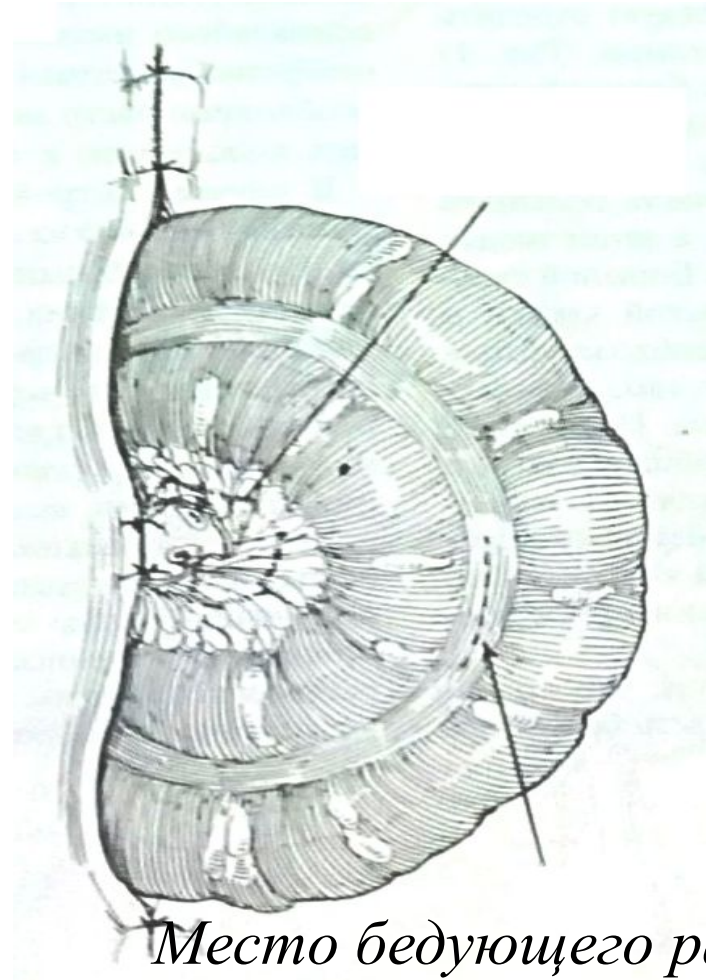


Разрез и обнажение

- Разрез зависит от места, выбранного для вскрытия толстой кишки.
- После вскрытия брюшной полости в рану выводят кишку и стенку ее на протяжении 5—8 см подшивают рядом узловых швов к париетальной брюшине

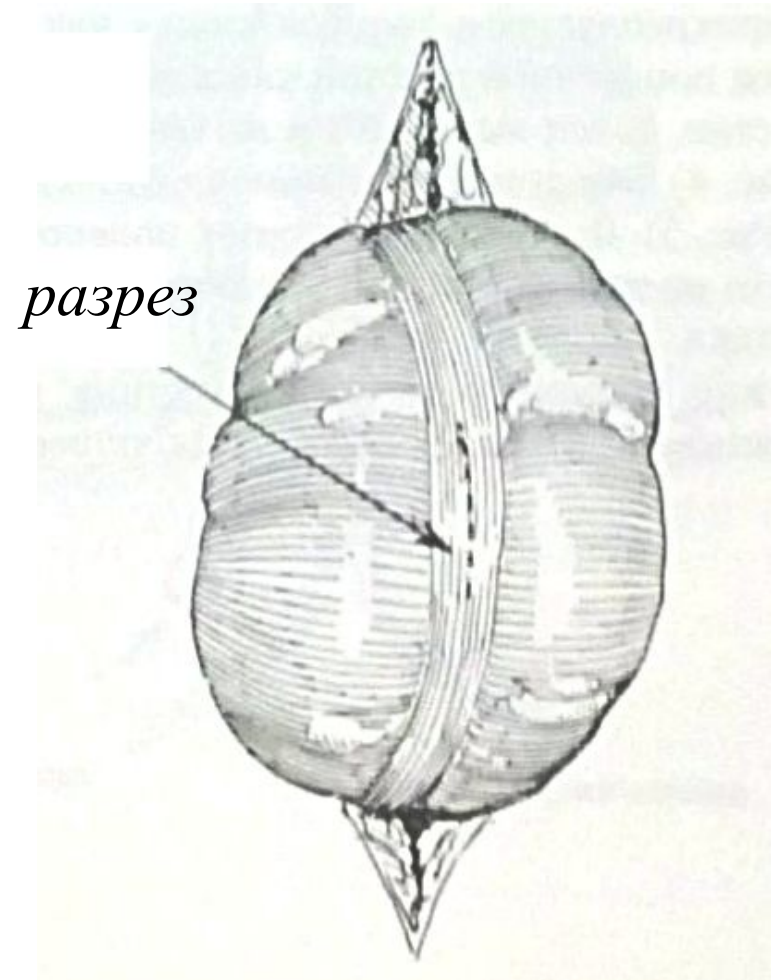


-
- Вторым рядом узловых швов подшивают стенку кишки к подкожной клетчатке так, чтобы оставался участок кишки размером 3 - 5 см

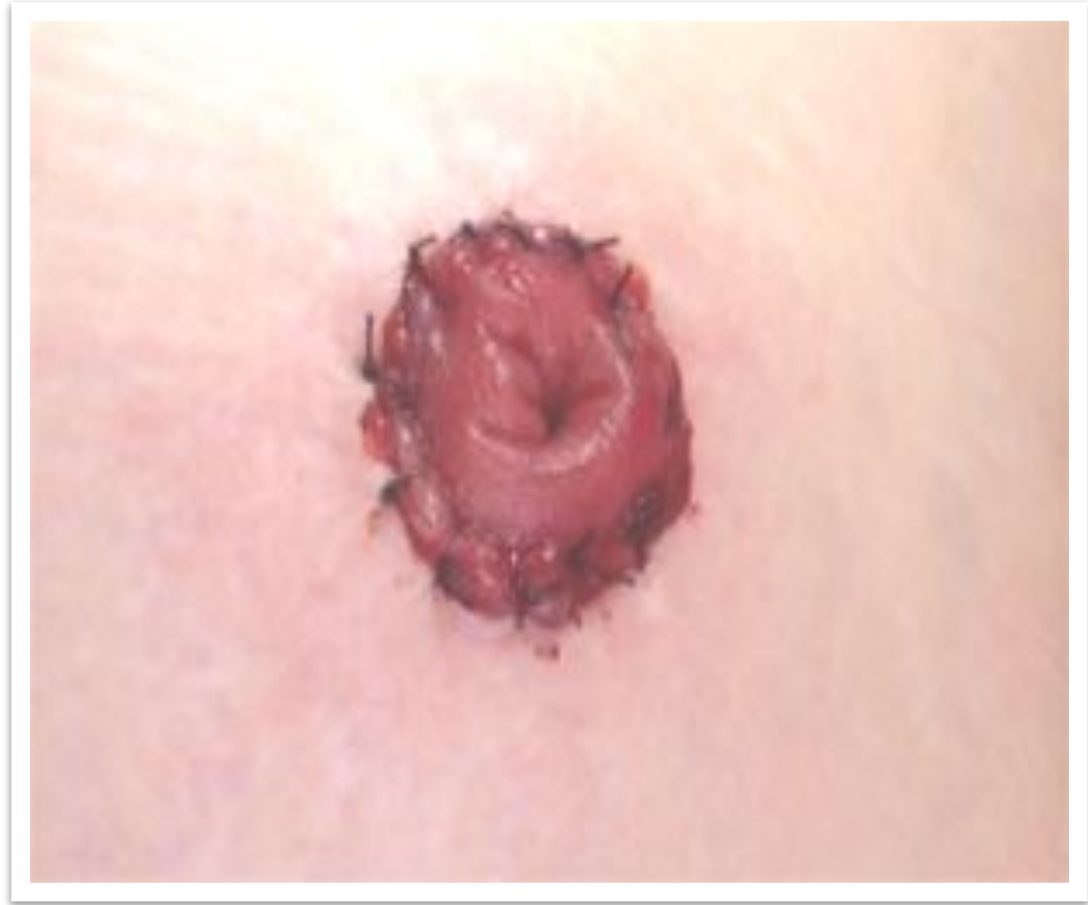

Место будущего разреза

*-Отверстие в толстой
кишке делают в наиболее
выдающейся части
выступающей петли.*



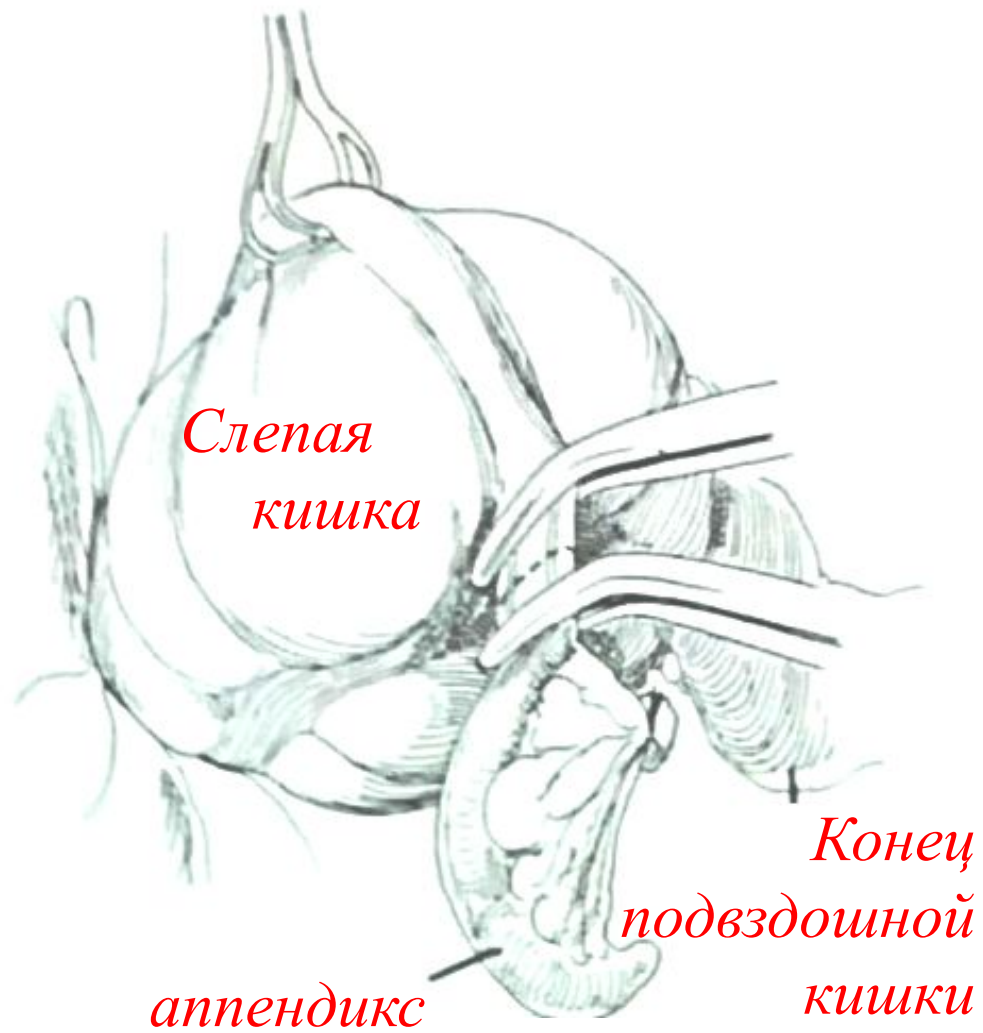
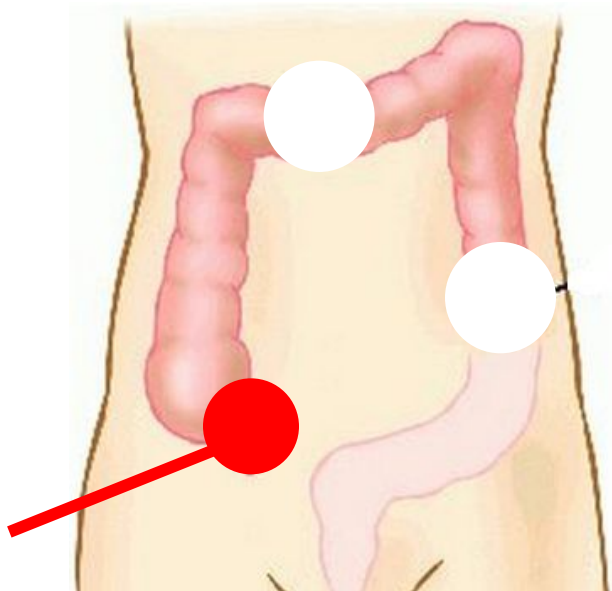
*-Слизистую оболочку
открытой части
прикрепляют к коже со
всех сторон.*



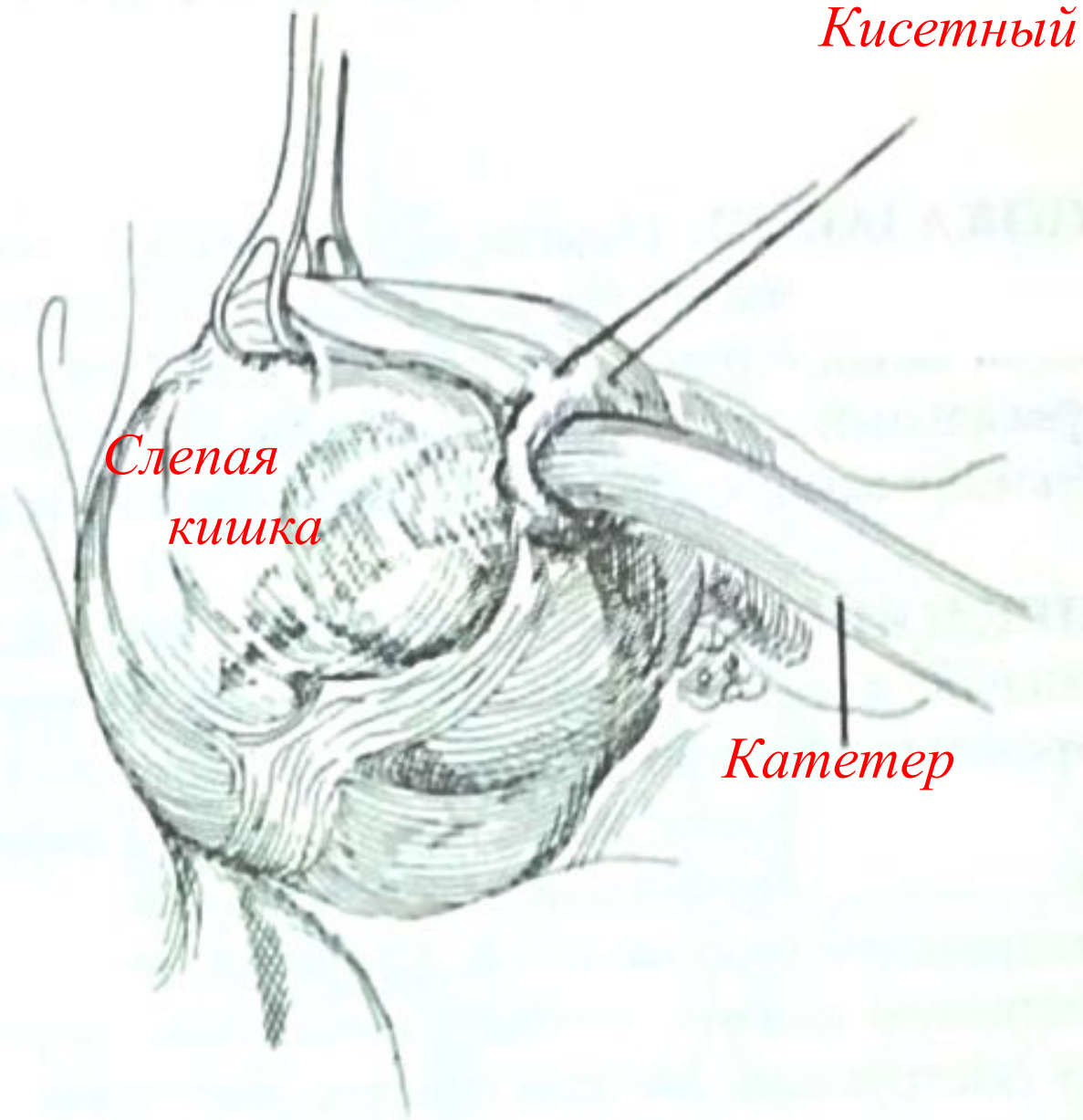
Послеоперационный уход

- Поддерживание баланса жидкости и электролитов
- Антибиотики
- Использование специальных калоприемников
- Соблюдение гигиены





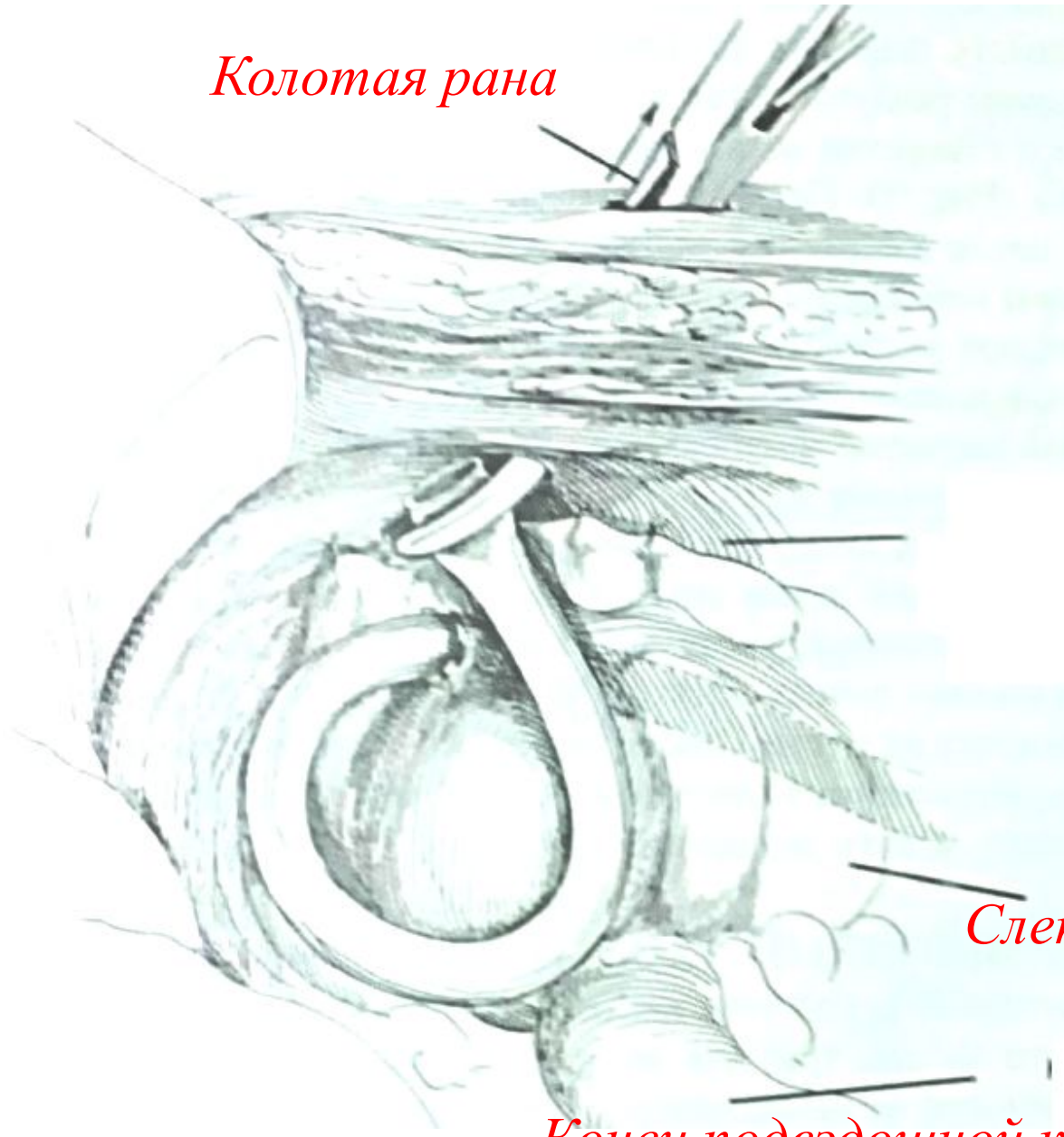
Кисетный шов



*Слепая
кишка*

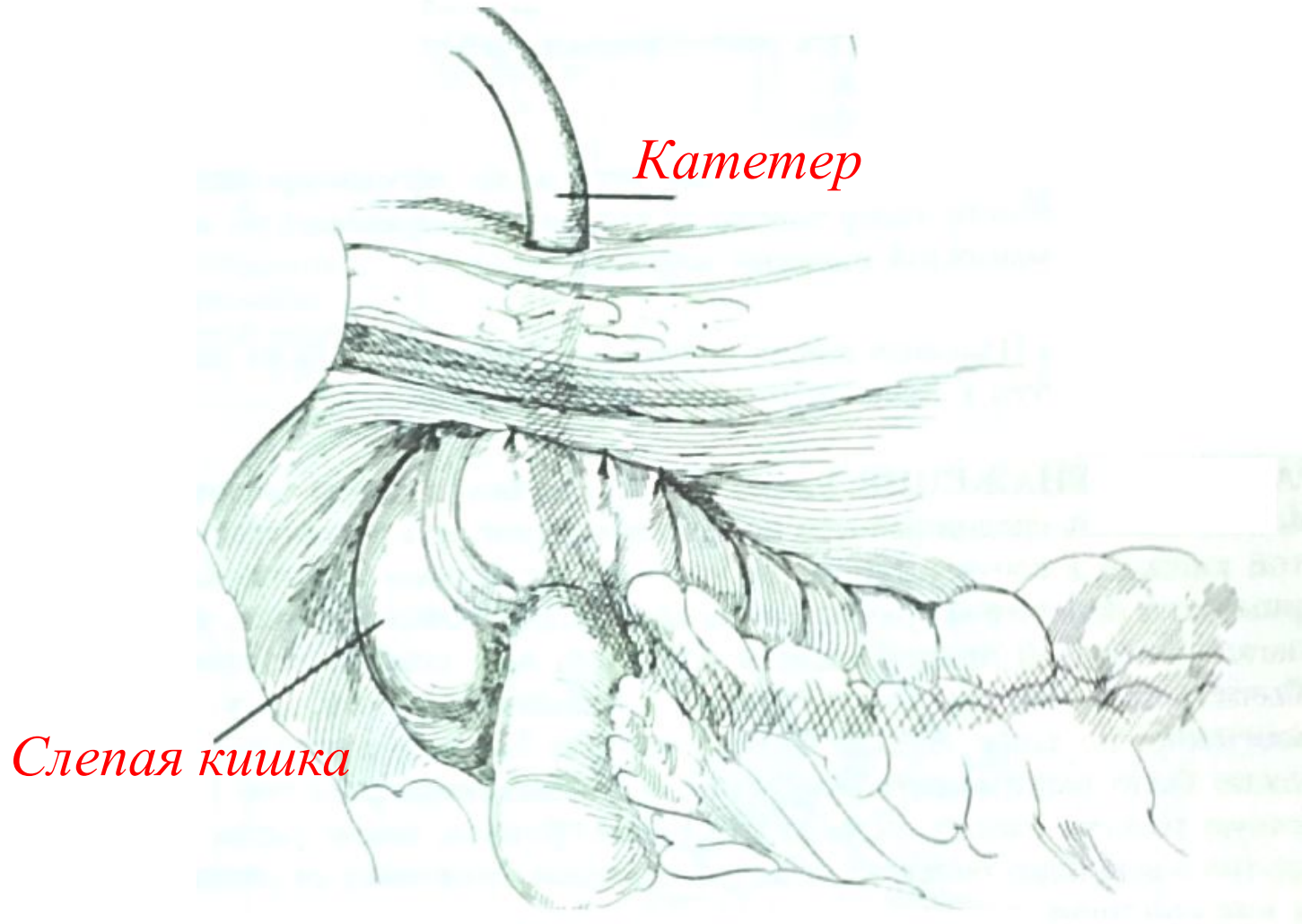
Катетер

Колотая рана



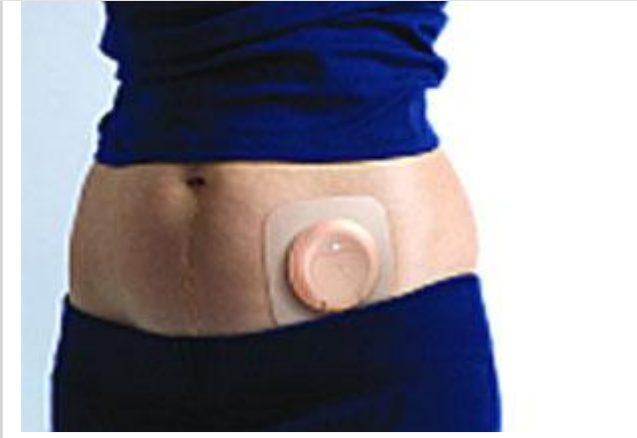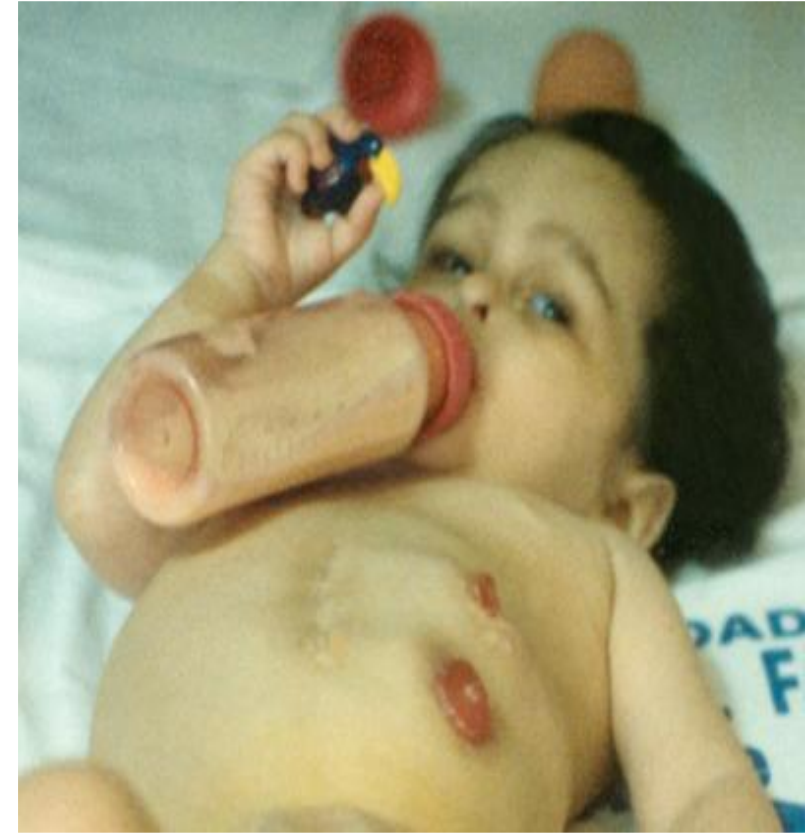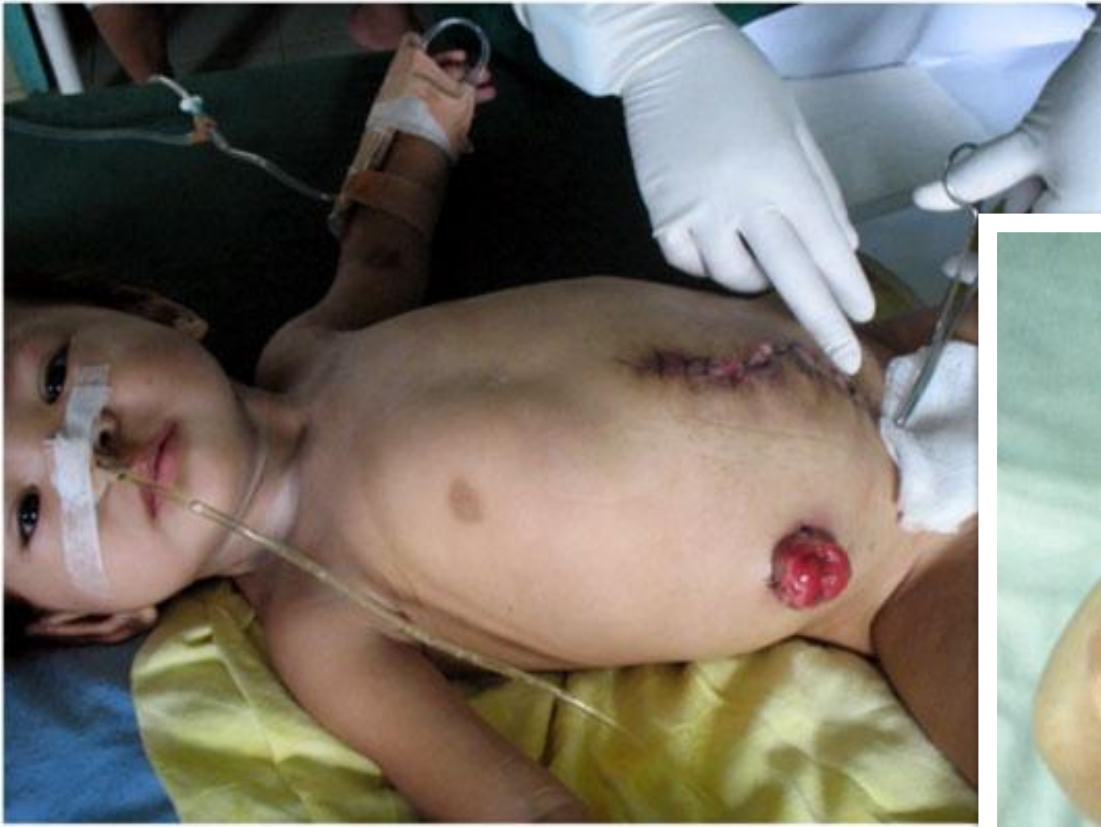Слепая кишка


Конец подвздошной кишки



Катетер

Слепая кишка





Используемая литература

- Атлас хирургических операций. Р.Золлингер
- Атлас операций на брюшной стенке и органах брюшной полости. В.Н. Войленко, А.И. Медеян, В.М. Омельченко
- Интернет источники



Спасибо за внимание