Локтевой сустав является очень сложным в анатомо-функциональном отношении. Он состоит из трех сочленений: плечелучевого, плечелоктевого и проксимального лучелоктевого, заключенных в одну капсулу.

Плечелоктевой сустав образован блоком плечевой кости и полулунной вырезкой локтевой кости. В этом суставе происходят сгибание и разгибание предплечья.

Плечелучевой сустав образован головчатым возвышением плеча и ямкой головки лучевой кости. В этом суставе происходят сгибание, разгибание и вращение лучевой кости вокруг его оси. Проксимальный лучелоктевой сустав образован суставной окружностью головки лучевой кости и лучевой вырезкой локтевой кости. В этом суставе происходит вращение лучевой кости, обеспечивающее пронацию и супинацию предплечья.

По боковым поверхностям капсула сустава укреплена коллатеральными связками — лучевой и локтевой.

Лучевая коллатеральная связка берет начало от основания латерального надмыщелка плеча, веерообразно идет вниз, где на уровне шейки лучевой кости делится на переднюю и заднюю части, которые переходят в кольцевидную связку и охватывают шейку лучевой кости.

Локтевая коллатеральная связка состоит из двух порций, каждая из которых берет начало от медиального надмыщелка плечевой кости. Передняя косая порция вплетается в медиальную поверхность венечного отростка локтевой кости. Будучи разделенной на две функциональные части, она все время находится в напряжении: передняя часть напряжена при разгибании, задняя — при сгибании локтевого сустава. Более слабая задняя порция веерообразно прикрепляется на медиальной поверхности локтевой кости.

Связки локтевого сустава

Публикуется с разрешения компании «Праймал пикчерз».

Кольцевая связка воспринимает волокна от обеих боковых связок, охватывает шейку лучевой кости и прикрепляется к переднему и заднему краям лучевой вырезки локтевой кости. Она удерживает лучевую кость у локтевой, направляет движения в лучелоктевом суставе, не участвует в стабилизации сустава.

Мощная медиальная связка противостоит отведению предплечья и защищает от чрезмерного давления плечелучевой сустав. Латеральная связка оказывает меньшее сопротивление при приведении предплечья вследствие меньшей ригидности из-за отсутствия прикрепления к кости в дистальном отделе.

Мышцы, окружающие локтевой сустав, непосредственно прилегают к капсуле сустава и укрепляют ее, срастаясь с ней на отдельных участках. При различных травмах локтевого сустава очень часты одновременные повреждения капсулы и мышц, что ведет к образованию гематомы и развитию в последующем процессов оссификации. Большая плотность и неэластичность фасции области локтевого сустава также затрудняют рассасывание посттравматических гематом, ведет к образованию оссификатов и дегенеративных изменений параартикулярных тканей.

Ушиб локтевого сустава

Ушиб локтевого сустава возникает в результате толчка, удара или сдавления, действующего по оси, по касательной, во фронтальной или сагиттальной плоскости.
При этом возможны изолированные повреждения компонентов сустава, но чаще встречаются комбинированные.
В частности, возможны повреждения синовиальной оболочки, фиброзной капсулы, суставного хряща и подлежащей костной ткани.

При травмах параартикулярных тканей возникают очаги некроза, кровоизлияния, освобождаются химически активные вещества (гистамин, серотонин, брадикинин), играющие большую роль в развитии патологического процесса.

Отмечают высокую реактивность локтевого сустава, приводящую даже после незначительной травмы к избыточному развитию в месте повреждения рубцовой ткани или оссификатов.
Причина этого — особенности кровообращения и иннервации локтевого сустава. Клинические проявления ушиба параартикулярных тканей локтевого сустава выражаются в локальной болезненности, наличии припухлости, кровоподтека.

Функция сустава может быть нарушена вследствие обширных кровоизлияний в окружающих мышцах.
Ушибы локтевого сустава часто сопровождаются гемартрозом, развивающимся вследствие кровоизлияния из поврежденных фиброзной капсулы и синовиальной оболочки. Кровь растягивает капсулу сустава, сдавливая при этом капилляры, что ведет к нарушению питания хряща и гибели части хондроцитов. Это приводит к деструкции хрящевого покрова и в конечном итоге к деформирующему артрозу, так как регенеративная пролиферация хондроцитов недостаточна для восстановления поврежденной поверхности.

Симптомы

Признаки ушиба

- кровоподтек;
- появляется очаг некроза;
- повышение температуры кожного покрова;
- затруднение движений;
- увеличение отека и боли;
- повреждение локтевого нерва.

В результате ушиба увеличивается сустав, а руку больной держит под углом 100 градусов.

В околосуставной сумке скапливается жидкость. К симптомам травмы локтевого сустава присоединяется артроз. Может произойти разрушение хрящевой ткани.
Из-за выполнения определенных упражнений в течение длительного времени сустав также повреждается.

Из клинических симптомов гемартроза в первую очередь следует отметить боль. Контуры локтевого сустава сглажены, увеличена окружность сустава по сравнению со здоровой рукой. Конечность занимает вынужденное положение: локтевой сустав согнут под углом 110—120°. Активные и пассивные движения затруднены и болезненны. В области щели плечелучевого сустава определяется выбухание капсулы.

Характерные рентгенологические признаки — положительные симптомы передней и задней жировых подушек. В норме они не видны: задняя занимает ямку локтевого отростка, передняя — венечную ямку. Они являются амортизаторами чрезмерных сгибательно-разгибательных движений в суставе. При наличии выпота жировые подушки оттесняются жидкостью к капсуле и поэтому становятся видимыми на рентгенограмме.

При ушибах локтевого сустава возможны повреждения хрящевой ткани суставных поверхностей, субхондральные кровоизлияния. Сочетание компрессионных сил с ротационным компонентом приводит к тангенциальной отслойке участков хряща, дающих начало образованию внутрисуставных тел. Ведущим симптомом при различных внутрисуставных повреждениях является гемартроз.

В связи с этим пункция локтевого сустава является одновременно и диагностической, и лечебной процедурой.
Сустав пунктируют по задненаружной поверхности через щель между головкой лучевой кости и головчатым возвышением. Точка для пункции располагается в центре треугольника, образованного верхушкой наружного надмыщелка плеча, серединой головки лучевой кости и верхушкой локтевого отростка. Во время пункции больной сидит, больная рука согнута в локтевом суставе до 90°, а кисть упирается в стол. Такое положение конечности значительно облегчает выполнение процедуры, так как способствует максимальному расширению щели плечелоктевого сустава.

При гемартрозе удаляют кровь, полость сустава промывают раствором новокаина, вводят кортикостероидные препараты, обеспечивают покой конечности мягкой повязкой. Гидрокортизон и другие кортикостероиды уменьшают отек синовиальной оболочки, тормозят развитие фибробластов, снимают болевой синдром. С 1-го дня рекомендуют активные движения в пальцах кисти: это способствует рассасыванию отека и кровоизлияний в области локтевого сустава. И при гемартрозе, и при ушибах локтевого сустава без гемартроза целесообразно назначение препаратов индометацина. Последний оказывает аналгезирующий и противоотечный эффект, блокирует синтез простагландинов и обладает антиостеогенной активностью. Компрессы с индометациновой мазью, с аэрозольным препаратом «Elmetocin» необходимо накладывать ежедневно до стихания острых явлений

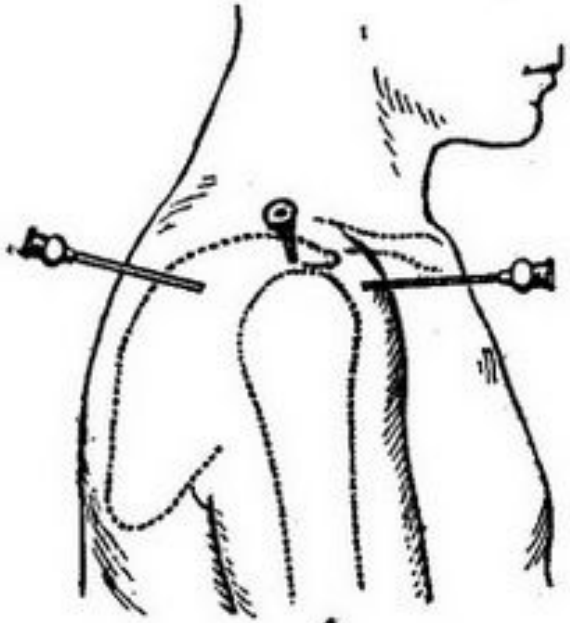

А

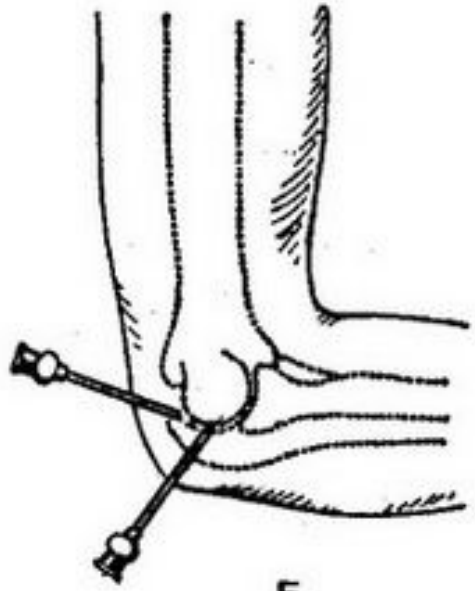

Б

В

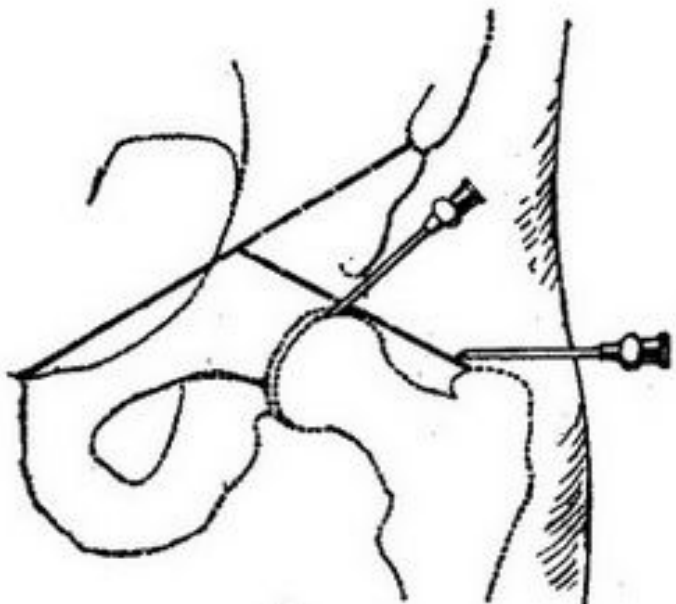

Г

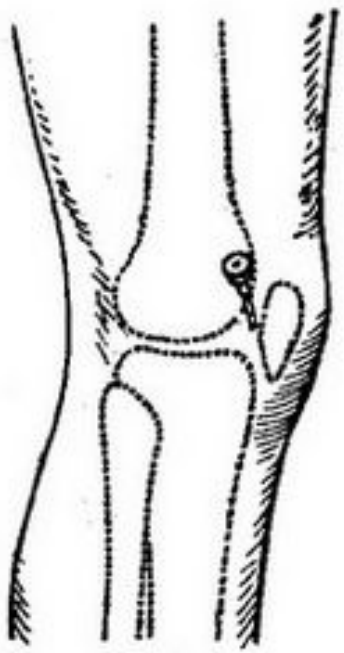

Д

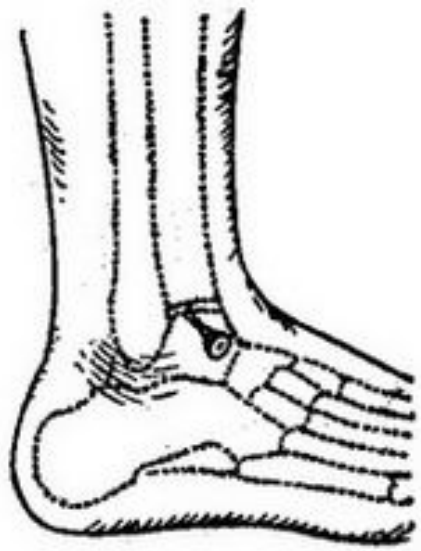

Е

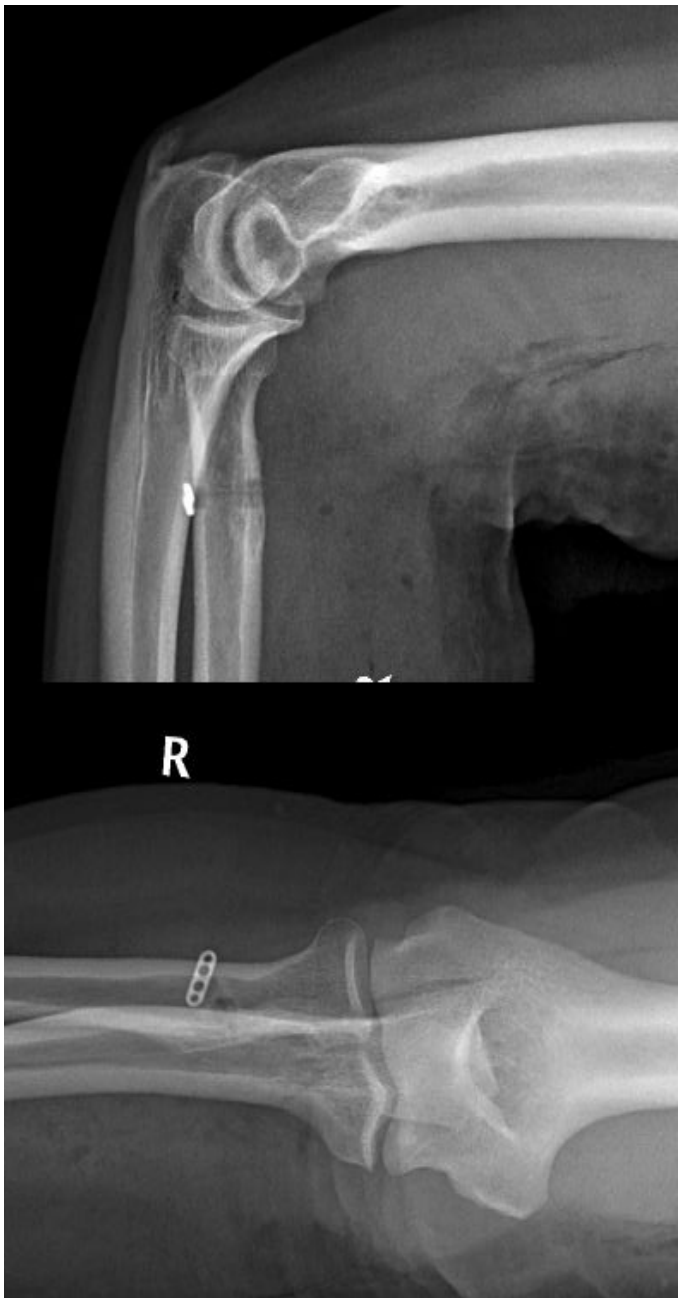
R

Вывих локтевого сустава

Вывихом локтя называется смещение двух основных костей предплечья из места сочленения с нижним концом плечевой кости. Локтевой сустав является местом, где сходятся три вышеуказанные кости. Вывих данной локализации встречается редко. Серьезные специфические повреждения, которые могут сопровождать вывих, включают в себя переломы костей (руки), нарушение целостности сосудов (переносящих кровь), повреждения нервов идущих через данный участок тела, нарушение подвижности и чувствительности верхней конечности.

Основные причины

Самой частой причиной вывиха локтя является падение, особенно на вытянутую руку. Часто данная патология возникает в автомобильных авариях и при других сильных травматических повреждениях.

Основные симптомы

Сильная боль в локте, отек, невозможность движения в суставе говорят о вывихе.
В некоторых случаях человек перестает ощущать свою руку, кисть, пропадает пульс на запястье.
Возможно появление симптомов повреждения сосудов и нервов, проходящих в непосредственной близости с локтевым суставом.

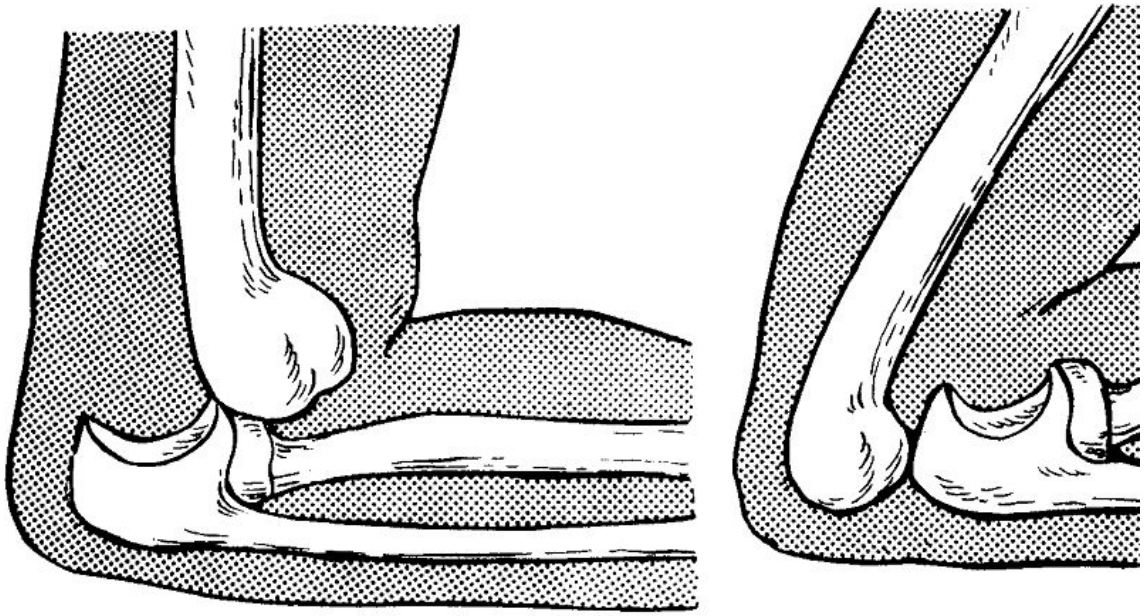

вывих локтя во внутрь

вывих локтя наружу

Если вы не можете двигать рукой в локте, почувствовали сильную боль, не чувствуете руки, не ощущаете ***пульса*** *на запястье, то следует незамедлительно обратиться за медицинской помощью.*

Какое обследование необходимо при травме локтя

Врач начнет обследование с медицинского осмотра:

В первую очередь, доктор убедиться в целостности нервов и сосудов.

С данной целью проверяется наличие пульса, нормальной чувствительности кожи руки, возможности движения пальцами и сгибания запястья.

Следующим шагом в диагностике станет проведение рентгенографии. Иногда переломы костей выглядят как вывих, так же переломы часто сопровождают вывихи и наоборот.

При подозрении на повреждение артерий проводится артериограмма (рентген-исследование сосуда с помощью контраста

Признаки вывиха

Часто происходит травма локтевого сустава при падении на вытянутую руку. Вывих, полученный в аварии, может сопровождаться отрывами сухожилий и переломами костей конечности.

Основными симптомами патологии являются:

- резкая боль;
- отек;
- изменение формы сустава;
- повреждение сосудов и нервов рядом с локтем;
- больной может не ощущать свою руку.

Симптомы подвывиха у детей

При патологии ребенок жалуется на сильную боль. Происходит ограничение амплитуды движений. Это состояние характерно для детей 2-5 лет.

Признаки перелома

Тип повреждения уточняют на рентгенологическом исследовании.

- При переломе человек испытывает сильную боль, которая распространяется на пальцы руки предплечье.
- Появляется отек и происходит кровоизлияние.

Первая помощь

При повреждении сустава необходимо облегчить участь больного.

Следует знать, что нельзя делать после ушиба массаж.

Запрещено интенсивно втирать гель при травме. К месту ушиба надо приложить холод, а руку подвязать косынкой.

Лечение

При травме необходимо соблюдать следующие рекомендации:

- Ограничить физические нагрузки.
- Лечение травмы локтевого сустава начинают с холодных компрессов 3-4 раза в день. Накладывают фиксирующую повязку.
- К вторичной терапии относится лечение противовоспалительными и обезболивающими средствами. Препарат «Ибупрофен» выпускают в форме таблеток и мазей.
- Его втирают несколько раз в день для снятия воспаления.
- Используют лечебные гели и мази – «Феброфид», «Кетонал», «Найз».
- При необходимости доктор назначит физиолечение.
- При разрыве связок накладывают гипсовую повязку и шину

Классификация переломов костей предплечья

<u>Переломы костей предплечья делятся на три группы</u>

I. Переломы дистального конца лучевой кости без смещения и со смещением отломков

1) Перелом лучевой кости в типичном месте

- Разгибательный перелом (Коллеса)
- Сгибательный перелом (Смита);

2) Эпифизиолизы с отрывом и без отрыва шиловидного отростка.

II. Диафизарные переломы обеих костей предплечья:

1) Переломы диафиза обеих костей предплечья;

2) переломы Монтеджа (переломы локтевой кости в верхней трети, сочетающиеся с вывихом головки луча);

3) переломы Галеацци (переломы нижней трети лучевой кости, сочетающиеся с вывихом нижнего конца локтевой кости и разрывом периферического сочленения костей предплечья).

III. Внутрисуставные линия излома проходит через середину полулунной вырезки и основание)переломы проксимального конца костей предплечья со смещением и без смещения отломков:

1) Перелом венечного отростка локтевой кости;

2) Переломы локтевого отростка;

3) Перелом головки и шейки лучевой кости.

Перелом локтевого сустава

В виду сложности строения сустава и его биомеханики, перелом локтевого сустава чреват развитием большого количества осложнений связанных с травмированием сосудов и нервов. Кроме того, некоторые виды переломов практически не поддаются безоперационному лечению, поэтому часто приходится проводить оперативные вмешательства с целью точного сопоставления отломков костей, для их правильного сращения.

Перелом локтевого сустава травма, встречающаяся довольно часто как у взрослых, так и у детей.
По статистике, около 20 процентов всех внутрисуставных переломов приходится именно на локтевой сустав.
Такого вида травмы, относятся к тяжелым и сложным повреждениям.

Переломы локтевого сустава подразделяются на внутрисуставные и околосуставные.
Перелом может затрагивать одну кость, такой вид травмы встречается чаще всего, примерно в 53 процентах случаев, или сразу несколько костей, чаще 2-3.
Также возможно сочетанное повреждение в виде перелома и вывиха, возможны и политравмы, при этом наблюдаются множественные повреждения разного характера.

Различают закрытые переломы и открытые.
Причинами переломов чаще всего являются падения на руку, или прямой удар по суставу. Из суставных частей, «первый удар» на себя принимает локтевой отросток, но как ни странно переломы его бывают редко, особенно у детей, по данным из различных источников их частота среди всех переломов составляет от 0,85 до 1,5 процентов.
Но, тем не менее, переломы отростка встречаются, и нередко они сопровождаются **смещением или отрывом отломков, в таком случае, наблюдается не простой перелом, а перелом локтевого сустава со смещением**
Это представляет опасность дополнительными травмами окружающих тканей, таких как нервы, связки, сосуды и другие.
Самыми частыми видами переломов локтевого сустава являются переломы дистального конца плечевой кости и проксимального конца костей предплечья.

Перелом локтевого отростка локтевой кости

Составляет от 1 до 1,5% переломов. Чаще наблюдается у взрослых и детей старшего возраста.

Механизм травмы. Как правило - прямой (удар по локтевому отростку при согнутой в локтевом суставе руке), реже при чрезмерном сокращении трехглавой мышцы плеча. Смещение отломков происходит при разрыве надкостницы и сухожилия трехглавой мышцы. Как указано в классификации выше - перелом локтевого отростка может быть вне- и внутрисуставной.

Клиническая картина. Прежде всего необходимо выяснить механизм травмы. Перелом локтевого отростка характеризуется болью, появлением припухлости, гемартрозом локтевого сустава. Пальпаторно определяется локальная болезненность, а при переломе со смещением — щель между фрагментами локтевого отростка. Движения (активные) в локтевом суставе ограничены и болезненны. Попытки пассивного разгибания предплечья также резко болезненны.

Диагностика. Проведение рентгенографического исследования в боковой проекции уточняет характер перелома. Так же необходимо учитывать возрастные особенности окостенения верхнего эпифиза локтевой кости. Ядро окостенения в локтевом отростке появляется на 10—12-м году жизни. Часто ошибочно принимают за перелом эпифизарную линию, которая исчезает к 18 - 20 годам.

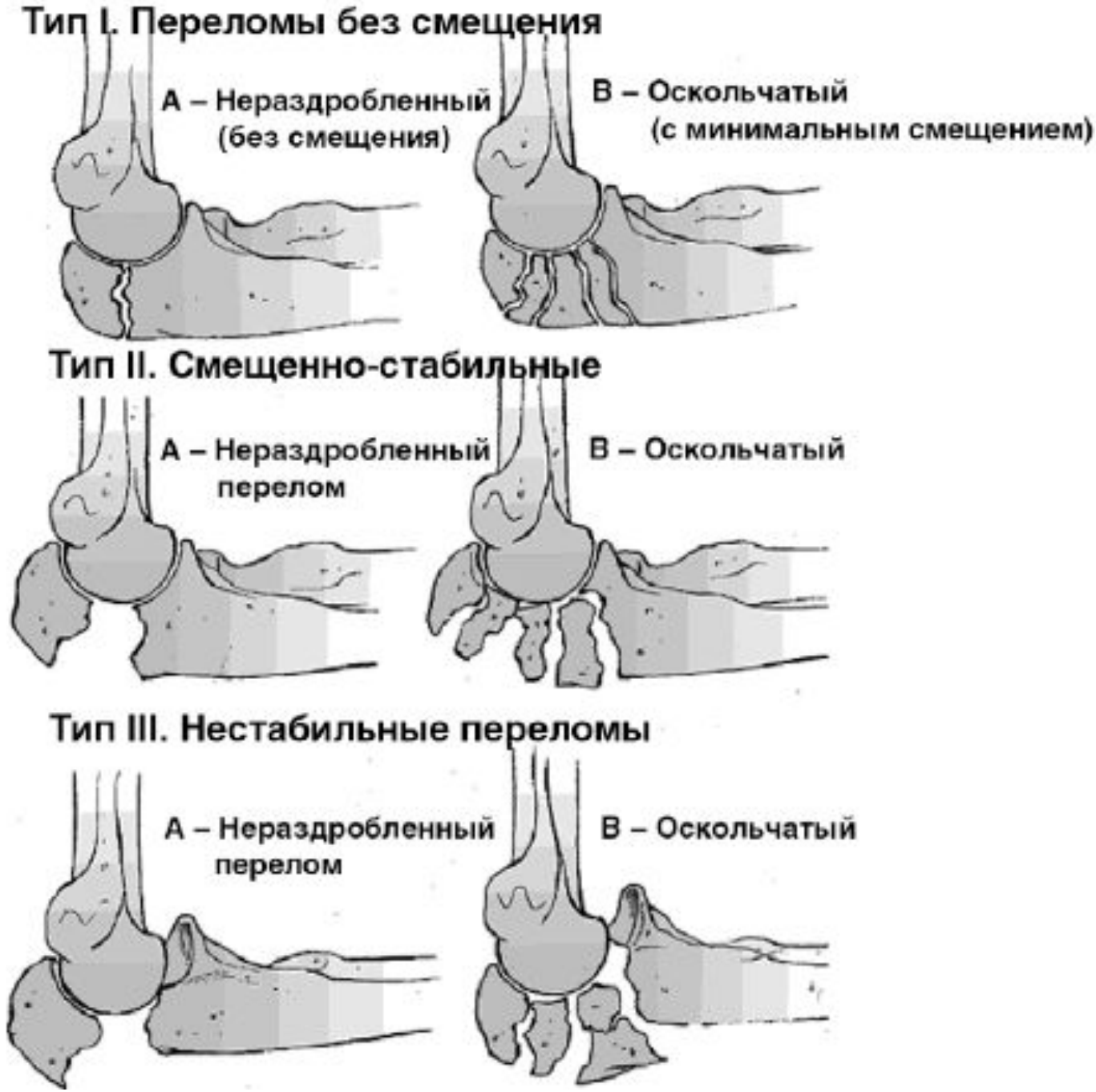
Тип I. Переломы без смещения
А – Нераздробленный (без смещения)
В – Оскольчатый (с минимальным смещением)
Тип II. Смещенно-стабильные
А – Нераздробленный перелом
В – Оскольчатый
Тип III. Нестабильные переломы
А – Нераздробленный перелом
В – Оскольчатый

Лечение. В случае перелома без смещения - накладывают глубокую заднюю гипсовую лонгету от плечевого сустава до основания пальцев.
При гипсовании руку необходимо согнуть в локтевом суставе до 150—160°. Благодаря этому производится расслабление трехглавой мышцы плеча. Срок фиксации достигает 3 - 4 нед.
Начиная с первых дней лечебной иммобилизации назначают ЛФК в свободных суставах. Так-же показана физиотерапия.
Аналогично проводится лечение при переломах с незначительным смещением отломков, которое устраняется при разгибании предплечья. Фиксацию проводят в том положении, в котором достигнута репозиция отломков. Трудоспособность восстанавливается через 6—8 нед.
При легко устранимых смещениях фрагментов локтевого отростка для удержания их в правильном положении применяют различные виды закрытого остеосинтеза (спицы с упорами в дуге Киршнера, закрытый чрескостный шов и т. п.).
Последующее ведение больных такое же, как и при переломах без смещения. Переломы с выраженным смещением отломков подлежат оперативному лечению.

Показания к оперативному лечению перелома локтевого отростка:
- Расхождение отломков на 2—3 мм и более.
- Нарушение конгруэнтности суставной поверхности (при смещении отломков в сторону),
- Многооскольчатые переломы со смещением отломков при наличии достаточно крупных фрагментов.

Оптимальным при внутрисуставных переломах является остеосинтез "стягивающей петлей". Данный метод лечения позволяет начать ранние движения в суставе. Его производят сразу при поступлении больного или после заживления ссадин в области оперативного вмешательства.

travmatolog.net

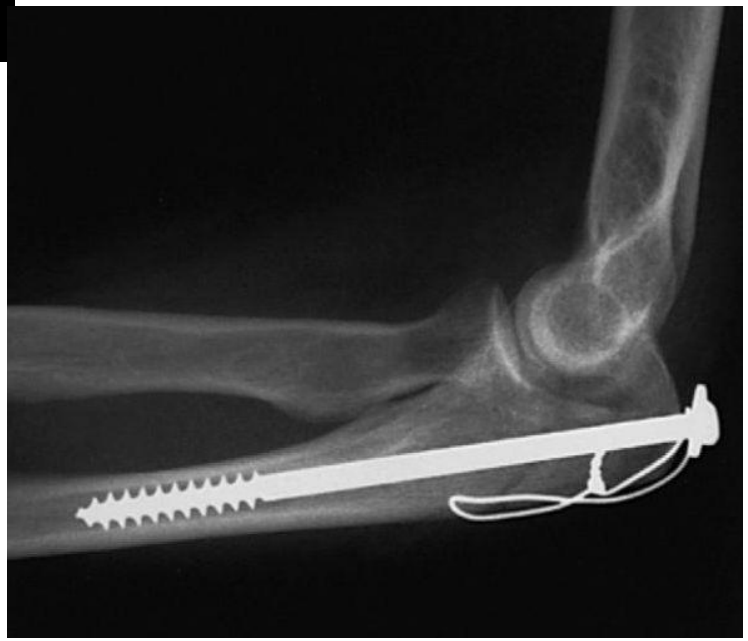

Перелом локтевого сустава у детей

У детей и подростов чаще всего наблюдается перелом внутреннего или наружного надмыщелков плечевой кости. Перелом может быть как со смещением, так и без. Если произошел перелом со смещением внутреннего надмыщелка, то возможно ущемление в суставе оторвавшимся костным фрагментом, между локтевым отростком и боком плечевой кости.
Симптомами данного перелома является локальная болезненность, нередко с помощью пальпации, можно прощупать подвижный отломок.
В локтевом суставе ограничиваются активные и пассивные движения, возникает патологическая боковая подвижность.

Перелом венечного отростка локтевой кости

Сравнительно редкое повреждение. Перелом венечного отростка обычно сопровождает задний вывих предплечья или множественные переломы костей, образующих локтевой сустав.

Механизм травмы. Обычно - непрямой. Происходит при падении на вытянутую руку или тыльную поверхность согнутого предплечья. Этот перелом является внутрисуставным. Смещение фрагментов, как правило, небольшое.

Клиническая картина. Наблюдается припухлость (отёк) в области локтевого сгиба, пальпаторно - разлитая болезненность, нарушение сгибания локтевого сустава.

Диагностика. При подозрении на перелом венечного отростка локтевой кости - рентгенографическое исследование обязательно. Однако, в обычных проекциях не всегда удается распознать это повреждение. С целью выведения отростка из наложения тени головки лучевой кости руку следует уложить так, чтобы локтевой отросток и медиальный надмыщелок плеча соприкасались с кассетой. Предплечье устанавливают в положении, среднем между пронацией и супинацией, и сгибают под углом 160°. Так же необходима боковая проекция.

Лечение. Если перелом венечного отрстка не сопровождается клинически значимым смещением - осуществляют иммобилизацию локтевого и лучезапястного суставов задней лонгетной гипсовой повязкой в положении сгибания. Иммобилизацию проводят под прямым углом в течение 2 недель. Затем на 1-2 недели накладывают съемную лонгету. Показаниями к оперативному лечению являются:

- Невозможность закрытой репозиции при большом смещении.
- Ущемление костного фрагмента между суставными поверхностями.
- Многооскольчатый перелом.

Конечным результатом оперативного лечения является пришивание отростка и удаление мелких осколков.

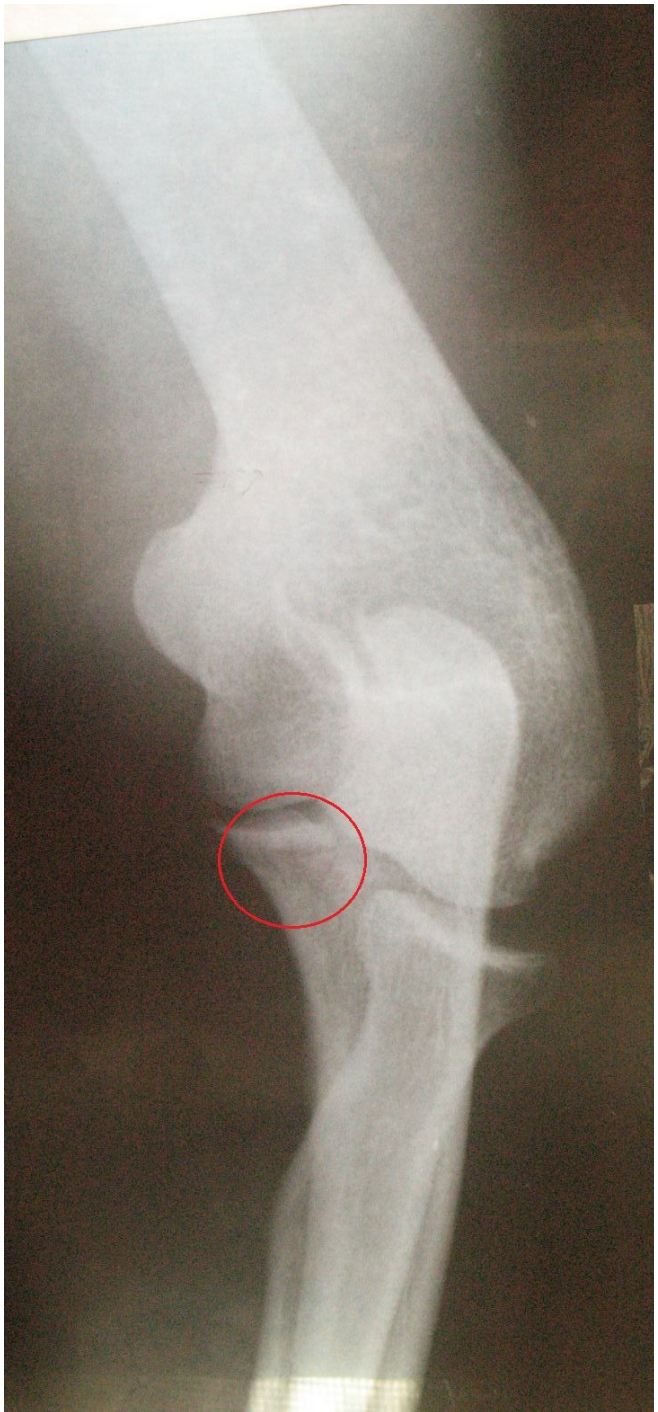

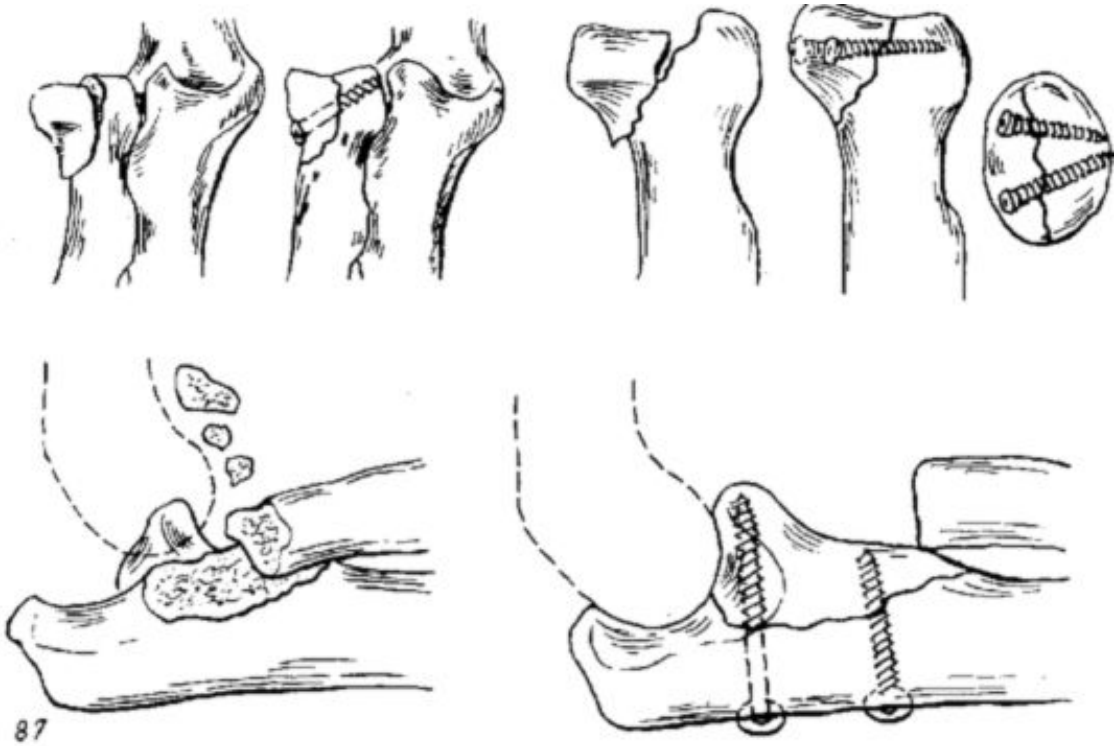
87

ПЕРЕЛОМЫ ГОЛОВКИ И ШЕЙКИ ЛУЧЕВОЙ КОСТИ

Переломы головки и шейки лучевой кости происходят при падении на выпрямленную руку.

Признаки: болезненная пальпация латерального края локтевого сгиба, нарушение вращательных движений предплечья, крепитация отломков. Диагноз уточняют рентгенологически.

Лечение. Иммобилизация конечности транспортной шиной или косынкой. При переломах без смещения после обезболивания накладывают гипсовую лонгету от пястно-фаланговых суставов до верхней трети плеча в положении сгибания предплечья до 90-100°. Срок иммобилизации - 2-3 нед. Трудоспособность восстанавливается через *1-1*/2мес.

При переломах со смещением отломков производят репозицию (под наркозом) путем давления на головку в направлении, обратном смещению. При этом предплечье сгибают до 90° и супинируют. Иммобилизация гипсовой лонгетой - 4-5 нед. Реабилитация - 2-4 нед. Трудоспособность восстанавливается через 11/2-2 мес. Обязательно повторить контрольную рентгенограмму через неделю после репозиции. Оперативное лечение показано при неудавшейся репозиции, при оскольчатых и краевых переломах головки лучевой кости. Фиксируют отломки 1-2 спицами. При краевых и оскольчатых переломах показана резекция головки. Сроки реабилитации и восстановления трудоспособности те же.

.

С.* 32 года, Иркутская область, травма бытовая август 2017г. , ИБ№ 37401

ПЕРЕЛОМЫ ДИАФИЗОВ КОСТЕЙ ПРЕДПЛЕЧЬЯ

Причины: прямой удар, резкая угловая деформация.

Признаки: деформация, отечность, нарушение движений, болезненность при пальпации области перелома, болезненность при нагрузке по оси предплечья, патологическая подвижность и крепитация на уровне перелома. Обязательно проверить подвижность и чувствительность пальцев!

При переломе одной из костей предплечья деформация и отечность выражены не так сильно, а локальная болезненность определяется только в области поврежденной кости. Наличие вывиха головки лучевой кости при переломе локтевой препятствует сгибанию предплечья. Для уточнения диагноза очень важно производить рентгенографию костей предплечья на всем протяжении (после обезболивания).

Лечение. Первая помощь - иммобилизация транспортной шиной по задней поверхности от головки пястных костей до верхней трети плеча, предплечье - в положении сгибания до 90°

При переломах без смещения отломков накладывают двухлонгетную гипсовую повязку от пястно-фаланговых суставов до верхней трети плеча на 8 - 1 0 нед. Реабилитация - 2-4 нед. Трудоспособность восстанавливается через 21/г- 3 мес.

При переломах со смещением отломков производят репозицию в положении больного лежа. После обезболивания мест переломов руку укладывают на приставной столик, отводят плечо и сгибают предплечье до угла 90°. Два помощника постепенно (!) осуществляют тягу по оси предплечья (тяга за пальцы и кисть, противотяга - за перекинутое через дисталь-ный* отдел плеча полотенце или широкую ленту из марли. Травматолог устраняет боковое смещение отломков путем сдавливания межкостного промежутка с передней и задней поверхности предплечья.

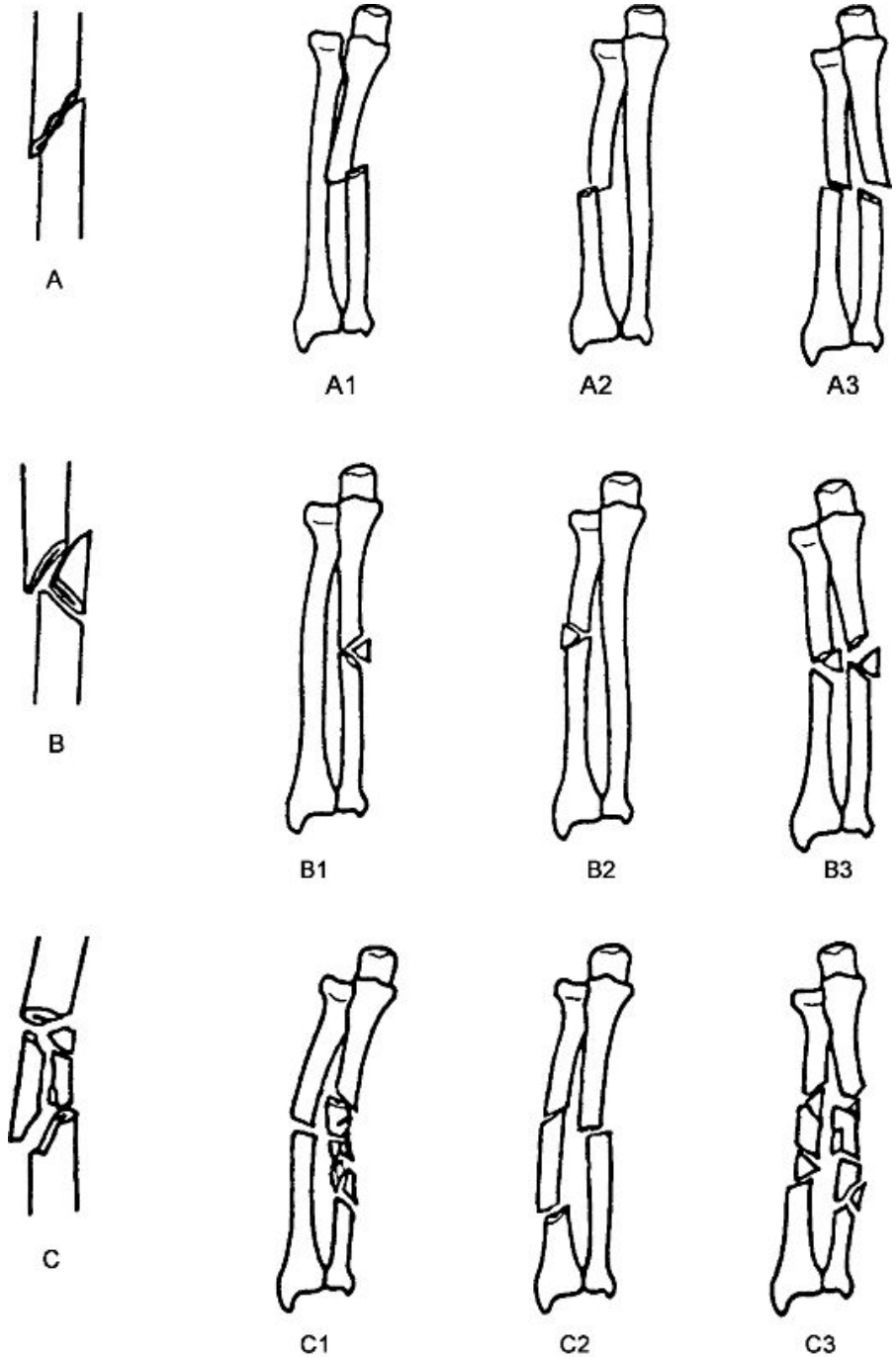
A
A1
A2
A3
B
B1
B2
B3
C
C1
C2
C3

После репозиции накладывают заднюю гипсовую лонгету от пястно-фаланговых суставов до верхней трети плеча 'и дополнительную гипсовую шину на ладонную поверхность предплечья и плеча. Тщательно моделируют межкостный промежуток (допустимо вставлять продольные валики). Лонгеты фиксируют бинтом и производят контрольную рентгенограмму (через 2 нед контрольные рентгенограммы повторить!)

Если перелом локализуется в верхней трети предплечья, то репозицию и иммобилизацию производят в положении супинации предплечья. При переломах в средней и нижней третях предплечье удерживают в среднем положении между пронацией и супинацией (рис. 61). Для репозиции переломов костей, предплечья с успехом используют аппараты Соколовского, Демьянова и др. с наложением гипсовых повязок

Срок иммобилизации -10- 12 нед. Важно через 7-10 дней после репозиции отломков проверить рентгенологически их стояние и исключить вторичное смещение. Реабилитация - 4-6 нед. Трудоспособность восстанавливается через 3-4 мес.

Оперативное лечение показано при неудачной репозиции, вторичном смещении отломков. Для остеосинтеза используют гибкие металлические стержни, балки и стержни-шурупы, обеспечивающие внутреннюю компрессию. Иммобилизация гипсовой циркулярной повязкой -10-12 нед. Реабилитация - 4-6 нед. Трудоспособность восстанавливается через 3-4 мес. Применение аппаратов наружной фиксации сокращает сроки реабилитации и нетрудоспособности на 1-1*/2 мес.

При повреждениях Монтеджи производят остеосинтез отломков локтевой кости и вправление вывиха головки лучевой кости.

Иммобилизация (10-12 нед) производится в положении сгибания и супинации предплечья. Реабилитация - 6-8 нед. Сроки нетрудоспособности - 3-4 мес.

При переломах Галеацци для удержания вправленной головки локтевой кости производят фиксацию обеих костей в дистальном отделе спицей. Иммобилизация -10- 12 нед, реабилитация - до 6 нед. Сроки нетрудоспособности - до 3 мес.

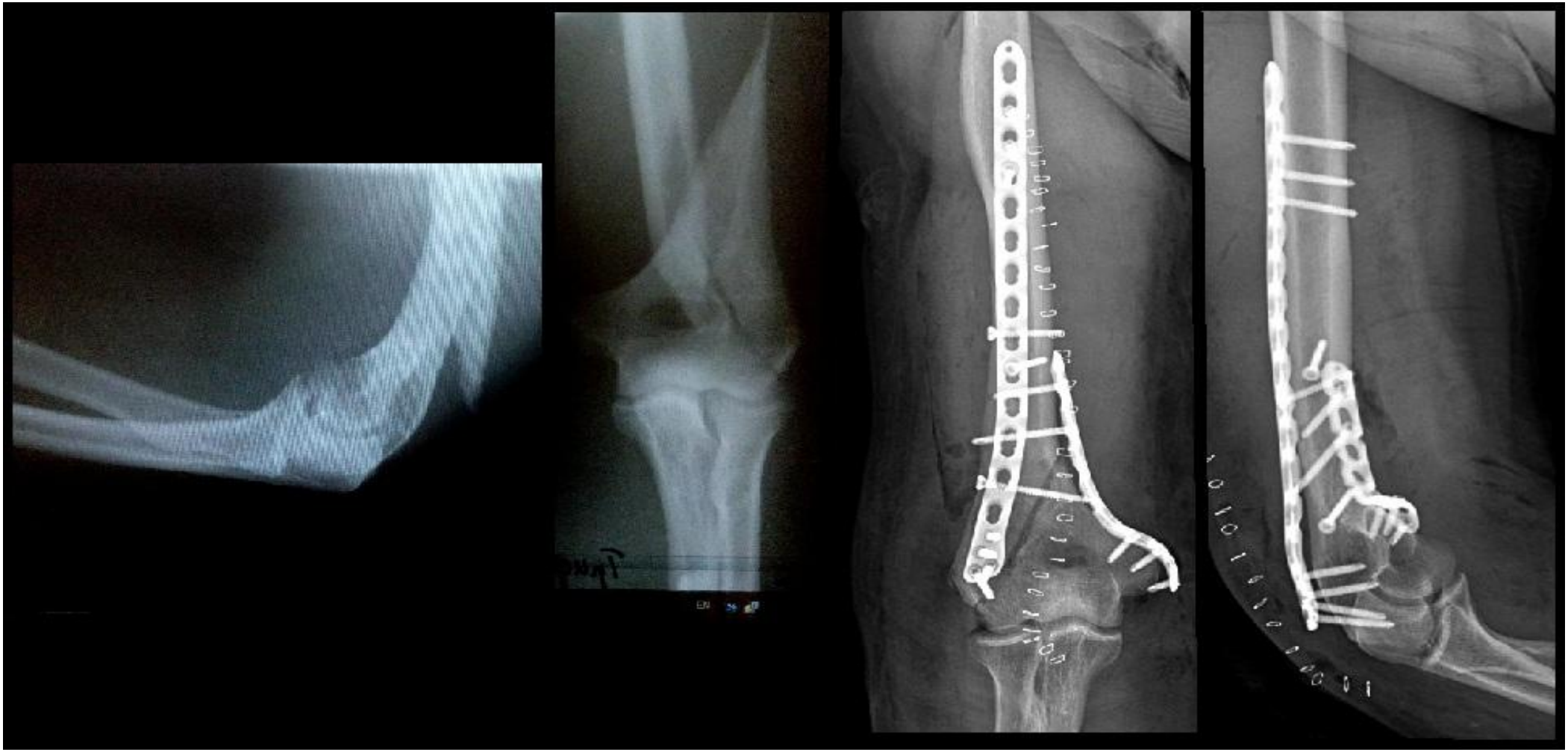

Классификация переломо-вывихов предплечья

Повреждение Монтеджи (Monteggia) - сочетание перелома локтевой кости в проксимальной трети с вывихом головки лучевой кости.

Повреждение Галеацци (Galeazzi) - сочетание перелома диафиза лучевой кости (обычно в дистальной трети) с вывихом локтевой кости в дистальном лучелоктевом суставе.

Дивергирующий (расходящийся) радио-ульнарный вывих - разделение лучевой и локтевой костей с разрывом и проксимальным смещением запястья, с вывихом концов локтевой и лучевой костей в дистальном лучелоктевом суставе.

Повреждение Монтеджа и Галеацци являются тяжкими сложными травмами предплечья. Возникают они вследствие значительной прямой травмирующей силы

Повреждение Монтеджа

Возникают в случаях, когда человек пытается отвести удар по лицу и подставляет поднятую руку.

Удар приходится на локтевую боковую поверхность средней трети предплечья. Обломки смещаются под углом, открытым к тыльной поверхности в локтевой стороны; травмирующая сила разрывает кольцевую связку, и головка лучевой кости вывихивается наверх и наружу.

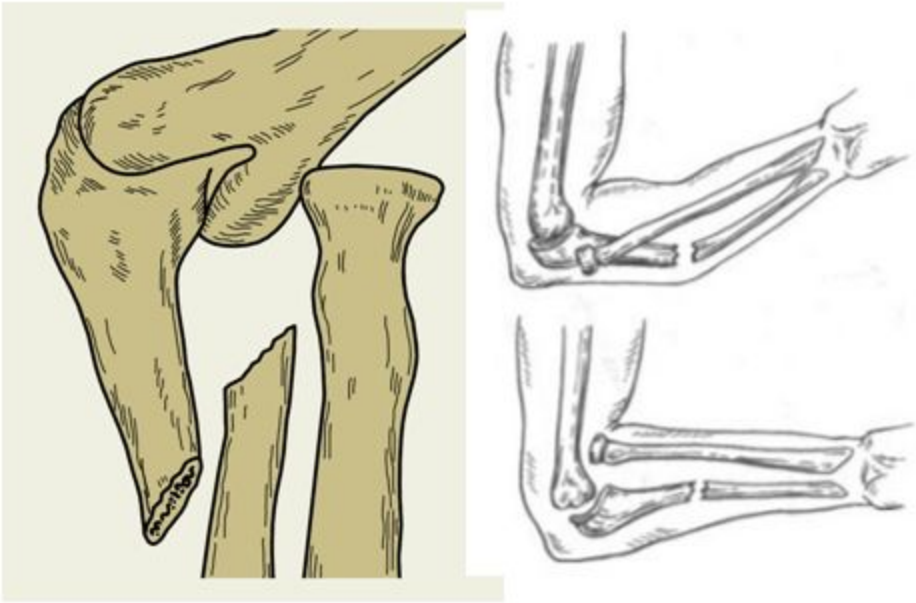

Повреждение Галеацци

Травма приходится на лучевую сторону предплечья на границе средней и нижней трети. Возникает перелом лучевой кости, дистальный отломок смещается к тыльной поверхности и внутрь. Травмирующая сила концентрируется в зоне дистального луче-локтевого соединения, которая разрывает капсулу, и головка локтевой кости вывихивается к тыльной поверхности и наружу, иногда в ладонную сторону.

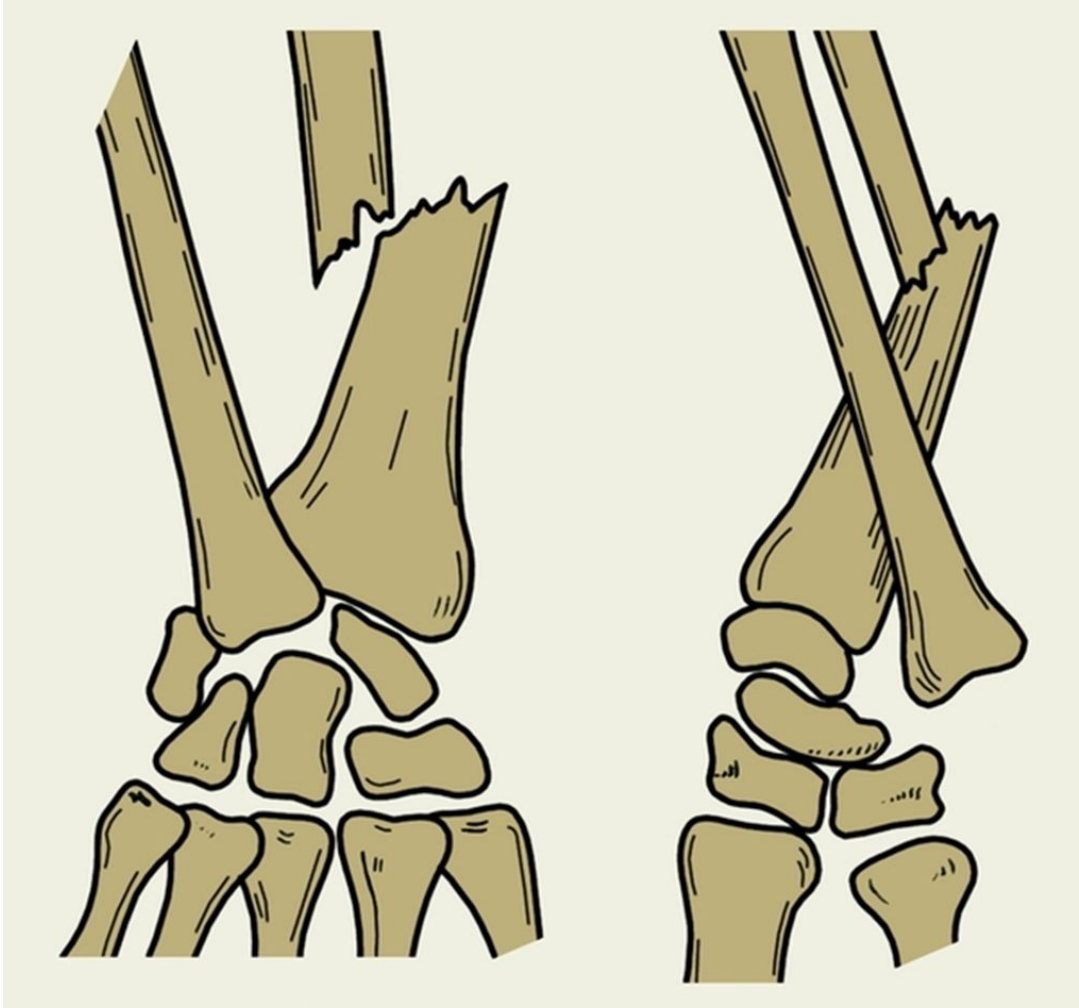

Симпотомы
Предплечье в проксимальной трети деформировано за счет изгиба наружу, а на передне-лучевой стороне за счет округлого выступа, при пальпации которого четко пальпируется головка лучевой кости.
С локтевой стороны на высоте угловой деформации локтевой кости пальпируется выступ, образованный концами отломков, тут же оказывается острота боли и умеренная патологическая подвижность.

Предплечье не только деформировано в верхней трети, но и укорочено. Функция конечности нарушена, пострадавший не может сжать пальцы в кулак вследствие обострения боли в месте деформации предплечья.

При повреждениях Галеацци имеется деформация предплечья в нижней трети и области лучезапястного сустава. Ось предплечья в нижней трети отклонена вперед и угол деформации открытый внутрь и к тыльной поверхности.

На тыльно-лучевой поверхности предплечья выраженный прогиб, а на лодонно-лучевой – выпуклость, на вершине которой пальпируется выступ, образованный отломками лучевой кости.

Активные и пассивные движения предплечьем, кистью, пальцами невозможны вследствие обострения боли. Предплечье укороченное, кисть в парусном положении, над локтевым участком лучезапястного сустава нависает выпуклая деформация, образованная вывихнутой головкой локтевой кости. Кожа над ней не спаяна с подлежащими тканями и имеет четкие закругленные края.

Диагностика

Рентгеновское исследование не только дает подтверждение клинического диагноза, но и определяет состояние отломков, особенности плоскостей перелома и место нахождения вывихнутых головок.

Неотложная помощь

При переломах костей предплечья необходимо обездвижить руку в локтевом и лучезапястном суставах.

Рука должна быть согнута в локтевом суставе. На наружную поверхность накладывают шину (можно использовать любой подручный материал).

Шина должна закрывать верхнюю треть предплечья своим верхним краем. Нижний край шины захватывает ладонь до начала пальцев. Пострадавшему вкладывают валик в ладонь, шину прибинтовывают к руке, и подвешивают на косынке.

Лечение

Консервативное

После обезболивания 1% раствором новокаина устраняют смещение отломков и вправляют вывихнутую головку с последующей иммобилизацией гипсовой повязкой.

Оперативное

В случаях, когда оказывается интерпозиция мягких тканей между отломками, невправимость вывихнутой головки или постоянно возникает рецидив вывиха, показано хирургическое лечение: открытая репозиция отломков лучевой кости с остеосинтезом и вправлением головки с восстановлением связочного аппарата

Реабилитация

При повреждении Галеацци восстановление руки происходит на протяжении полутора-двух месяцев. В первые дни после травмы, врач назначает УВЧ и ультразвук для снятия боли и отечности. С целью улучшения кровообращения показаны легкие упражнения пальцами (сжатие кисти в кулак и разжатие). После снятия иммобилизации врач назначает индивидуальные восстановительные мероприятия, такие как: ЛФК, массаж, фонофорез.

При повреждении Монтеджа после проведения операции, врач фиксирует перелом задней гипсовой шиной. В случае стабильного вправления, наблюдается ранняя подвижность в суставах верхней конечности.


B

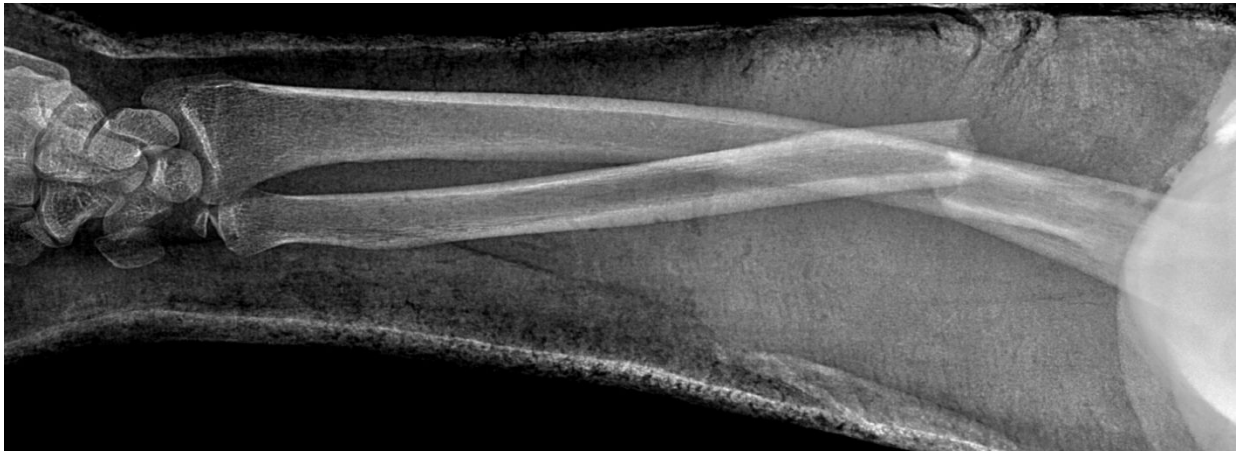

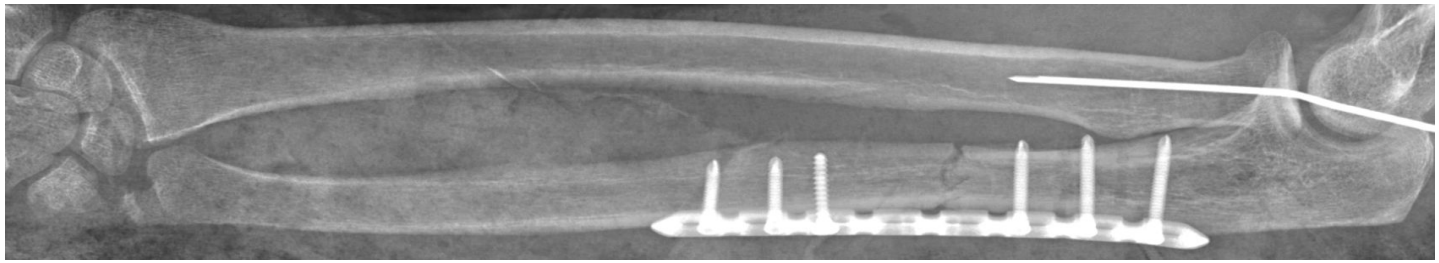

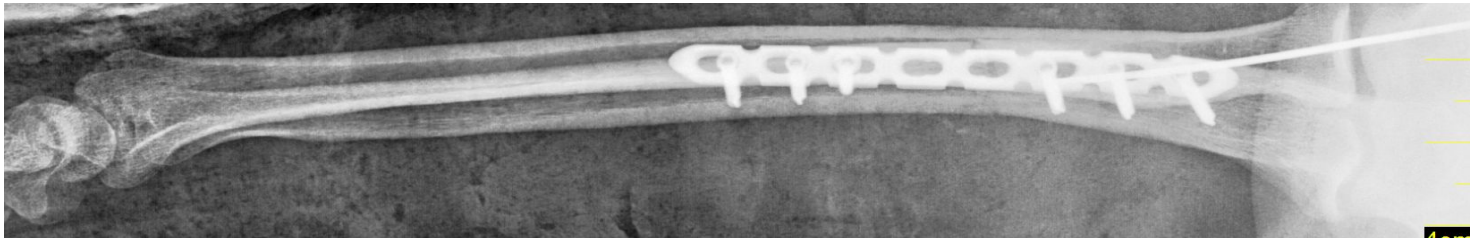

Перелом лучевой кости в типичном месте

Перелом лучевой кости в типичном месте (перелом дистального метаэпифиза лучевой кости) является наиболее частым переломом костей верхней конечности. **Эпидемиология** данной травмы связана анатомо-морфологическим строением дистального конца лучевой кости, который состоит в основном из губчатой костной ткани и имеет наименьшую толщину кортикального слоя по сравнению с диафизом. Этот тип перелома встречаются чаще у женщин, чему способствует низкий, мелкопетлистый метаэпифиз с тонкими кортикальными перекладинами.

Механизм травмы. Ведущий фактором является падение на вытянутую руку. Направление смещения отломков определяется положением кисти в момент травмы. Исходя из этого существует перелом лучевой кости в типичном месте двух типов.

Перелом Коллеса (разгибательный). Смещение отломка происходит к тылу и в лучевую сторону. Это наиболее частый вариант

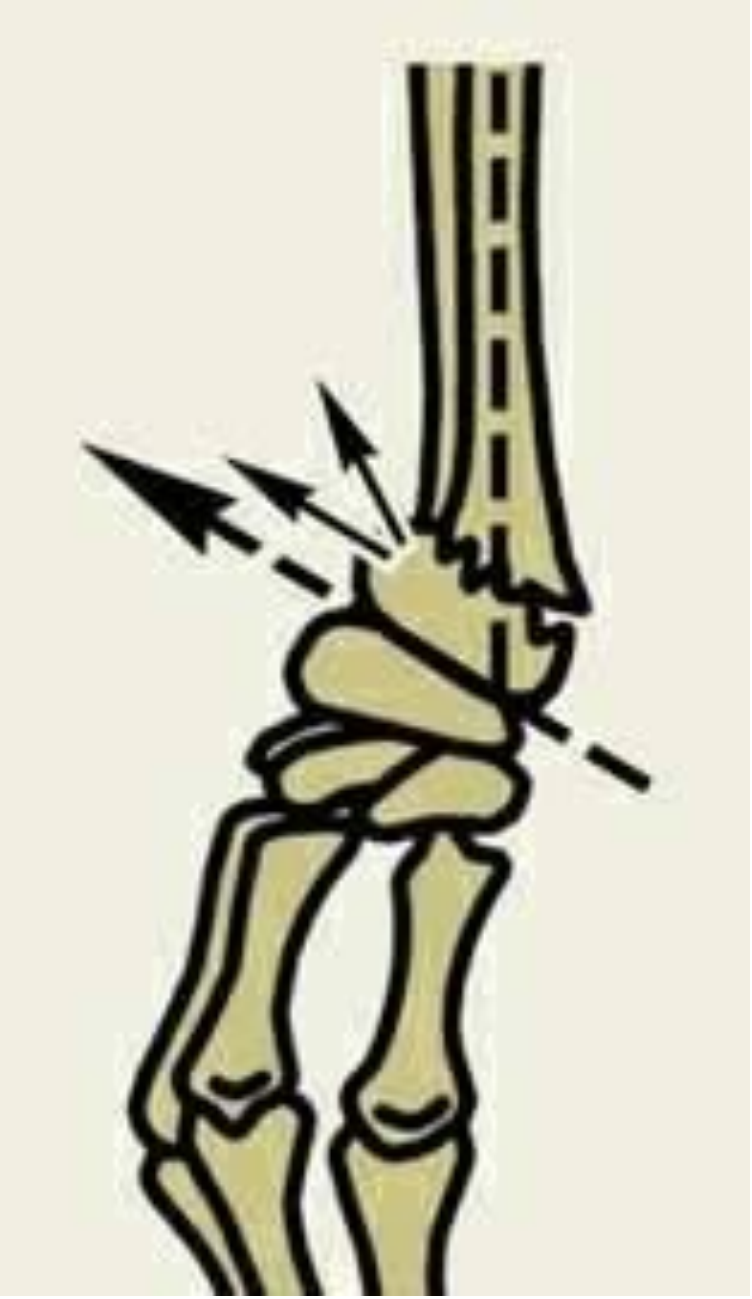

Перелом Смита (сгибательный).
Происходит при согнутой кисти. Отломок смещается в ладонную сторону и является результатом падения с упором на согнутую кисть. Смещение дистального отломка вместе с кистью происходит в ладонную и лучевую стороны, реже - в ладонную и локтевую.
При репозиции кисти придают положение легкого разгибания и локтевого отведения. Срок иммобилизации - 6- 8 нед. Реабилитация - 2-4 нед.
Трудоспособность восстанавливается через 1г/2-2 мес. Движения пальцами разрешают со 2-го дня после перелома.
После исчезновения отека и болевых ощущений больные должны начинать активные движения в локтевом суставе, включая пронацию и супинацию (под контролем методиста ЛФК).
При оскольчатых внутрисуставных переломах метаэпифиза лучевой кости для репозиции и удержания отломков целесообразно применить чрескостный остеосинтез аппаратом наружной фиксации или внутренний остеосинтез

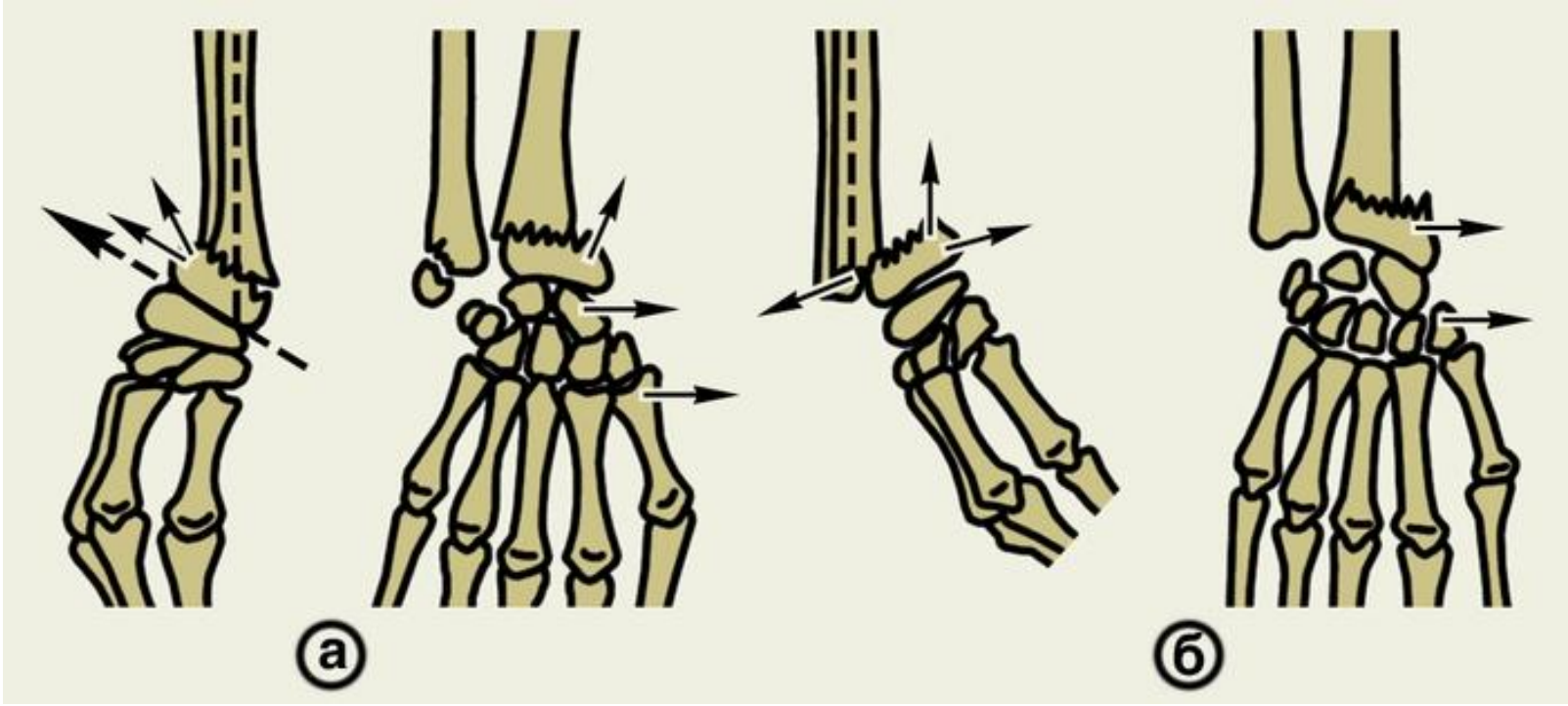

Данные переломы являются, чаще, внутрисуставными. Сопровождающими повреждениями являются:

- Отрыв шиловидного отростка локтевой кости.
- Повреждение дистального лучелоктевого сустава.
- Переломы головки локтевой кости.
- Переломы костей запястья.

Данный вид перелома характеризуется большим разнообразием нарушений костной ткани. В связи с этим необходим внимательный индивидуальный подход к лечению таких больных, отвергнув мнение о «типичности» повреждений!

Клиническая картина. Обязательным является выяснение механизма травмы. Как правило, пациенты жалуются на боль, появление кровоизлияния и припухлости. Может наблюдаться штыкообразная деформация при смещении отломков в нижней трети предплечья. Пальпаторно возникает резкая болезненность. Не обходится без нарушения функции сустава. Перелом лучевой кости в типичном месте без смещения (вколоченный или неполный перелом) часто имеет скудные клинические проявления. В связи возможностью нарушения нервов и сухожилий необходимо исследовать чувствительность и подвижность пальцев. Возможны и повреждения костей запястья и разрыв дистального лучелоктевого сочленения.

Диагностика. Проведение рентгенографического исследования - обязательно. При интерпретации данных учитывают соотношение шиловидных отростков лучевой и локтевой костей. В норме линия, проведенная через шиловидные отростки, образует угол 15 - 20° с продольной осью предплечья. При смещении этот угол может уменьшиться до нуля или стать отрицательным. На профильном снимке суставная площадка в норме наклонена в ладонную сторону под углом 15°, при смещении она наклонена к тылу.

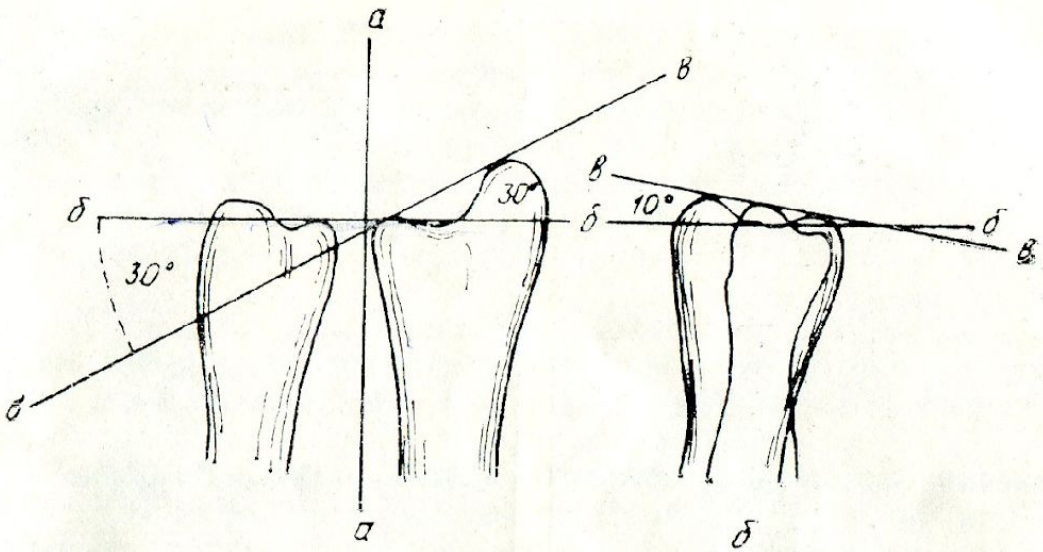

Рис. 18. Схема соотношения дистальных концов лучевой и локтевой костей:

а — радиоульнарный угол; *б* — угол наклона площадки лучевой кости в ладонную сторону

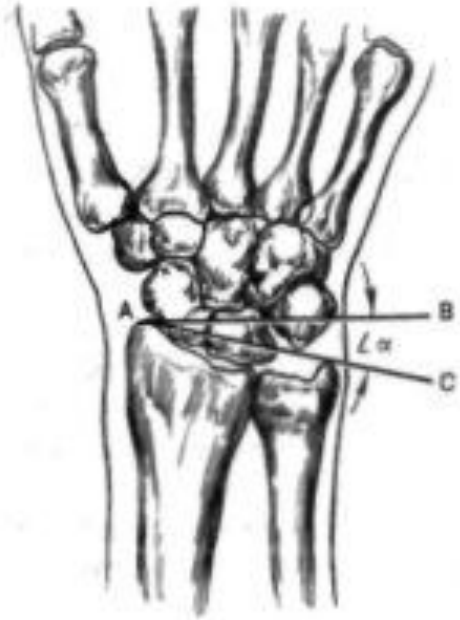

AB - горизонталь.
AC - линия, проведенная через шиловидные отростки лучевой и локтевой костей.

Лечение.
Ведущим методом лечения является консервативный. Анестезию области перелома выполняют 15—20 мл 2% раствора новокаина.
В случае сопутствующего перелома шиловидного отростка необходима анестезия и этой зоны.
При переломах без смещения предплечье фиксируют тыльной гипсовой лонгетой от основания пальцев до верхней трети предплечья.
Срок лечебной иммобилизации 2 - 3 недели. Кисти придается положение небольшого тыльного сгибания.
Через небольшой промежуток времени назначают лечебную гимнастику в свободных от иммобилизации суставах конечности с акцентом на пальцы кисти.
Кисти придают возвышенное положение. Через 2 - 3 сут после травмы назначают УВЧ на область перелома (3—4 сеанса).
После прекращения иммобилизации проводятся более активные реабилитационные мероприятия — тепловые процедуры, массаж, ЛФК.
Трудоспособность, как правило, восстанавливается через 4 - 5 нед.
При переломах без смещения у детей фиксацию гипсовой лонгетой осуществляют в течение 2 недель.
При переломах со смещением проводят репозицию. Основной принцип вправления - тяга и противотяга. Репозиция отломков у пациента с диагнозом "перелом лучевой кости в типичном месте" должна быть:
•Ранней.
•Полной
•Одномоментной
•Безболезненной
•Атравматичной.

Конечность укладывают ладонной поверхностью вниз (при переломе Коллеса) или вверх (при переломе Смита) таким образом, чтобы место перелома находилось над краем стола. Локтевой сустав сгибают под прямым углом. Помощник травматолога производит противовытяжение за плечо, а травматолог удерживает одной рукой кисть больного за II, III, IV пальцы, другой — за I палец и осуществляет вытяжение по длине. Затем при переломах Коллеса травматолог сгибает кисть в ладонную сторону и отклоняет ее в направлении локтевой кости, а дополнительно пальцами другой руки смещает периферический отломок в ладонно-локтевую сторону.

При переломах Смита после растяжения по длине периферический отломок смещают в тыльно-локтевую сторону. Правильная репозиция может осуществлятся только при полноценном обезболивании и постепенном расслаблении (в результате утомления мышц от медленно нарастающего усилия).

При наложении гипсовой повязки необходимо ещё раз проконтролировать сохранение сопоставления костных фрагментов.

При переломах Коллеса кисть фиксируют в положении небольшого ладонного сгибания и локтевого отведения, при переломах Смита кисти придают положение разгибания и локтевого отведения в тех же пределах.

При спадении посттравматического отека предплечья необходимо постоянно подбинтовывать лонгету.

Срок иммобилизации составляет от 4-х до 6-и недель, в зависимости от характера перелома (сроки для детей 2 - 3 недели).

Трудоспособность восстанавливается через 6 - 8 недель. Лечение перелома лучевой кости в типичном месте может сопровождаться такими ошибками, как:

Неполная репозиция.

Отсутствие контроля за состоянием отломков в гипсовой повязке (риск вторичных смещений).

Недостаточная по времени и объему иммобилизация.

Пренебрежение реабилитационными мероприятиями.

<u>Осложнения:</u>

- Острая трофоневротическая костная атрофия Зудека.
- Неврит срединного нерва (болезнь Турнера).

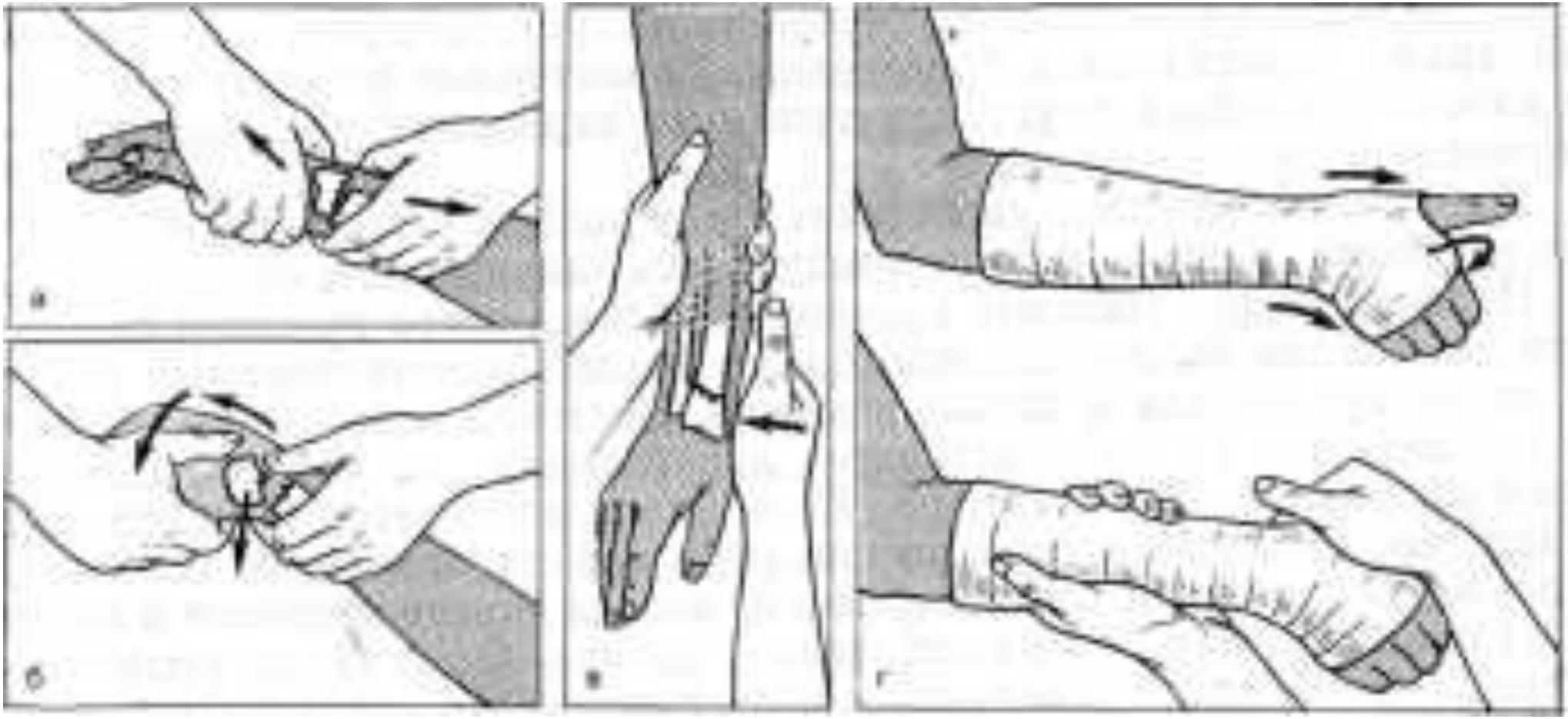

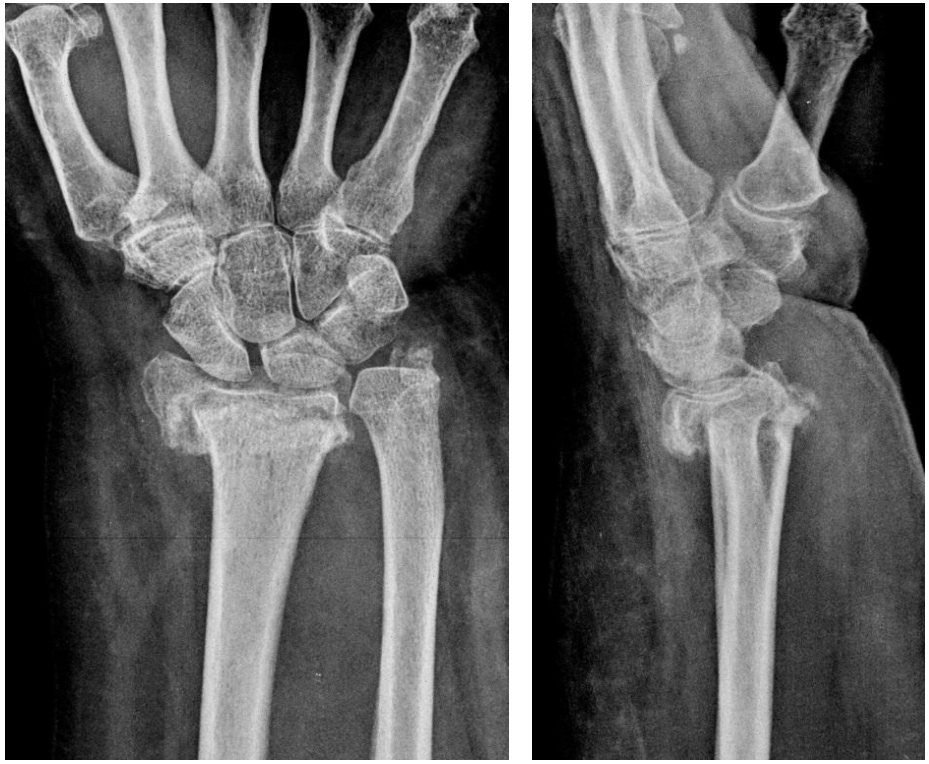

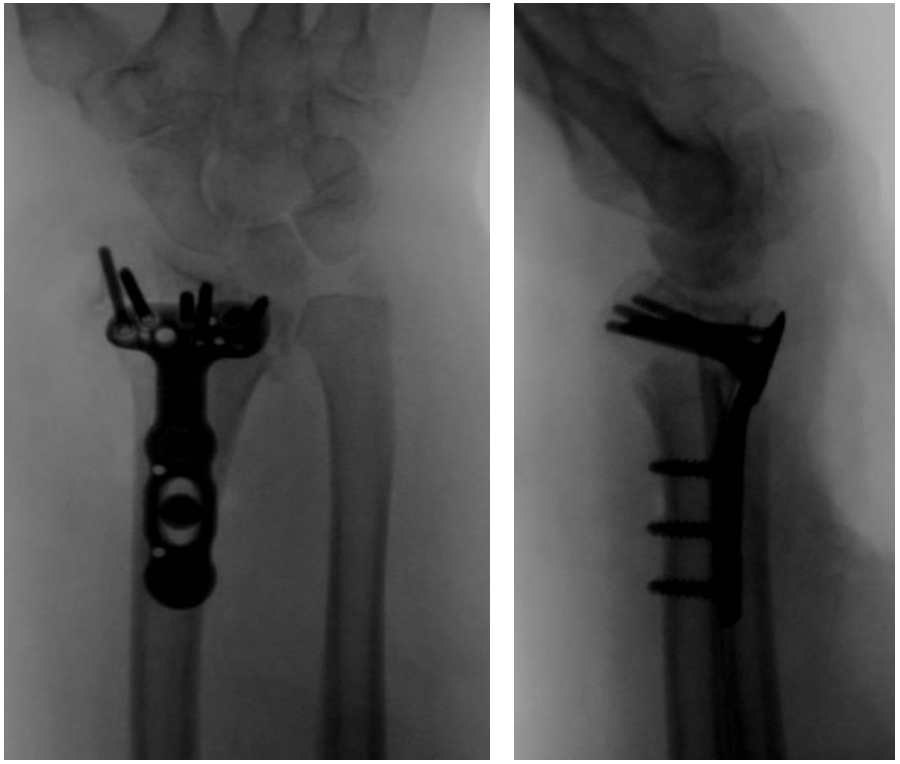

Малютина Г.А., 66 лет, ИБ 110429, Белгородская область

©MMG 2002

dir.ru

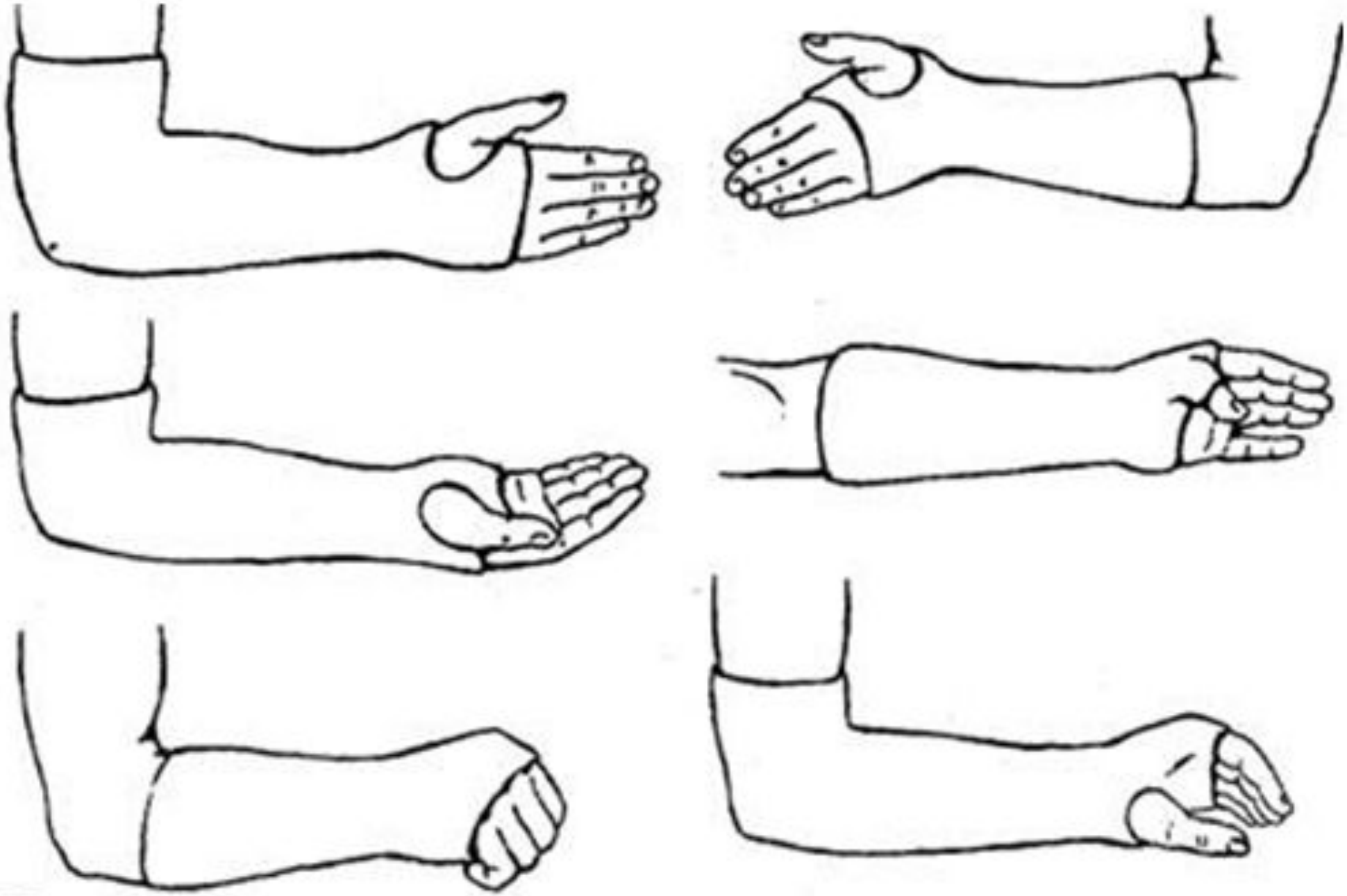

Study date:
Study time

Елисеева Н.П. 59 лет

Лаврикова Л.Г., 65л ИБ№ 37342
(Новосибирск)

П

Л

L

20.09.16
0
1
1
6°
0 L 50
9.2016

Диафизарный перелом обеих костей предплечья

Распространенное повреждение. Возникает при непрямой (падение на руку) или прямой (удар по предплечью) травме. Практически всегда сопровождается смещением отломков. Из-за сокращения расположенной между костями мембраны фрагменты лучевой и локтевой костей обычно сближаются между собой.

Предплечье деформировано, укорочено. Больной придерживает конечность здоровой рукой. Выявляется подвижность отломков, резкая боль при прощупывании места повреждения, осевой нагрузке и боковом сжатии предплечья вдали от места перелома костей предплечья.

При переломах костей предплечья без смещения на согнутую руку накладывают лонгету, захватывающую два соседних сустава, сроком до 8 недель. При переломах костей предплечья со смещением предварительно выполняется репозиция. При невозможности сопоставить и/или удержать отломки проводится остеосинтез с использованием накостных, внутрикостных или наружных металлоконструкций.

Остеосинтез абсолютно показан в случае углового или вторичного смещения, интерпозиции мягких тканей, а также смещения фрагментов на половину и более диаметра костей. После операции при переломах костей предплечья гипс накладывают на 10-12 недель.

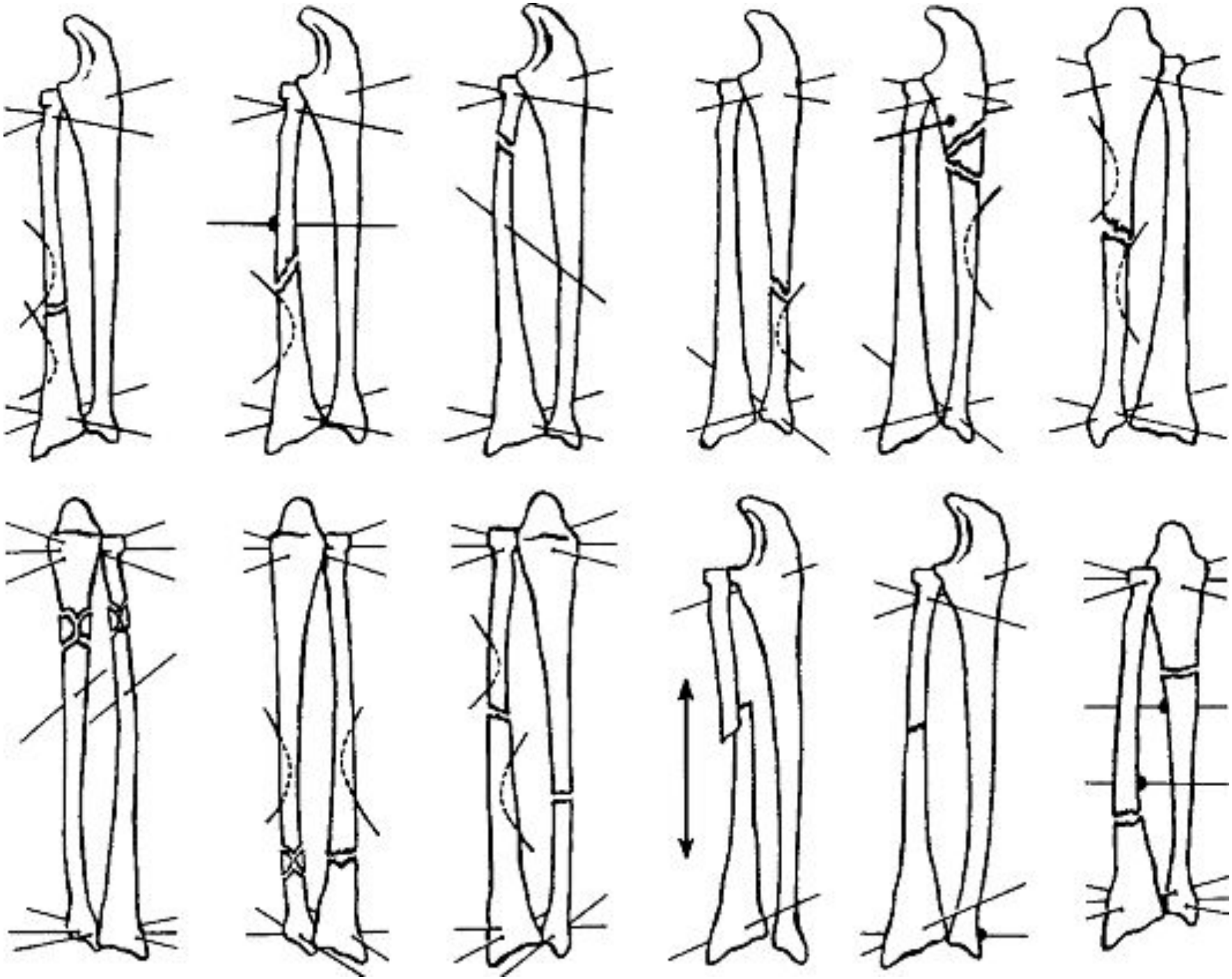

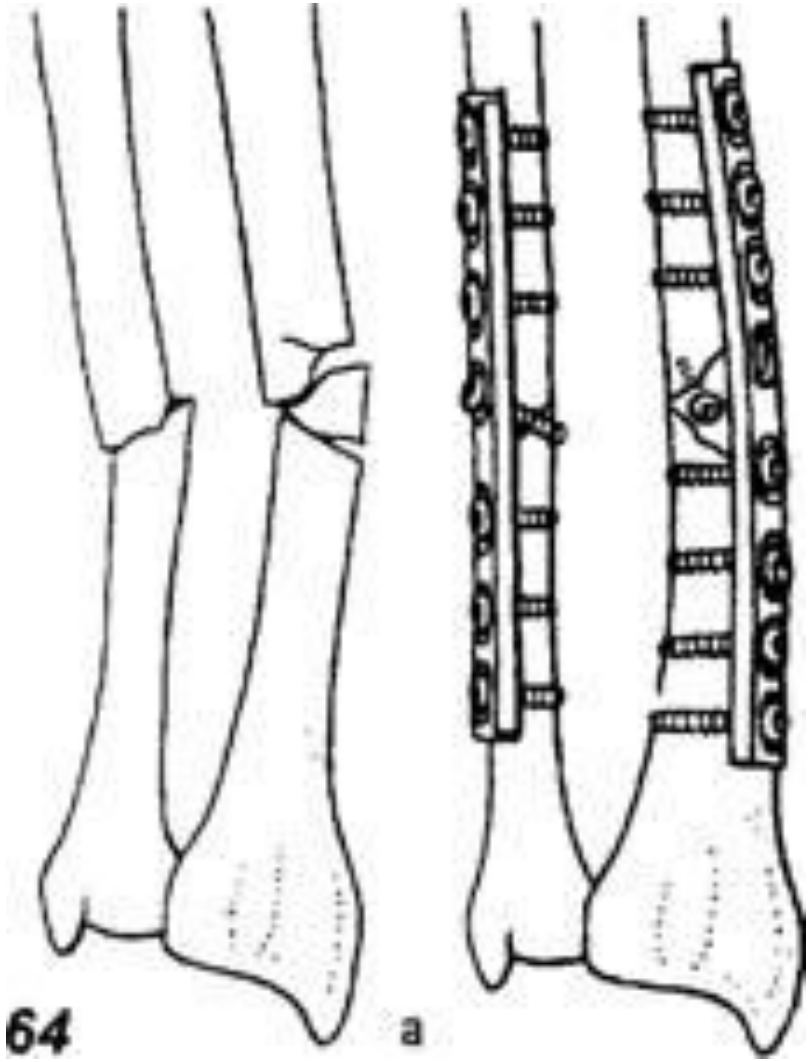
64
a

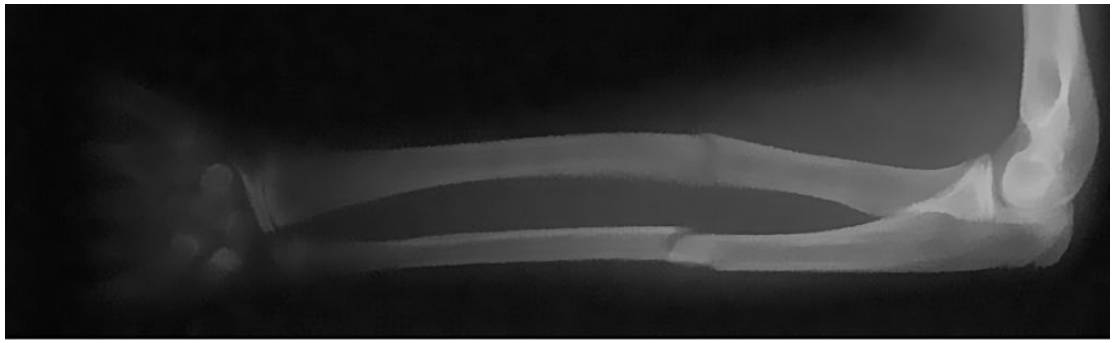

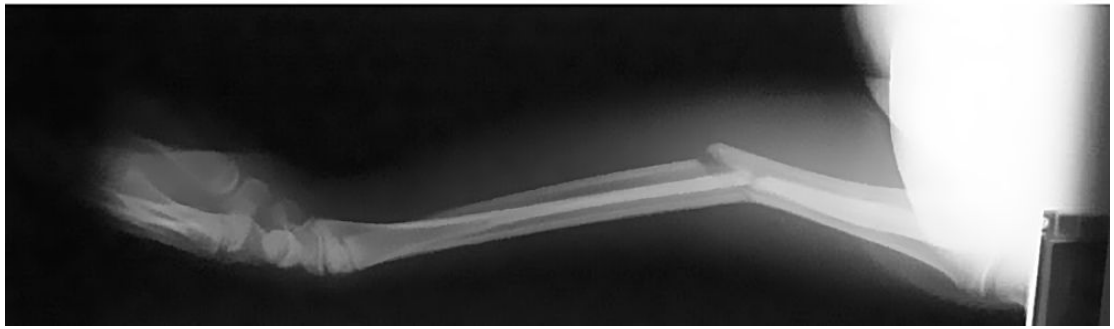

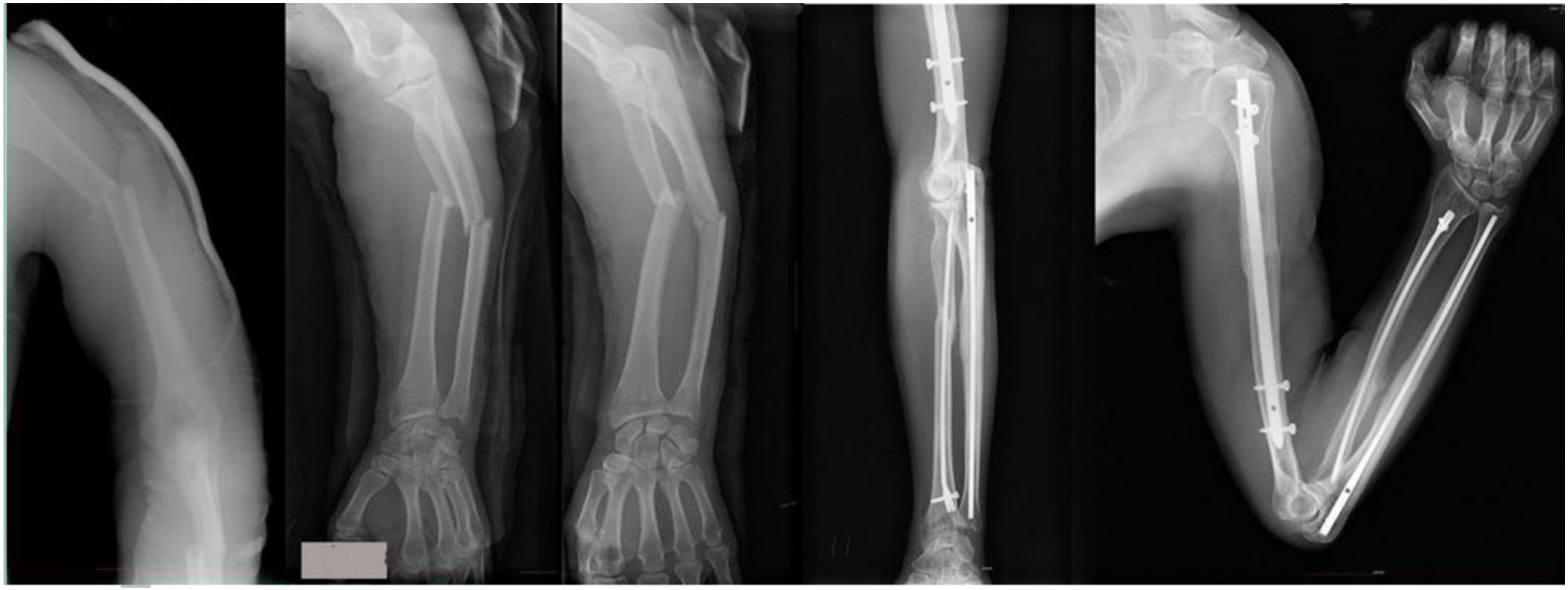

R

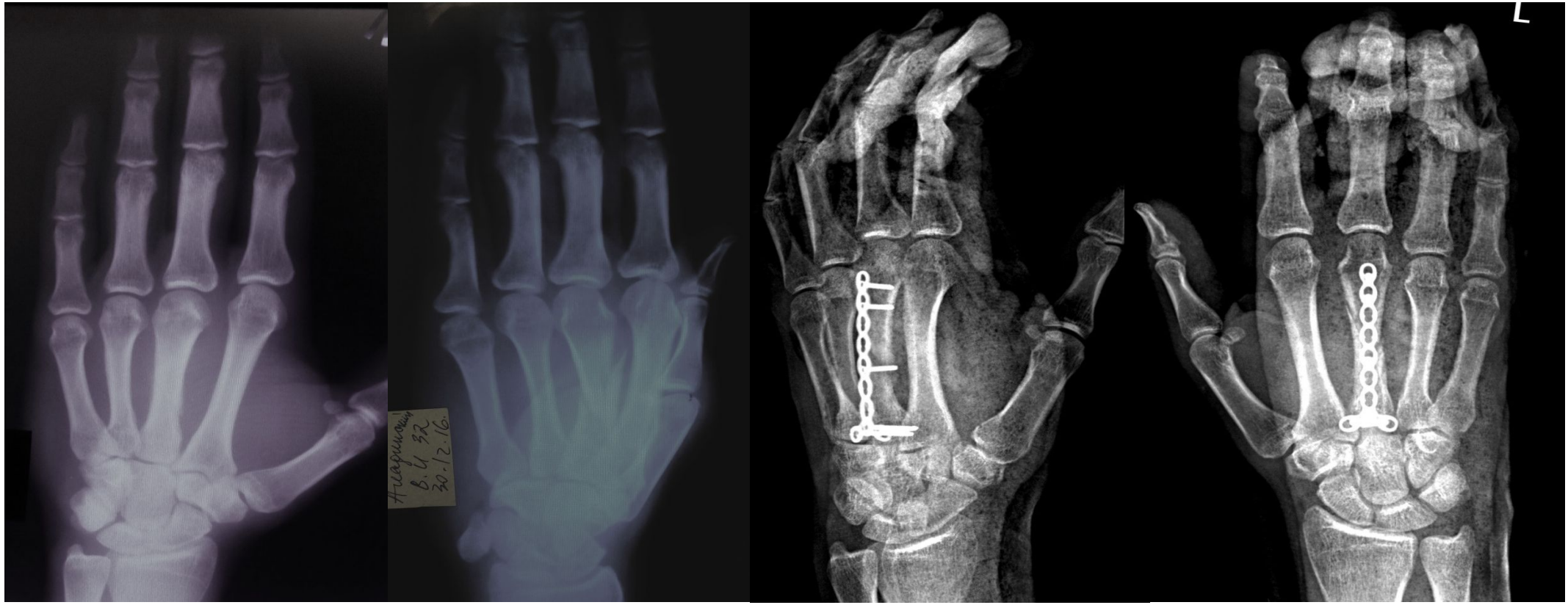
L
Нечаевский
В.Ч. 32
30.12.16.

Акифьева С.А. 38 лет