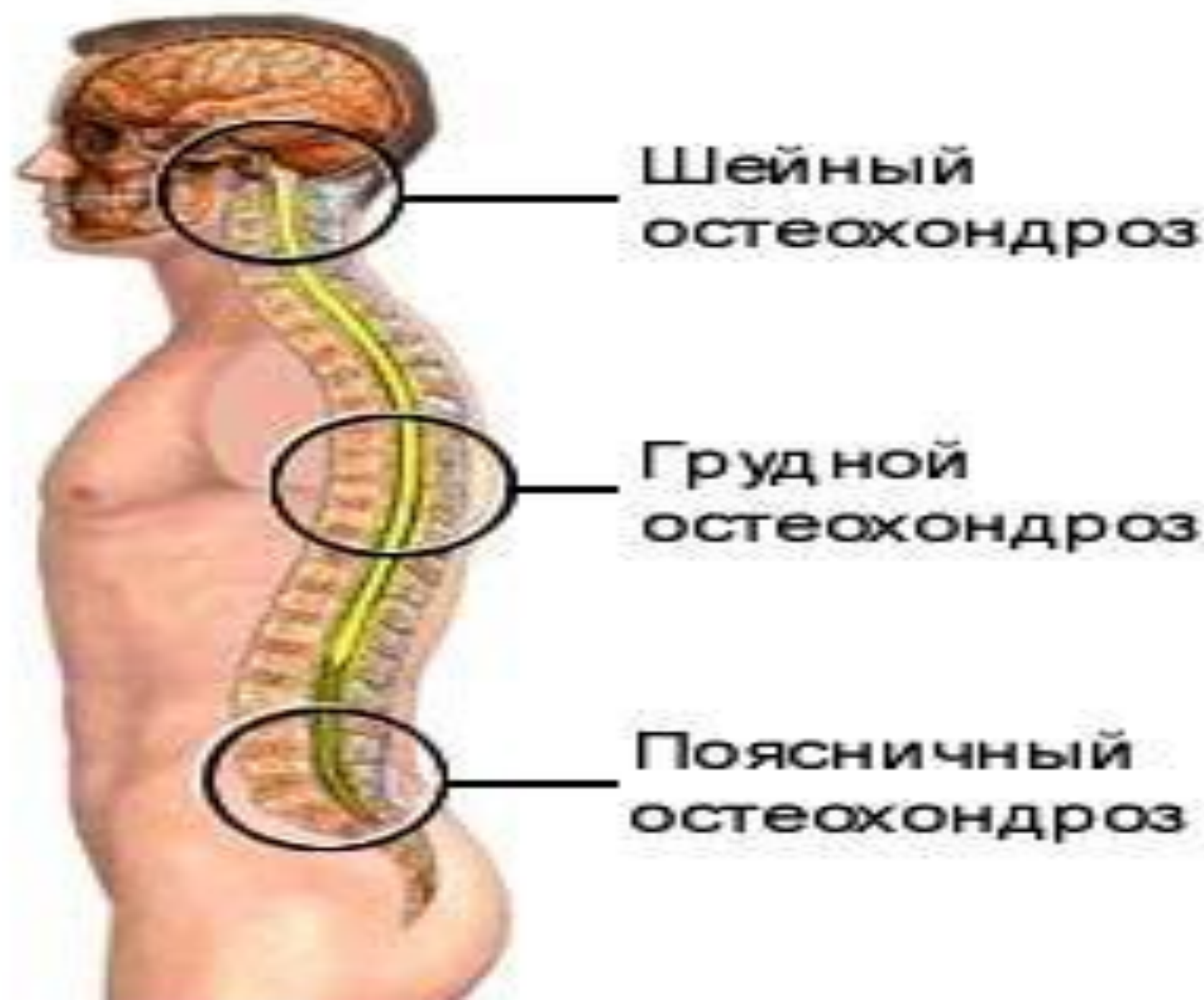

Остеохондроз



Остеохондроз –
дегенеративно-дистрофическое
поражение тканей
позвоночника,
характеризующееся
поражением межпозвоночных
дисков, прилежащих суставных
поверхностей и тел позвонков,
связочного аппарата
позвоночника.

Классификация

- Шейный
- Грудной
- Поясничный
- Крестцовый
- Распространенный – когда заболевание охватывает два и более отделов позвоночника

Первый этап развития остеохондроза.

Начинается дегидратация пульпозного ядра. Это приводит к снижению высоты стояния диска. Появляются трещины в фиброзном кольце, но патологический процесс не выходит за пределы межпозвонкового диска.

Второй этап развития остеохондроза.

В результате снижения высоты стояния диска, точки прикрепления мышц и связок, принадлежащие двум соседним позвонкам, сближаются. Поэтому мышцы и связки провисают. Это может приводить к избыточной подвижности двух позвонков относительно друг друга, т.е. формируется нестабильность позвонково-двигательного сегмента. На этом этапе характерно соскальзывание или смещение позвонков относительно друг друга с формированием спондилолистеза.

Третий этап развития остеохондроза.

В этот период происходят наиболее выраженные морфологические изменения, которые касаются прежде всего самих межпозвонковых дисков: формируются пролапсы и протрузии дисков. Страдает и суставный аппарат позвоночно - двигательного сегмента. В межпозвонковых суставах и унко-verteбральных сочленениях возникают подвывихи, формируются артрозы.

Четвертый этап развития остеохондроза.

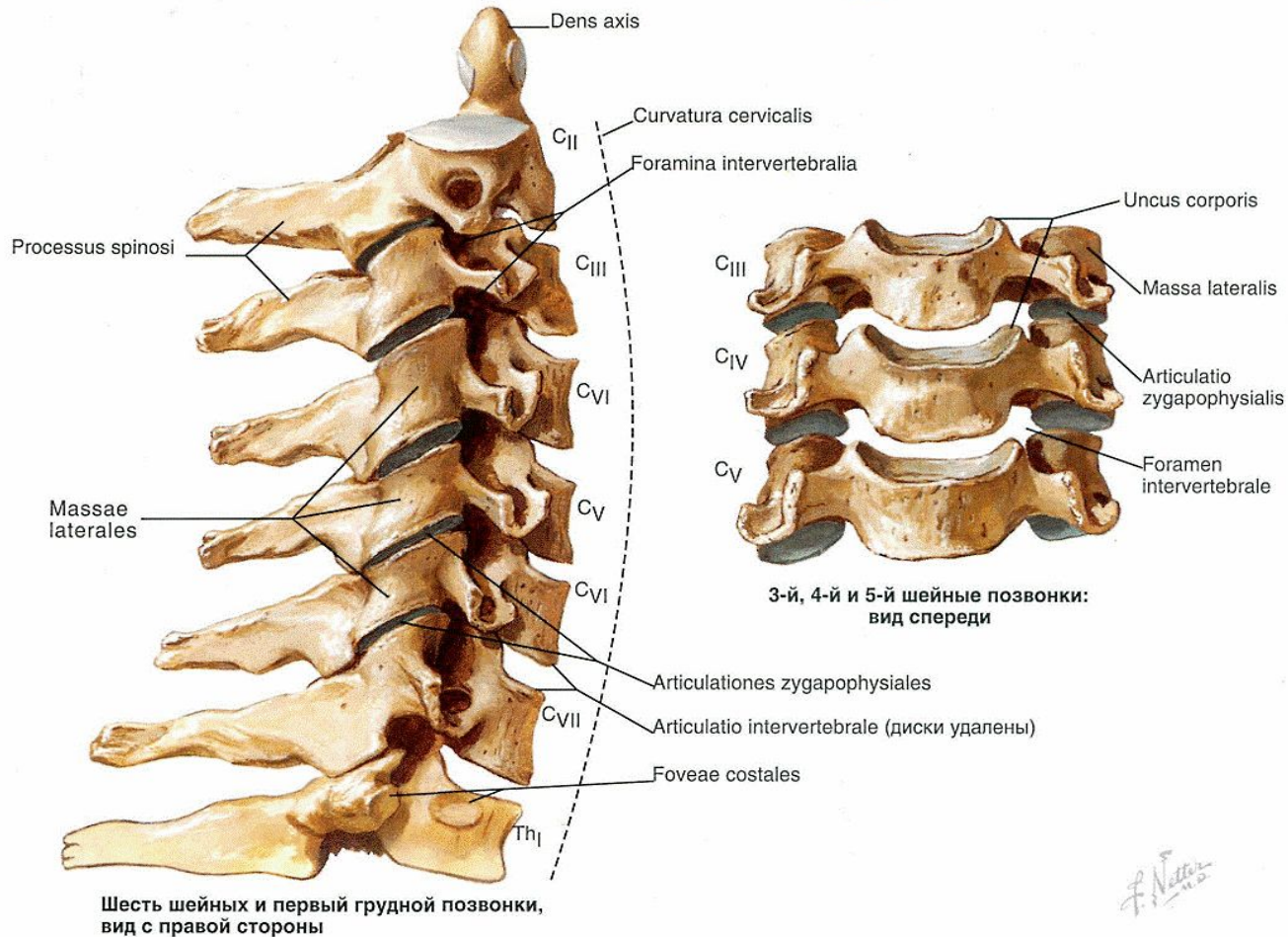
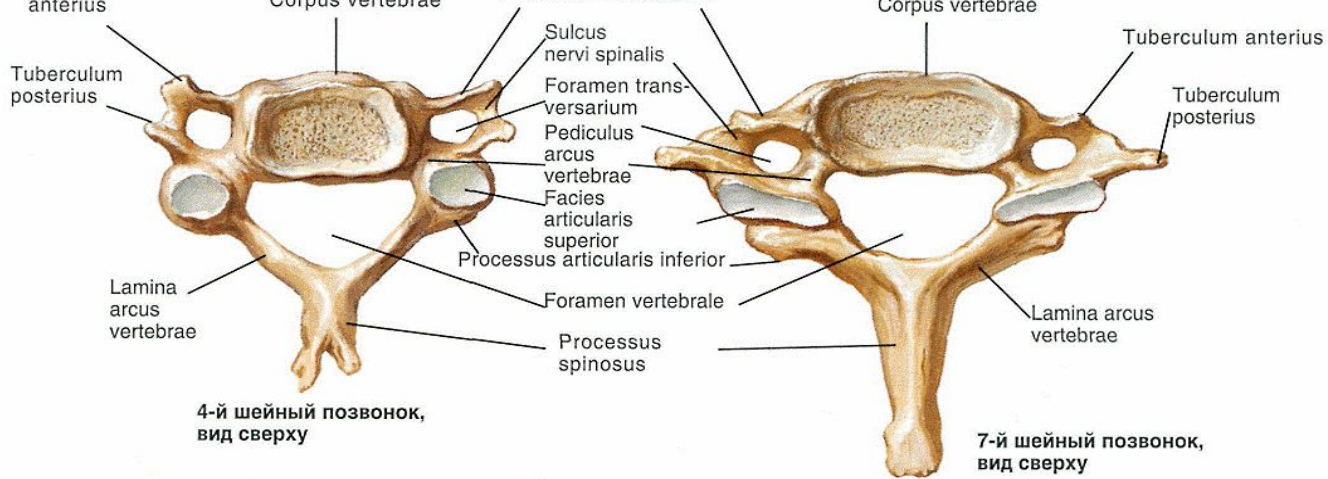
На этом этапе в пораженных сегментах позвоночника происходят приспособительные изменения. Организм пытается преодолеть избыточную подвижность позвонков, иммобилизовать позвоночник для сохранения его опорной и защитной функций. В связи с этим появляются краевые костные разрастания на смежных поверхностях тел позвонков, иначе говоря, остеофиты. Выросший «не там» остеофит вызывает микротравматизацию нервного корешка. На четвертом этапе обычно начинаются процессы фиброзного анкилоза в межпозвонковых дисках и суставах. В конечном итоге позвоночно-двигательный сегмент оказывается как бы замурованным в панцирь — клинические проявления затихают.

Причины

- нарушение осанки;
- избыточный вес;
- искривление позвоночника;
- травмы спины;
- нарушение обмена веществ;
- физически тяжелый труд;
- слабая физическая подготовка;
- ошибки в тренировочном процессе у спортсменов;
- стрессы и нервное перенапряжение;
- резкое сокращение или вообще прекращение тренировок спортсменами;
- малоподвижный или сидячий образ жизни;
- инфекционные заболевания и переохлаждение.

Шейный остеохондроз

- корешковые синдромы;
- компрессию спинного мозга;
- синдром позвоночной артерии;
- ирритативно-рефлекторные синдромы;
- кардинальный синдром



F. Netter M.D.

Верхний суставной
отросток

Остистый отросток

Пластинка
дуги позвонка

Верхний
суставной отросток

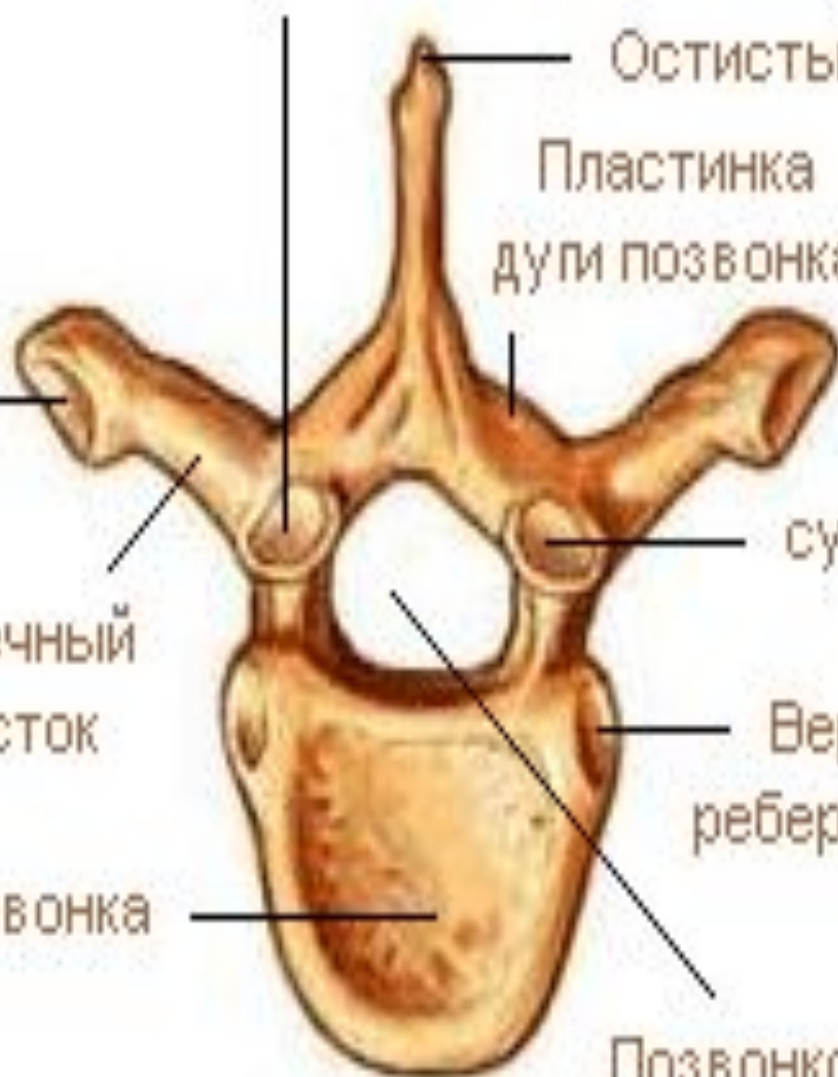Реберная ямка
поперечного
отростка

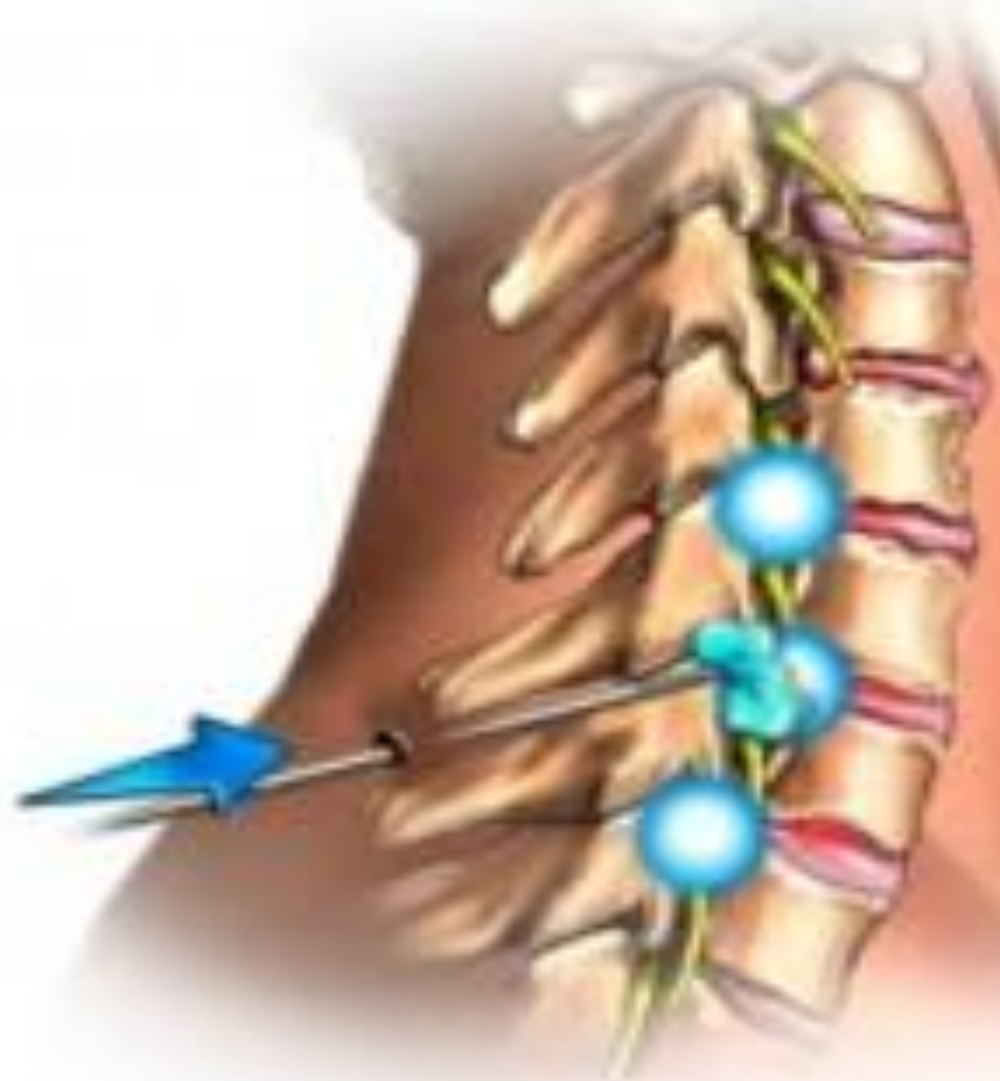Поперечный
отросток

Верхняя
реберная ямка

Тело позвонка

Позвонковое
отверстие

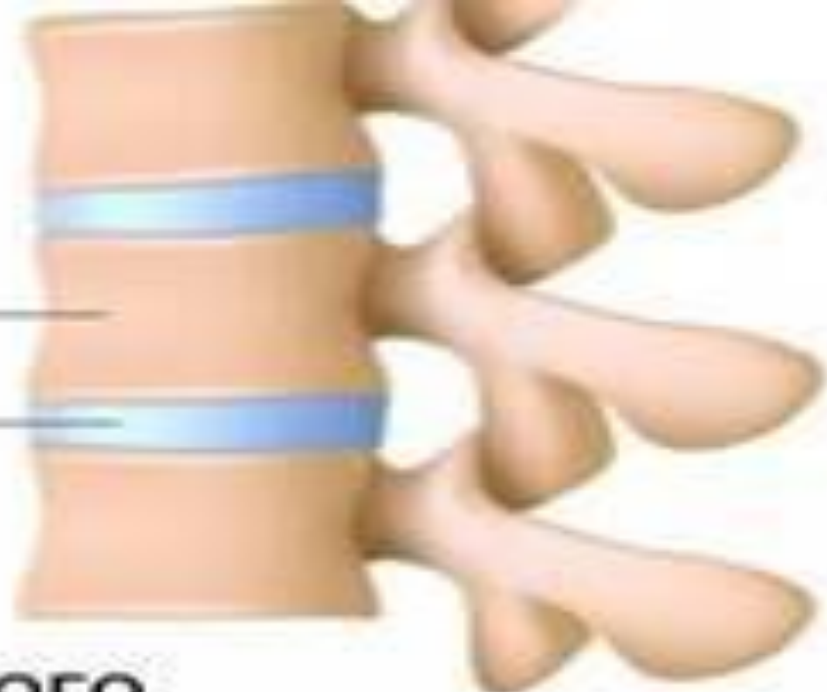



Здоровый позвоночник

Тело позвонка

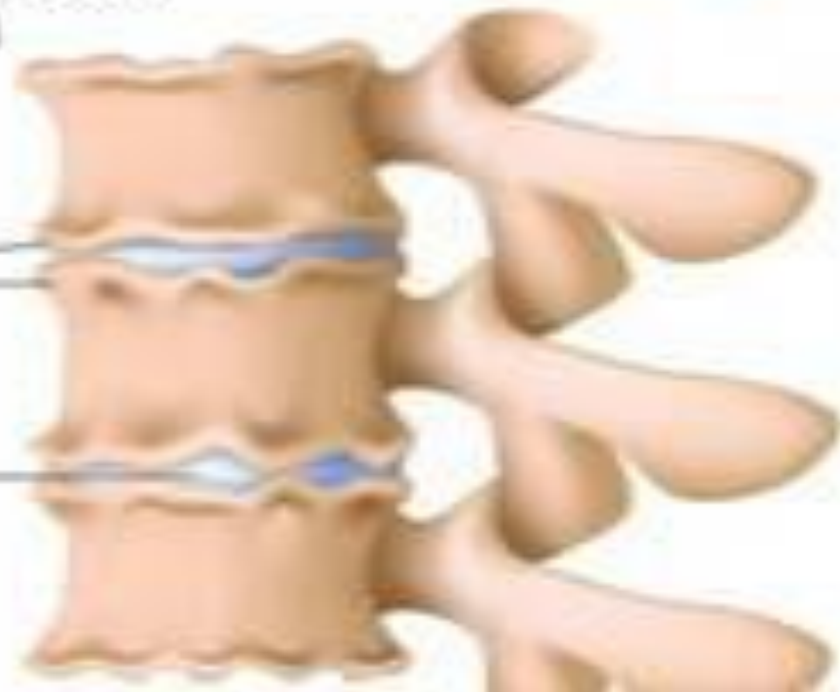Межпозвоночный диск



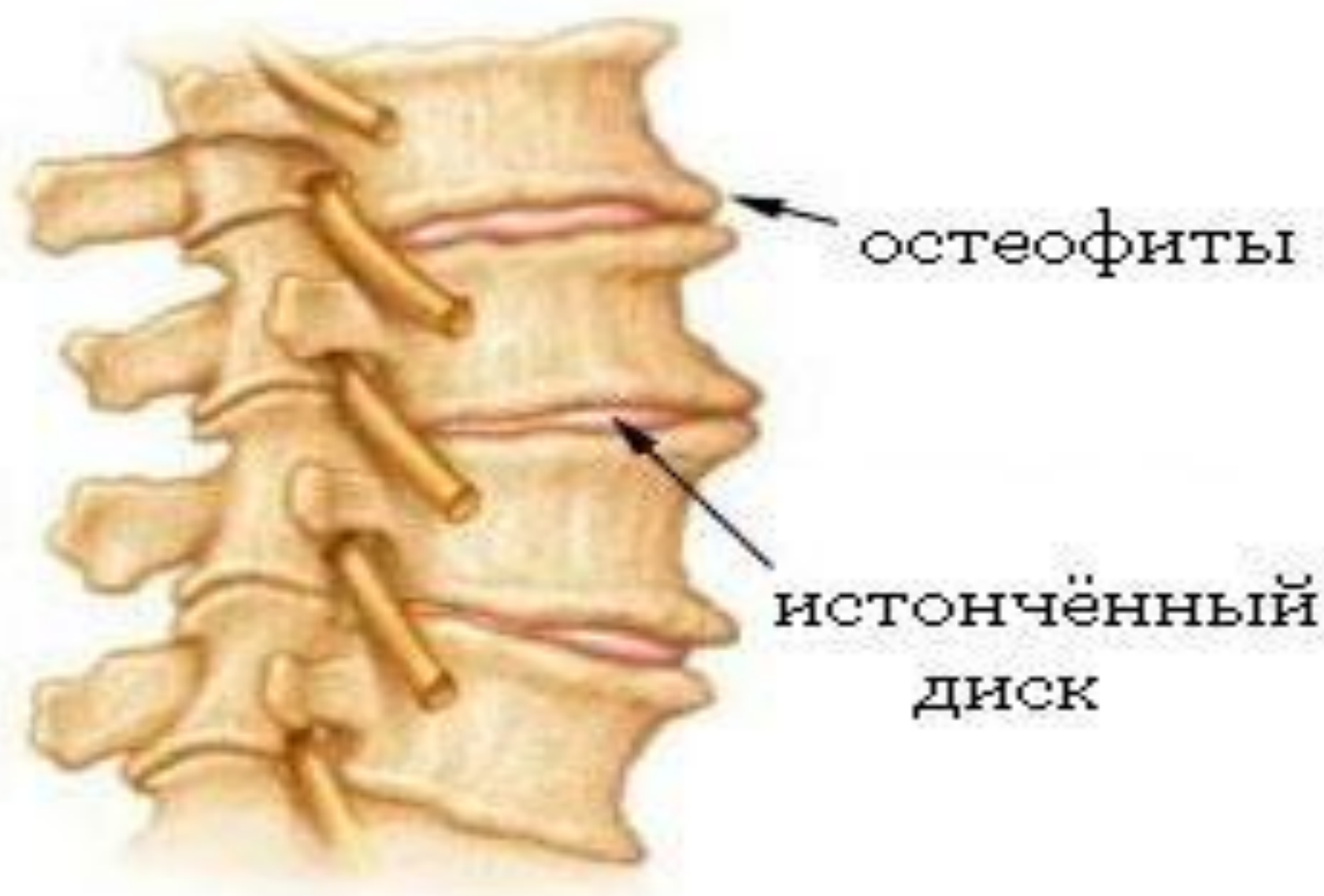
Позвоночник больного остеохондрозом

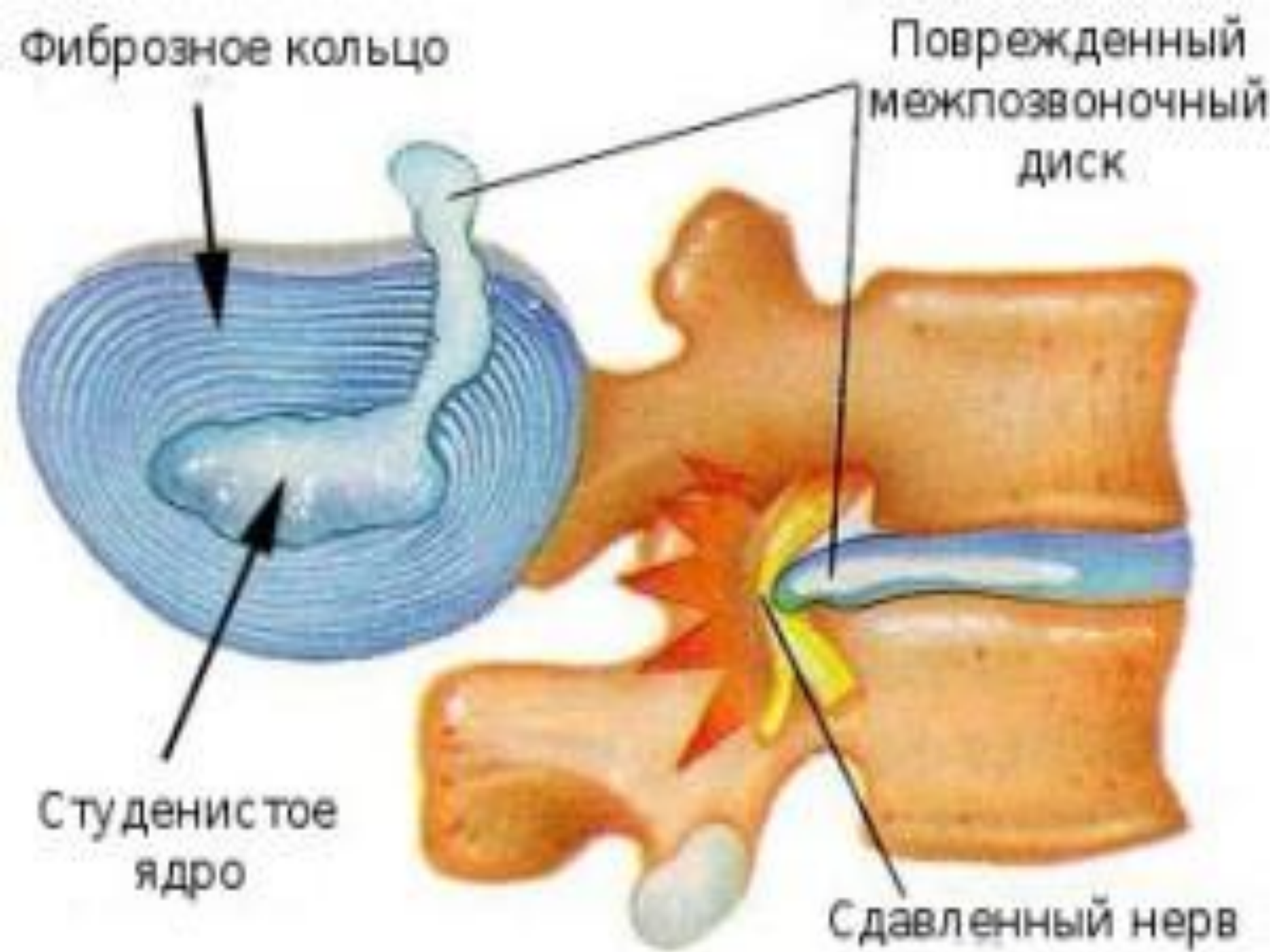Разрастание костной ткани

Сужение межпозвоночного диска



ПОСЛЕДСТВИЯ ОСТЕОХОНДРОЗА





Корешковые синдромы

- Также их еще называют шейным радикулитом. Они возникают при защемлении нерва в шейном отделе, иначе говоря – при компримировании корешков. Связаны эти симптомы именно со сдавливанием нервных корешков.
- Боль передается от шеи вниз, может доходить до лопатки и опускаться далее по плечу, наружной части предплечья к пальцам руки. Также может наблюдаться эффект «беганья мурашек», пастозность, покалывание пальцев, кисти или предплечья.
- В зависимости от того, какой именно сегмент поражен болезнью, могут отличаться и симптомы. Например, если поражены корешки центрального нерва, то пастозными будут большой, указательный и средний пальцы. При поражении корешков плечевого нерва – безымянный и мизинец. При этом все остальные симптомы будут оставаться идентичными.

Ирриативно-рефлекторные синдромы

Симптомом является острая, «жгучая» боль в области шеи или в шейно-затылочной области, проявляющаяся при движении после статического состояния. Например, после сна, при чихании, при резких поворотах головы. Боль может «отдавать» в грудную клетку и плечо.

Синдром позвоночной артерии

Симптомами в данном случае являются «жгучая» или пульсирующая головная боль, которая может захватывать висок, затылок, темень, надбровную область. Боль обычно постоянная, иногда – приступообразная. Обычно серьезно усиливается после продолжительного нахождения в неудобной позе или при движении.

В случае общей слабости организма возможны потеря сознания или тошнота. Также есть вероятность возникновения слуховых нарушений – снижение остроты слуха, шум, расстройства вестибулярного аппарата. Также данный синдром может сказаться на зрении – боль в глазах, понижение остроты зрения и т.д.

Кардиальный синдром

Вообще же кардиальный синдром возникает в том случае, когда раздражаются корешки большой грудной мышцы или корешки диафрагмального нерва, поскольку именно его волокна ведут к перикарду. Боли в этом случае могут быть приступообразными и продолжаться довольно долго – до нескольких часов. Усиливаются при резких движениях, возникающих при чихании, кашле или резком повороте головы.

Также возможным явлением при этом синдроме становятся экстрасистолия и тахикардия, при этом коронарасширяющие препараты боль снять не могут, а кардиограмма, снятая во время приступа, не показывает никаких признаков нарушения кровообращения.

Возможная локализация грыжи диска	Локализация боли	Снижение чувствительности	Сниженный рефлекс	Парез
C4—C5	Наружная поверхность плеча, медиальная часть лопатки	Верхняя часть наружной поверхности плеча (над дельтовидной мышцей)	Рефлекс с двуглавой мышцы	Отведение и наружная ротация плеча, частично — сгибание предплечья
C5—C6	Боковая поверхность предплечья и кисти, I—II пальцы	Боковая поверхность предплечья и кисти, I—II пальцы	Рефлекс с двуглавой мышцы	Сгибание и внутренняя ротация предплечья, частично — разгибание кисти
C6—C7	Задняя поверхность плеча и	II—III пальцы, задняя поверхность	Рефлекс с трехглавой	Разгибание плеча, разгибание кисти и пальцев

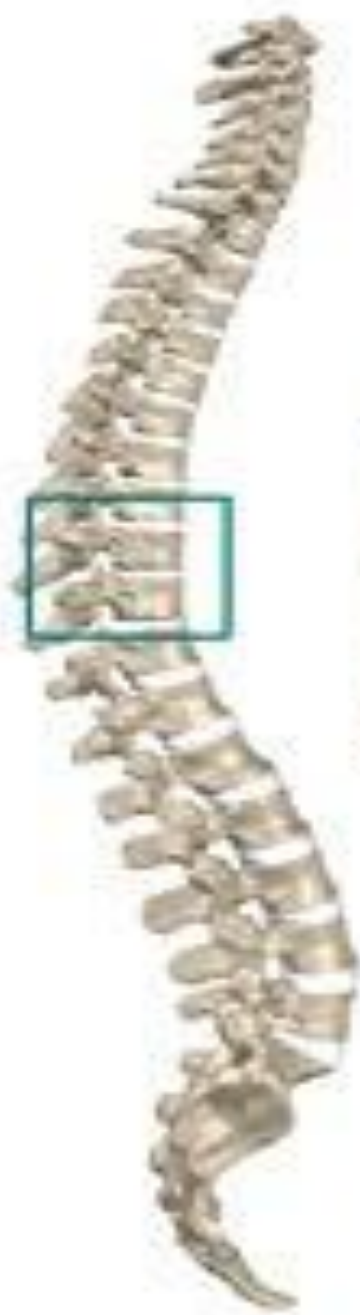C7—Th1	Внутренняя поверхность предплечья, кисти до IV—V пальцев	IV—V пальцы, внутренняя поверхность кисти и предплечья	Нет	Сгибание и разведение пальцев
Th1—Th2	Внутренняя поверхность плеча и подмышечная область	Внутренняя поверхность плеча и верхней части предплечья, подмышечная впадина	Нет	Разведение пальцев
L2—L3	Передняя поверхность бедра и колена	Передняя поверхность нижней части бедра и колена	Нет	Сгибание и приведение бедра, разгибание голени

L3—L4	Внутренняя поверхность колена и верхняя часть голени	Внутренняя поверхность колена и верхняя часть голени	Коленный рефлекс	Разгибание голени и отведение бедра
L4—L5	Наружная поверхность ноги до I пальца	Наружная поверхность голени и внутренняя поверхность стопы	Нет	Тыльное сгибание большого пальца или стопы, внутренняя ротация стопы
L5—S1	Задняя поверхность ноги до V пальца и пятки	Наружная поверхность стопы, подошва	Рефлекс с ахиллова сухожилия	Подошвенное сгибание большого пальца и стопы

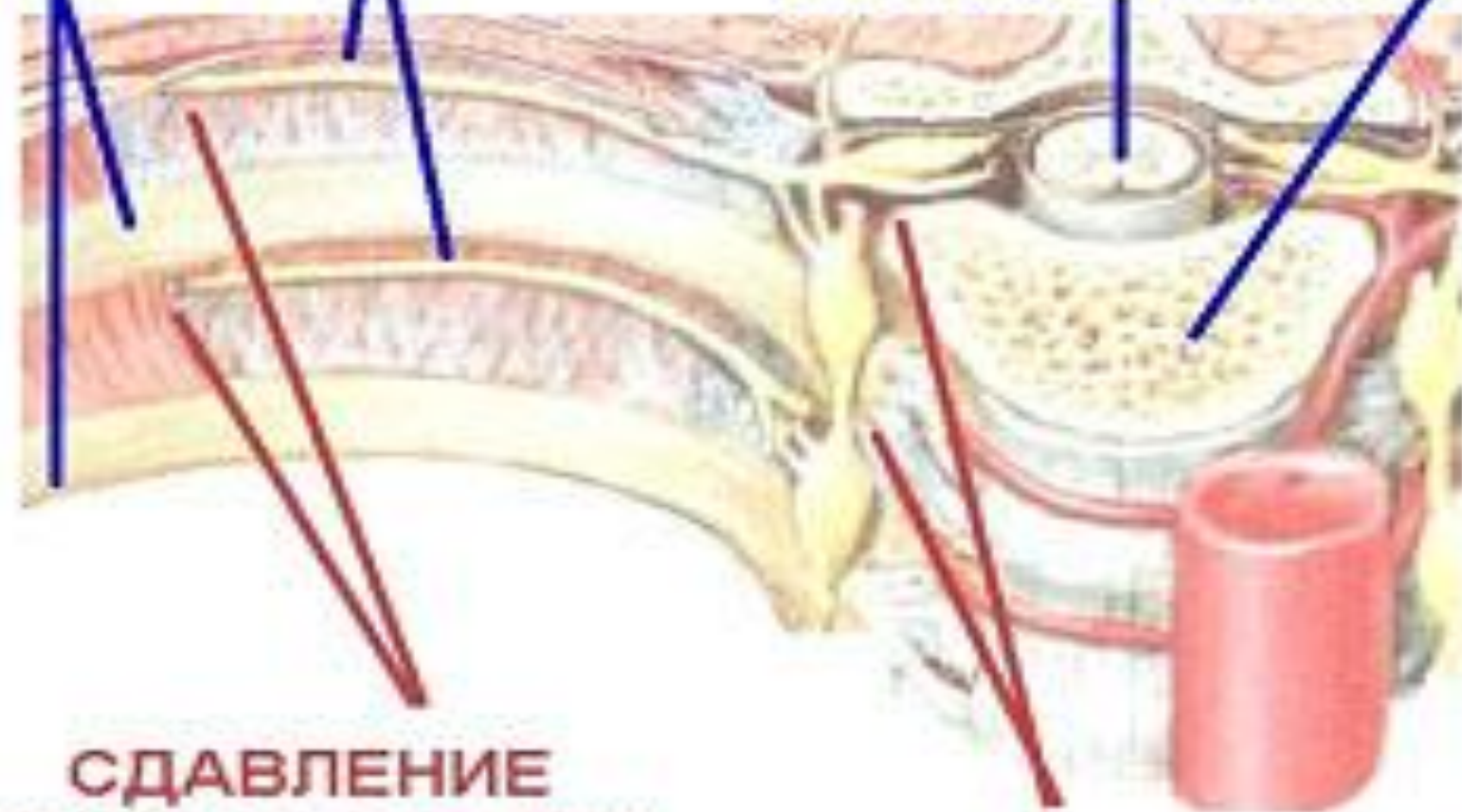
Грудной остеохондроз

Это заболевание, которое поражает межпозвонковые диски грудного отдела позвоночника. Болезнь встречается достаточно редко. Остеохондроз грудной клетки похож симптомами на другие заболевания и с трудом диагностируется.

За это его называют «болезнью-хамелеоном».



МЕЖРЕБЕРНЫЙ НЕРВ
РЕБРО
ПОЗВОНОК
СПИННОЙ МОЗГ



СДАВЛЕНИЕ
МЕЖРЕБЕРНЫМИ
МЫШЦАМИ

СДАВЛЕНИЕ
В ТОЧКЕ ВЫХОДА ИЗ
ПОЗВОНОЧНОГО КАНАЛА

Симптомы гр.остеохондроза

- боль в груди, которая усиливается по ночам, при долгом пребывании в одной позе, охлаждении, поворотах, наклонах в сторону, большой физической нагрузке;
- боль между лопатками, при поднятии правой или левой руки, наклонах;
- усиление боли при глубоком вдохе и выдохе;
- болезненные ощущения между рёбрами во время ходьбы;
- ощущение, как будто грудь и спину сдавили обручем.
- Боль при обострении болезни может длиться несколько недель.
- Выделяют дополнительные симптомы грудного остеохондроза:
- онемение некоторых участков кожи, ощущение «мурашек»;
- зуд, жжение, ощущение холода в ногах;
- шелушение кожи, ломкость ногтей;
- боли в области глотки и пищевода;
- расстройства работы желудочно-кишечного тракта.
- Для остеохондроза грудного отдела позвоночника характерны два симптома — дорсаго и дорсалгия.

Дорсаго.Определение

Внезапная острая боль, локализованную в грудном отделе позвоночника.

Иначе именуют «грудными прострелами», поскольку они очень напоминают «кинжальную» боль, локализованную между лопаток. При «грудном простреле» наблюдается сильное мышечное напряжение, затруднение дыхания. Кроме того, больные отмечают, что боевые ощущения при приступе могут распространяться так же, как и при межрёберной невралгии, то есть, по ходу рёбер в сторону грудины, порой боль отдаёт в область лопатки.

Причины остеохондроза грудной клетки

Грудной остеохондроз чаще всего возникает у людей, которые:

- работают за компьютером;
- постоянно находятся за рулем;
- получали травмы позвоночника;
- обладают слабыми мышцами спины;
- страдают от сколиоза и других нарушений осанки.

Чем опасен грудной остеохондроз

- Без своевременного правильного лечения грудной остеохондроз может вызвать следующие болезни:
- протрузию и грыжу грудного отдела позвоночника;
- компрессию спинного мозга;
- проблемы с сердцем, кишечником, печенью, почками и поджелудочной железой;
- нарушения в двенадцатипёрстной кишке, перистальтику кишечника, дискинезию жёлчного пузыря;
- межрёберную невралгию — сдавливание или раздражение межрёберных нервов.

Дифференциальный диагноз

- стенокардией, инфарктом. Отличие: после приёма сердечных лекарств боль в груди не проходит, кардиограмма пациента в норме;
- аппендицитом, холециститом, почечной коликой;
- гастритом, язвой, колитом;
- патологией молочных желёз;
- пневмонией. Воспаление лёгких отличает от остеохондроза кашель, одышка и повышенная температура.

Симптомы остеохондроза пояснично-крестцового отдела

в пояснице возникает стреляющая боль;
возникает нарушение чувствительности
кожных покровов на ногах;

слабость в мышцах;

снижение сухожильных рефлексов;

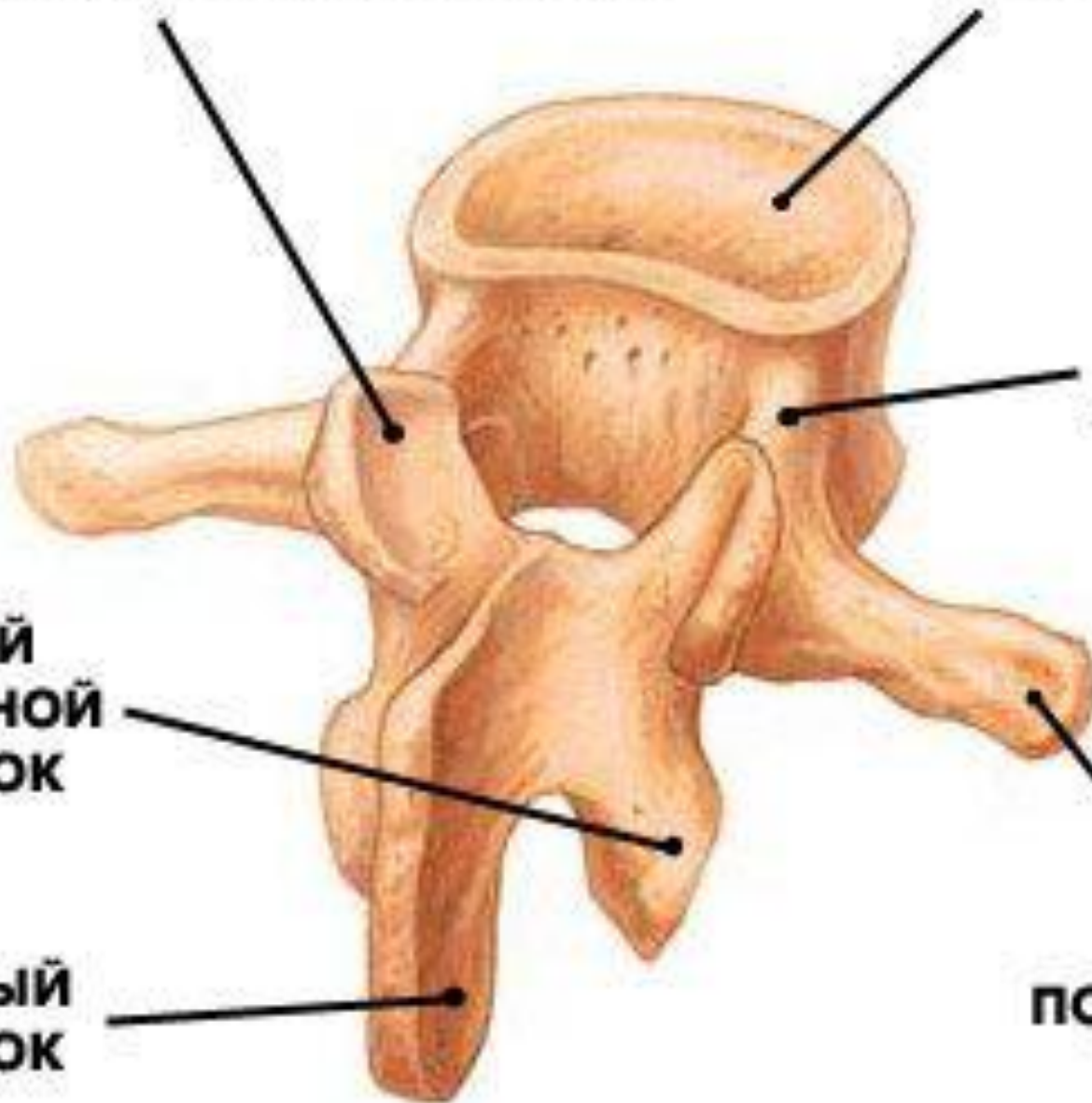
покалывание в ногах;

зябкость нижних конечностей и спазм
артерий стоп;

нарушение потоотделения.

ВЕРХНИЙ СУСТАВНОЙ ОТРОСТОК

ТЕЛО ПОЗВОНКА



**НОЖКА
ПОЗВОНКА**

**НИЖНИЙ
СУСТАВНОЙ
ОТРОСТОК**

**ОСТИСТЫЙ
ОТРОСТОК**

**ПОПЕРЕЧНЫЙ
ОТРОСТОК**

Лечение

-медикаментозное лечение

(Для устранения болевых ощущений используют обезболивающие препараты, а также новокаиновую блокаду)

-мануальная терапия

-физиотерапия

-нетрадиционное лечение

-лечебная гимнастика

-лечение хирургическим путем

Вольтарен® Акти™, содержащий 12,5 мг
диклофенака калия.

Рекомендуем для профилактики болезни:

- в течение дня ложитесь на 40-50 минут — это снимет нагрузку с позвоночника;
- если вы много работаете за компьютером, меняйте позу, каждый два часа вставайте со стула, сделайте пару наклонов в разные стороны, потянитесь, расправьте плечи;
- занимайтесь водными видами спорта — плаванием, дайвингом, аквааэробикой;
- не переохлаждайтесь, сохраняйте спину в тепле;
- регулярно делайте следующее упражнение: лежа на животе, упритесь руками в пол и прогнитесь назад. Задержитесь в этом положении на 5-10 секунд. Повторите упражнение 8-10 раз.

