НЕЙРОФИЗИОЛОГИЧЕСКИЙ МОНИТОРИНГ

к.м.н., с.н.с. Алашеев А.М.

Что мы мониторируем?

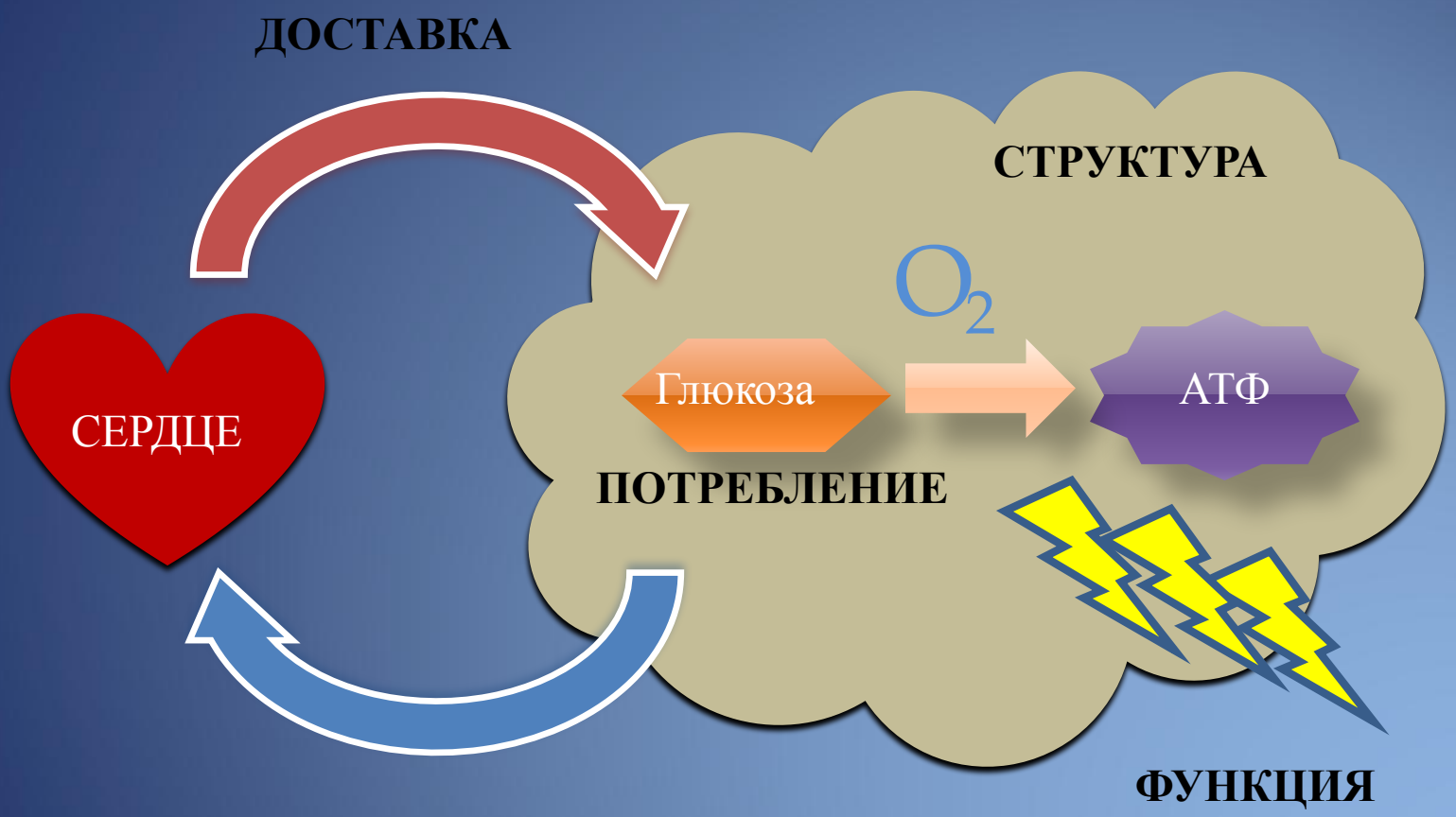

Определение

- Нейромониторинг (в широком смысле) – любые методы оценки нервной системы, применимые в динамики.
- Нейромониторинг (в узком смысле) – нейрофизиологический мониторинг, наблюдение за функцией нервной системы с помощью нейрофизиологических методов.

Решение противоречия

Современный мониторинг

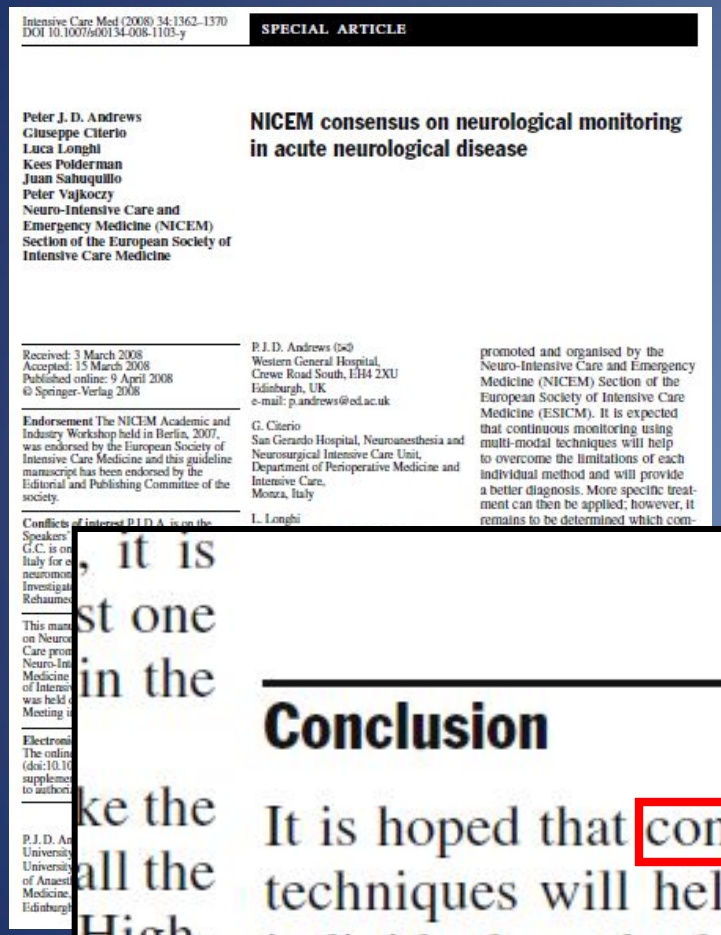

Intensive Care Med (2008) 34:1362–1370
DOI 10.1007/s00134-008-1103-y

SPECIAL ARTICLE

Peter J. D. Andrews
Giuseppe Citerio
Luca Longhi
Kees Polderman
Juan Sahuquillo
Peter Vajkoczy
Neuro-Intensive Care and Emergency Medicine (NICEM) Section of the European Society of Intensive Care Medicine

NICEM consensus on neurological monitoring in acute neurological disease

Received: 3 March 2008
Accepted: 15 March 2008
Published online: 9 April 2008
© Springer-Verlag 2008

Endorsement The NICEM Academic and Industry Workshop held in Berlin, 2007, was endorsed by the European Society of Intensive Care Medicine and this guideline manuscript has been endorsed by the Editorial and Publishing Committee of the society.

P. J. D. Andrews (✉)
Western General Hospital,
Crewe Road South, EH4 2XU
Edinburgh, UK
e-mail: p.andrews@ed.ac.uk

G. Citerio
San Gerardo Hospital, Neuroanesthesia and Neurosurgical Intensive Care Unit,
Department of Perioperative Medicine and Intensive Care,
Monza, Italy

L. Longhi

promoted and organised by the Neuro-Intensive Care and Emergency Medicine (NICEM) Section of the European Society of Intensive Care Medicine (ESICM). It is expected that continuous monitoring using multi-modal techniques will help to overcome the limitations of each individual method and will provide a better diagnosis. More specific treatment can then be applied; however, it remains to be determined which com-

Conclusion

It is hoped that continuous monitoring using multi-modal techniques will help to overcome the limitations of each individual method and will provide a better diagnosis.

- Современный нейромониторинг церебральной недостаточности должен быть:
  - Мультимодальным
  - Многокомпонентным
  - Непрерывным

Компоненты

- Электроэнцефалография
- Вызванные потенциалы
- Транскраниальная магнитная стимуляция
- Электронейромиография
- Транскраниальная допплерография

История нейромониторинга

- 1929 - Berger осуществил запись ЭЭГ
- 1947 - Dawson открыл вызванные потенциалы
- 1966 - Hardyck внедрил ЭМГ
- 1982 - Aaslid внедрил УЗ ТКДГ
- 1985 - Barker внедрил ТКМС

Преимущества нейрофизиологических методов

- Неинвазивные
- Мобильные
- Прикроватные
- Непрерывные
- Функциональные
- Экономичные

Недостатки нейрофизиологических методов

- «Не видят» структуру
- Зависят он навыков нейрофизиолога
- В большей степени подвержены артефактам

Консенсус 2009

Neurophysiologie Clinique/Clinical Neurophysiology (2009) 39, 71–83

ELSEVIER MASSON

Disponible en ligne sur ScienceDirect www.sciencedirect.com

Elsevier Masson France EM|consulte www.em-consulte.com

Neurophysiologie Clinique Clinical Neurophysiology

REVIEW

Consensus on the use of neurophysiological tests in the intensive care unit (ICU): Electroencephalogram (EEG), evoked potentials (EP), and electroneuromyography (ENMG)

Consensus sur l'utilisation des essais neurophysiologiques dans l'unité de soins intensifs (USI) : électroencéphalogramme (EEG), potentiels évoqués (PE) et électroneuromyographie (ENMG)

J.-M. Guérit[a,*], A. Amantini[b], P. Amodio[c], K.V. Andersen[d], S. Butler[e], A. de Weerd[f,g], E. Facco[c], C. Fischer[h], P. Hantson[a], V. Jäntti[i], M.-D. Lamblin[j], G. Litscher[k], Y. Péréon[l]

ЭЛЕКТРОЭНЦЕФАЛОГРАФИЯ

Принцип метода

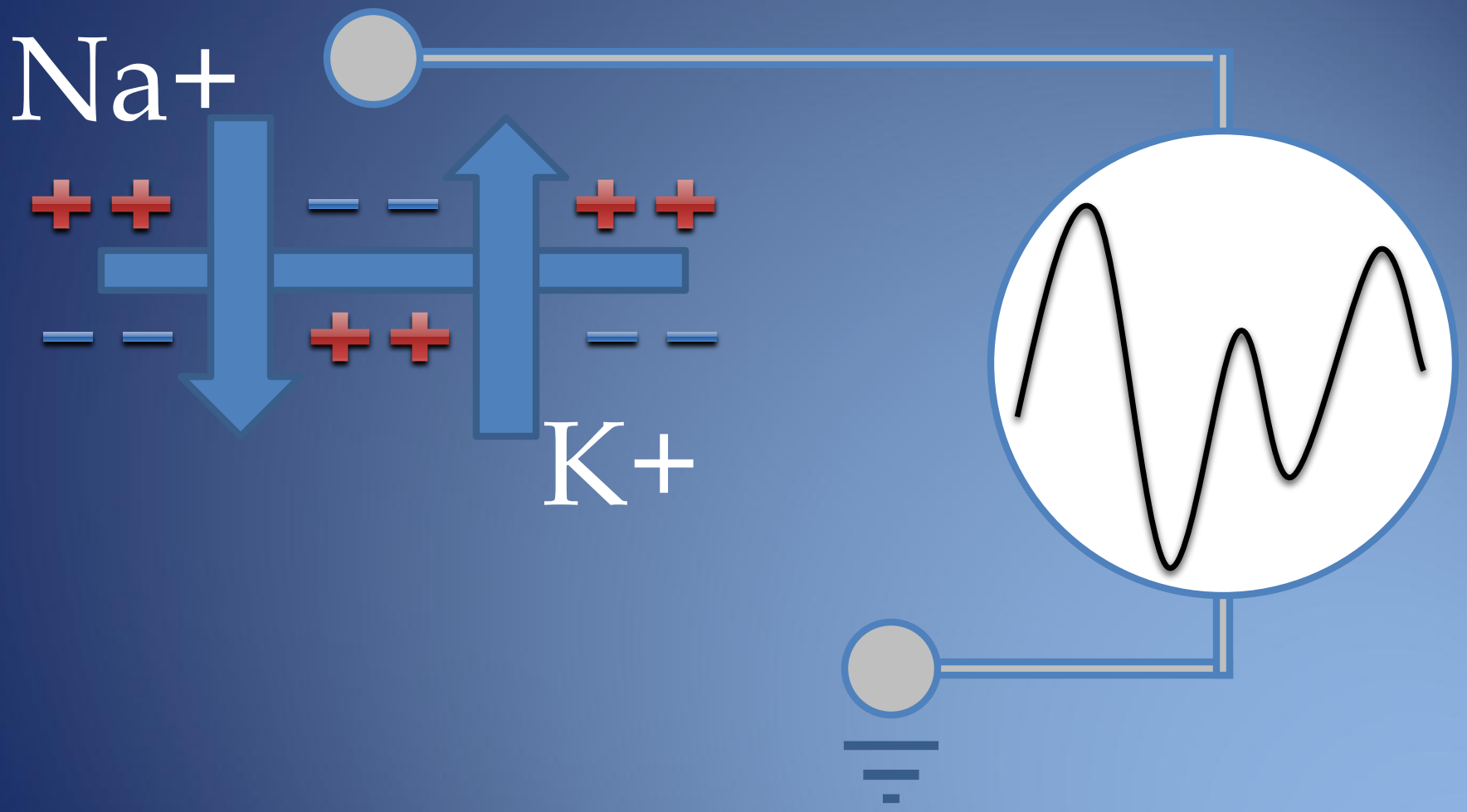

Современный анализ ЭЭГ

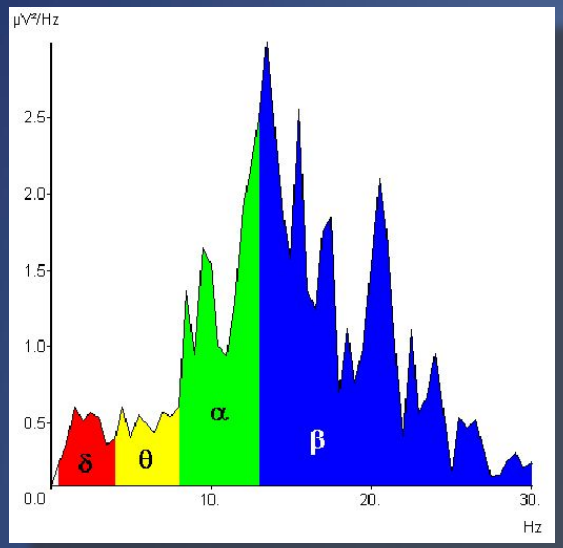

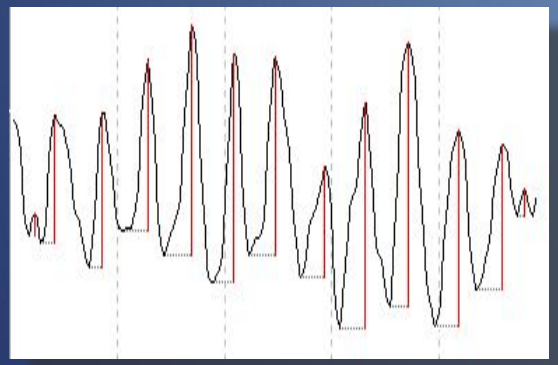

Стадии наркоза

I		Альфа
II	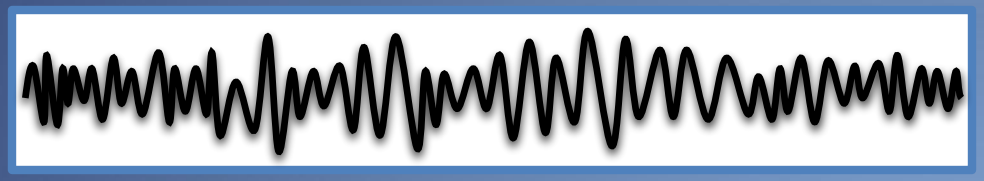	Бета
III	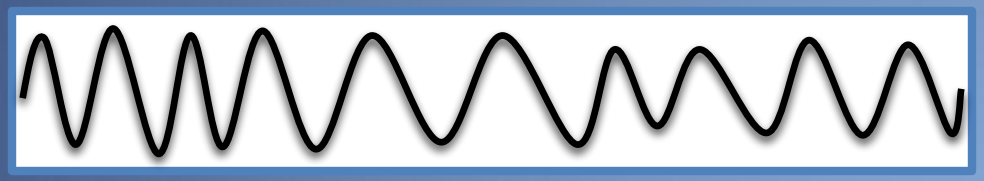	Дельта
IV - VI		Вспышка - подавление
VII		Изолиния

ЭЭГ при коме

Table 1 Synek's classification of EEG changes in coma.

Grade	Description	Synek's classification [48]
0	Normal	+ spindle coma
1	Dominant alpha + theta (HP) (+ theta – delta [SL])	= benign patterns
2	Dominant theta (HP) (theta – delta [SL]) + alpha	
3	Dominant theta (HP) (theta – delta [SL])	Uncertain pattern
4	Delta, alpha-coma, and periodic (HP); delta, possibly with short inactive intervals (SL)	+ burst suppression + theta, alpha coma =
5	Flat to electrocerebral silence	Malignant patterns

HP: Hockaday and Prior [23]; SL: Scollo-Lavizzari et al. [45].

Guérit J, Amantini a, Amodio P, Andersen KV, Butler S, de Weerd a, et al. Consensus on the use of neurophysiological tests in the intensive care unit (ICU): electroencephalogram (EEG), evoked potentials (EP), and electroneuromyography (ENMG). Clinical neurophysiology. 2009 ;39(2):71-83.

Возможности ЭЭГ

1. Оценка глубины анестезии (в том числе барбитуровой комы)
2. Контроль эпилептической активности (до 34% без судорог!)
3. Регистрация интраоперационной ишемии мозга
4. Прогнозирование исхода
5. Анализ наличия и структуры сна
6. Диагностика смерти мозга

Суточный мониторинг ЭЭГ

- Анализ наличия и структуры сна
  - Пять стадий сна
  - Вертексные волны – острые негативные волны, обычно в частотном тета диапазоне, появляющиеся обычно на поздних этапах 1 стадии сна.
  - Веретена сна – непродолжительные ритмические кластеры волн с частотой 12-14 Гц, зачастую веретенообразной формы, являющиеся характерным признаком 2 стадии сна.
  - К-комплекс – острая негативная волна, за которой следует более пологий положительный компонент. Встречаются наиболее часто во 2 стадии сна.
  - Пилообразные волны – относительно низкоамплитудные волны, клиновидной формы, напоминающие зубья пилы, встречаются во время REM-стадии сна.
  - **Реакция активации** – резкое изменение частоты ЭЭГ, которое может включать тета-, альфа-ритмы и/или частоты более 16 Гц (за исключением веретен сна).

Эпистатус

Эпистатус

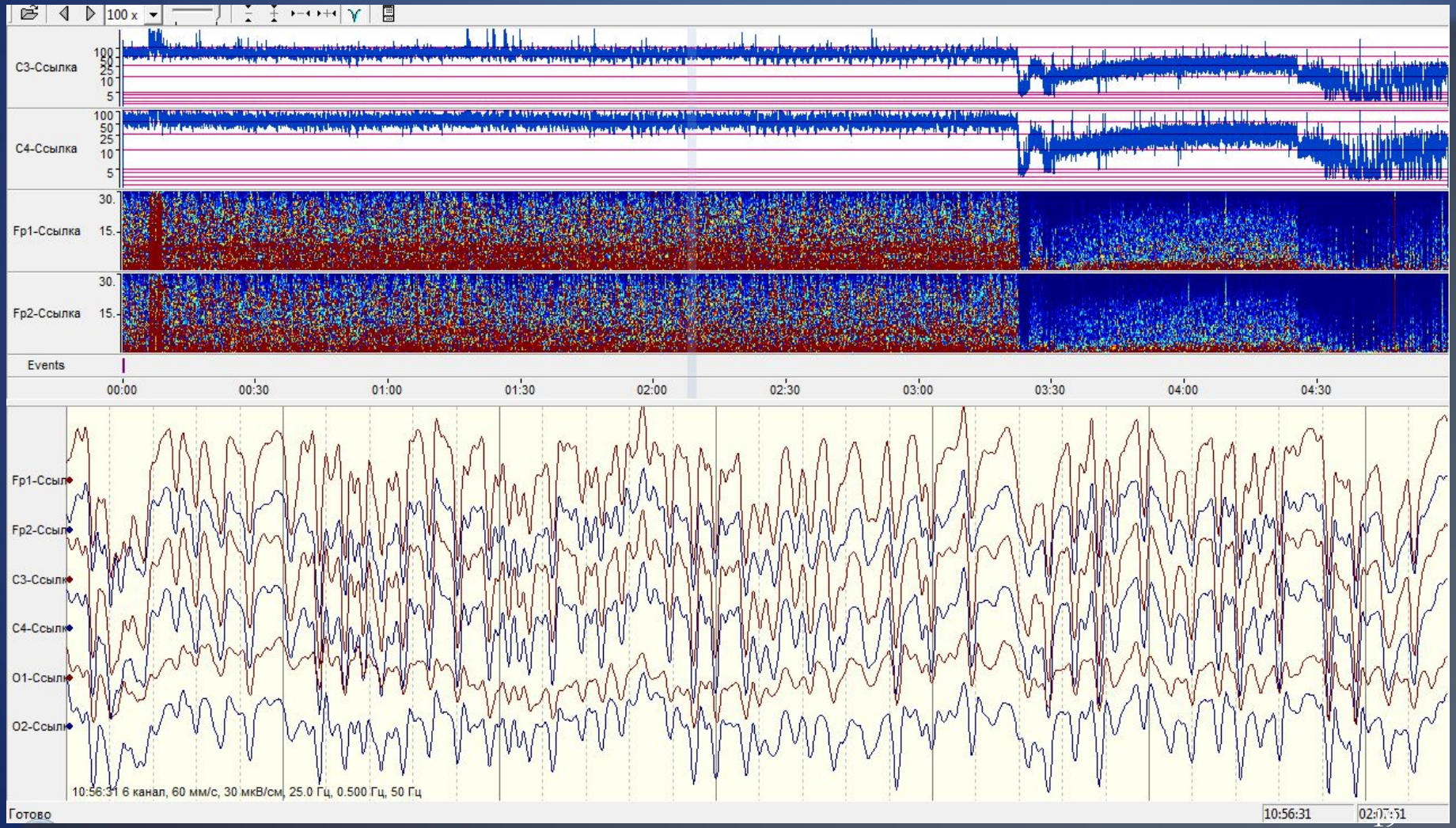
100 x
C3-Ссылка
C4-Ссылка
Fp1-Ссылка
Fp2-Ссылка
Events
00:00
00:30
01:00
01:30
02:00
02:30
03:00
03:30
04:00
04:30
Fp1-Ссыл
Fp2-Ссыл
C3-Ссылк
C4-Ссылк
O1-Ссылк
O2-Ссылк
10:56:31 6 канал, 60 мм/с, 30 мкВ/см, 25.0 Гц, 0.500 Гц, 50 Гц
Готово
10:56:31

ВЫЗВАННЫЕ ПОТЕНЦИАЛЫ

Принцип метода

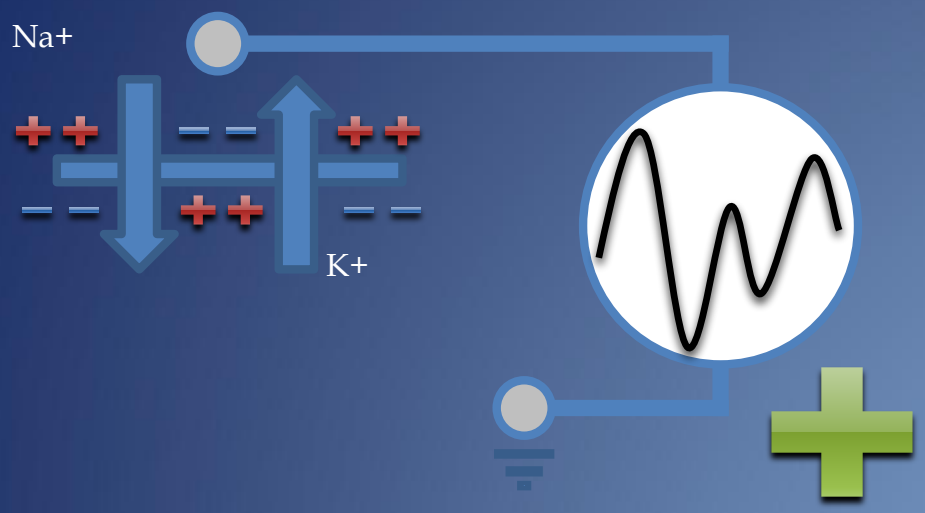

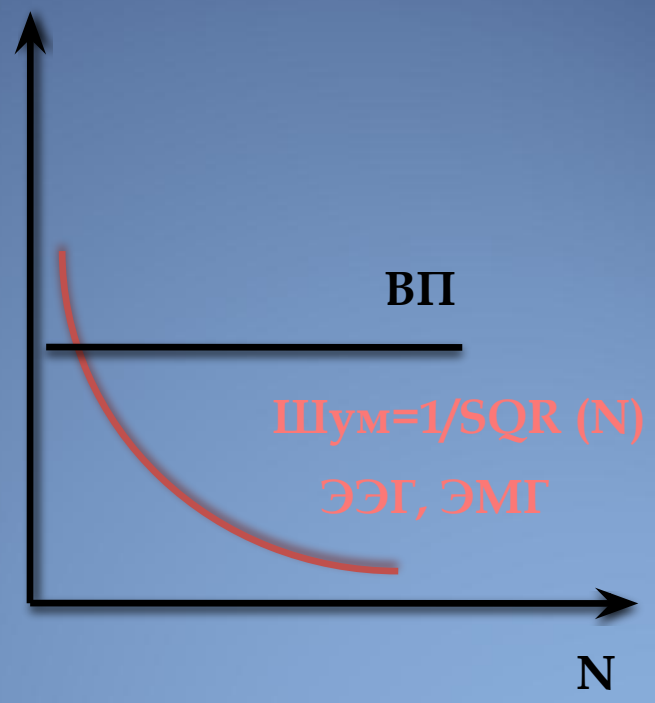

Модальности

Соматосенсорные

Акустические

Зрительные

Оборудование

- Портативный
- 4х канальный
- ВП
- ЭНМГ
- ИОМ

Соматосенсорные

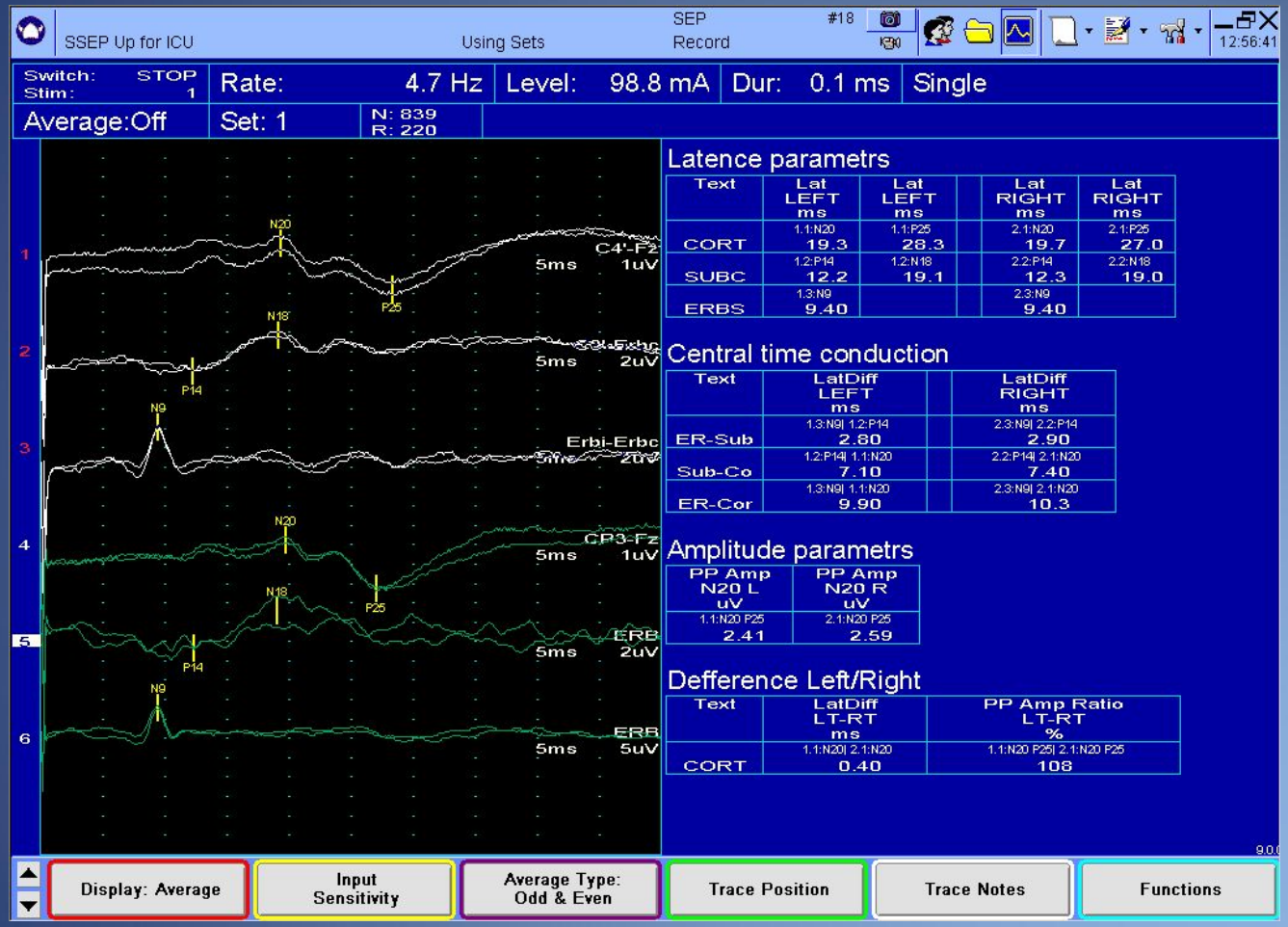

Акустические

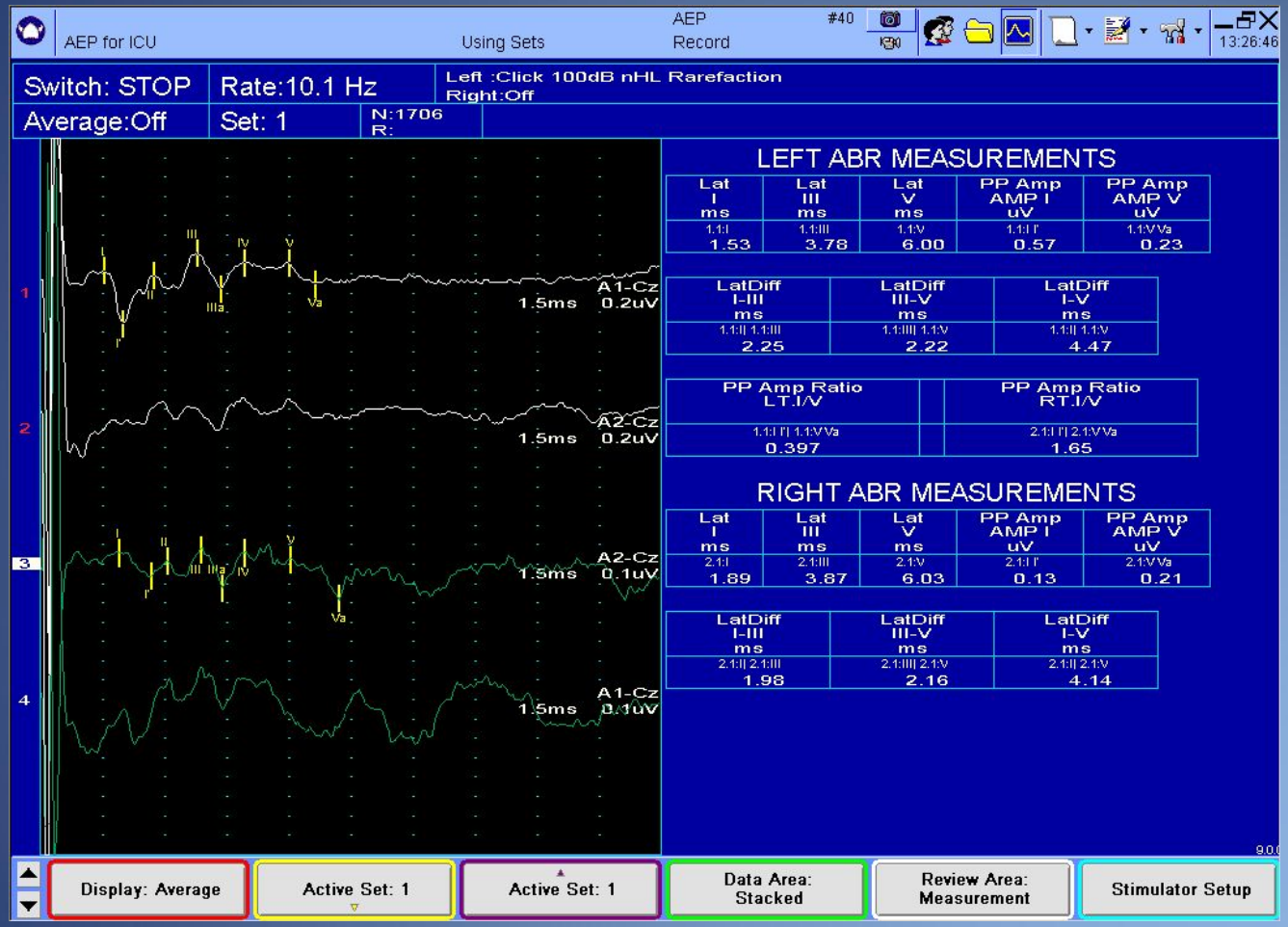

Зрительные

VEP for ICU
Using Sets
VEP
Record
#1
13:29:44
Switch: STOP
Rate: 1.9Hz
Left : LED Goggles 5ms
Average:Off
Set: 1
N: 200
N75
N125
P100
Oz-Fpz
50ms
5uV
LEFT EYE MEASUREMENTS
Text
Lat N75 ms
Lat P100 ms
Lat N125 ms
PP Amp 75-100 uV
Param
1.1:N75 80.0
1.1:P100 99.0
1.1:N125 126
1.1:N75 P100 9.57
RIGHT EYE MEASUREMENTS
Text
Lat N75 ms
Lat P100 ms
Lat N125 ms
PP Amp 75-100 uV
Param
2.1:N75 80.5
2.1:P100 102
2.1:N125 125
2.1:N75 P100 8.54
INTEROCULAR MEASUREMENTS
Text
LatDiff LT-RT ms
PP Amp Ratio LT-RT %
Param
1.1:N125| 2.1:N125 -1.00
1.1:P100 N125| 2.1:P100 N125 90.3
Display: Average
Active Set: 1
Active Set: 1
Data Area: Stacked
Review Area: Measurement
Stimulator Setup

Классификация нарушений

Table 2 Classification of short-latency EP abnormalities.

Level	Description	Remarks
0	Normal	
1a	IPL increase without peak distortion	Drugs, metabolic disturbances, hypothermia, usually reversible
1b	Distortion or disappearance without proof of the integrity of the sensory receptors or proximal afferent pathways	Uncertain pattern
2	Distortion without disappearance, with proof of integrity of the sensory system	
3	Disappearance, with proof of integrity of the sensory system	

Guérit J, Amantini a, Amodio P, Andersen KV, Butler S, de Weerd a, et al. Consensus on the use of neurophysiological tests in the intensive care unit (ICU): electroencephalogram (EEG), evoked potentials (EP), and electroneuromyography (ENMG). Clinical neurophysiology. 2009 ;39(2):71-83.

Возможности ВП

1. Топическая диагностика поражения ЦНС (особенно ствола и спинного мозга)
2. Регистрация повреждения в режиме реального времени
3. Оценка сенсорного дефицита вне зависимости от воли пациента
4. Прогноз

Когнитивные вызванные потенциалы

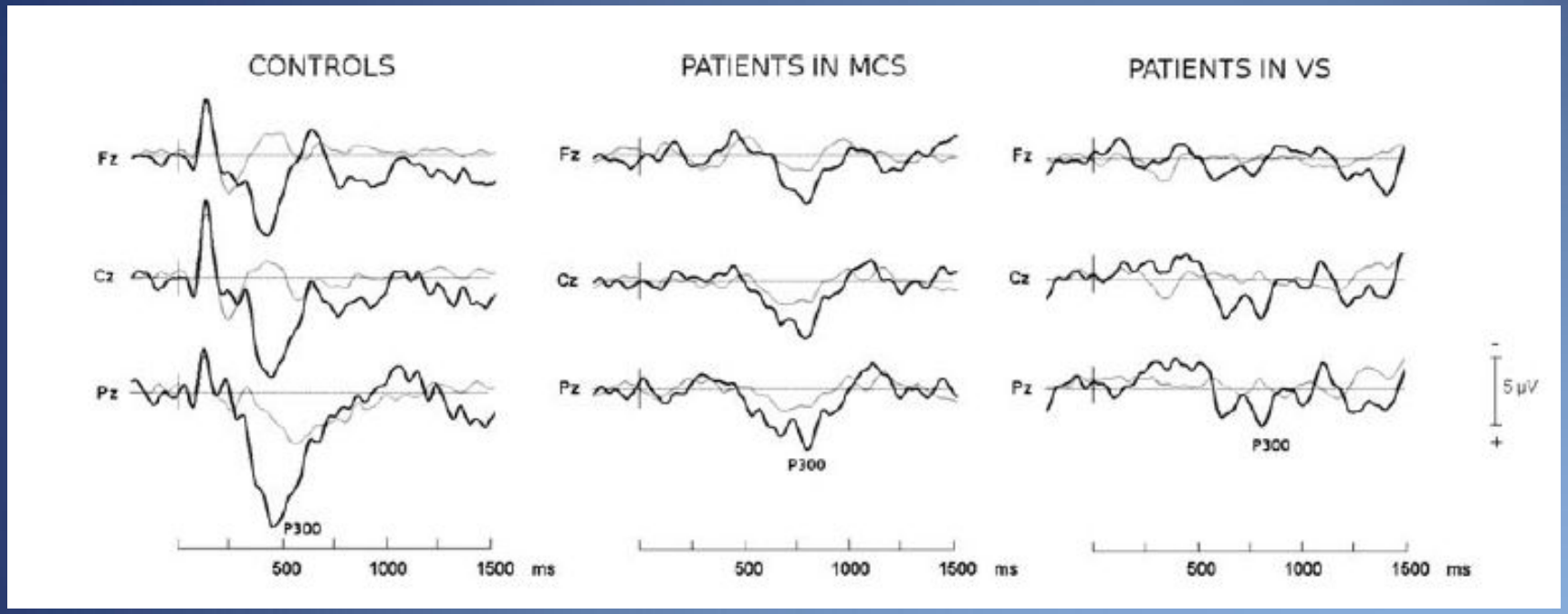

Vanhaudenhuyse A, Laureys S, Perrin F. Cognitive Event-Related Potentials in Comatose and Post-Comatose States. Neurocritical Care. 2008 ;8(2):262-270.

Прогноз при коме

Прогноз	Травма	Гипоксия
Абсолютно неблагоприятный	Изолиния по ЭЭГ, ВП как при смерти мозга	Двустороннее отсутствие пиков N20 через 24 после комы
Неблагоприятный	Неблагоприятный паттерн по ЭЭГ, АСВП 2 ст., ССВП 3 ст.	Неблагоприятный паттерн по ЭЭГ (вспышка-подавление) в течение 6 часов
Неопределенный	Неопределенный паттерн по ЭЭГ без реакций активации, АСВП норма, ССВП 2 ст.	Неопределенный паттерн по ЭЭГ, корковые пики ВП присутствуют, когнитивные ВП отсутствуют
Благоприятный	Неопределенный паттерн по ЭЭГ с реакциями активации, АСВП норма, ССВП норма или 1 ст.	Благоприятный паттерн по ЭЭГ
Наиболее благоприятный	Сохранены когнитивные ВП	Сохранены когнитивные ВП

Guérit J, Amantini a, Amodio P, Andersen KV, Butler S, de Weerd a, et al. Consensus on the use of neurophysiological tests in the intensive care unit (ICU): electroencephalogram (EEG), evoked potentials (EP), and electroneuromyography (ENMG). Clinical neurophysiology. 2009 ;39(2):71-83.

ТРАНСКРАНИАЛЬНАЯ МАГНИТНАЯ СТИМУЛЯЦИЯ

Принцип метода

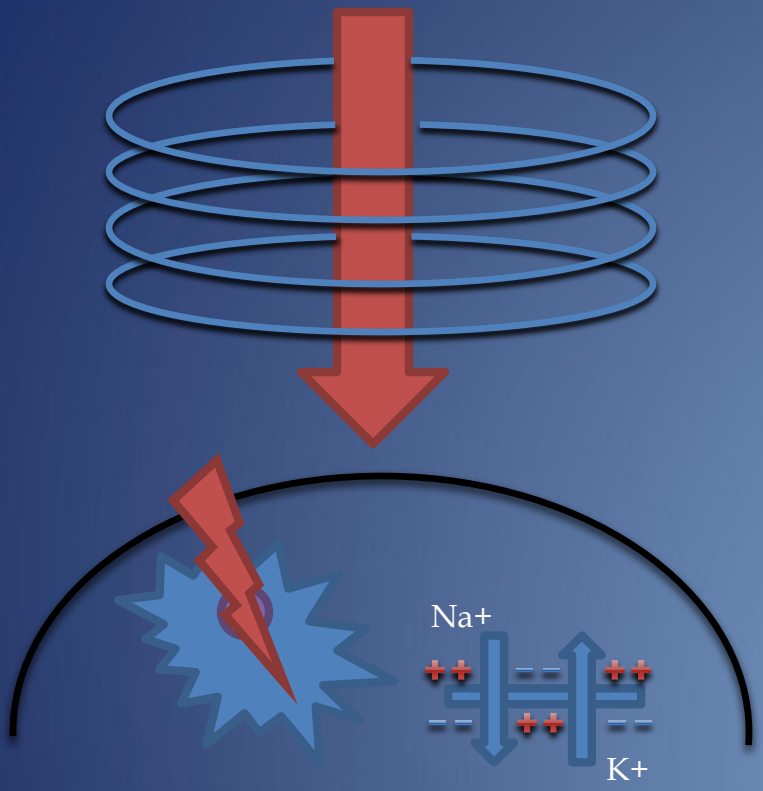

Оборудование

- Модуль к электромиографу

- BiStim – сдвоенный модуль для увеличения мощности

Основные параметры

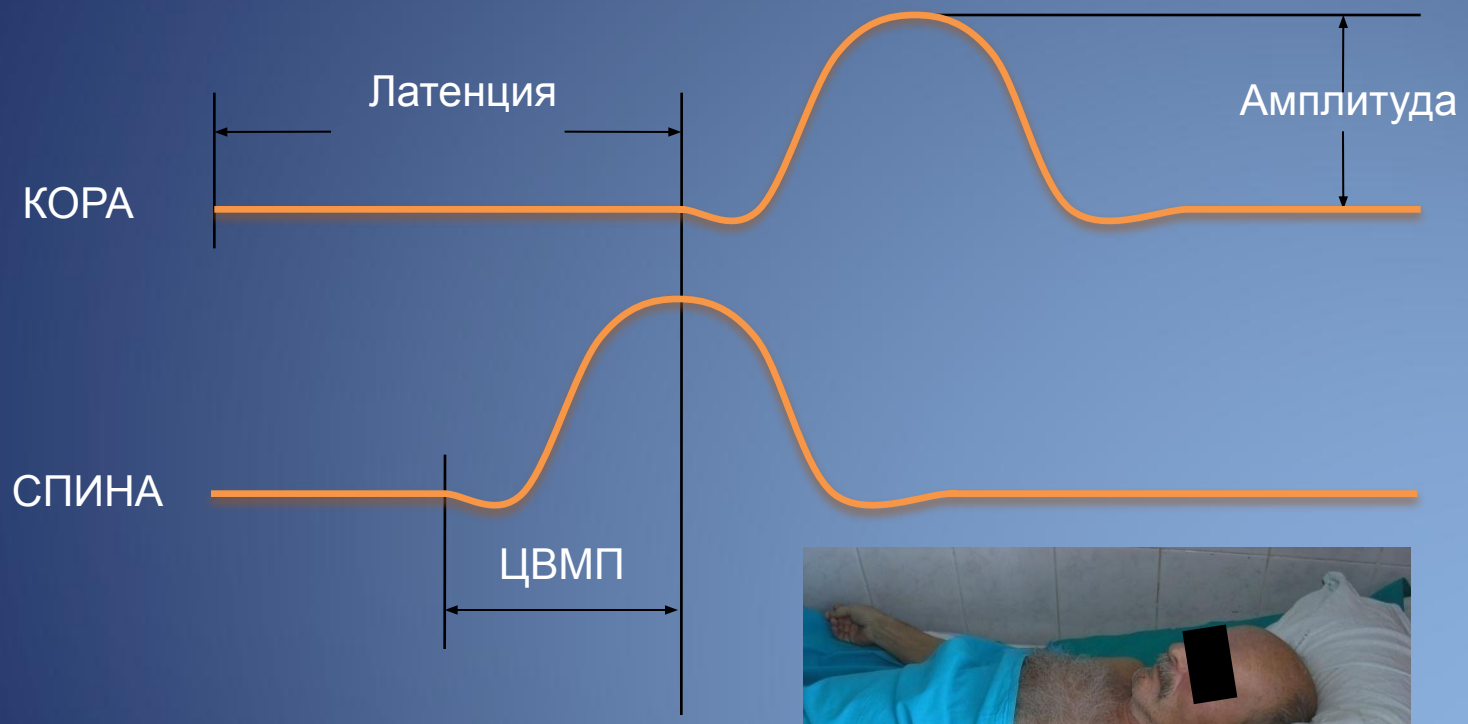

Возможности ТКМС

1. Топическая диагностика поражения ЦНС
2. Оценка двигательного дефицита вне зависимости от воли пациента
3. Лечебный эффект (эпистатус, пирамидная недостаточность, хронические болевые синдромы)

ЭЛЕКТРОНЕЙРОМИОГРАФИЯ

Методики

Ритмическая стимуляция

Стимуляционная нейромиография

Игольчатая и накожная миография

Принцип метода

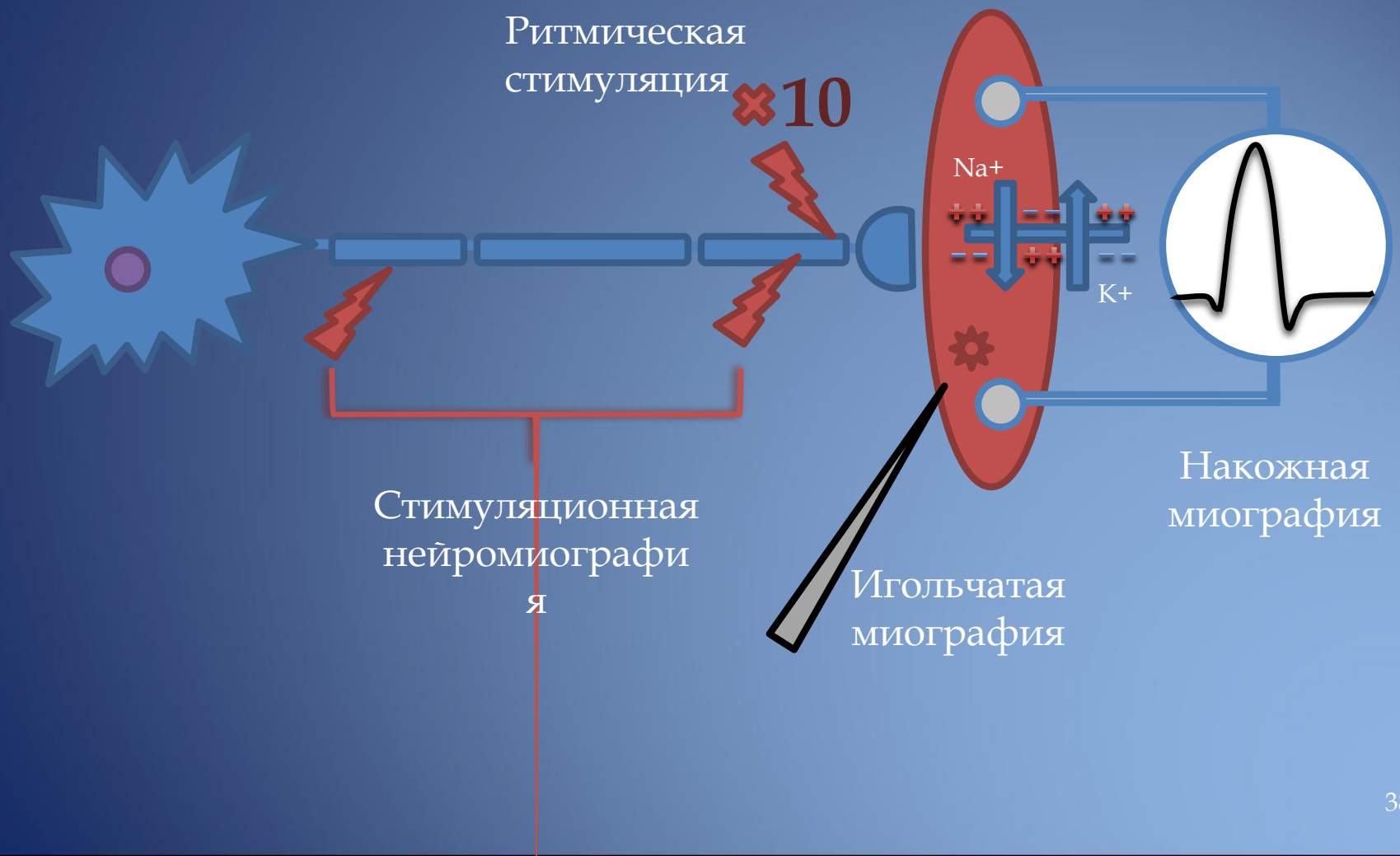

Ритмическая стимуляция

Норма

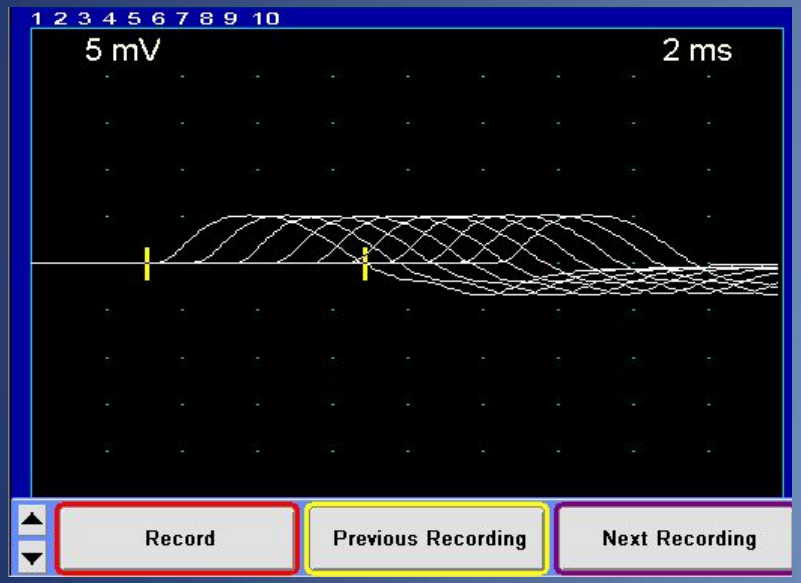

Патология

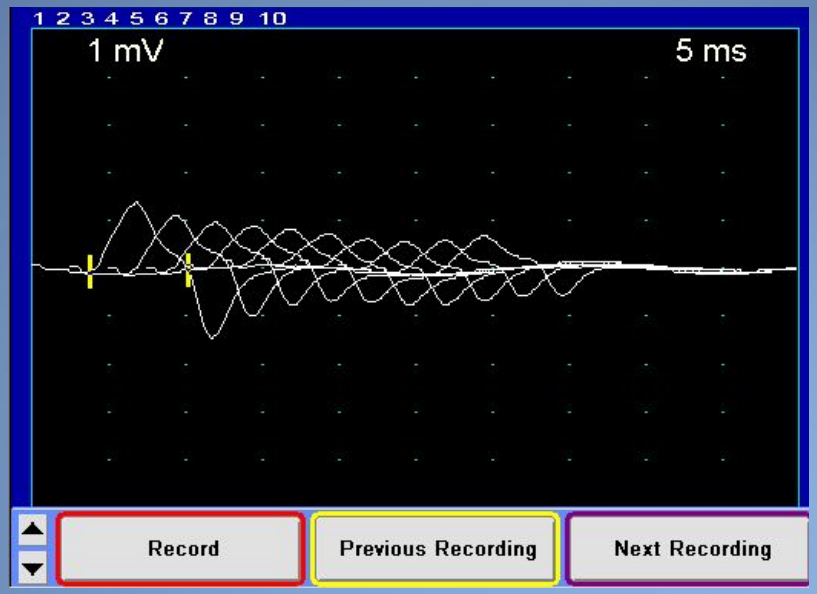

Стимуляционная ЭНМГ

Норма

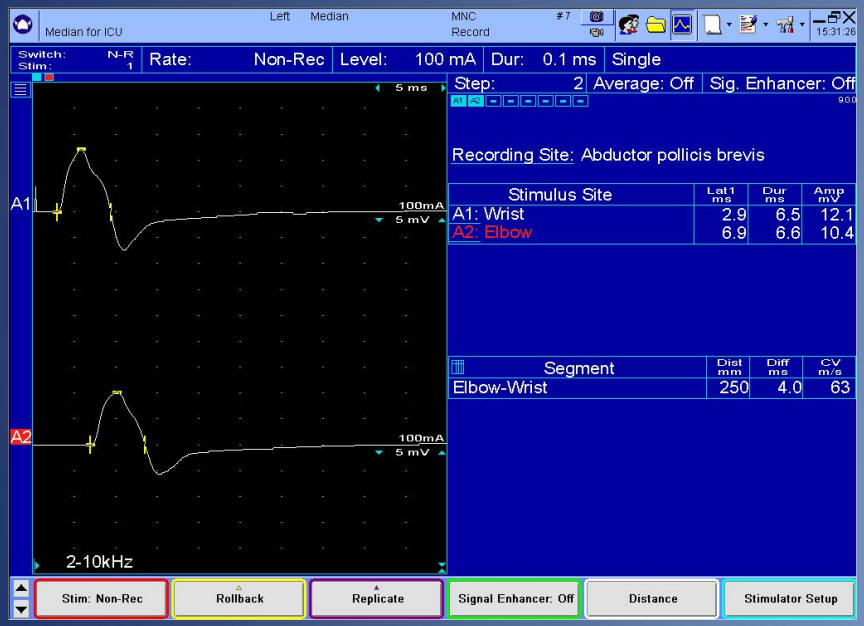

Патология

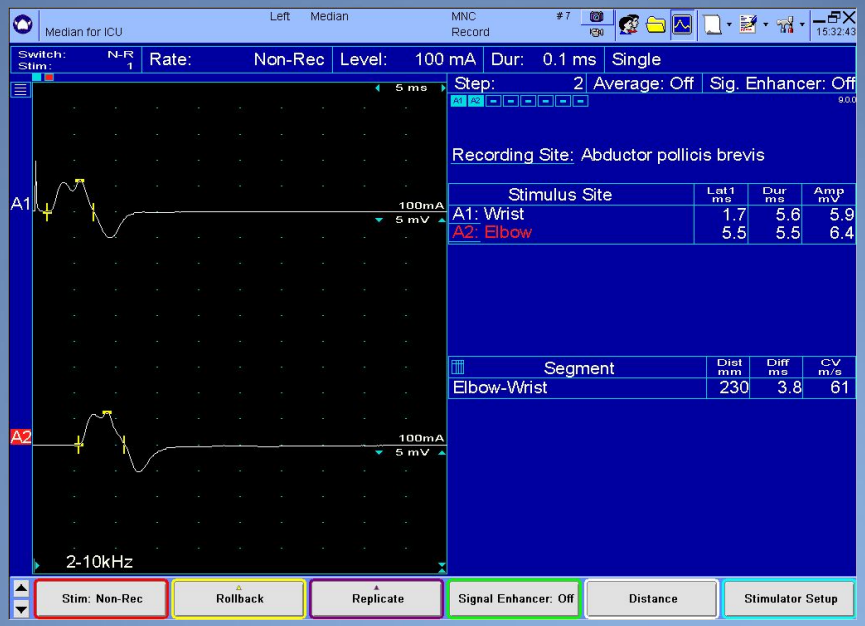

Респираторная ЭНМГ

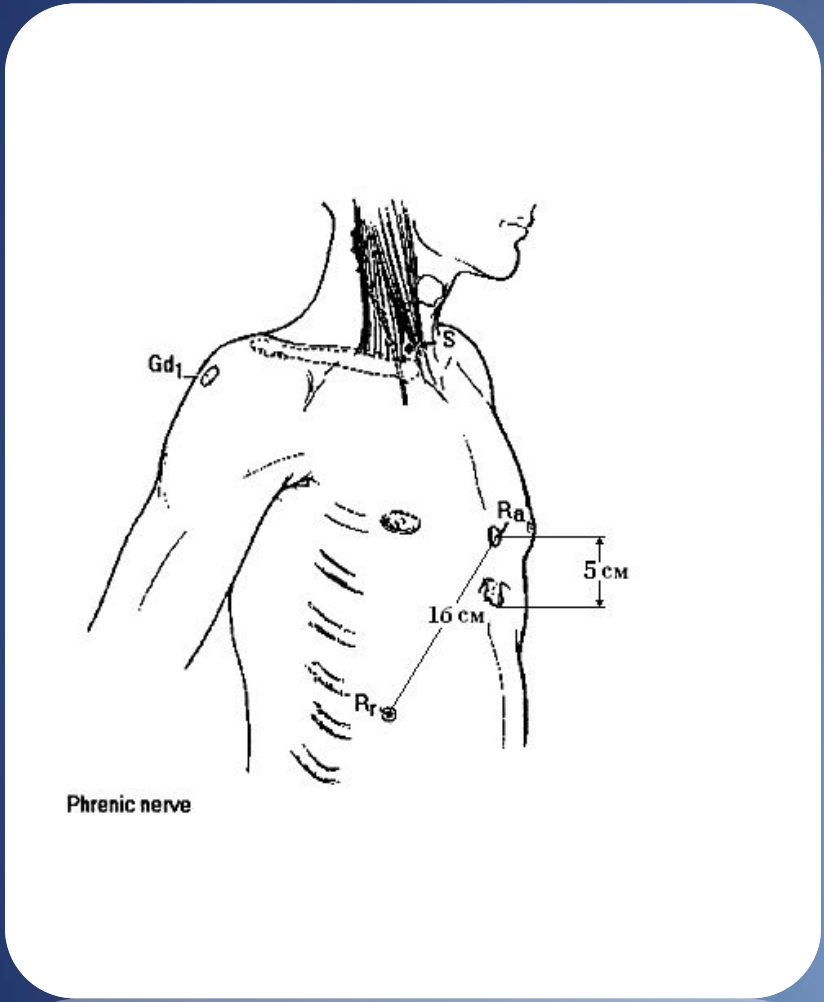

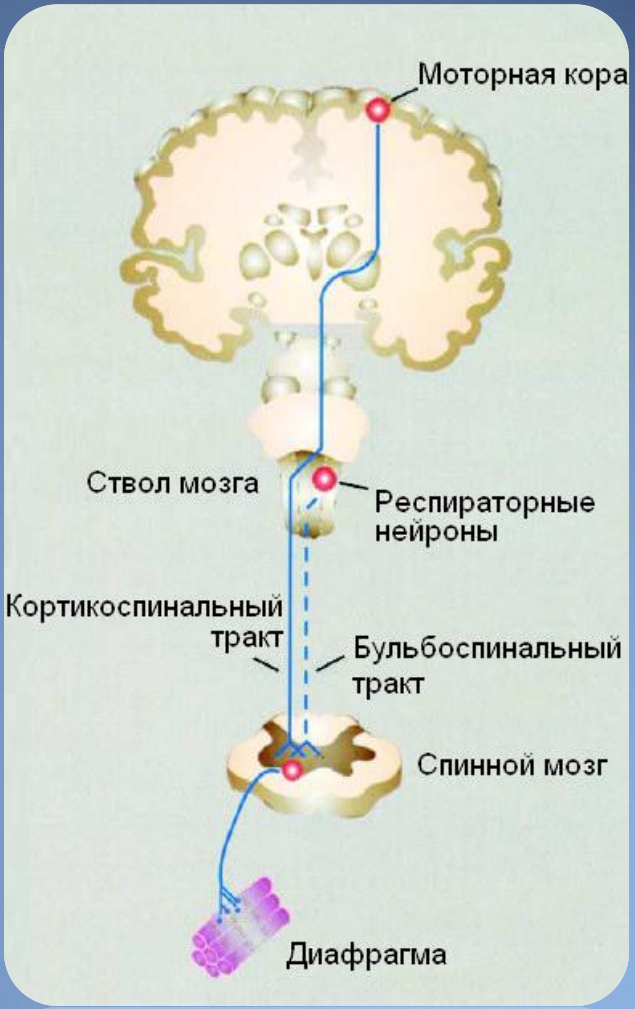

Диафрагмальный нерв

Накожная ЭМГ

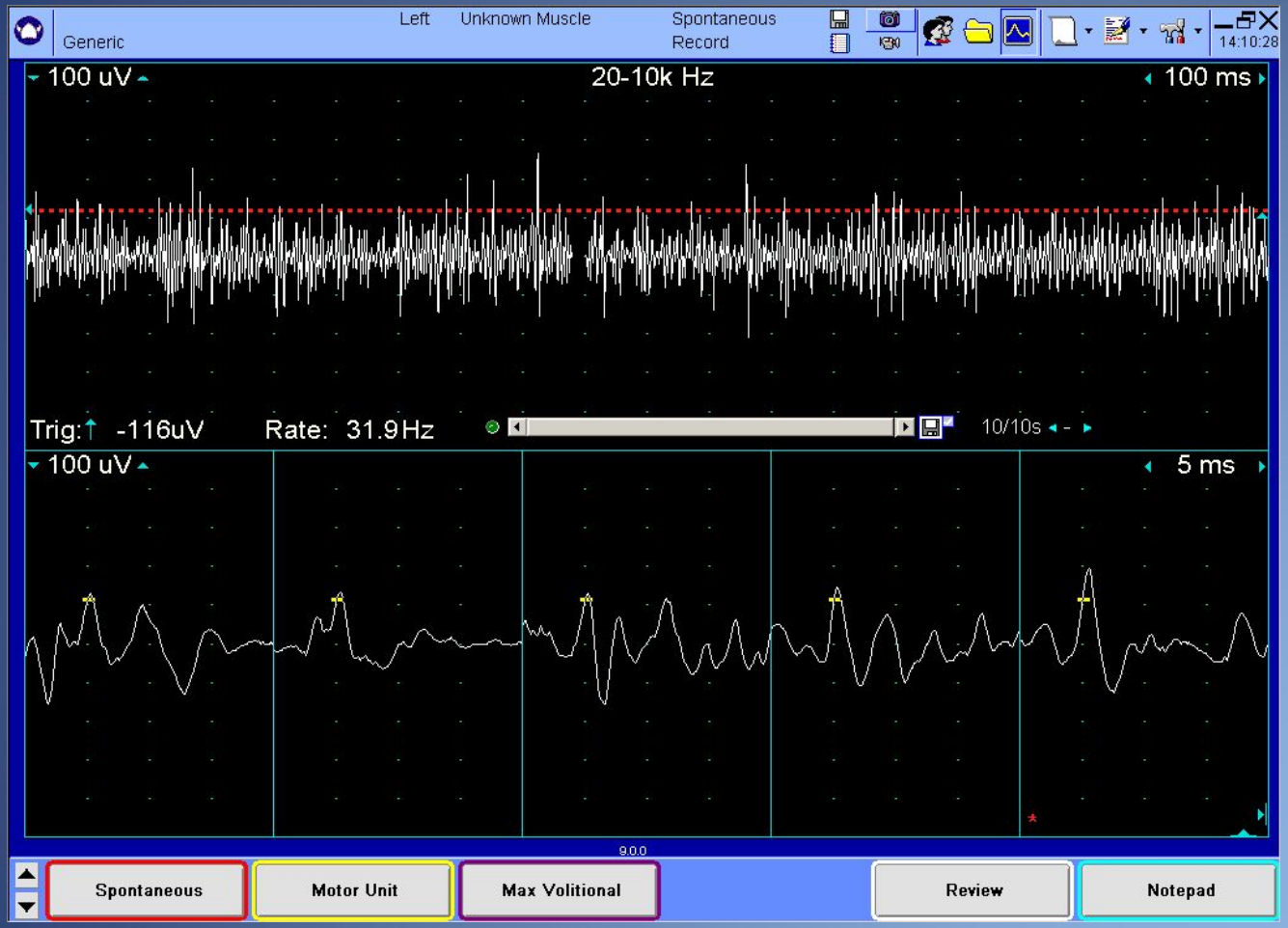

Игольчатая ЭМГ

Прямая стимуляция мышц

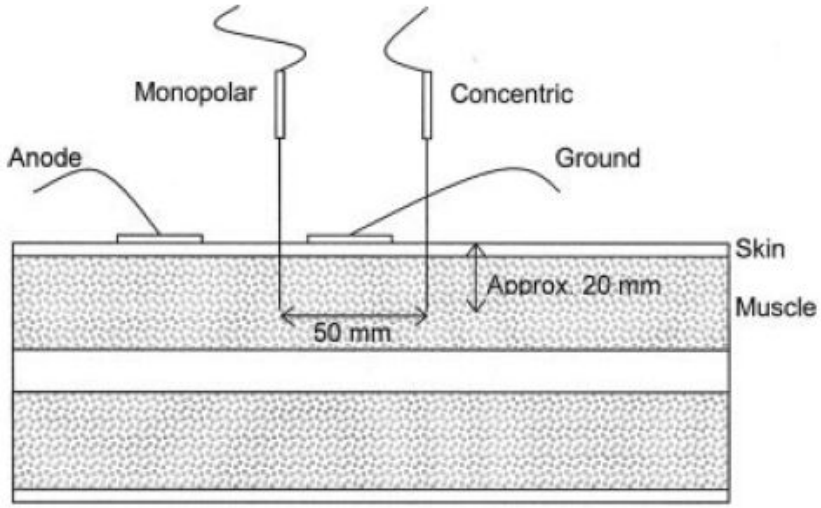

FIGURE 1. Electrode arrangement for MFCV studies in the tibialis anterior.

Allen DC, Muscle & nerve. 2008

Возможности ЭНМГ

1. Диагностика продленного действия миорелаксантов
2. Диагностика нервно-мышечных нарушений критического состояния
3. Диагностика других острых нервно-мышечных заболеваний
4. Оценка нейро-респираторного драйва при затрудненном отлучении от ИВЛ

МУЛЬТИМОДАЛЬНЫЙ НЕЙРОФИЗИОЛОГИЧЕСКИЙ МОНИТОРИНГ

Интраоперационный мониторинг

- Хирургия аневризм
  - ССВП, АСВП, ТКДГ
- Операции на ЗЧЯ
  - ССВП, АСВП, ЭМГ
- Спинальные операции
  - ССВП, ТКМС, ЭМГ

Журнал "Интенсивная Терапия" | Intensive Care Journal ||| на главную | карта сайта | обратная связ

ICJ.ru Intensive Care Journal Журнал Интенсивная Терапия

250 000 получают травмы, ... заснув за рулем

О НАС | ЖУРНАЛ | ДЛЯ ВРАЧЕЙ | АВТОРАМ | ФОРУМ | ПАРТНЕРЫ | ССЫЛ

журнал

|| №3 - 2006
|| Архив журнала
|| Рубрики и разделы
|| Подписка на журнал
|| Редколлегия
|| Контактная информация
|| Редакционная политика
|| Партнеры журнала

||| N3 - 2006 г.

Интраоперационная оценка мультимодального нейромониторинга в профилактике ишемии головного мозга при реконструкции сонных артерий

А.В. Шмигельский, Д.Ю. Усачев, В.А. Лукшин, А.А. Огурцова, А.Ю. Лубнин, О.Б. Сазонова, В.А. Шахнович

А.В. Шмигельский
НИИ нейрохирургии им. акад. Н.Н.Бурденко РАМН Москва

- Обсудить эту статью в форуме
- Показать похожие статьи
- АНО Клинический Институт Мозга

Гайдлайн по и/о ЭЭГ

Journal of Clinical Monitoring and Computing
DOI: 10.1007/s10877-009-9191-y

© Springer 2009

GUIDELINES FOR INTRAOPERATIVE NEUROMONITORING USING RAW (ANALOG OR DIGITAL WAVEFORMS) AND QUANTITATIVE ELECTROENCEPHALOGRAPHY: A POSITION STATEMENT BY THE AMERICAN SOCIETY OF NEUROPHYSIOLOGICAL MONITORING

Michael R. Isley, PhD, DABNM, FASNM[1], *Harvey L. Edmonds Jr., PhD, FASNM*[2] *and Mark Stecker, MD, PhD, DABNM, FASNM*[3]

Isley MR, Edmonds HL, Stecker M. Guidelines for intraoperative neuromonitoring using raw (analog or digital waveforms) and quantitative electroencephalography a position statement by the American society of neurophysiological monitoring.
J Clin Monit Comput 2009

ABSTRACT. Background context. Electroencephalography (EEG) is one of the oldest and most commonly utilized modalities for intraoperative neuromonitoring. Historically, interest in the EEG patterns associated with anesthesia is as old as the discovery of the EEG itself. The evolution of its intraoperative use was also expanded to include monitoring for assessing cortical perfusion and oxygenation during a variety of

Критерии ишемии

Reference	Severe or major analog EEG changes
Jenkins et al. [39]	Loss of 75–80% or more in amplitude is the same as a complete loss of all EEG activity
Blume and Sharbrough [25] (Mayo clinic)	>75% reduction in all activity, particularly the 8- to 15-Hz fast activity, and/or a two-fold or greater increase of ≤1 Hz delta activity
Kearse et al. [43]	Marked loss or complete absence of alpha and beta frequencies, a predominance of delta activity with little or no theta frequencies, and an increase or decrease in amplitude
Craft et al. [26]	>50% decrease in the amplitude of the 8–15 Hz bandwidth (fast alpha/slow beta)
Nuwer [6]	>50% loss of overall EEG amplitude or fast activity, or >50% increase in slow activity
Mizrahi et al. [3] (ACNS)	All EEG activity progressively diminished in amplitude and approaching isoelectricity

Isley MR, Edmonds HL, Stecker M. Guidelines for intraoperative neuromonitoring using raw (analog or digital waveforms) and quantitative electroencephalography: a position statement by the American Society of Neurophysiological Monitoring. Journal of clinical monitoring and computing. 2009

Клипирование аневризмы

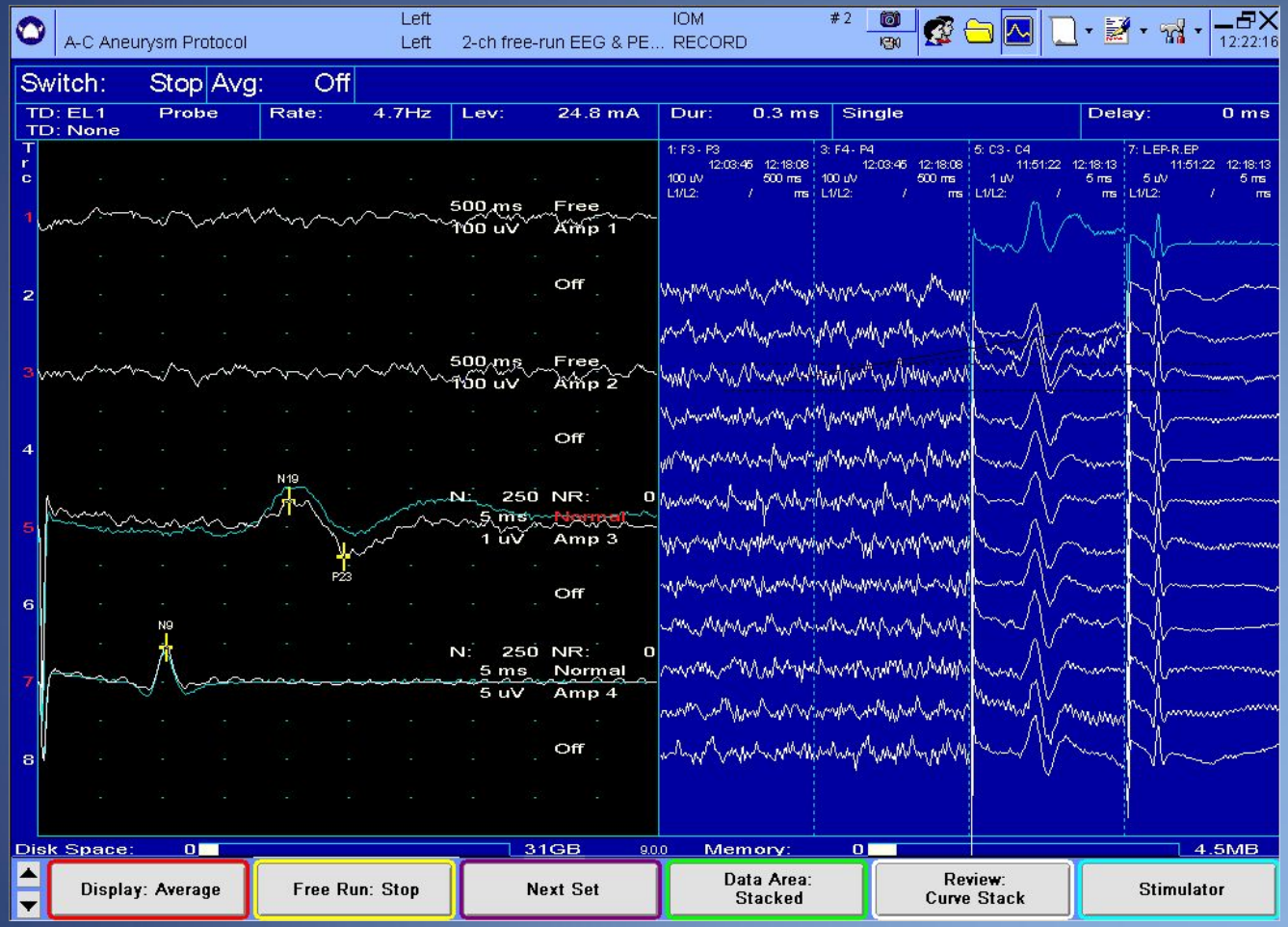

Мониторинг в палате

- Комплексная оценка коматозного пациента
- Диагностика смерти мозга
- Диагностика «запертого человека»
- Диагностика психогенной ареактивности

Диагностика смерти мозга

- Изолиния по ЭЭГ
- Отсутствие ВП от интрацеребральных генераторов
- ТКДГ

Table 3 Misleading conditions for neurophysiologic BD confirmation.

Misleading condition	Effect	Solution
Toxic and metabolic influences	Possibility of reversible electrocerebral silence	Short-latency EP preserved
Deep hypothermia	EEG may become inactive below 25°	Short-latency EP preserved above 24°
Severe polyradiculopathies	Possibility of loss of all SEP components (including SNAP and cervical components) Possibility of null BAEP	EEG, VEP
Multiple traumatic lesions	Bilateral optic nerve lesion: only ERG preserved in VEP Bilateral 8th-nerve section: only Peak I preserved in BAEP Spinal section at the cervicomedullar junction: only SNAP, N13, and P13 can be preserved	EEG Comparison to baseline

Guérit J, Amantini a, Amodio P, Andersen KV, Butler S, de Weerd a, et al. Consensus on the use of neurophysiological tests in the intensive care unit (ICU): electroencephalogram (EEG), evoked potentials (EP), and electroneuromyography (ENMG). Clinical neurophysiology. 2009 ;39(2):71-83.

Клинические случаи

Субтенториальная гематома

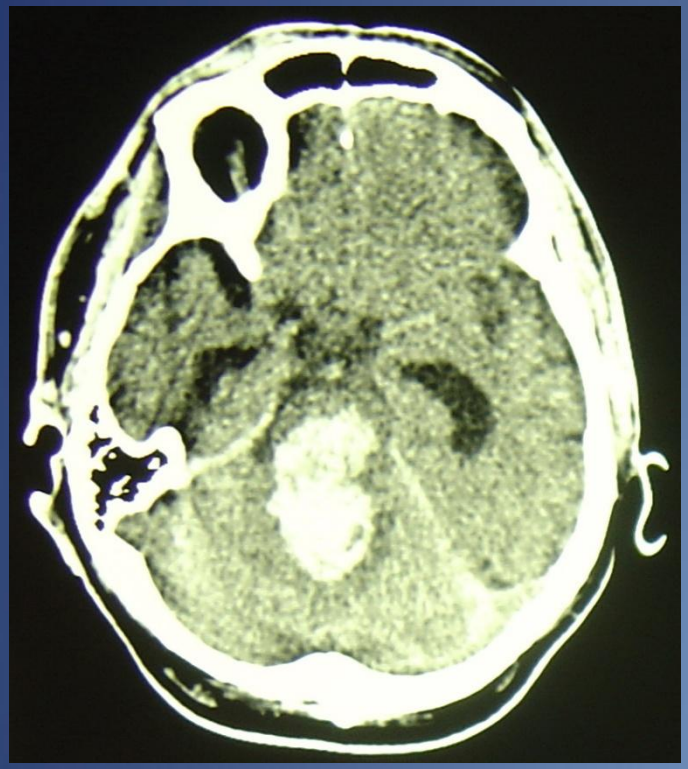

Датчик ВЧД + центральная гемодинамика инвазивно

- Массивное кровоизлияния в стволовые и медиабазальные структуры с прорывом в желудочки и тампонадой 3, 4-го желудочков, САК.

Соматосенсорные ВП

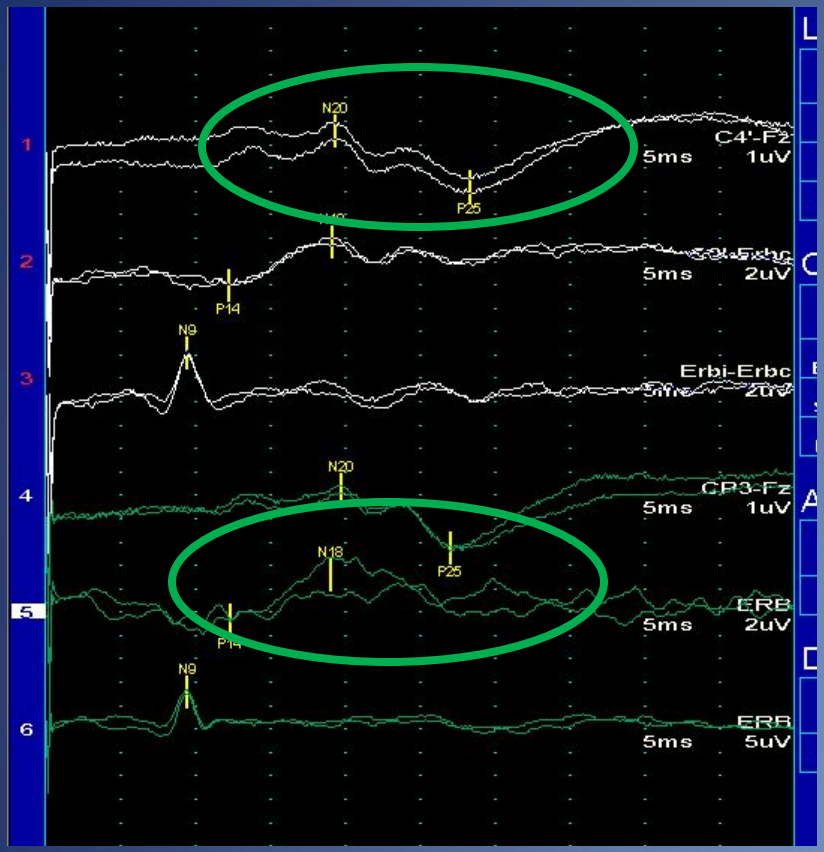

Акустические стволовые ВП

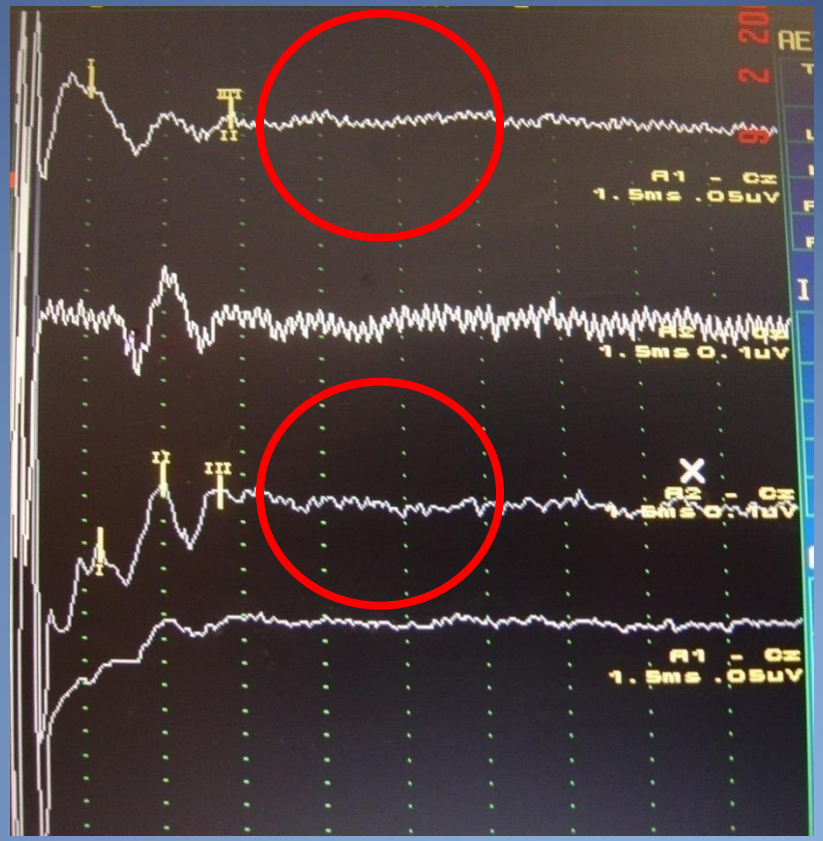

Зрительные ВП

Электроэнцефалограмма

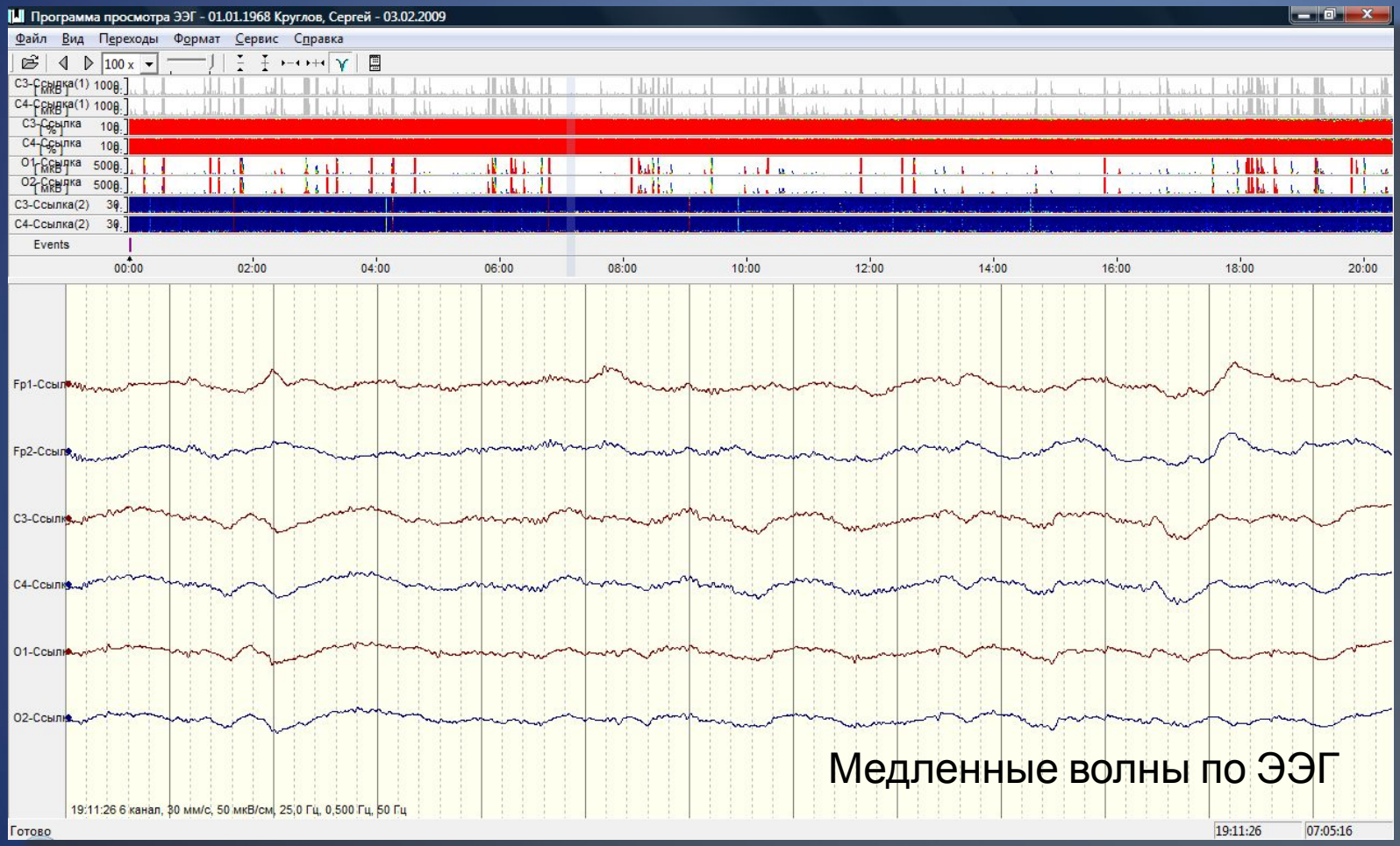

Медленные волны по ЭЭГ

Диагноз? Прогноз?

- Смерть мозга?
- Синдром «запертого человека»?
- Истиная кома?

Анамнез

- Пациент Я.Г.П, 73 года поступает в клинику с массивным вентрикулярным кровоизлиянием из невыявленного источника
- По КТ – тампонада IV желудочка, гидроцефалия
- Умеренное оглушение, менингеальный синдром, ходит, себя самообслуживает

КТ

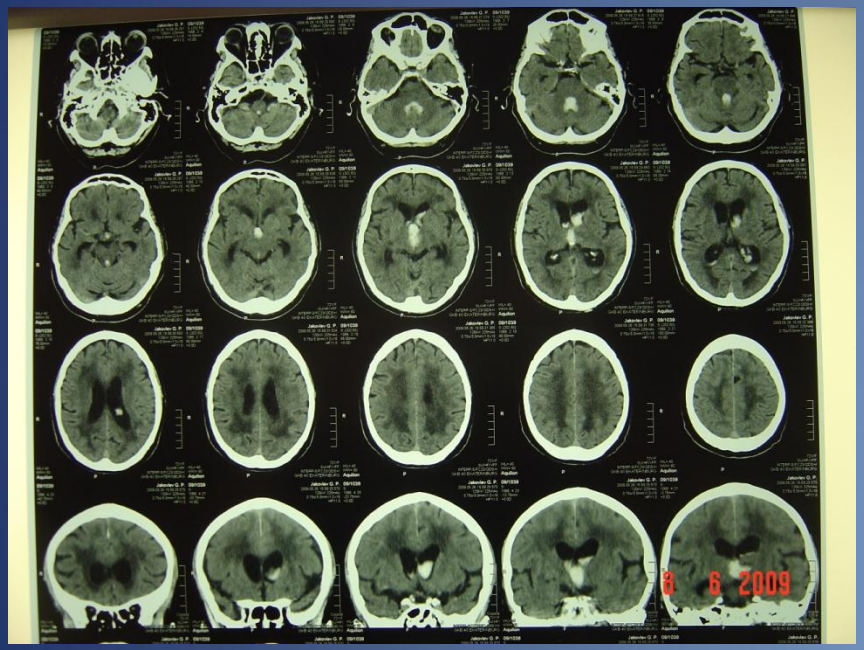

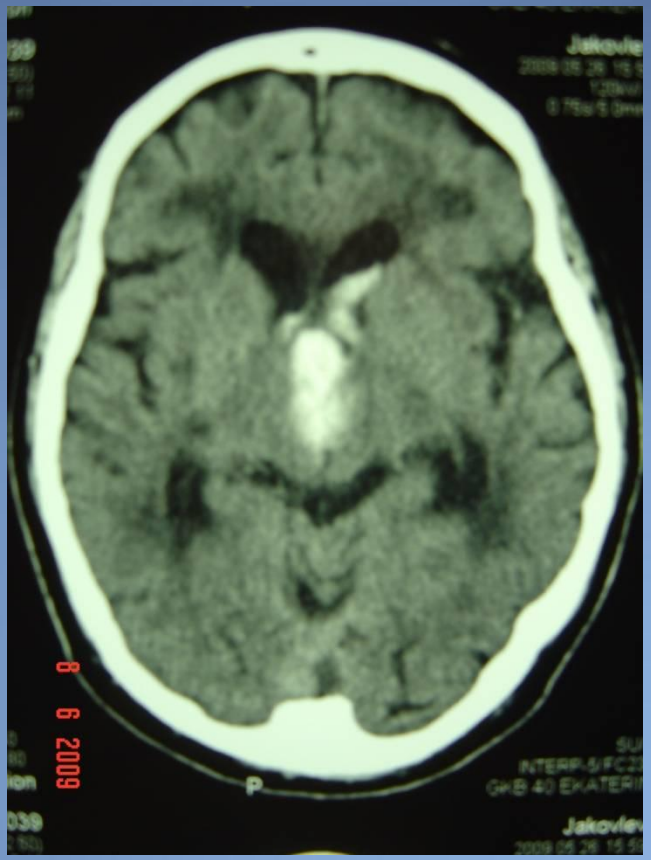

Ухудшение состояния

- Через три дня, на фоне дегидратации сознание снизилось до сопора.
- Неотложно выполнены интубация трахеи и наружное дренирование бокового желудочка
- Ликвор под давлением 25 мм Hg., геморрагический

На утро

- Глубокая кома
- Тетраплегия
- Зрачки симметричные, 3 мм.
- Фотореакция сохранена
- Окулоцефалические рефлексы отсутствуют

Что произошло

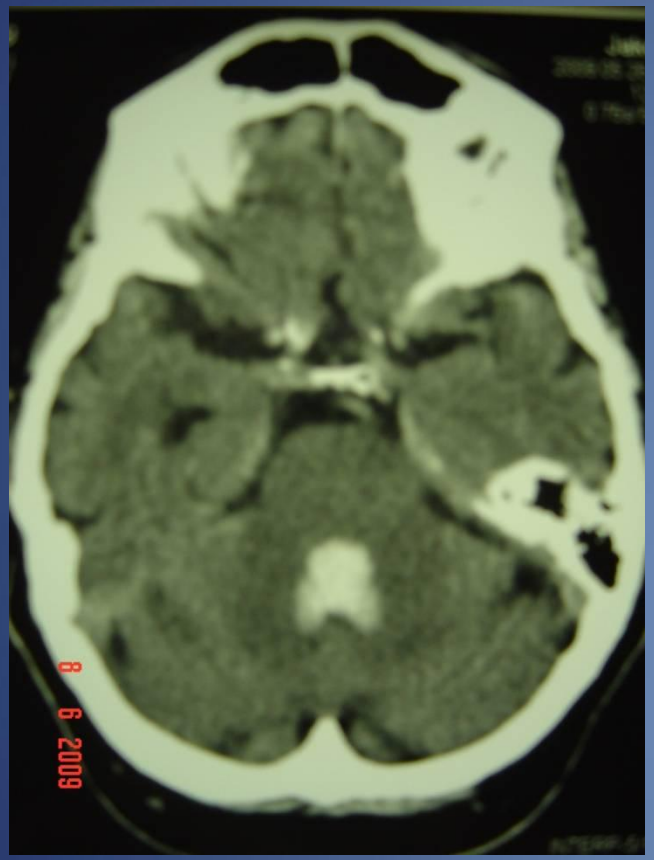

- Повторное кровоизлияние?
- Вклинение ствола вверх на фоне сброса ликвора?
- Поражение среднего мозга на вследствие гидроцефалии?
- Бессудорожный эпистатус?
- Что-то ещё?

Вопосы

- Причина комы?
- Истинная кома или синдром «запертого человека»?

План обследования

- Компьютерная томография
- Электроэнцефалография
- Вызванные потенциалы

Компьютерная томография

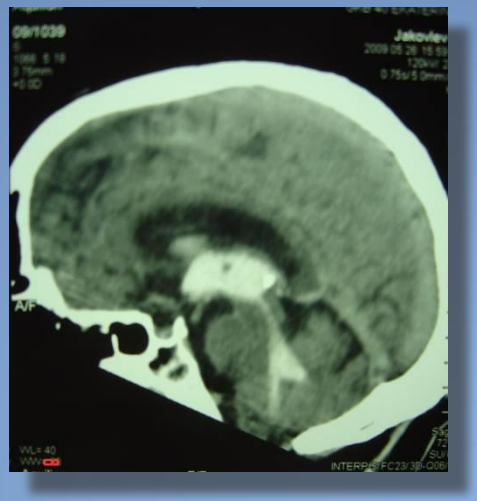

Ничего нового

Электроэнцефалогамма

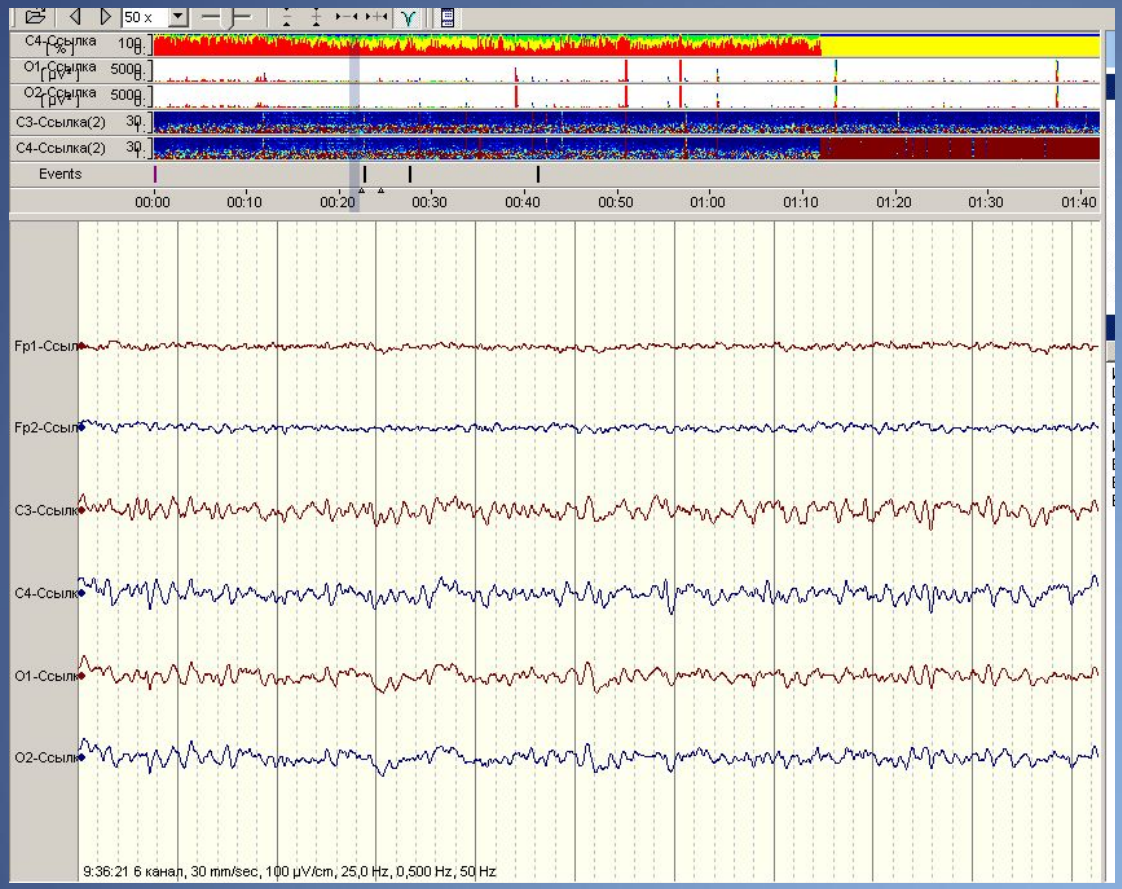

Эпилептических разрядов нет. Есть альфа-ритм !!! Запертый человек???

Вызванные потенциалы

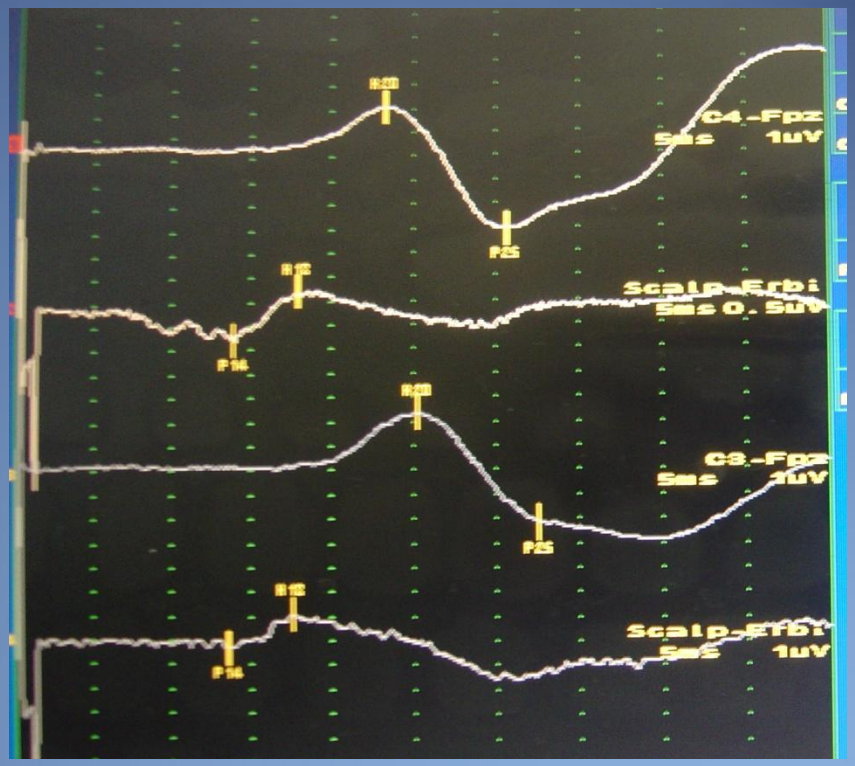

Норма! Что тогда? Почему тетраплегия?

Электромиография

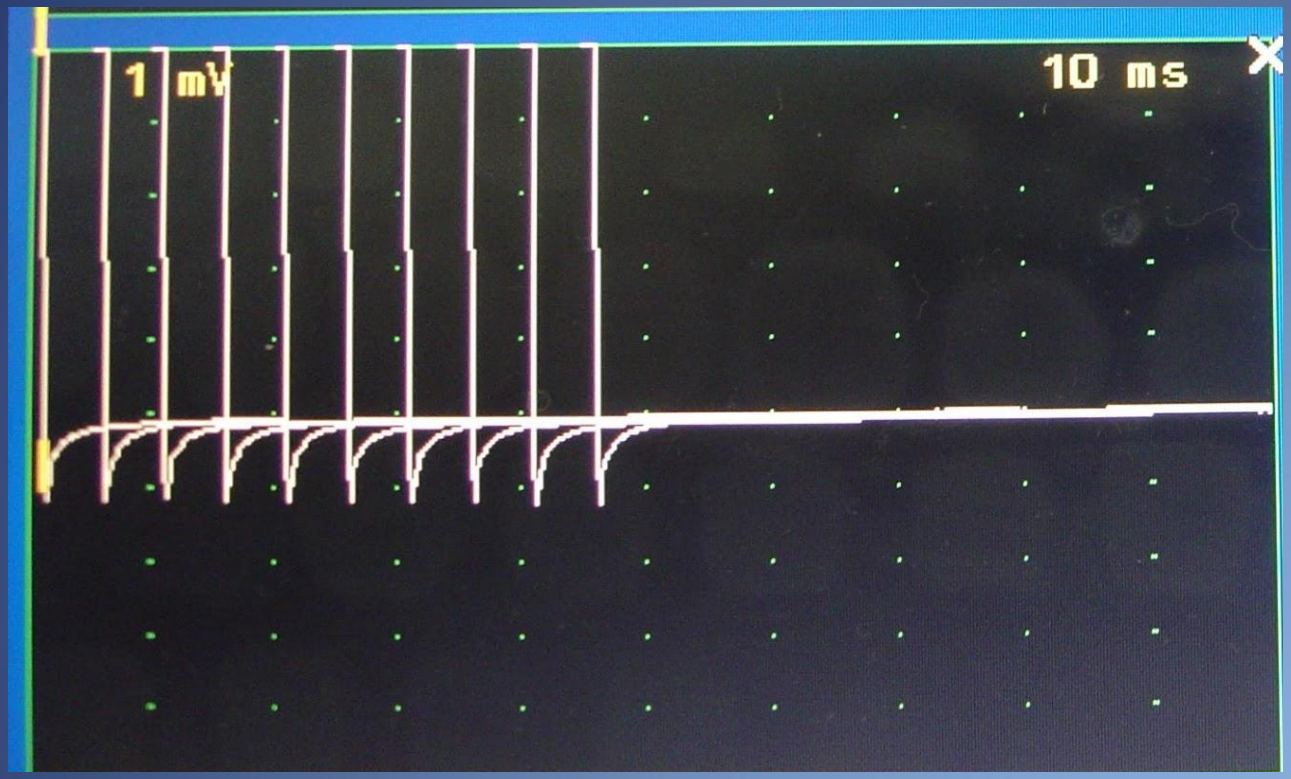

Ритмическая стимуляция выявляет полный нейромышечный блок!

После введения прозерина пациент «оживает».

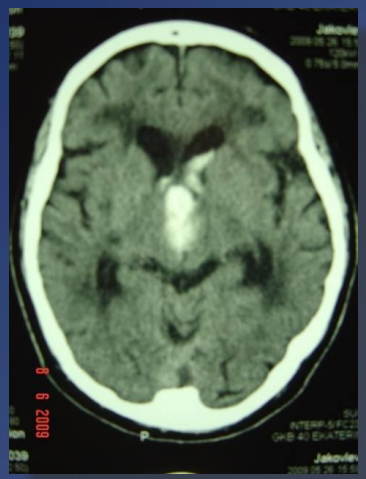

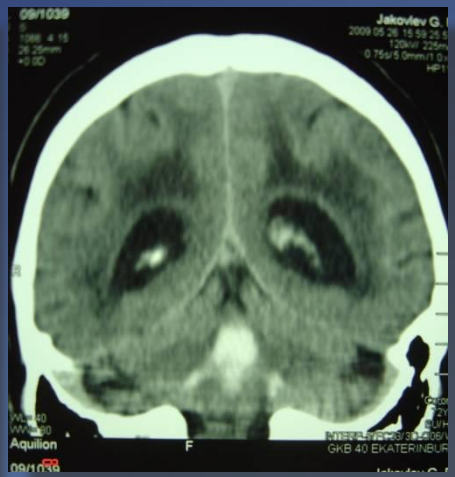

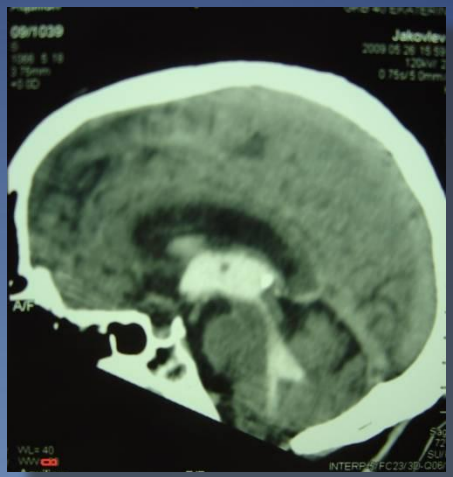

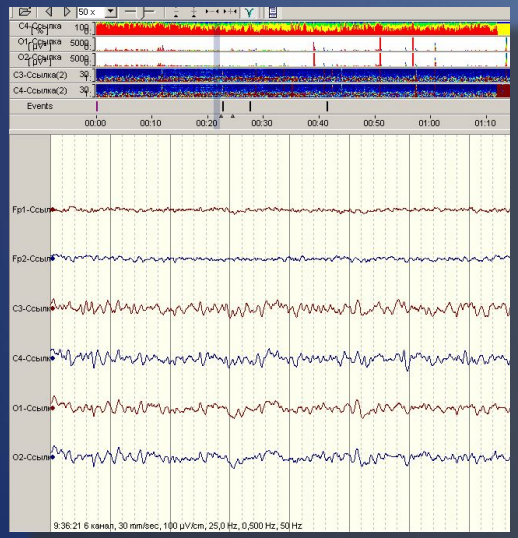
Events
Fp1-Ссылк
Fp2-Ссылк
C3-Ссылк
C4-Ссылк
O1-Ссылк
O2-Ссылк

1 mV

Причина продленного блока

- Миастения?
- Необычное действие миорелаксантов?
- Замедленное выведение?
- У больного выявлена хроническая почечная недостаточность
- Кретинин 200 ммоль/л
- Мочевина 17 ммоль/л

Лечение

- Нейромидин 15 мг/сут
- Через 3 дня полный регресс симптоматики
- Через 2 дня после регресса нейромышечного блока отлучен от респиратора

«После неотложки»
фото из серии «Жизнь в РАО»

ВОПРОСЫ И ОБСУЖДЕНИЕ