

Видеотрансляция операции «Лабиринт IIIВ»

Хирург: директор НЦ ССХ им. А.Н.
Бакулева,
Академик РАН Л.А. Бокерия

Пациент Г., 54 года

Диагноз:

Приобретенный порок сердца.

Недостаточность митрального клапана до 3 степени

Недостаточность трикуспидального клапана до 3 степени

Нарушение ритма сердца. Персистирующая форма
фибрилляции предсердий, тахиформа

Гипертоническая болезнь 1 стадии, 1 степени, риск 3.

ХСН 2А ФК III

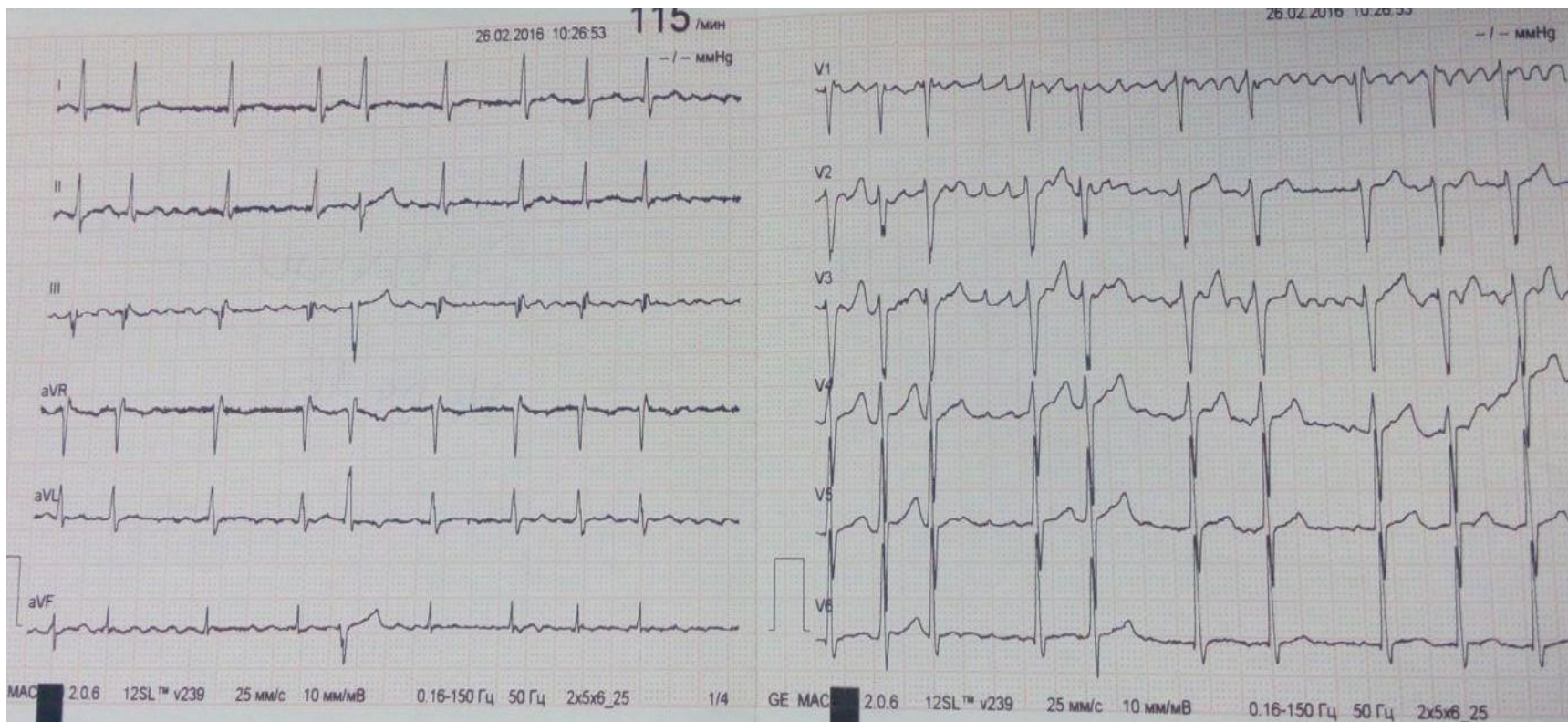
Хронический гастрит, ремиссия.

Данные анамнеза

- Аритмический анамнез в течении 3-х лет
- В апреле 2015 года выполнено ЭФИ, РЧА легочных вен левого предсердия
- Приступы учащенного неритмичного сердцебиения купируются приемом пропанорма в течении нескольких часов
- Ухудшение состояния в течении последнего года
- В связи неэффективностью процедуры ЭФИ, РЧА легочных вен левого предсердия и частыми пароксизмами фибрилляции предсердий, рефрактерными к антиаритмической терапии, пациент поступает в НЦ ССХ им. А.Н. Бакулева для оперативного лечения порока и аритмии

- Электрокардиография: ритм фибрилляции предсердий с частотой сердечных сокращений 115 уд/мин.
- Коронарография: коронарные артерии без гемодинамически значимых стенозов.

Электрокардиография: ритм фибрилляции предсердий с частотой сердечных сокращений 115 уд/мин.



Эхокардиография

- **Левый желудочек:** КСР – 3,3 см. КДР – 5,3 см. КДО - 136 мл. КСО - 43 мл. ФВ - 68%.
- **Левое предсердие:** Апикальный 44x52 мм. d ЛП – 4 см.
- **Митральный клапан:** створки тонкие, подвижные. d фиброзного кольца - 37 мм. Степень регургитации: 3.
- **Аортальный клапан:** Число створок трёхстворчатый. Створки утолщены. d фиброзного кольца – 26 мм. Степень регургитации: нет
- **Аорта:** стенки утолщены, уплотнены. d на уровне синуса Вальсавы- 35 мм. d восходящего отдела – 34 мм.
- **Правое предсердие:** не расширено
- **Трикуспидальный клапан:** движение створок разнонаправленное. d фиброзного кольца – 36 мм. Степень регургитации: 3.
- **Правый желудочек:** Систолическое давление в ПЖ 37 мм.рт.ст.
- **Легочный клапан:** диаметр ЛА -30 мм. Степень регургитации - 1.
- **Легочная артерия:** пиковый градиент давления 4 мм.рт.ст.
- **МЖП:** ТМЖП - 9 мм.
- **Заключение:** Митральная регургитация 3 степени, трикуспидальная регургитация 3 степени. ФВ – 68%.

Планируется выполнение
операции
«Лабиринт III В»