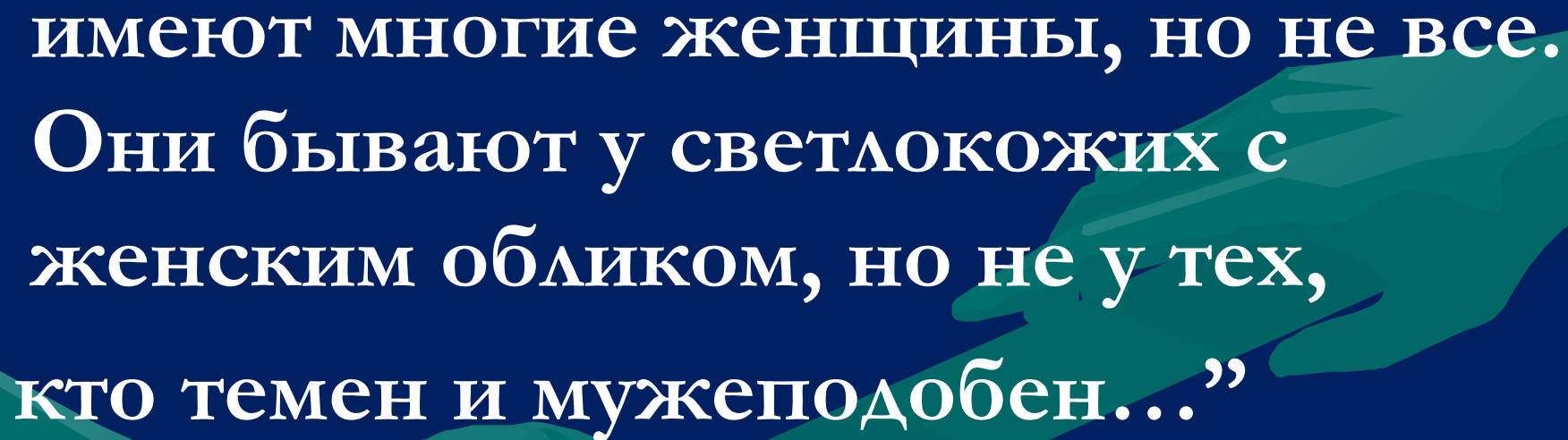


ГИПЕРАНДРОГЕНЕМИЯ У ЖЕНЩИН



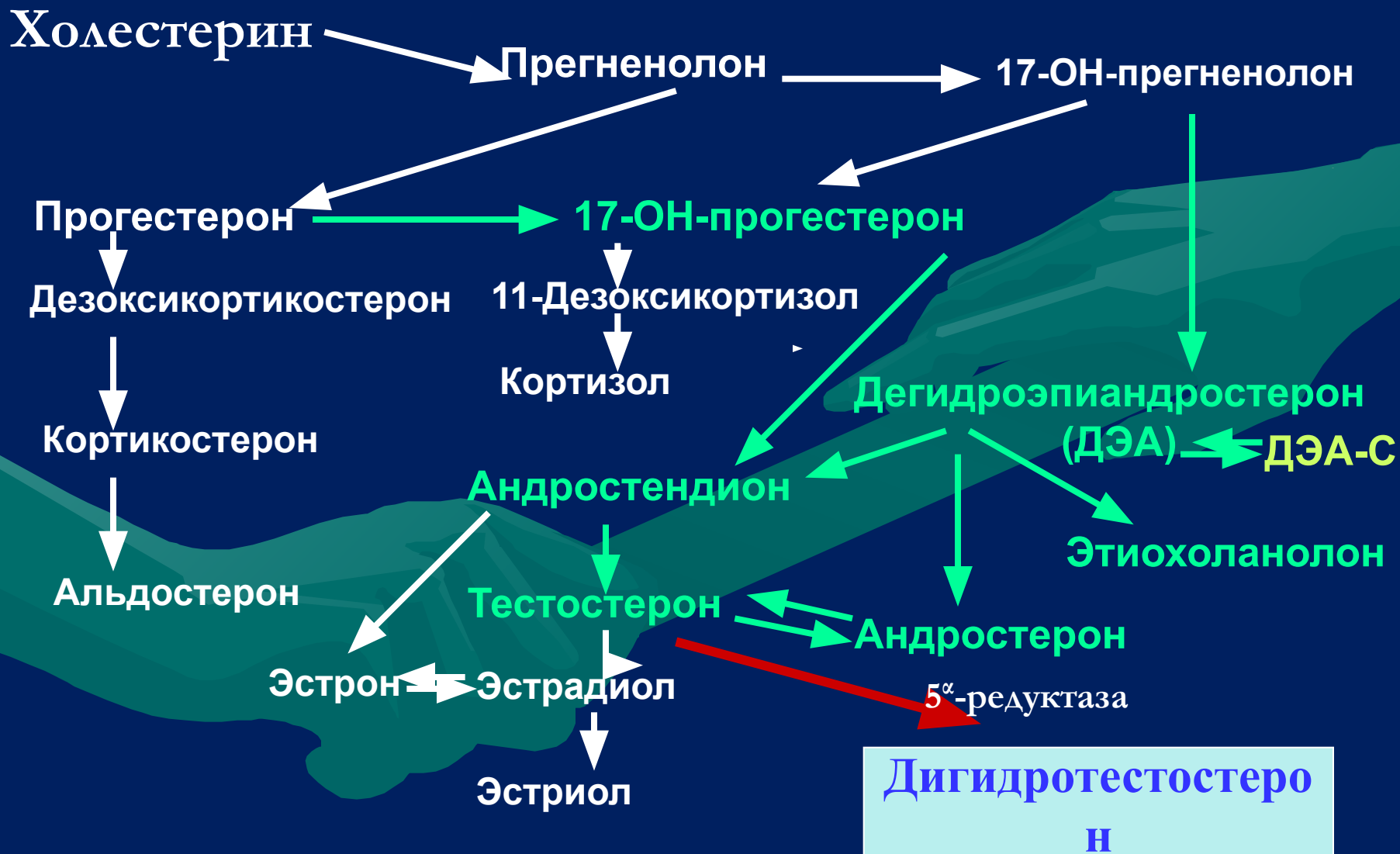Зав кафедрой акушерства и
гинекологии лечебного факультета
кМН Сафарова ОА



“Маточные выделения (месячные)
имеют многие женщины, но не все.
Они бывают у светлокожих с
женским обликом, но не у тех,
кто темен и мужеподобен...”

Аристотель, 384-322 до н.э.

СХЕМА БИОСИНТЕЗА ГОРМОНОВ В КОРЕ НАДПОЧЕЧНИКОВ



Источники андрогенов у женщин



Нарушения, обусловленные гиперандрогенемией

Акне, себорея
гирсутизм

- Блокада фолликулогенеза
- Ановуляция
- Кистозная дегенерация яичников

Гиперандрогенемия

Дефицит/отсутствие прогестерона

Метаболические нарушения

- углеводного обмена
- дислипидемии
- ожирение

Гиперплазия эндометрия

Бесплодие

Заболевания, сопровождающиеся гиперандрогемией

Заболевание

Источники андрогенов

СПЯ

Яичники

АГС = ВГКН =
дефицит 21-гидроксилазы

Надпочечники

Гиперпролактинемия

Надпочечники
или яичники

Синдром Иценко-
Кушинга

Надпочечники

Гиперандрогемия+
гиперкортицизм

Андрогенсекретирующие
опухоли

Опухоль

Вирилизация

Идиопатическая
андрогенизация

нет

▲ Дигидротестостерон

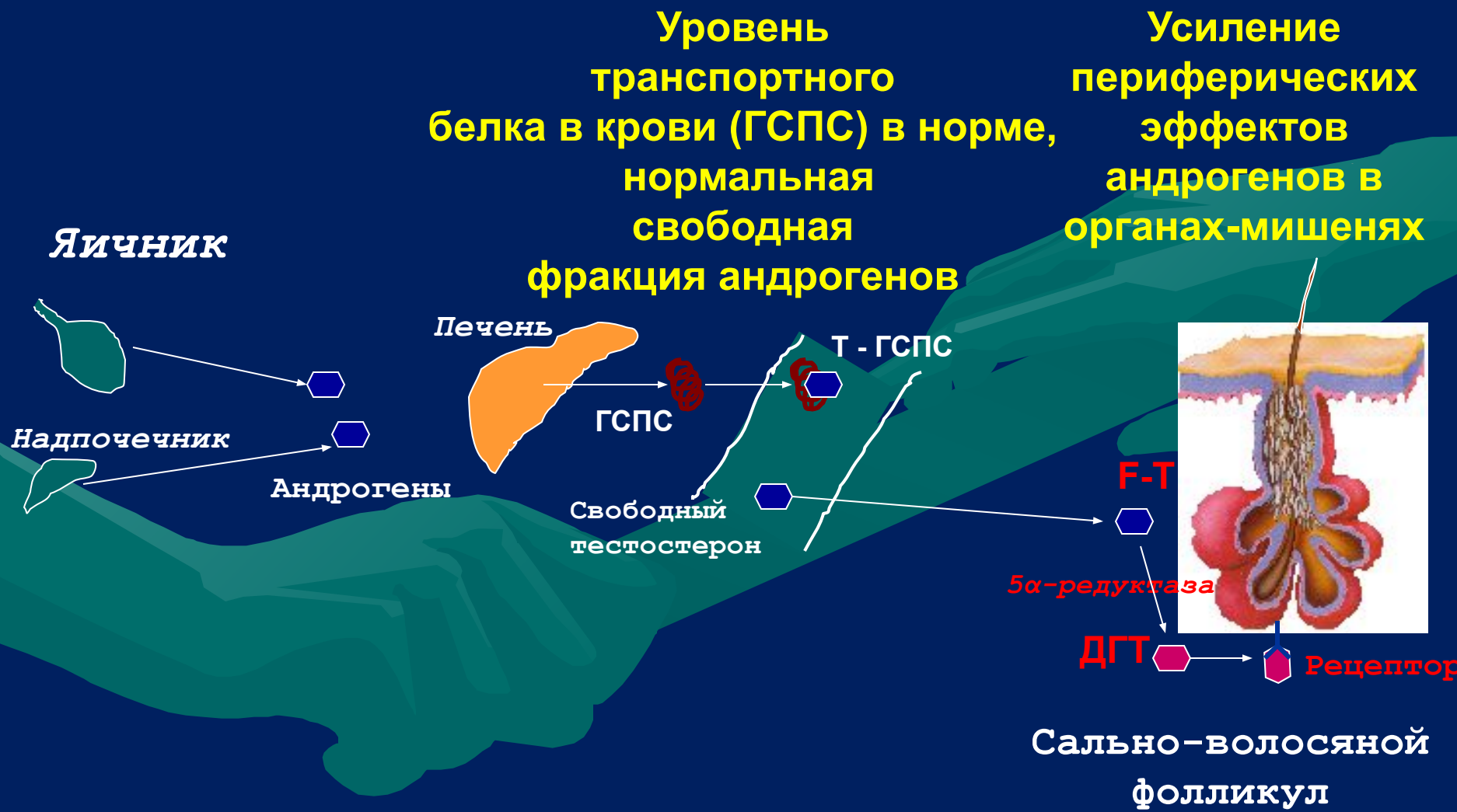

ИДИОПАТИЧЕСКАЯ
АНДРОГЕНИЗАЦИЯ
(АКНЕ, СЕБОРЕЯ,
ГИРСУТИЗМ)

Идиопатическая андрогенизация

- Повышение секреции дигидротестостерона вследствие повышения активности 5^{α} -редуктазы
- Повышение чувствительности рецепторов андрогенов сально-волосяных фолликулов к нормальному уровню андрогенов

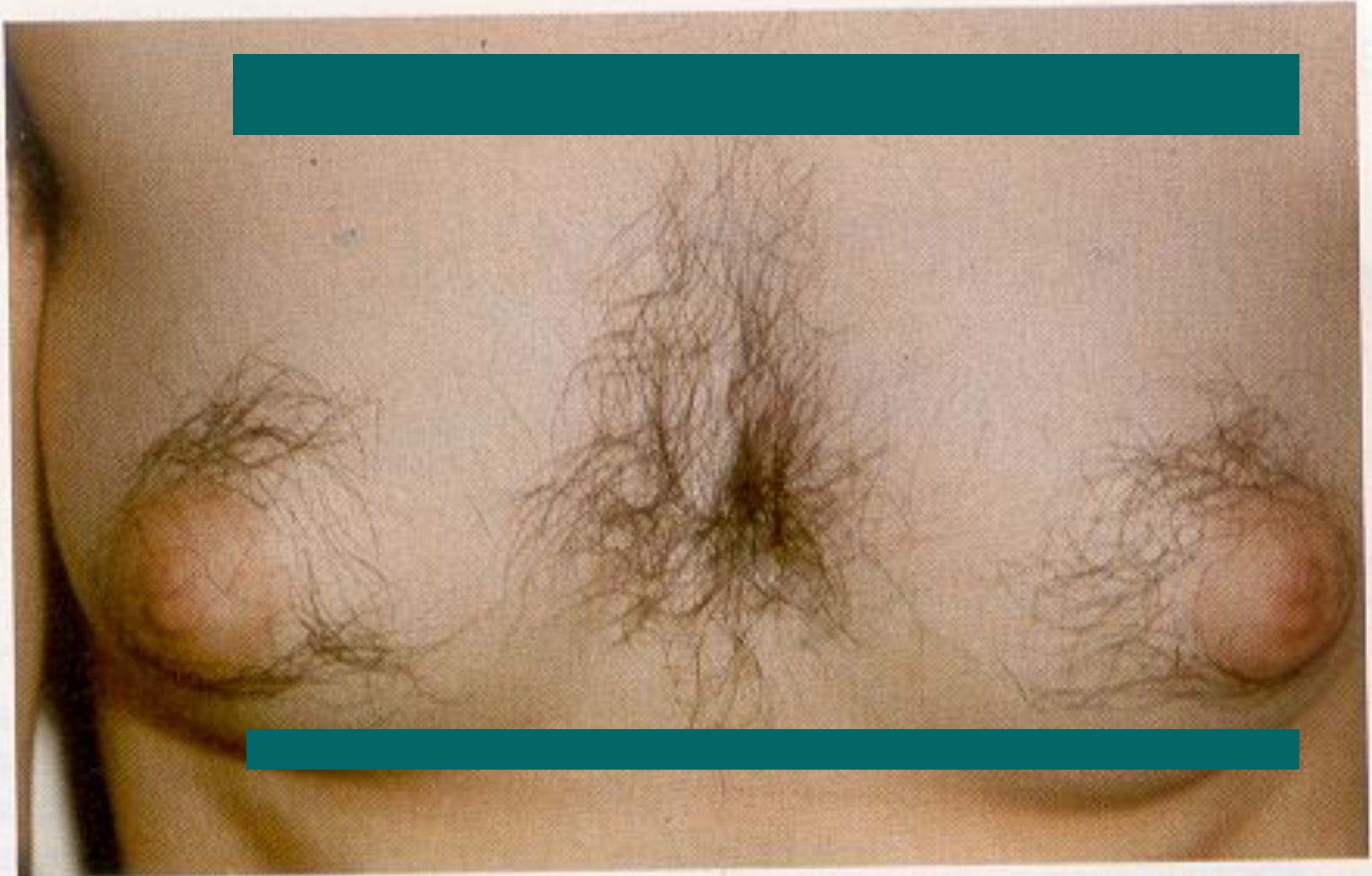Патогенетические механизмы развития симптомов андрогенизации

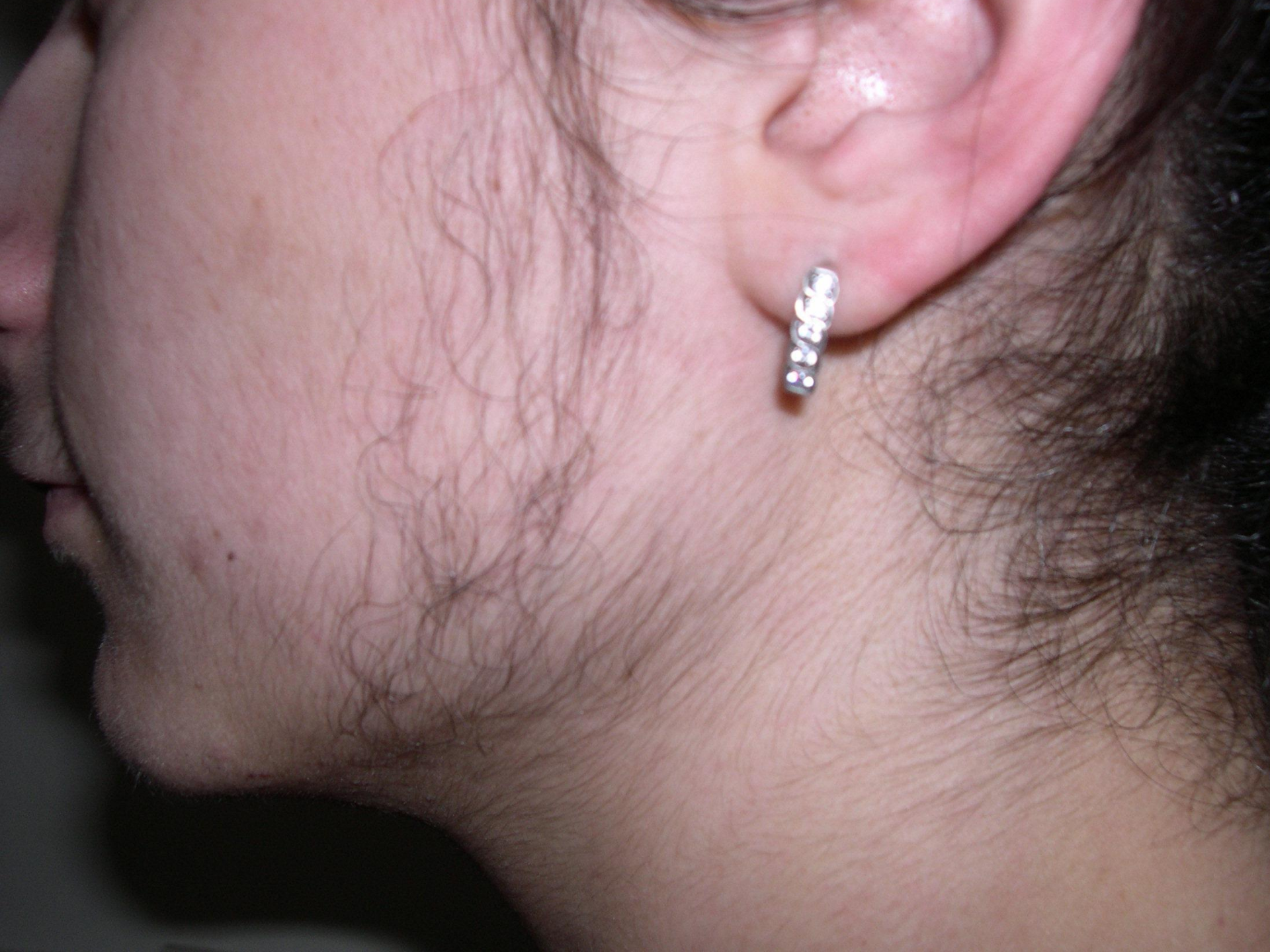

ГИРСУТИЗМ

Гирсутизм - это избыточный рост терминальных волос по мужскому типу у женщин, главным образом над верхней губой, на подбородке, боковой поверхности лица, груди, животе, верхних конечностях и бедрах. Рост волос на лобке также может быть по мужскому типу.

ВНЕШНИЕ ПРОЯВЛЕНИЯ ГИРСУТИЗМА





Определение степени оволосения по шкале Ферримана-Галлвея

1. Верхняя губа

- 1. Единичные волоски по наружному краю
- 2. Малые усики по наружному краю
- 3. Усы наружной половины губ
- 4. Усы по средней линии

2. Подбородок

- 1. Единичные рассеянные волосы
- 2. Рассеянные волосы
- 3. Полное покрытие редкими волосами
- 4. Полное обильное покрытие густыми волосами

3. Грудь

- 1. Единичные волосы вокруг сосков
- 2. Пункт 1 + по средней линии груди
- 3. Пункт 2 + дугообразный покров 3/4 груди
- 4. Полный покров

4. Верхняя половина спины

- 1. Отдельные рассеянные волоски
- 2. Более обильное оволосение
- 3. Полный покров незначительный
- 4. Полный покров обильный

5. Нижняя половина спины

- 1. Сакральный пучок
- 2. Пункт 1 + оволосение по латеральной поверхности
- 3. Покрытие 3/4 спины
- 4. Полный покров спины

6. Верхняя половина живота

- 1. Несколько волос по средней линии
- 2. Значительно больше волос по средней линии
- 3. Распространяется на половину живота
- 4. Полный покров

7. Нижняя половина живота

- 1. Несколько волос по средней линии
- 2. Штриховой рост по средней линии
- 3. Полоска волос по средней линии
- 4. Рост волос по типу перевернутой буквы У

8. Плечо

- 1. Разбросанный рост не более 1/4 поверхности
- 2. Рост на поверхности более 1/4
- 3. Полное покрытие редкими волосами
- 4. Полное покрытие густыми волосами

9. Бедро

- 1. Разбросанный рост не более 1/4 поверхности
- 2. Рост на поверхности более 1/4
- 3. Полное покрытие редкими волосами
- 4. Полное покрытие густыми волосами

10. Предплечье

- 1. Единичные волосы на задней поверхности
- 2. Покрытие 1/4 поверхности
- 3. Умеренное покрытие всей наружной поверхности
- 4. Умеренное густое покрытие

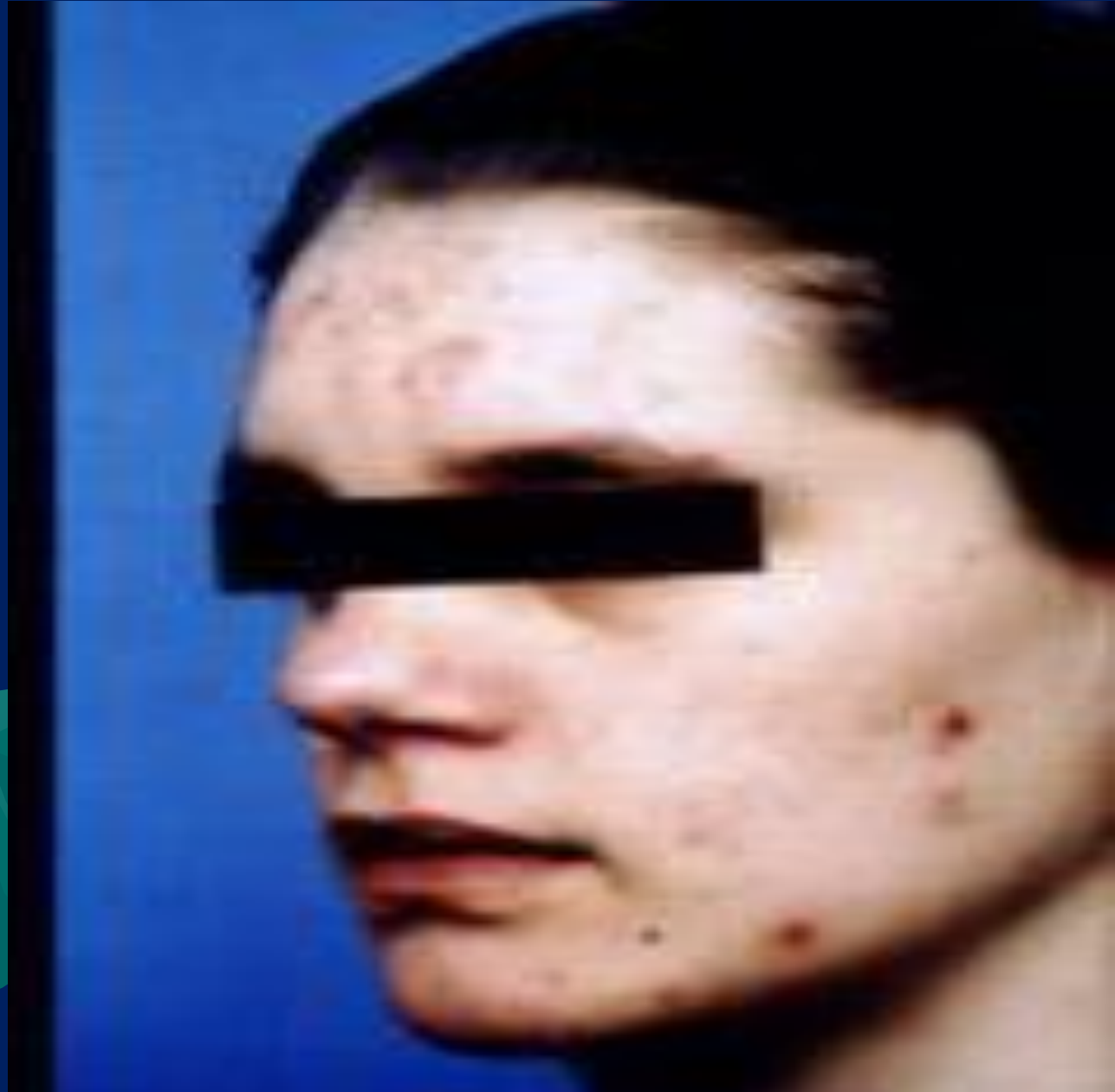11. Голень

- 1. Разбросанный рост не более 1/4 поверхности
- 2. Рост на поверхности более 1/4
- 3. Полное покрытие редкими волосами
- 4. Полное покрытие густыми волосами

Acne vulgaris

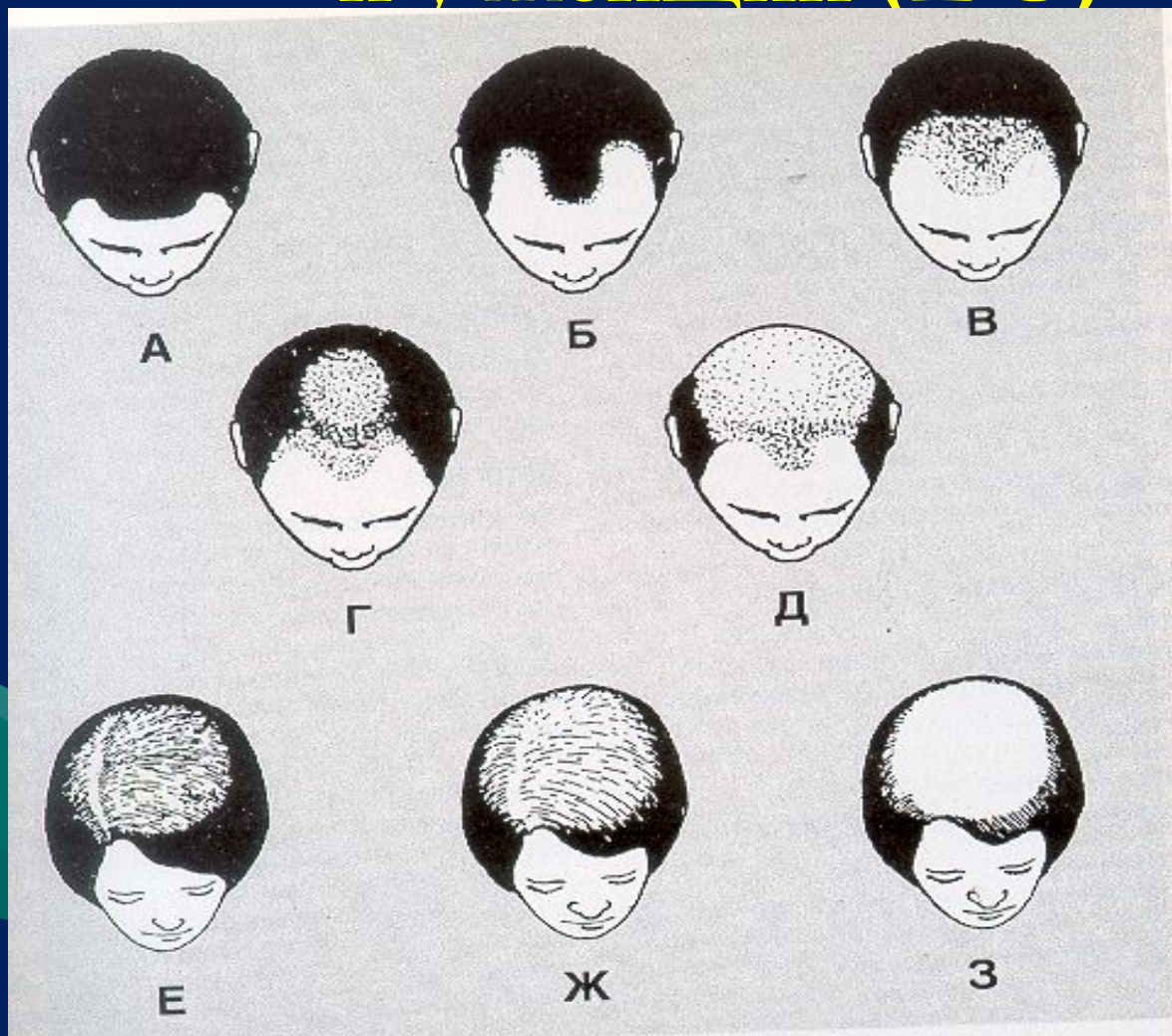
**Это хроническое заболевание
кожи, приводящее к возникновению
на коже папул, пустул, комедонов.
Располагаются на лице, особенно
на лбу и в области носогубного
треугольника, передней поверхности
грудной клетки, спине**

Вульгарные угри (acne vulgaris)



- **Себорея** - усиленная продукция кожного сала. Проявляется на волосистой части головы, лице, на передней поверхности грудной клетки, на спине, в области плеч

Андрогенетическая алопеция: характер облысения у мужчин (А-Д) и у женщин (Е-З)



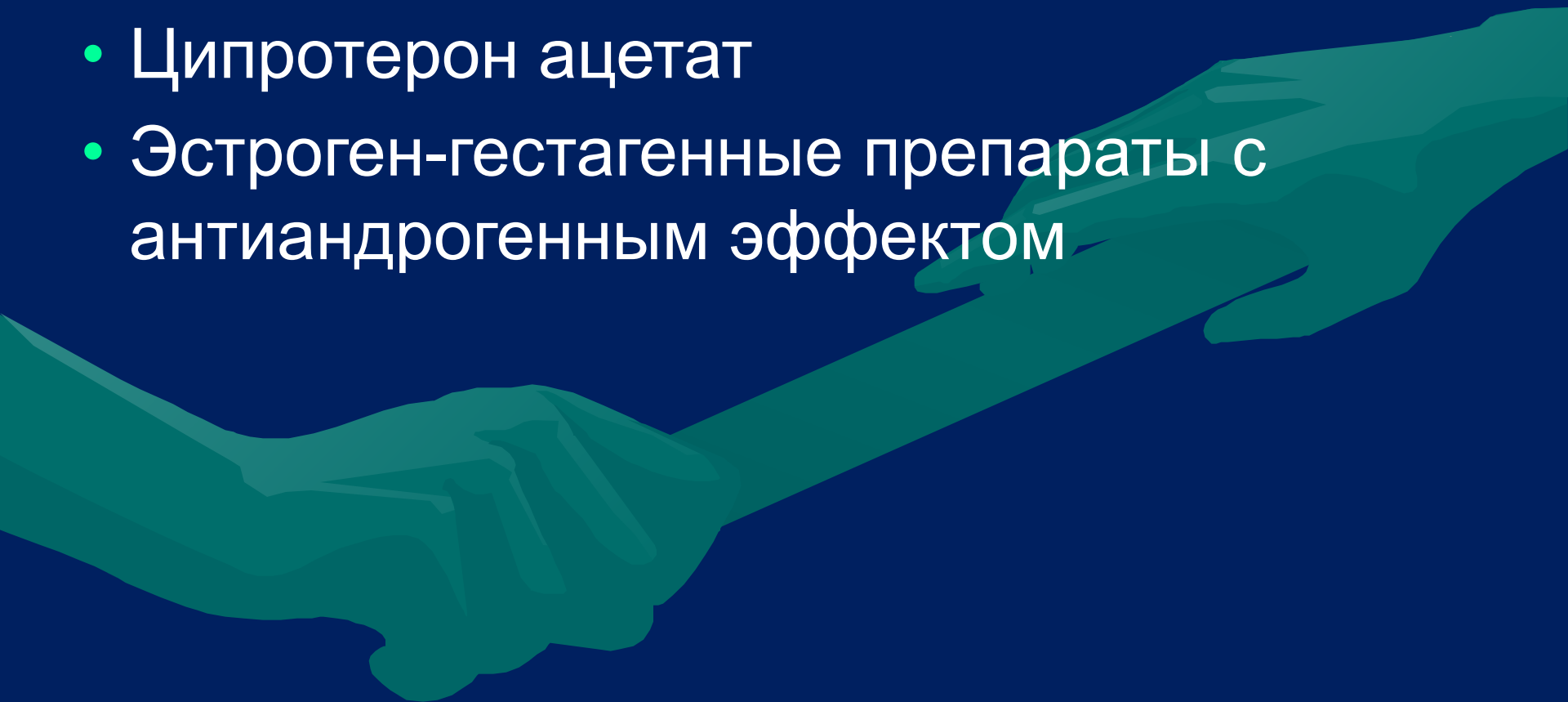Ludwig, 1977

Причины алопеции

- Недостаточность витаминов и/или белков в результате мальабсорбции или несбалансированной диеты
- Эндокринные нарушения (например, нарушение функции щитовидной железы; наступающие во время беременности или лактации)
- Частое мытье, высушивание, перманент, использование лаков
- Медикаментозное лечение
- Воздействие андрогенов - диффузная андрогензависимая алопеция (АЗА) встречается почти у 30% белых женщин до 50 лет.

Лечение симптомов идиопатической андрогенизации

- Ципротерон ацетат
- Эстроген-гестагенные препараты с антиандрогенным эффектом



A stylized illustration of two hands shaking, rendered in shades of green, set against a dark blue background. The hands are positioned horizontally across the middle of the frame, with the fingers interlocked in a firm grip.

СИНДРОМ ПОЛИКИСТОЗНЫХ ЯИЧНИКОВ

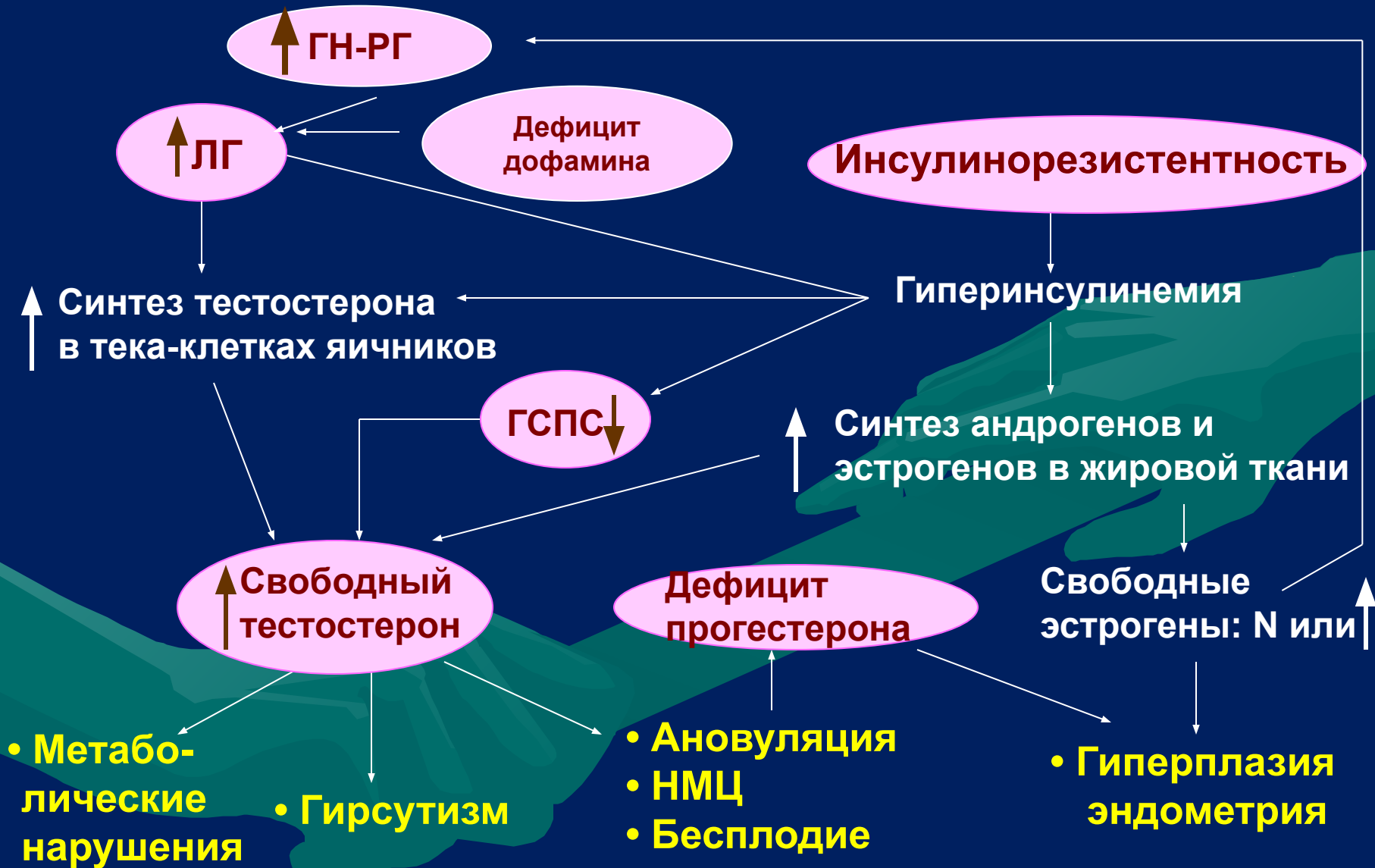
СПКЯ

– это синдром овариальной дисфункции

- Его кардинальные черты – это ановуляция и гиперандрогенемия в сочетании с поликистозными яичниками и отсутствие других эндокринных заболеваний (врожденной гиперплазии коры надпочечников, вирилизирующих опухолей, болезни Иценко-Кушинга, первичной гиперпролактинемии)

Патогенез

и клинические проявления СПЯ



Клинические проявления СПЯ

- *3 группы симптомов:*

- Метаболические нарушения
- Симптомы гиперандрогенемии
- Последствия ановуляции

Клиническая картина при СПЯ
гетерогенна, часто - стертое течение.

- **Патогномоничных признаков нет !**

I: Метаболические нарушения

Возможны:

- Ожирение
- Нарушения углеводного обмена (инсулинорезистентность, нарушение толерантности к глюкозе, сахарный диабет 2 типа)
- Дислипидемии

II: Симптомы гиперандрогенемии

- Это внешние патологические симптомы, развитие которых обусловлено андрогенами:
- Акне
- Себорея
- Гирсутизм
- Алопеция (облысение)
- Вирилизация (*развивается только при андрогенпродуцирующих опухолях*)



«андрогензависимая дермопатия»

III: Последствия ановуляции

Отсутствие овуляции

Дефицит прогестерона

- Нарушения менструального цикла: олиго-, опсо-, аменорея
- Гиперплазия эндометрия*
- Дисфункциональные маточные кровотечения

Бесплодие

* гиперплазии эндометрия также способствует гиперэстрогения и гиперинсулинемия

СПЯ: как поставить диагноз?

Диагноз СПЯ устанавливается
только по совокупности данных:

клинические симптомы +
гормональное обследование +

УЗИ яичников

Диагностика СПЯ

- Клиническая характеристика:
- Олигоменорея – 48%
- Аменорея II – 40%
- Регулярный цикл – 10%
- Бесплодие I – 75%
- Бесплодие II – 25%
- Гирсутизм – 80%
- Ожирение – 25% - 75%

Диагностика СПЯ

- Гормональное обследование:
- - ЛГ/ФСГ $> 2,0$
- - общего и свободного тестостерона, ГСПС ↓
- - повышение андростендиона
- - отрицательная проба с АКТГ
- - уровня инсулина натощак и/или после ПТГ
- - ПТГ - нарушение толерантности к глюкозе или сахарный диабет 2 типа, индекс Caro (<0.33)
- - уровень прогестерона во 2 фазу меньше 10 моль/л (ановуляция)
- - в 30% случаев – повышение пролактина

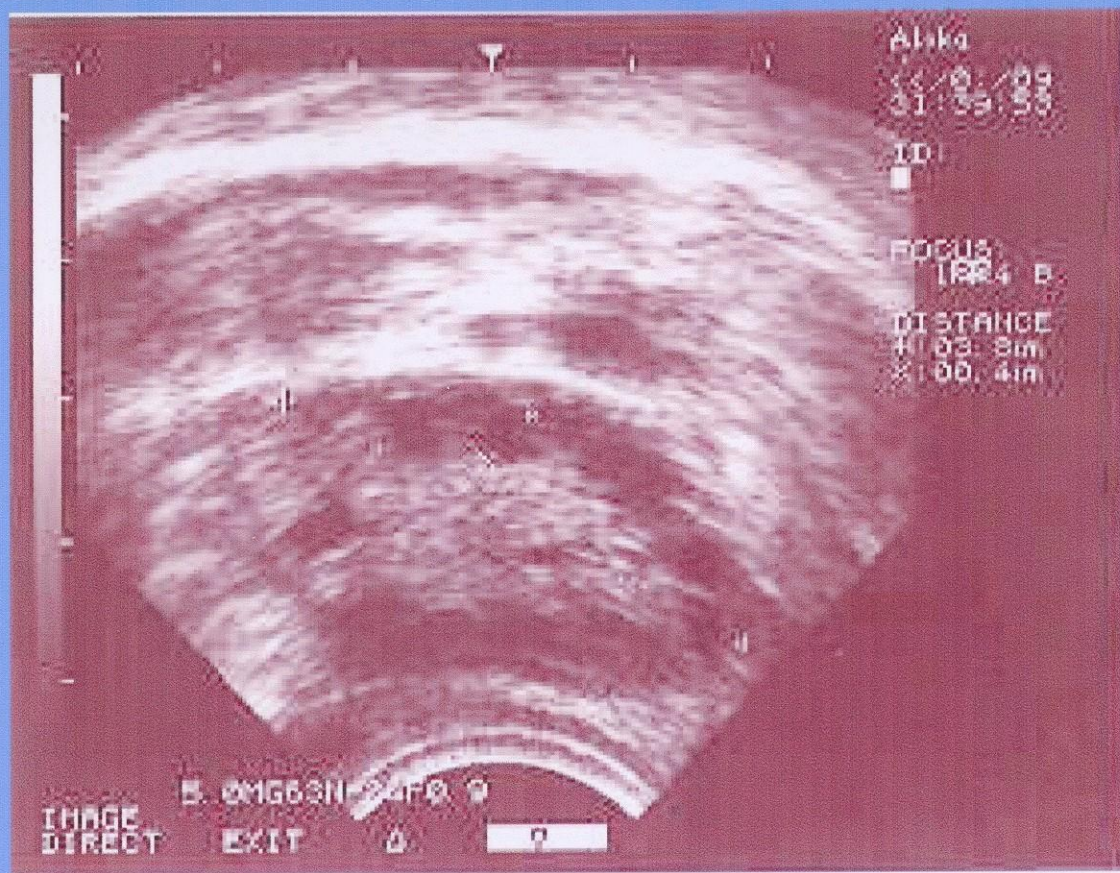
СИНДРОМ ИНСУЛИНОРЕЗИСТЕНТНОСТИ (ИР) КЛИНИКО-ЛАБОРАТОРНЫЕ ЗНАКИ

1. Классические проявления патологии углеводного обмена (НТГ / СД 2 типа)
2. Чёрный акантоз (*acanthosis nigricans*) как клинический маркёр ИР
3. Центральный тип ожирения (тип «яблока»)
4. ↑ индекса инсулинорезистентности:
Индекс Саго = глюкоза базальная / инсулин базальный
Индекс НОМА = инсулин базальный x глюкоза базальная / 22,5

Диагностика СПЯ

- Трансвагинальное УЗИ:
- - Симметричное 2-х стороннее увеличение яичников
- - объем яичников $> 9 \text{ см}^3$
- - 25% объема яичников - гиперплазированная строма
- - >10 атретичных фолликулов \varnothing до 10 мм по периферии под утолщенной капсулой

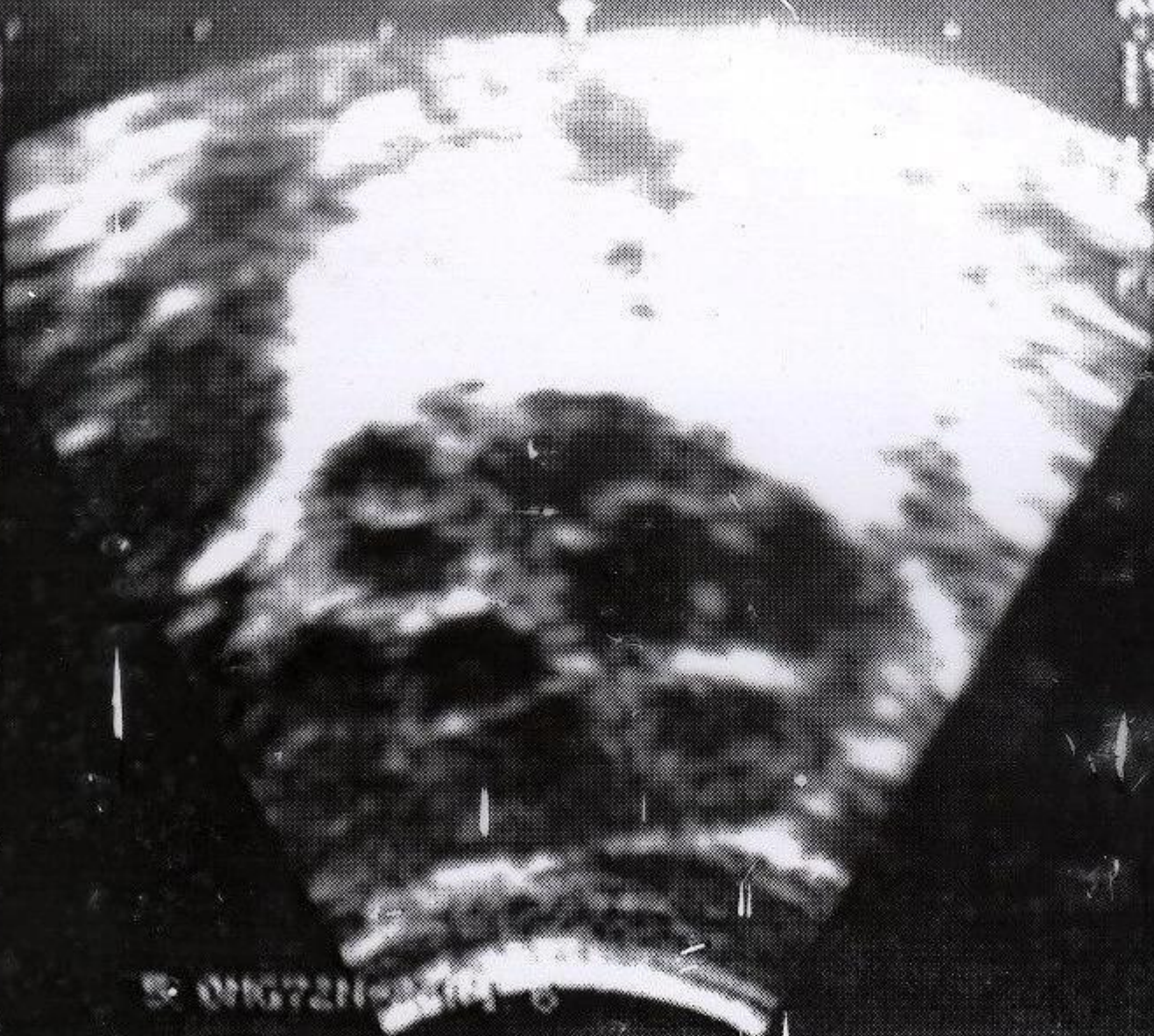
Ультразвуковая картина яичников больных с СПКЯ



ALB
19-88-72

FOCUS
1000 0

5-016721-200 0



Морфологическая картина яичников при СПЯ

- Снижение количества примордиальных и зреющих фолликулов, их выраженная атрезия
- Отсутствие желтого тела

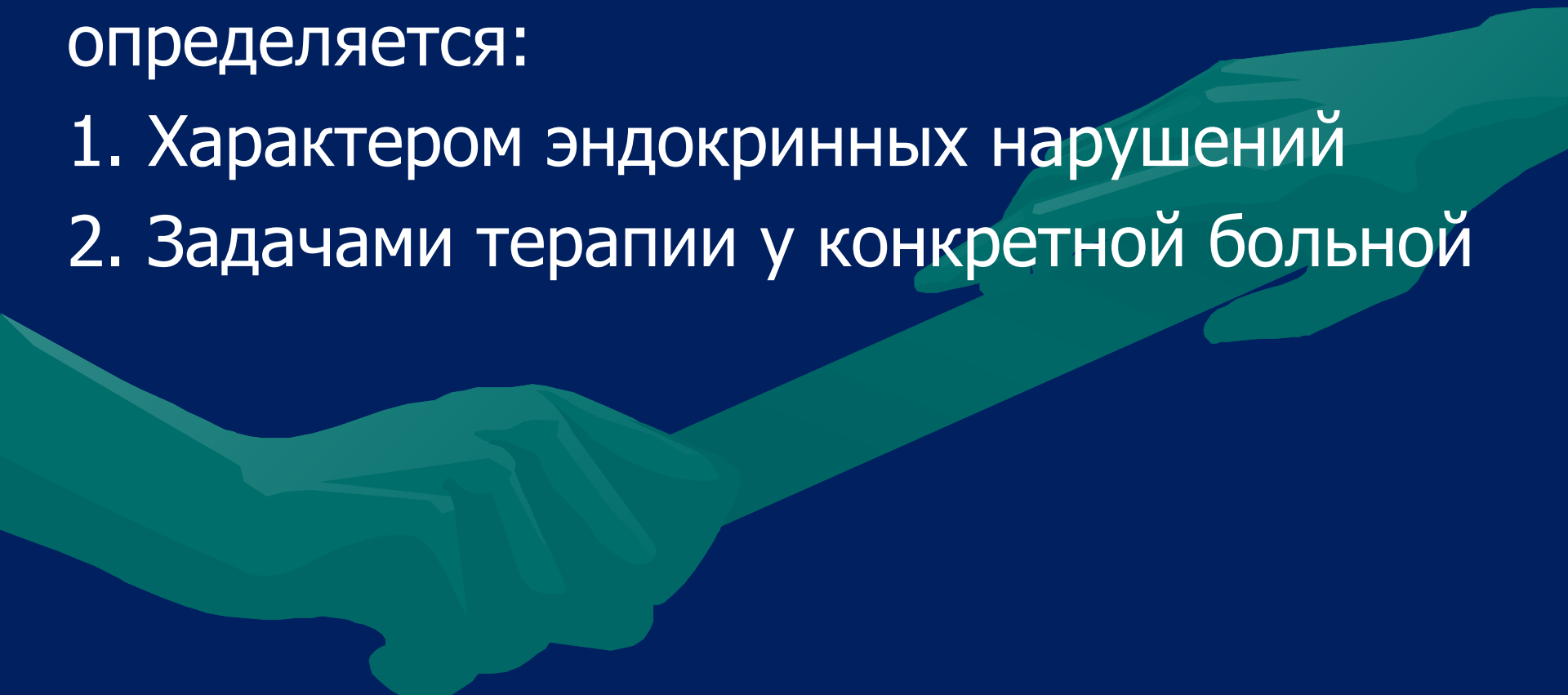
Отдаленные последствия СПЯ

- Онкологические заболевания (**риск рака эндометрия**)
- Сердечно-сосудистые заболевания (**частота гипертонической болезни в 4 раза выше, а риск инфаркта миокарда в 7 раз выше, чем в популяции**)
- **Сахарный диабет II типа** (**частота развития в 7 раз выше, чем в популяции**)

Лечение СПЯ

определяется:

1. Характером эндокринных нарушений
2. Задачами терапии у конкретной больной



МЕТОДЫ ЛЕЧЕНИЯ СПКЯ

- **КОНСЕРВАТИВНЫЕ МЕТОДЫ**

- а) Направленные на нормализацию массы тела и коррекцию метаболических нарушений

- б) Направленные на лечение симптомов андрогенизации

- в) Направленные на восстановление регулярного менструального цикла и фертильности

- **ОПЕРАТИВНЫЕ МЕТОДЫ**

Направленные на восстановление фертильности

Алгоритм терапии СПЯ

- **Подготовительный этап** - коррекция сопутствующих эндокринных нарушений, если таковые имеются: ожирения, инсулинорезистентности
- **Основной этап** - антиандрогенная терапия, регуляция менструального цикла и пр., в зависимости от задач терапии у конкретной пациентки
- **Дополнительный этап** - восстановление фертильности

Коррекция эндокринных нарушений при СПЯ:

- 1. При ожирении - снижение веса (диета, физические нагрузки, блокаторы кишечных липаз)
- 2. При инсулинорезистентности – *бигуаниды (метформин)*
- *Гестагены во 2 фазу м/ц*
- *КОК с антиандрогенным эффектом*
- *Стимуляции овуляции (при планировании беременности)*

Если женщина не планирует беременность, необходима контрацепция!

Андрокур - 10

- 1 таблетка СОДЕРЖИТ 10 МГ
ЦИПРОТЕРОНА АЦЕТАТА (ЦПА)

Показания:

ЛЕЧЕНИЕ СИМТОМОВ
АНДРОГЕНИЗАЦИИ У ЖЕНЩИН

Схема применения:

СОВМЕСТНО КОК В ТЕЧЕНИЕ 15 ДНЕЙ

Форма выпуска: 15 таблеток в упаковке

Терапия алопеции

- При применении КОК в сочетании с андрокуром 10:
- Стабилизация процесса – через 4 месяца терапии
- Возобновление роста волос на голове – через 6-9 месяцев терапии
- Полная ликвидация зон облысения – через 3-4 года терапии

Препараты, применяющиеся для индукции овуляции при СПЯ

Кломифен цитрат – по 50-150 мг с 5 по 9 д.ц. в течение 3-4 месяцев

Частота наступления беременности: 30-60%

Частота многоплодной беременности: 8-14%

Частота синдрома гиперстимуляции яичников: 3-9%

Бромокриптин - по 2.5мг 2р. в день в течение 0.5г

Частота наступления беременности: 40-70%

Частота многоплодной беременности: 0%

Частота синдрома гиперстимуляции яичников: 0%

Гонадотропины (Пурегон, Гонал-Ф) – по 50-100 ЕД п/к

с 3 д.ц. под УЗ-контролем

Частота наступления беременности: 30-70%

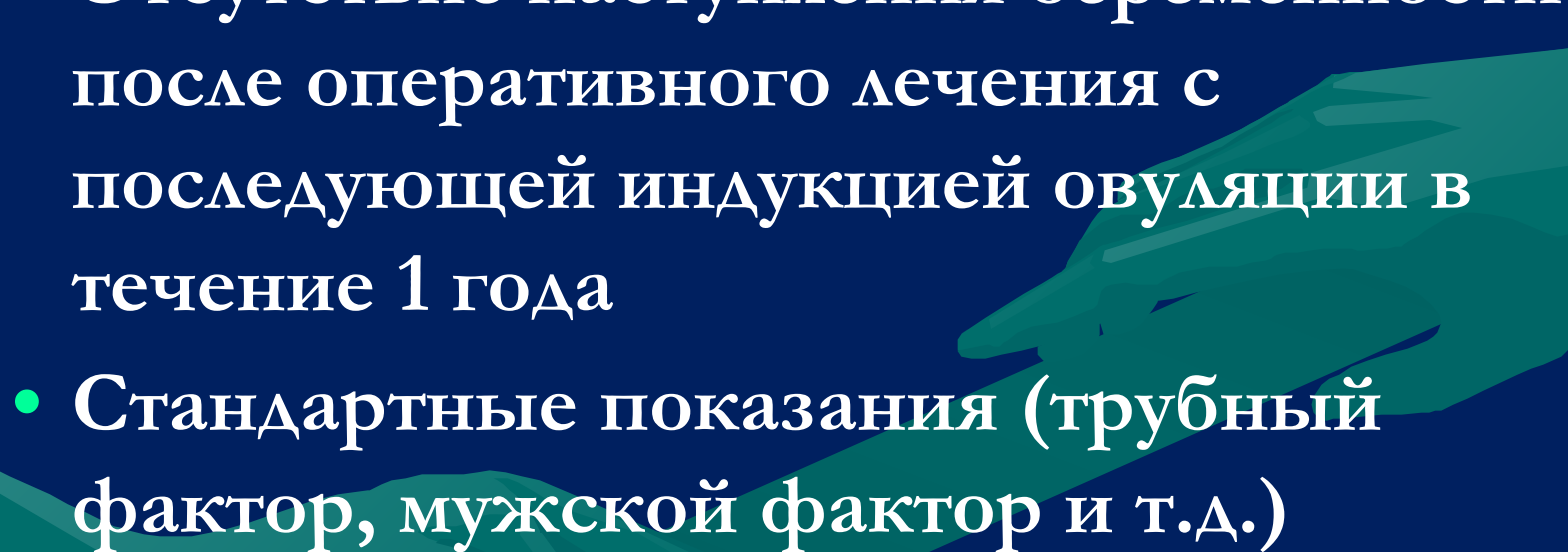
Частота многоплодной беременности: 30-60%

Частота синдрома гиперстимуляции яичников: 14-21%

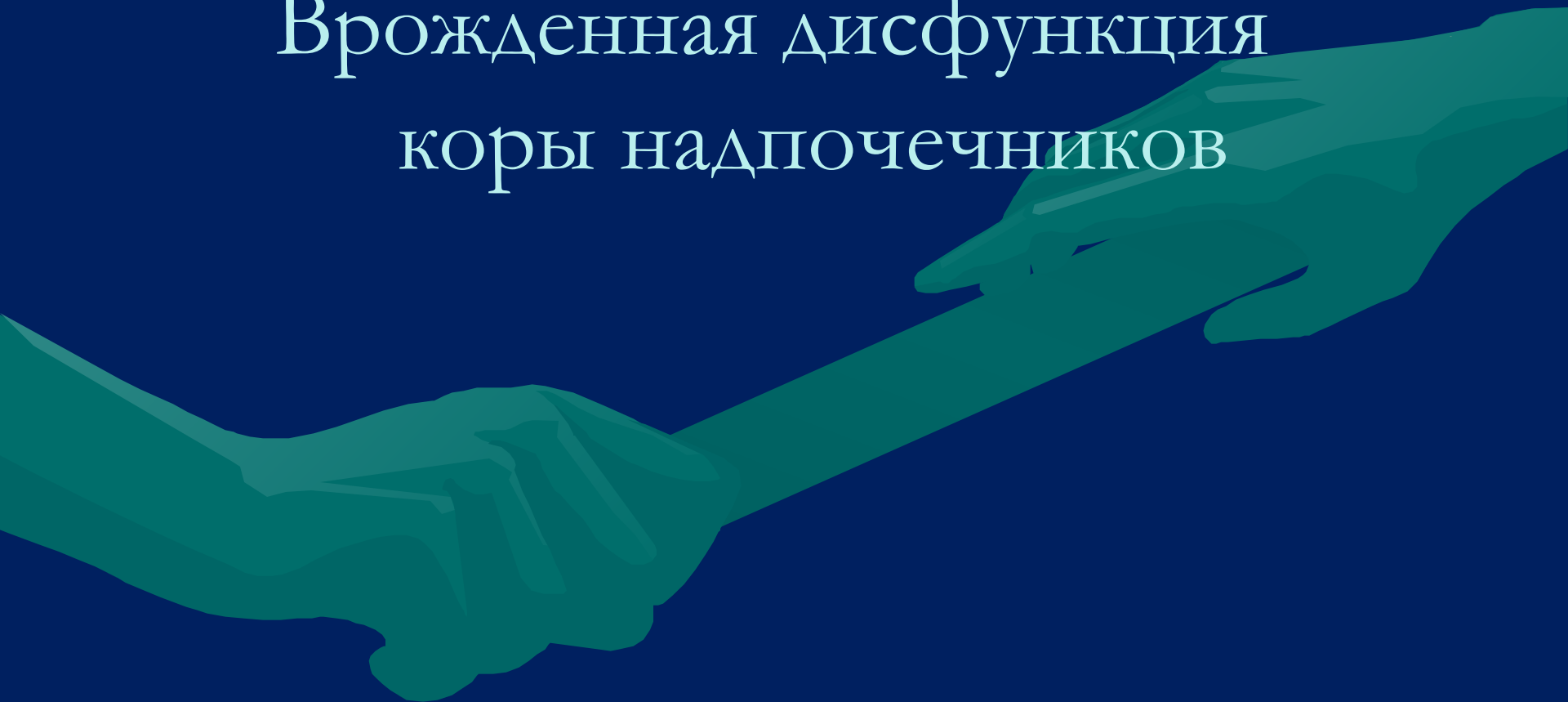Оперативные методы лечения

- Оперативная лапароскопия
- **ЦЕЛЬ: ВОССТАНОВЛЕНИЕ ФЕРТИЛЬНОСТИ**
- Применяется при отсутствии наступления беременности на фоне индукции овуляции в течение 1 года

Показания к ЭКО у больных СПЯ

- Отсутствие наступления беременности после оперативного лечения с последующей индукцией овуляции в течение 1 года
 - Стандартные показания (трубный фактор, мужской фактор и т.д.)
- 

Врожденная дисфункция коры надпочечников



Врожденная дисфункция коры надпочечников

Врожденная дисфункция коры надпочечников (ВДКН)

- Вариант одной из форм АГС, т. е. нарушения синтеза стероидов коры надпочечников, в результате которого в ней повышается синтез андрогенов.

Врожденная дисфункция коры надпочечников

ЭТИОПАТОГЕНЕЗ

- Причиной гиперпродукции андрогенов является дефицит энзимной системы P-450 C21-гидроксилазы.
- Ген, экспрессирующий эту систему, локализуется в коротком плече 6-й аутосомы.
- Мутация этого гена обуславливает уменьшение образования P-450 C21-гидроксилазы и приводит к накоплению предшественника андрогенов — 17-ОНП, который превращается в андростендион — ДЭА и Тст.

Врожденная дисфункция коры надпочечников

- Дефицит энзимной системы наследуется рецессивно, и клинические симптомы гиперандрогении манифестируют у 25 % потомства, если мутантный ген имеется у обоих родителей.
- В 50 % случаев дети являются носителями мутантного гена.
- Клинические проявления и носительство мутантного гена чаще встречаются у женщин Испании, Италии, Израиля.

Врожденная дисфункция коры надпочечников

- Дефицит энзимной системы наследуется рецессивно, и клинические симптомы гиперандрогении манифестируют у 25 % потомства, если мутантный ген имеется у обоих родителей.
- В 50 % случаев дети являются носителями мутантного гена.
- Клинические проявления и носительство мутантного гена чаще встречаются у женщин Испании, Италии, Израиля.

Врожденная дисфункция коры надпочечников

Клинические проявления АГС

зависят от:

- степени дефицита энзимной системы
- и периода жизни, в котором увеличивается синтез андрогенов.
- В случаях классического АГС, называемого **простой** **вирилизирующей формой АГС**, гиперандрогения начинается во внутриутробном периоде на 11—12-й неделе с началом гормональной функции коры надпочечников.

Врожденная дисфункция коры надпочечников

В норме сразу после рождения ребенка фетальная зона коры надпочечников (синтезирует ДЭА-С) подвергается инволюции.

- При АГС она остается гиперплазированной, чем и обусловлено второе название АГС — «врожденная гиперплазия коры надпочечников».

Врожденная дисфункция коры надпочечников

Гиперандрогения, начавшаяся внутриутробно на 11-12-й неделе беременности, вызывает вирилизацию наружных половых органов плода женского пола:

- пенисообразное развитие клитора,
- неразделение урогенитального синуса (нижней трети влагалища и уретры),
- слияние нижней трети больших срамных губ.
- при рождении ребенка может быть неправильно установлен его пол, если перечисленные нарушения оценивались как гипоспадия и крипторхизм мальчиков.

Врожденная дисфункция коры надпочечников

- Гиперандрогения, продолжающаяся в раннем детском возрасте, вызывает быстрый рост и развитие мышечной ткани, раннее половое оволосение, которое к 10-12 годам приобретает характер вирильного гипертрихоза.
- В яичниках нарушается фолликулогенез, отсутствует овуляция, менархе не наступает, развивается аменорея. Такие дети являются пациентами педиатров, т.к. клиническая симптоматика еще в раннем детском возрасте заставляет их родителей обращаться к врачу.
- Частота этой патологии составляет 1 на 1500 родов. Эта патология является *гетеросексуальной формой ППР*.

Врожденная дисфункция коры надпочечников

- *Гораздо чаще встречается так называемая не классическая, мягкая или поздняя форма АГС, которую называли врожденная дисфункция коры надпочечников (ВДКН).*
- При этой форме дефект синтеза стероидов в коре надпочечников манифестирует в более позднем возрасте, **в периоде адренархе** (в пубертатном возрасте), или даже **во втором десятилетии жизни после родов, аборт**ов, т. е. в периоды физиологического усиления гормональной функции коры надпочечников.

Врожденная дисфункция коры надпочечников

Клиническая картина

Пубертатная форма ВДКН.

Избыточное образование андрогенов начинается с наступлением периода адренархе и совпадает с физиологической активацией гормональной функции надпочечников.

- Весьма характерным для таких девочек является быстрый рост, превышающий обычный «скачок роста», в связи с чем они обычно выше своих сверстниц.
- В их телосложении также проявляется влияние андрогенов: широкие плечи, суженный таз, отсутствие жировых отложений на бедрах и ягодицах, несколько гипопластичные молочные железы.
- Все это придает облику девушек так называемый спортивный тип, они охотно занимаются спортом.

Врожденная дисфункция коры надпочечников

Клиническая картина

Пубертатная форма ВДКН.

- Постоянным симптомом является гирсутизм, обычно не очень сильно выраженный :
- единичные стержневые волосы над верхней губой, щеках (бакенбарды), на околососковых полях; отмечается оволосение белой линии живота, промежности, йедед, голеней.
- Проявлением гиперандрогении служат множественные угри, пористая жирная кожа лица и спины.
- Нередко отмечается умеренная гипоплазия малых и больших половых губ, несколько увеличенное расстояние от основания клитора до наружного отверстия уретры, умеренно выраженная гипоплазия матки.
- Менархе у большинства наступает в 14-16 лет, менструации носят нерегулярный характер и имеют тенденцию к задержкам.

Врожденная дисфункция коры надпочечников

Постпубертатная форма ВДКН

- Молодые женщины, живущие половой жизнью, обращаются к врачу по поводу нерегулярных скудных менструаций, отсутствия беременности, гирсутизма. Нередко у них отмечаются самопроизвольные прерывания беременности в ранние сроки (5-10 нед.).
- Удаётся выяснить, что у таких пациенток вскоре после менархе были задержки менструации, а половое оволосение сразу приобрело избыточный характер. Эти симптомы указывают на начало гиперандрогении еще в пубертатном возрасте.

Врожденная дисфункция коры надпочечников

Постпубертатная форма ВДКН

Избыточное выделение андрогенов тормозит выделение гонадотропинов и нарушает циклические процессы в яичниках. При этом возможны различные степени нарушения функции яичников:

- подавляется рост и созревание фолликулов на ранних стадиях фолликулогенеза;
- тормозится рост, созревание фолликулов и яйцеклетки, неспособной овулировать, что проявляется ановуляцией;
- овуляция происходит, но развившееся желтое тело неполноценно; несмотря на регулярные менструации, имеется недостаточность лютеиновой фазы цикла.

Для всех этих вариантов гиподисфункции яичников характерно бесплодие;

- беременность возможна, но обычно прерывается самопроизвольно на ранних стадиях, до образования плаценты.

Врожденная дисфункция коры надпочечников

Постпубертатная форма ВДКН

- И хотя наступает овуляция, происходит зачатие и имплантация эмбриона, но желтое тело беременности неполноценно в условиях гиперандрогении и беременность прерывается.
- Этому также способствует склерозирование сосудов эндо- и миометрия и хориона, наблюдающееся при гиперандрогении.
- В эндометрии возникают разрывы сосудов с кровоизлияниями в децидуальную оболочку. Образуются гематомы, и происходит отслойка хориальной ткани.
- Частота невынашивания беременности достигает 26 %, примерно 1 в 17 % наблюдений происходит гибель зародыша и прекращение развития беременности.

Врожденная дисфункция коры надпочечников

Диагностика

Важная роль принадлежит гормональным исследованиям.

До настоящего времени диагностическую ценность сохраняет определение 17-КС — метаболитов андрогенов в моче до и после приема глюкокортикоидных препаратов (проба с дексаметазоном).

Более точные данные получают при определении ДЭА-С, Тст и 17-ОНП до и после указанной пробы.

Снижение содержания 17-КС в моче и Тст, 17-ОНП и ДЭА-С в крови после применения препаратов, тормозящих выделение АКТГ, указывает на надпочечниковое происхождение андрогенов.

Существенную диагностическую роль играет проба с препаратами АКТГ (синактен депо).

Врожденная дисфункция коры надпочечников

Итак, диагностика ВДКН основана на следующих признаках:

- указание на наличие гирсутизма и невынашивание ранних сроков у сестер и родственниц по материнской и отцовской линии;
- позднее менархе (15-16 лет);
- гирсутизм и нерегулярные менструации с периода менархе;
- повышенное содержание Тст, ДЭА-С, ДЭА и 17-ОНП в крови и уменьшение его до нормы после приема дексаметазона;
- повышение уровня 17-ОНП после пробы с синактеном депо (препарат АКГТ).

Врожденная дисфункция коры надпочечников

Лечение

- Для коррекции нарушений гормональной функции коры надпочечников используют глюкокортикоидные препараты.
- В настоящее время чаще всего применяют дексаметазон. Дозу препарата определяют под контролем содержания Тст, ДЭА-С и 17-ОНП в крови, уровень которых на фоне приема дексаметазона не должен превышать нормы.
- измерение базальной T° и изменение характера менструального цикла. Укорочение интервалов между менструациями, появление двухфазной температуры служат достоверными признаками эффективности лечения.

Врожденная дисфункция коры надпочечников

Лечение при беременности

- На фоне такого, лечения у женщин часто наступает беременность.
- При этом терапию глюкокортикоидными препаратами прерывать не следует во избежание самопроизвольного выкидыша или прекращения развития оплодотворенной яйцеклетки.
- Вопрос о длительности гормональной терапии во время беременности и целесообразности ее сочетания с другими препаратами решается индивидуально в каждом конкретном случае.

Врожденная дисфункция коры надпочечников

Лечение

- Для уменьшения гирсутизма чаще всего применяют ОК, содержащие эстрогены и гестагены.
- Под влиянием E2, содержащегося в препаратах, свободный Тст переходит в связанные с белком формы, так как эстрогены повышают содержание в крови ГСПС.
- Уровень свободного Тст снижается, и уменьшается гирсутизм.

Врожденная дисфункция коры надпочечников

- Применение гормональных контрацептивов у женщин с ВДКН не должно быть длительным. Антигонадотропный эффект препаратов подавляет образование гонадотропинов в передней доле гипофиза, что нежелательно при данной патологии, при которой функция яичников угнетена.

Врожденная дисфункция коры надпочечников

ВДКН чаще не сопровождается метаболическими нарушениями и ГЭ, присущими СПКЯ.

- Поэтому, если пациентка не делает проблемы из гирсутизма и нерегулярных месячных с интервалом 30-40 дней и особенно если у нее были благополучно закончившиеся беременности, а в новой беременности она не заинтересована, терапия глюкокортикоидными препаратами не показана.

Благодарю
за внимание

