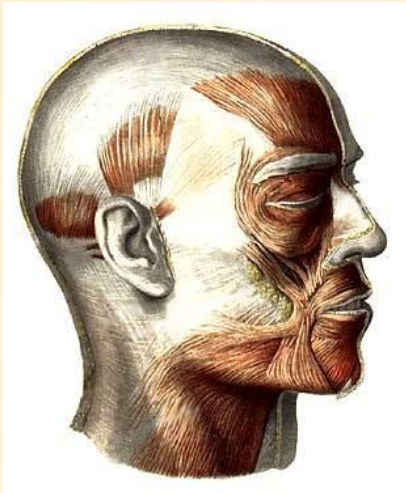


Мышцы головы



Мимические мышцы

1. Затылочно-лобная мышца

Имеет два брюшка – затылочное и лобное.

Лобное
брюшко

Сухожильный шлем

Затылочное
брюшко

Затылочное брюшко

Начало: верхняя выйная линия затылочной кости и сосцевидный отросток височной кости.

Прикрепление: сухожильный шлем.

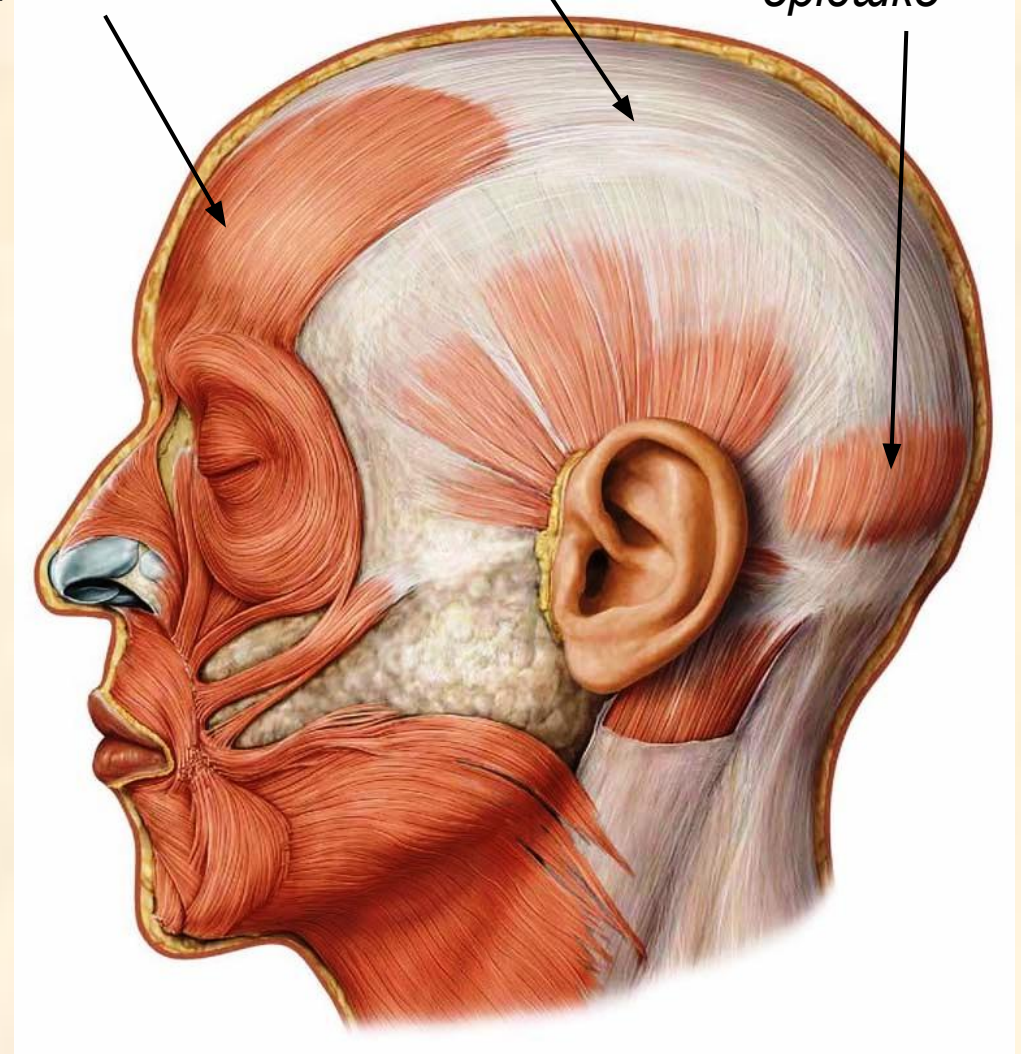
Функция: тянет кожу волосистой части головы назад.

Лобное брюшко

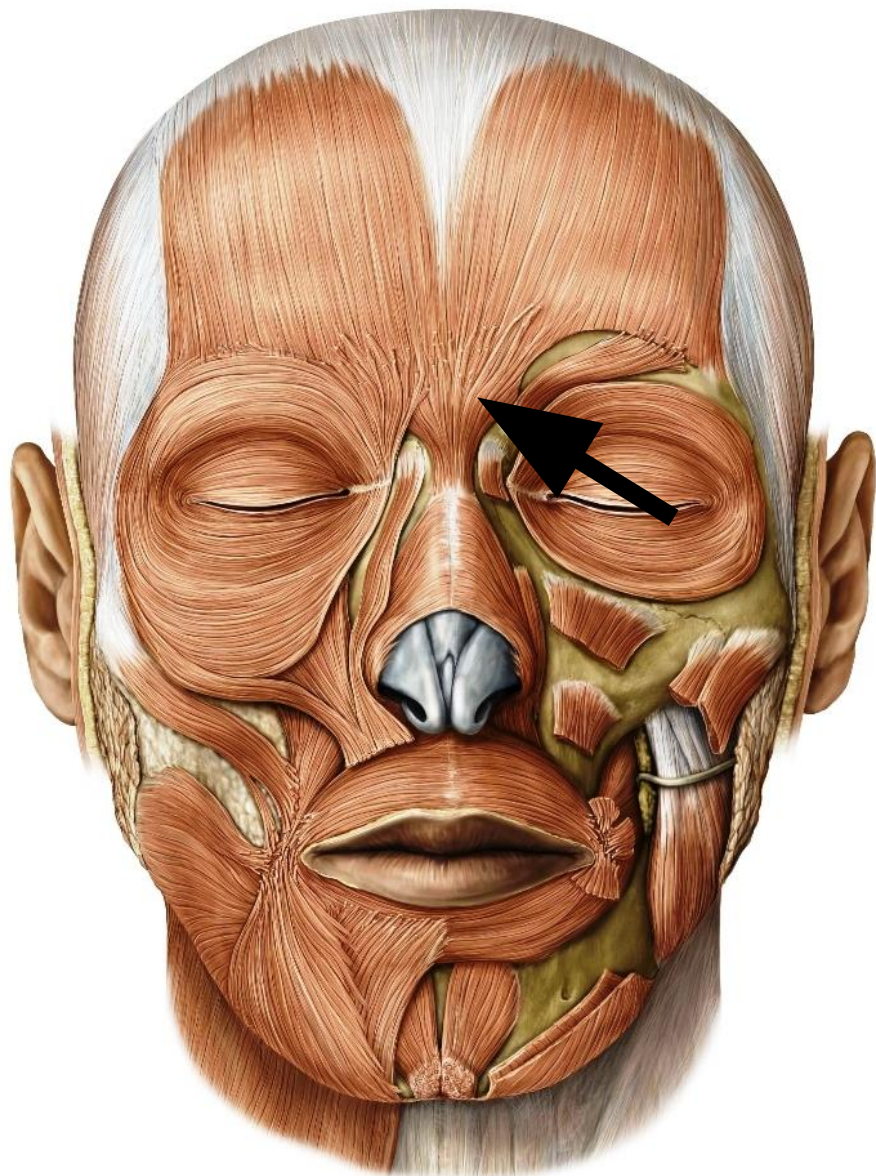Начало: сухожильный шлем

Прикрепление: кожа бровей

Функция: тянет бровь
кверху



2. Мышца гордецов

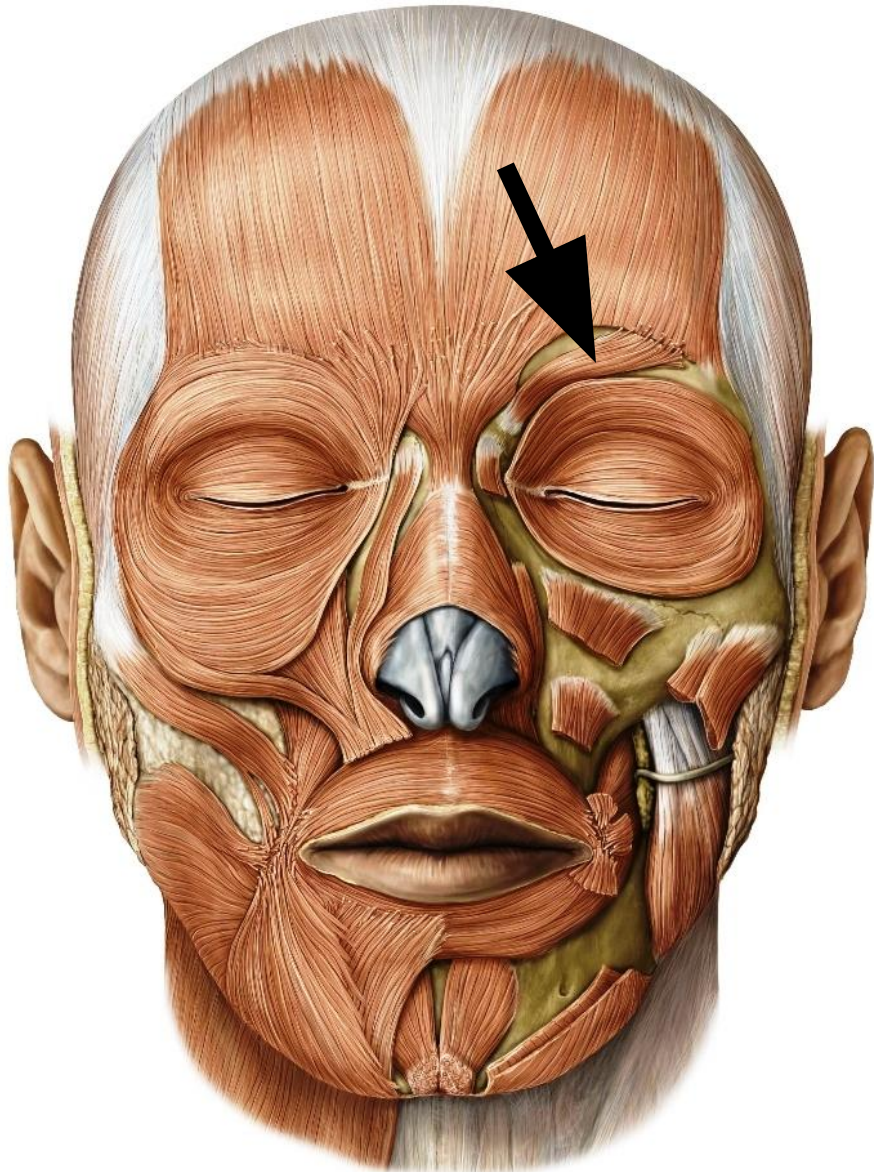


Начало: носовая кость

Прикрепление: кожа между бровей

Функция: образует поперечные складки на переносье

3. Мышца, сморщивающая бровь

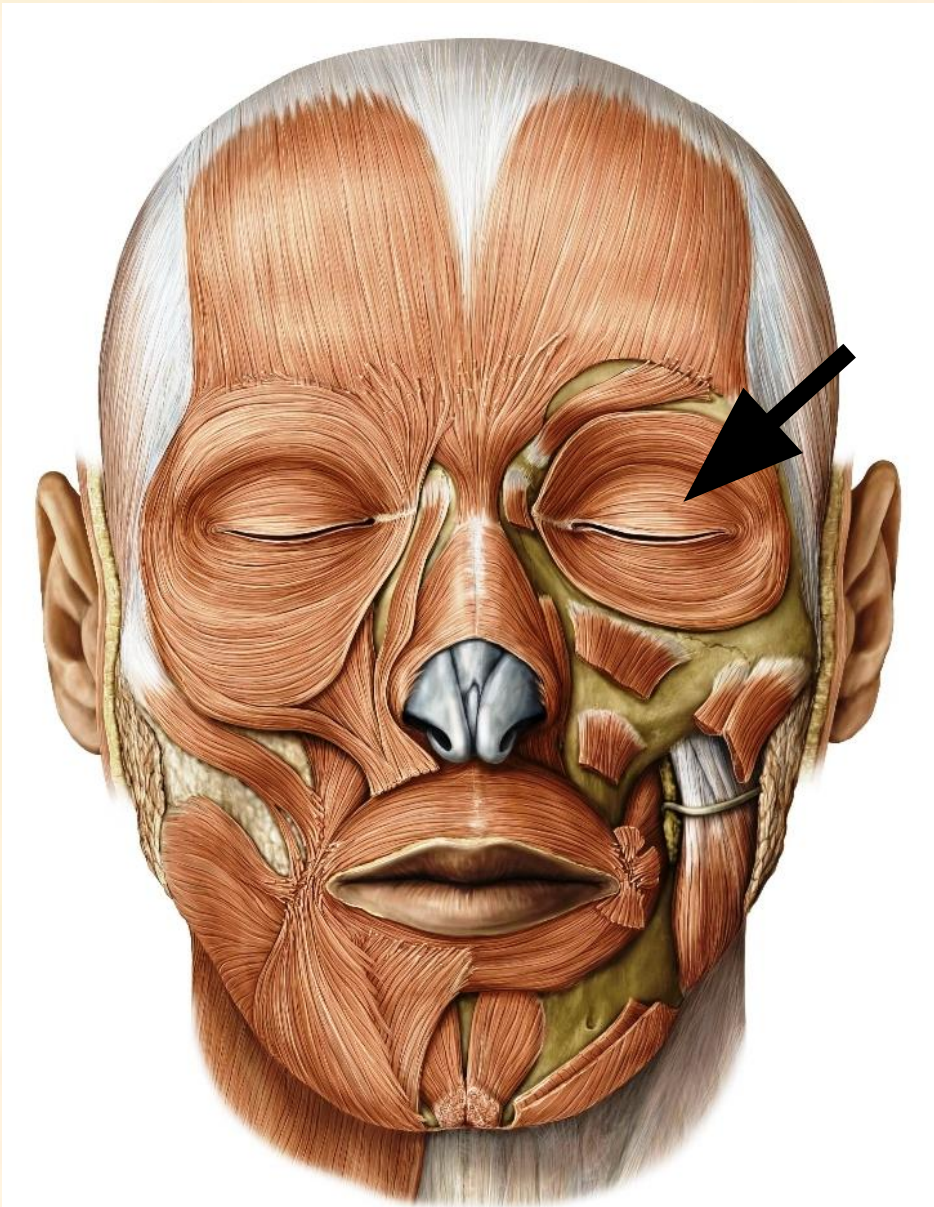


Начало: медиальная часть надбровной дуги

Прикрепление: кожа бровей

Функция: сближает брови, образует вертикальные складки над переносьем

4. Круговая мышца глаза



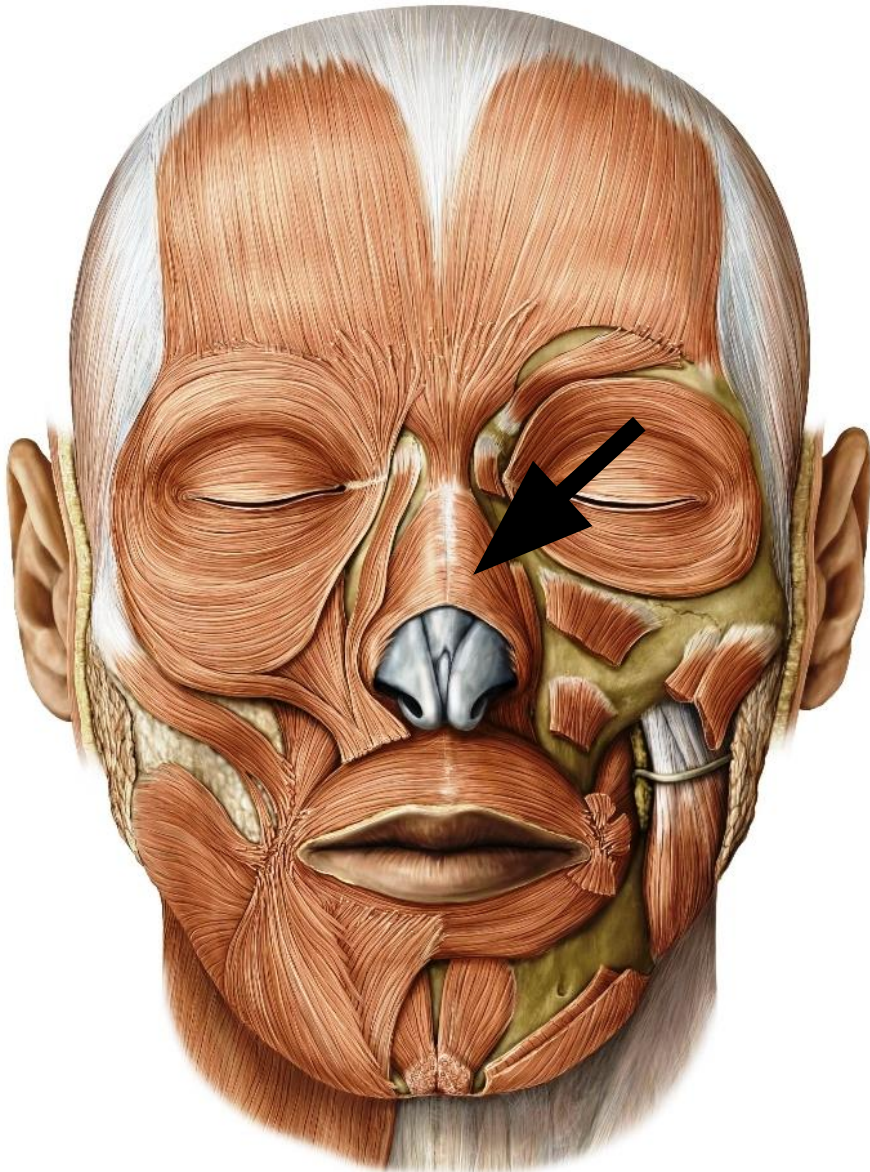
Располагается по периферии окружности глазницы, в толще век, вплетается в стенку слезного мешка.

Включает 3 части:

- вековую
- глазничную
- слезную

Функция: является сфинктером глазной щели, смыкает веки, расширяет слезный мешок

5. Носовая мышца

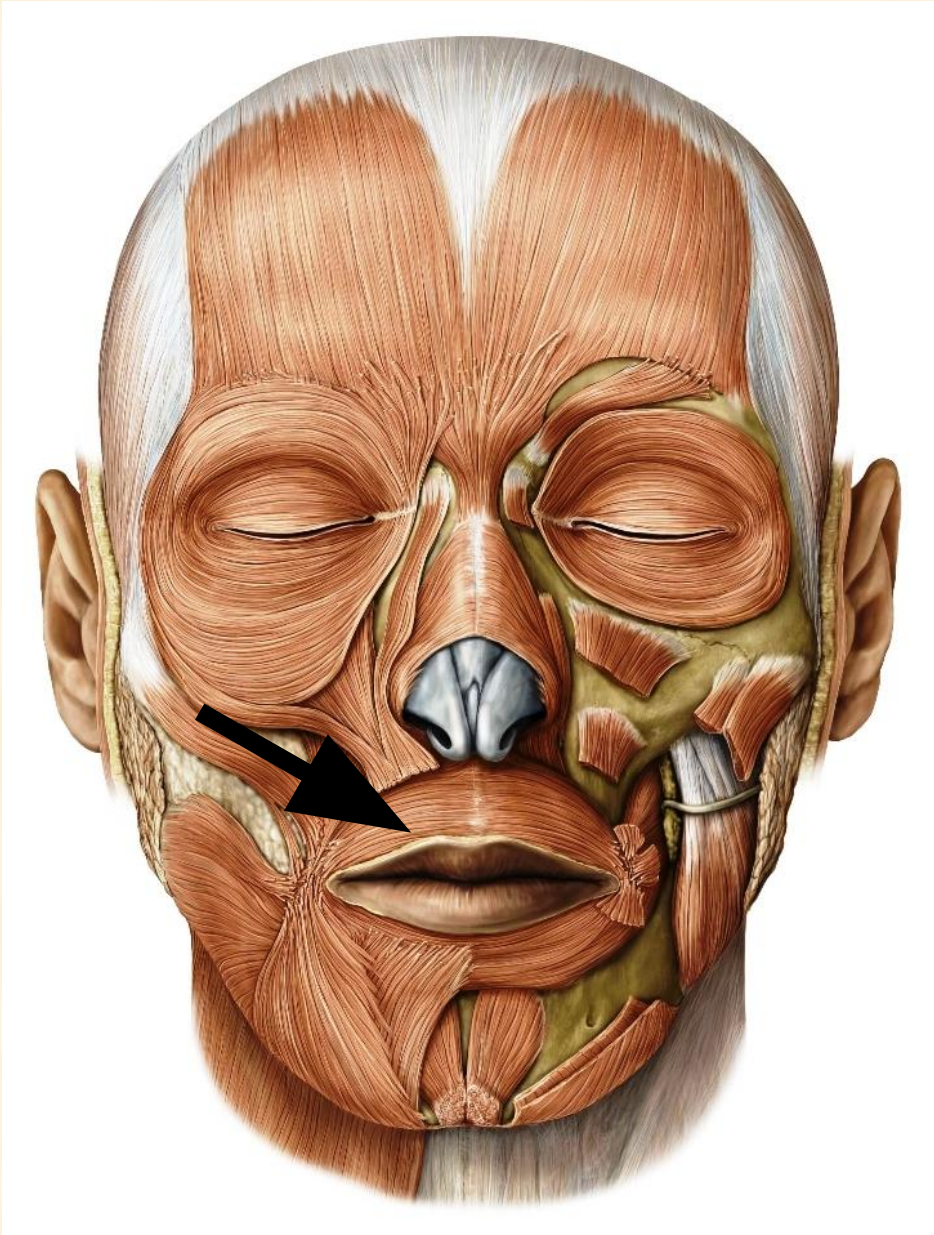


Начало: верхняя челюсть

Прикрепление: кожа
крыльев носа

Функция: суживает и
расширяет ноздри, тянет
крылья носа вниз

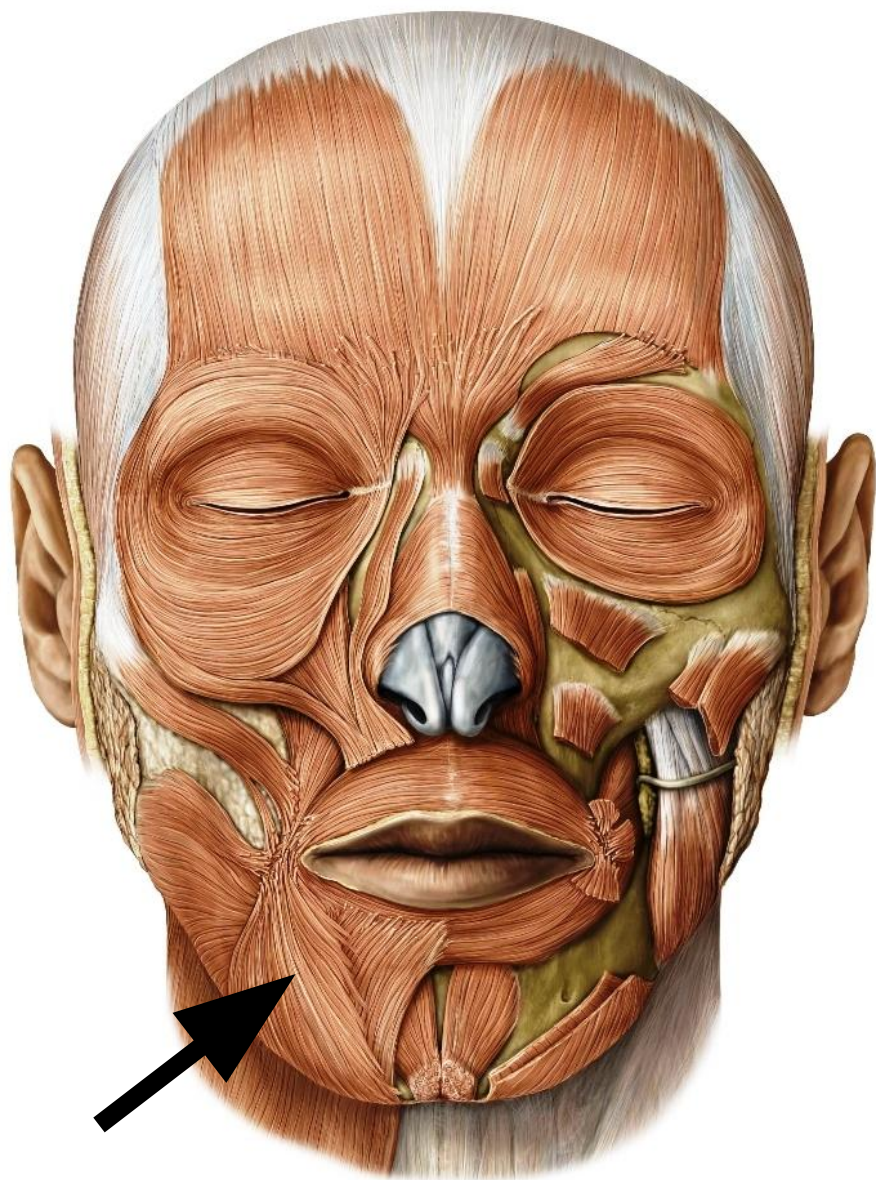
6. Круговая мышца рта



Располагается по периферии ротовой щели, вплетается в кожу и слизистую оболочку губ.

Функция: суживает и закрывает ротовую щель

7. Мышца, опускающая угол рта

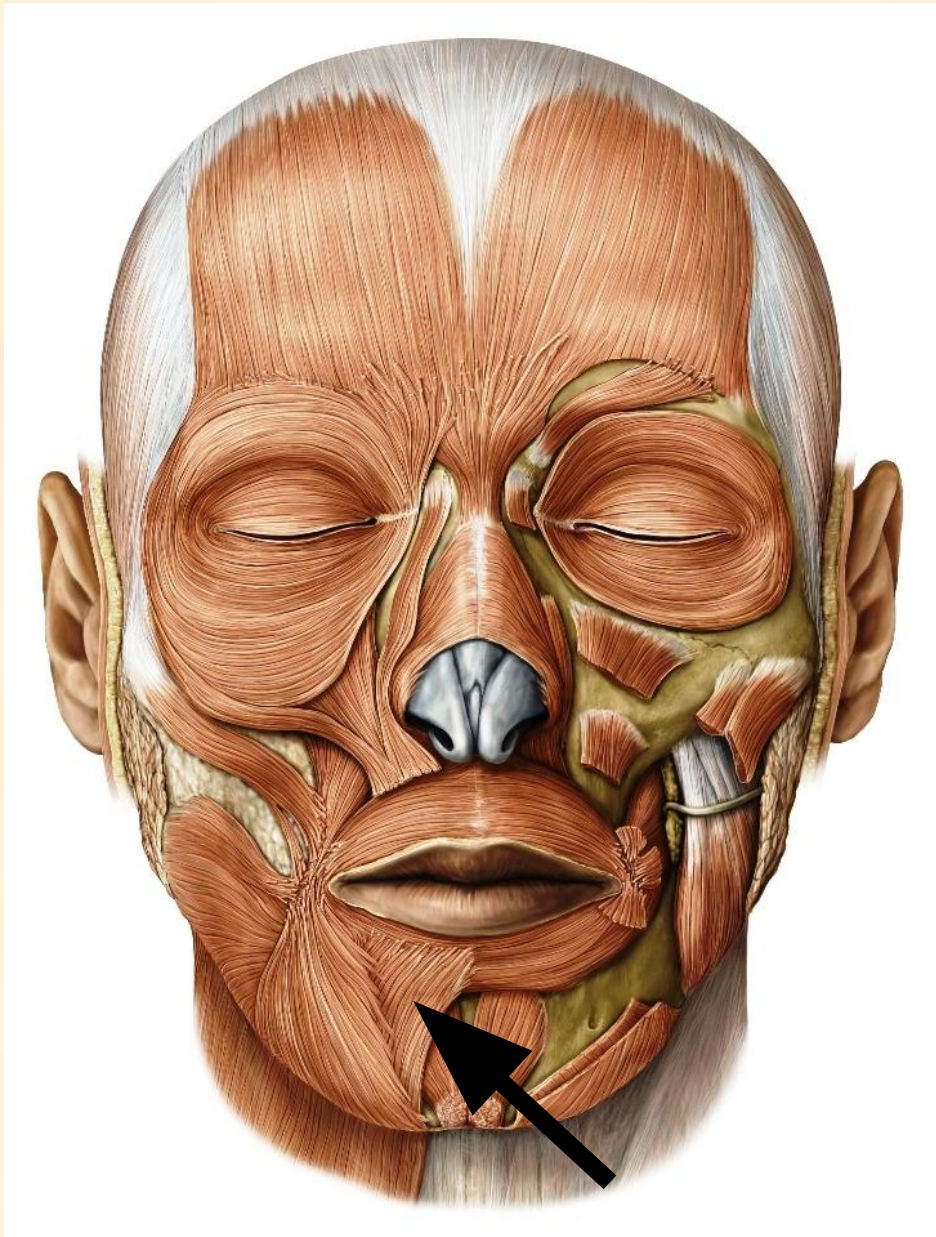


Начало: нижняя челюсть

Прикрепление: угол рта

Функция: тянет угол рта
вниз и латерально

8. Мышца, опускающая нижнюю губу



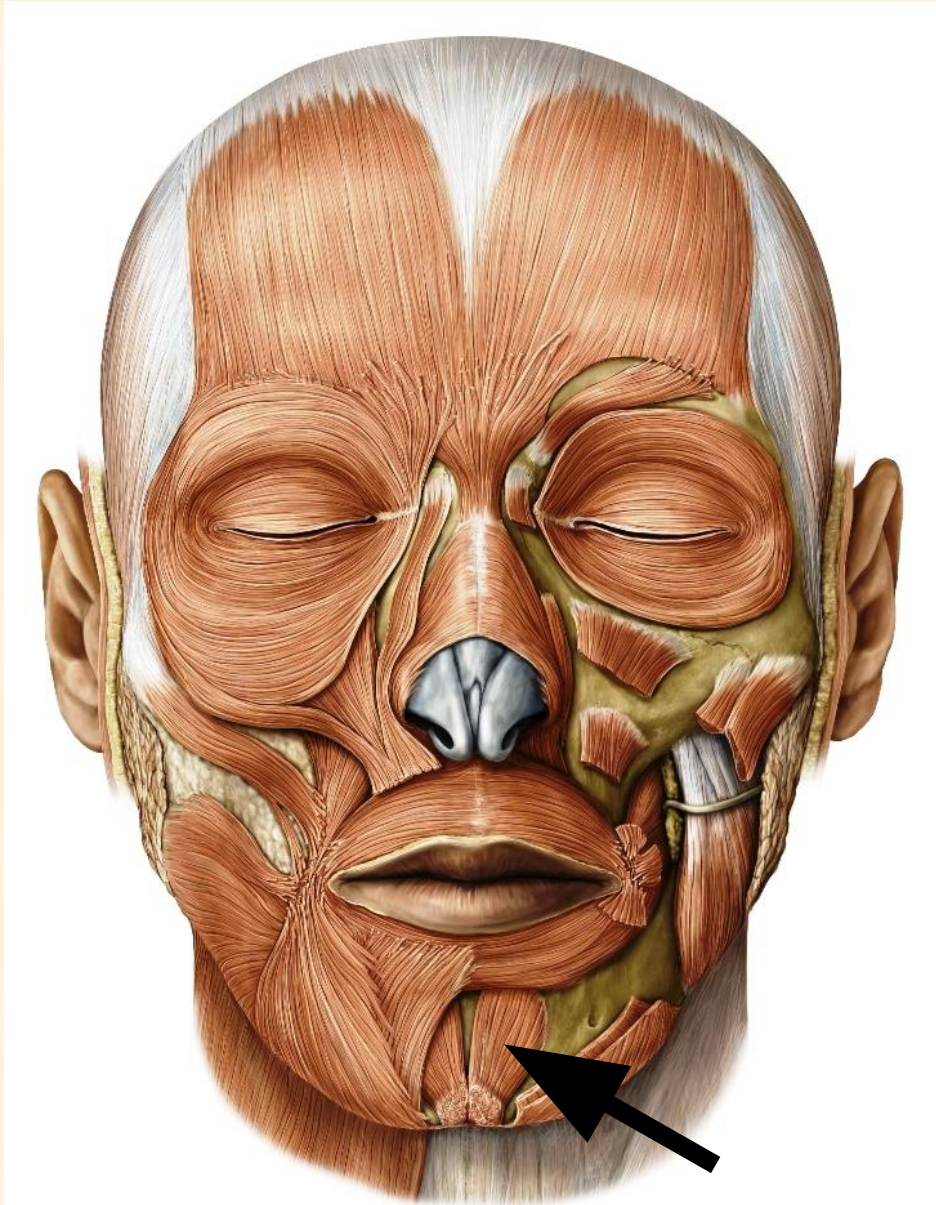
Начало: нижняя челюсть

Прикрепление: кожа и
слизистая оболочка
нижней губы

Частично покрыта мышцей,
опускающей угол рта.

Функция: тянет нижнюю губу
вниз и латерально.

9. Подбородочная мышца

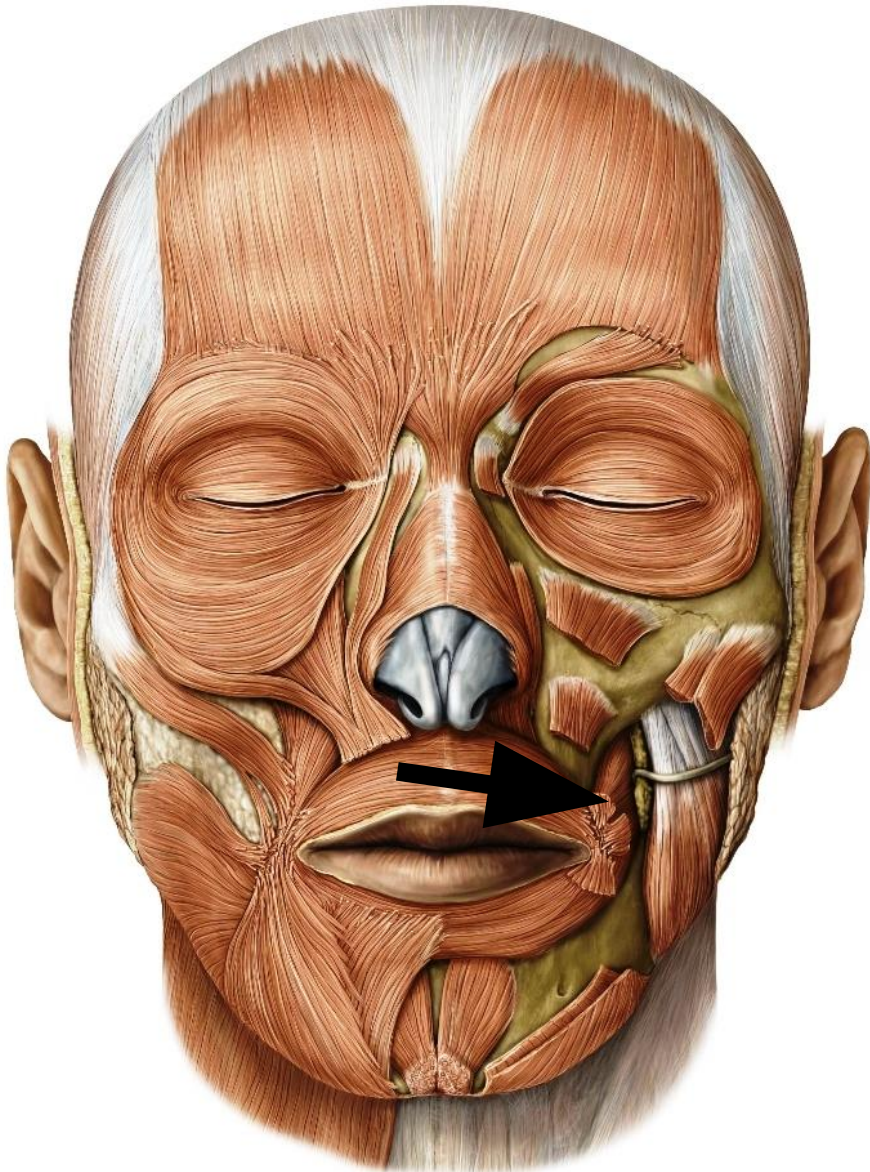

Начало: альвеолы резцов
нижней челюсти

Прикрепление: кожа
подбородка

Функция: тянет вверх кожу
подбородка, выпячивает
нижнюю губу

10. Щечная мышца



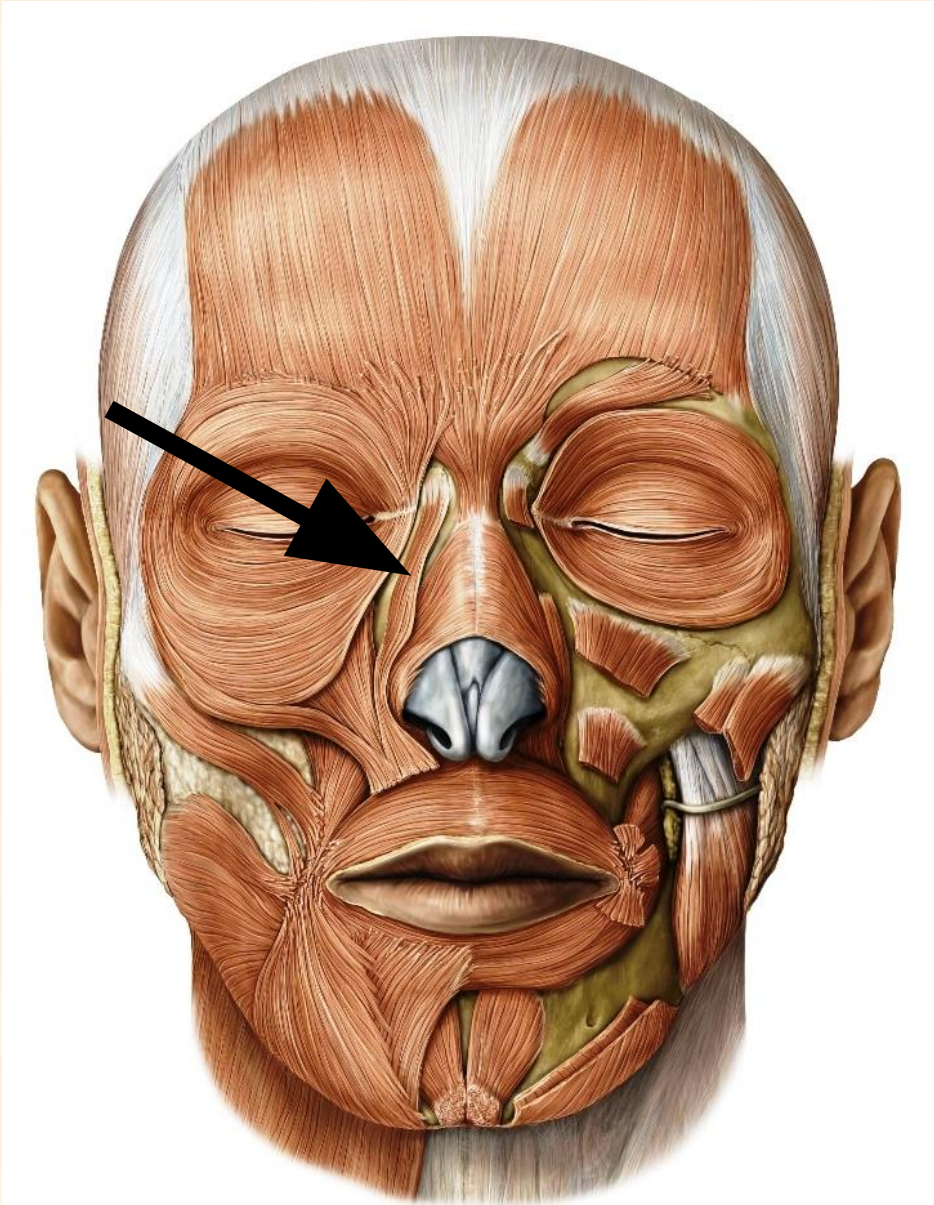
Начало: ветвь нижней челюсти, верхняя челюсть на уровне коренных зубов

Прикрепление: мышечная основа губ

На уровне верхнего большого коренного зуба мышцу пронизывает проток околоушной слюнной железы

Функция: тянет угол рта назад, прижимает щеку к зубам

11. Мышца, поднимающая верхнюю губу и крыло носа

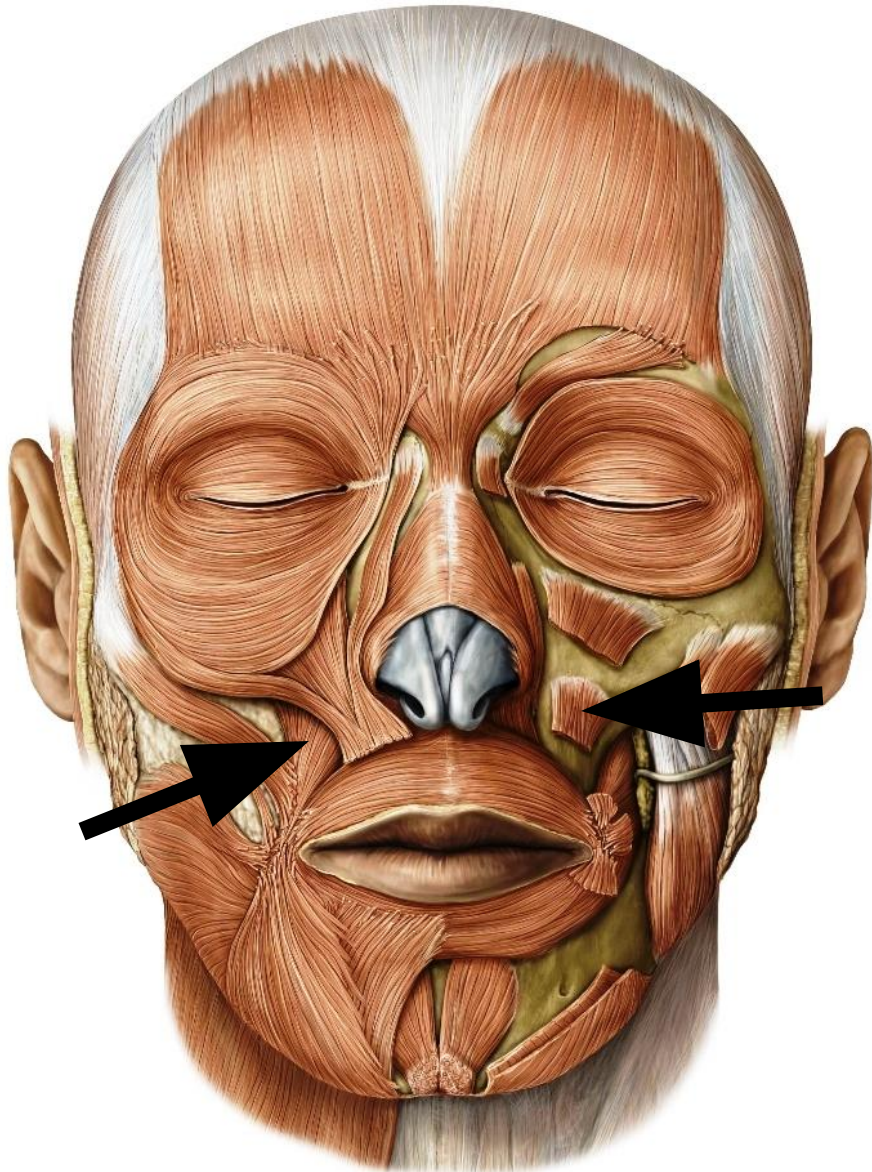


Начало: подглазничный край
верхней челюсти

Прикрепление: толща угла
рта и крыло носа

Функция: поднимает верхнюю
губу и крыло носа

12. Мышца, поднимающая угол рта

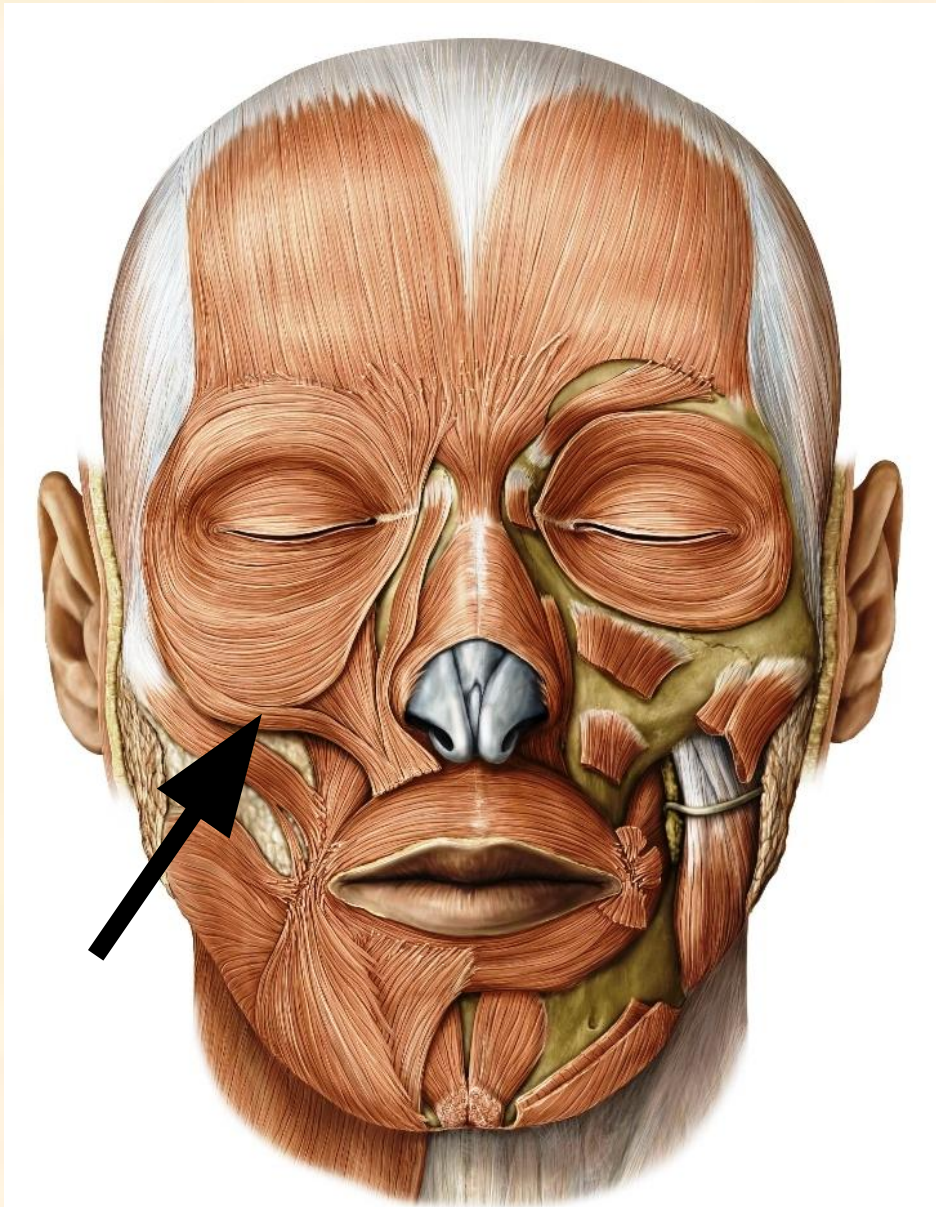

Начало: передняя
поверхность верхней
челюсти

Прикрепление: угол рта

Функция: поднимает угол
рта

13. Малая скуловая мышца

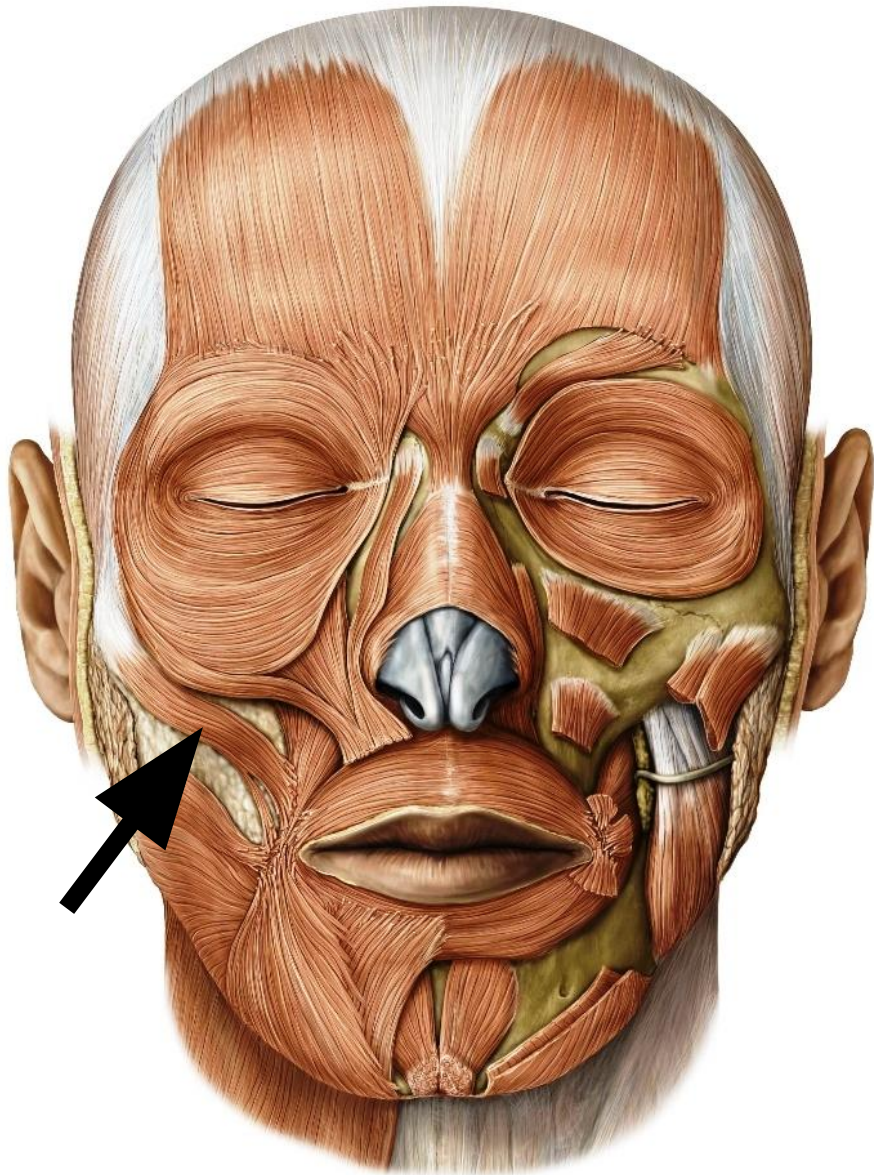


Начало: скуловая кость

Прикрепление: угол рта

Функция: поднимает угол рта

14. Большая скуловая мышца

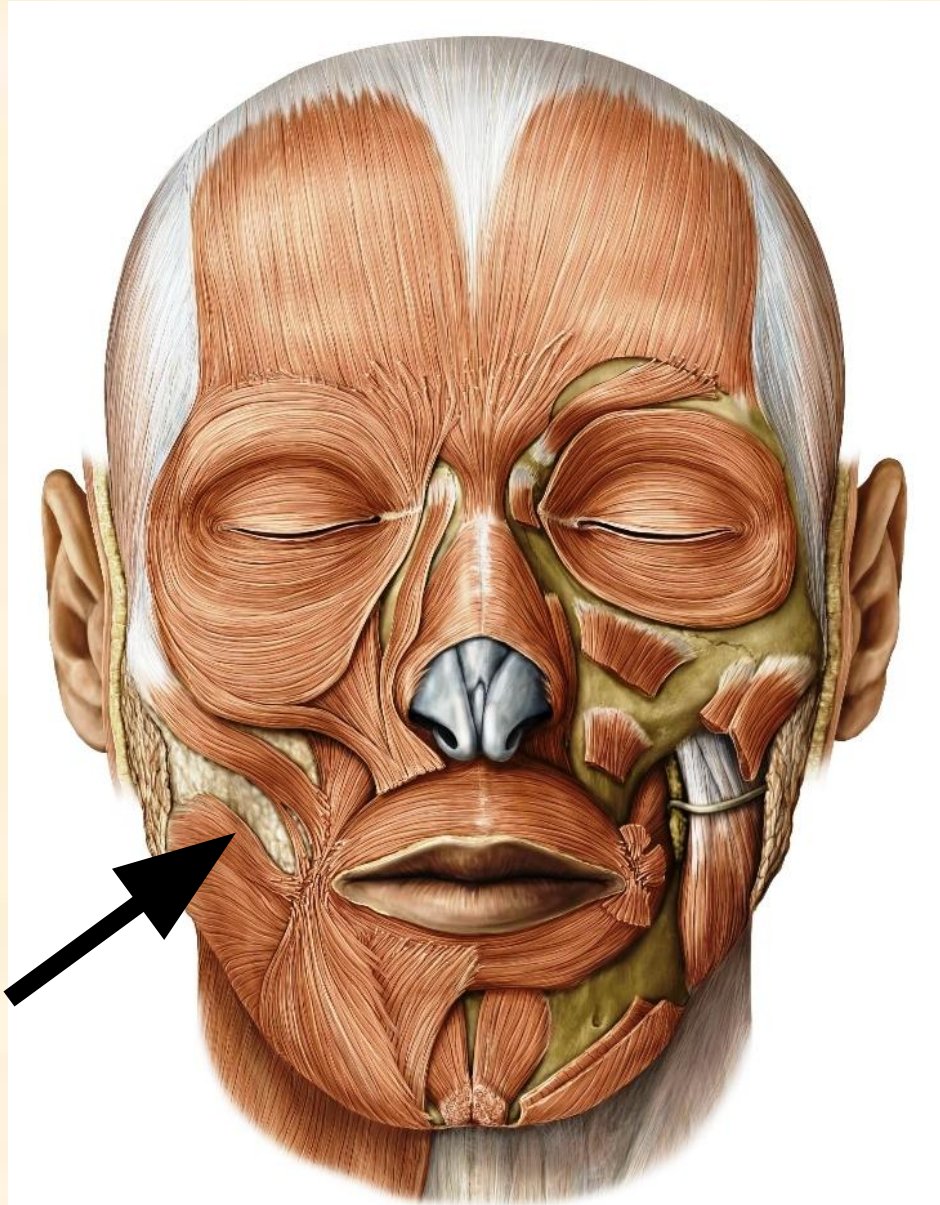


Начало: скуловая кость ниже
малой скуловой мышцы

Прикрепление: угол рта

Функция: тянет угол рта
кнаружи и кверху, является
главной мышцей смеха

15. Мышца смеха



Начало: жевательная фасция

Прикрепление: угол рта

Слабо выражена.

Функция: тянет угол рта
латерально

16. Мышцы ушной раковины

Передняя ушная мышца

Начало: сухожильный шлем

Прикрепление: кожа ушной раковины

Функция: тянет ушную раковину вперед

Верхняя ушная мышца

Начало: сухожильный шлем

Прикрепление: хрящ ушной раковины

Функция: тянет ушную раковину вверх

Задняя ушная мышца

Начало: сосцевидный отросток

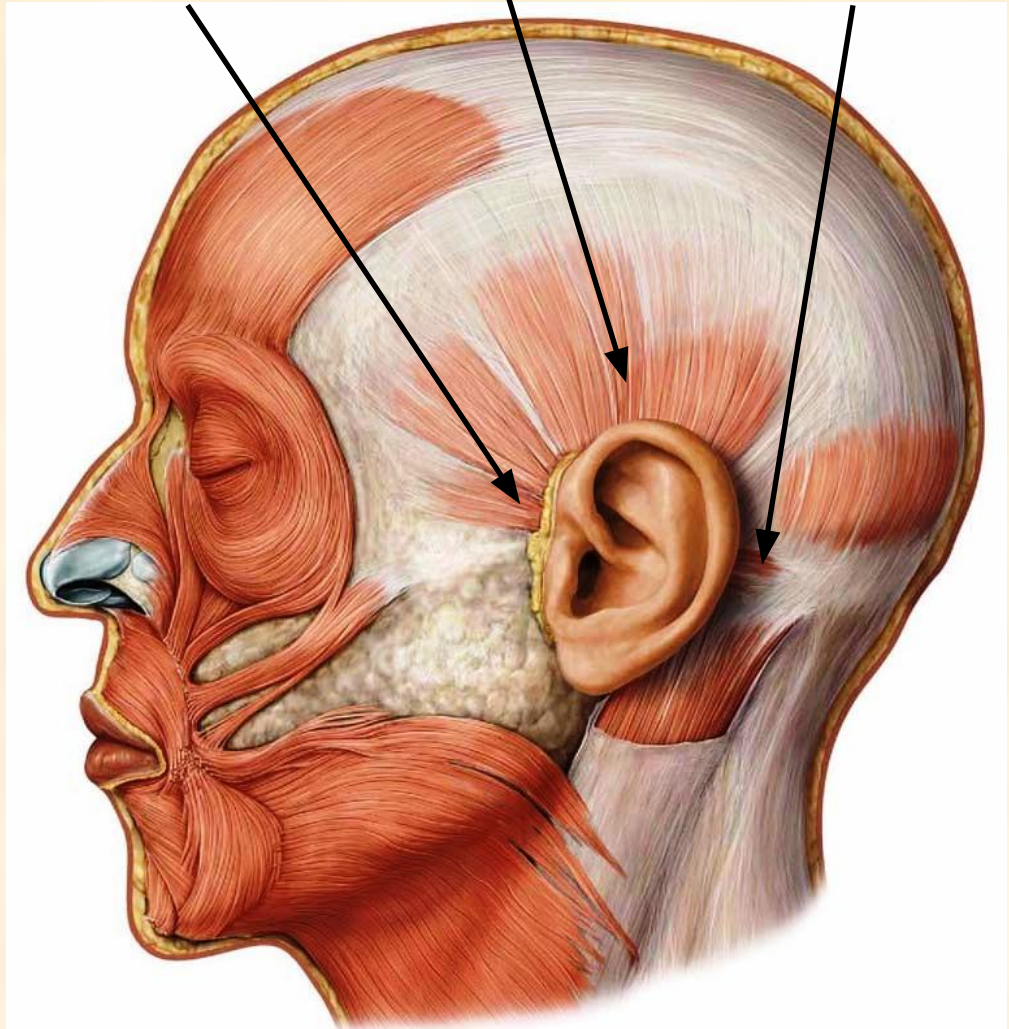
Прикрепление: хрящ ушной раковины

Функция: тянет ушную раковину назад

Верхняя ушная мышца

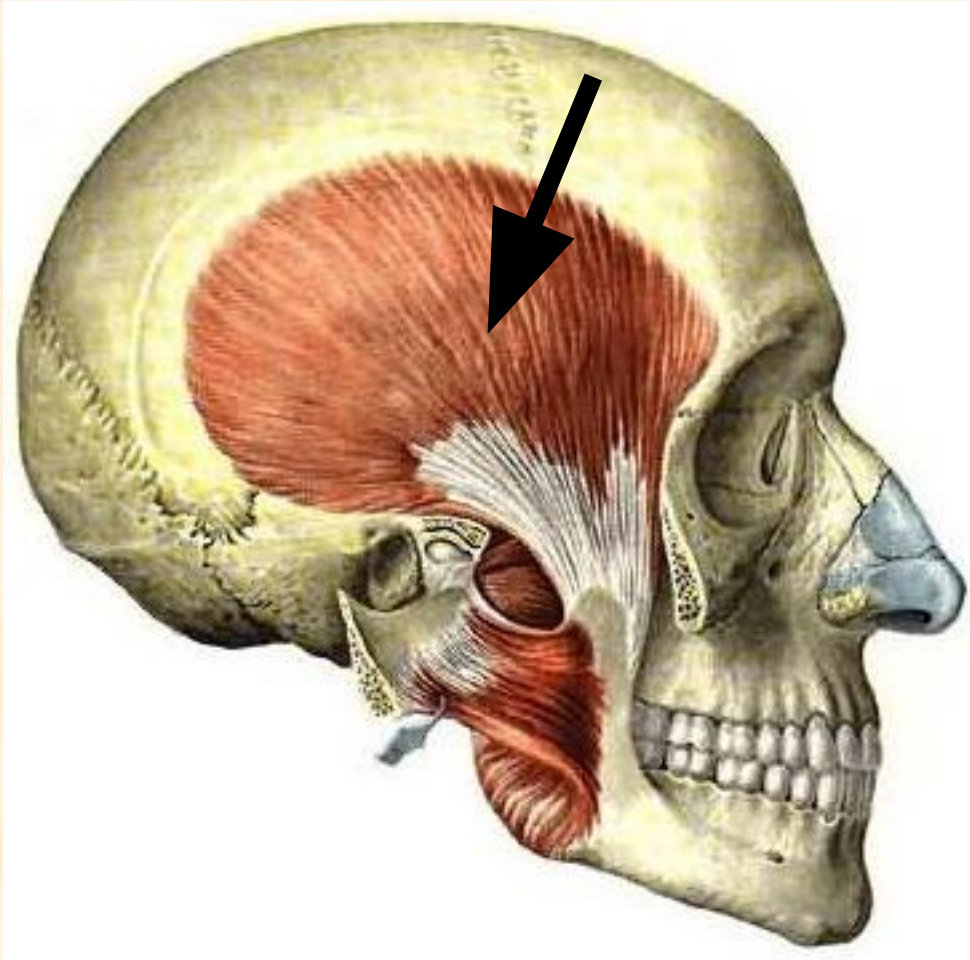
Передняя ушная мышца

Задняя ушная мышца



Жевательные мышцы

1. Височная мышца

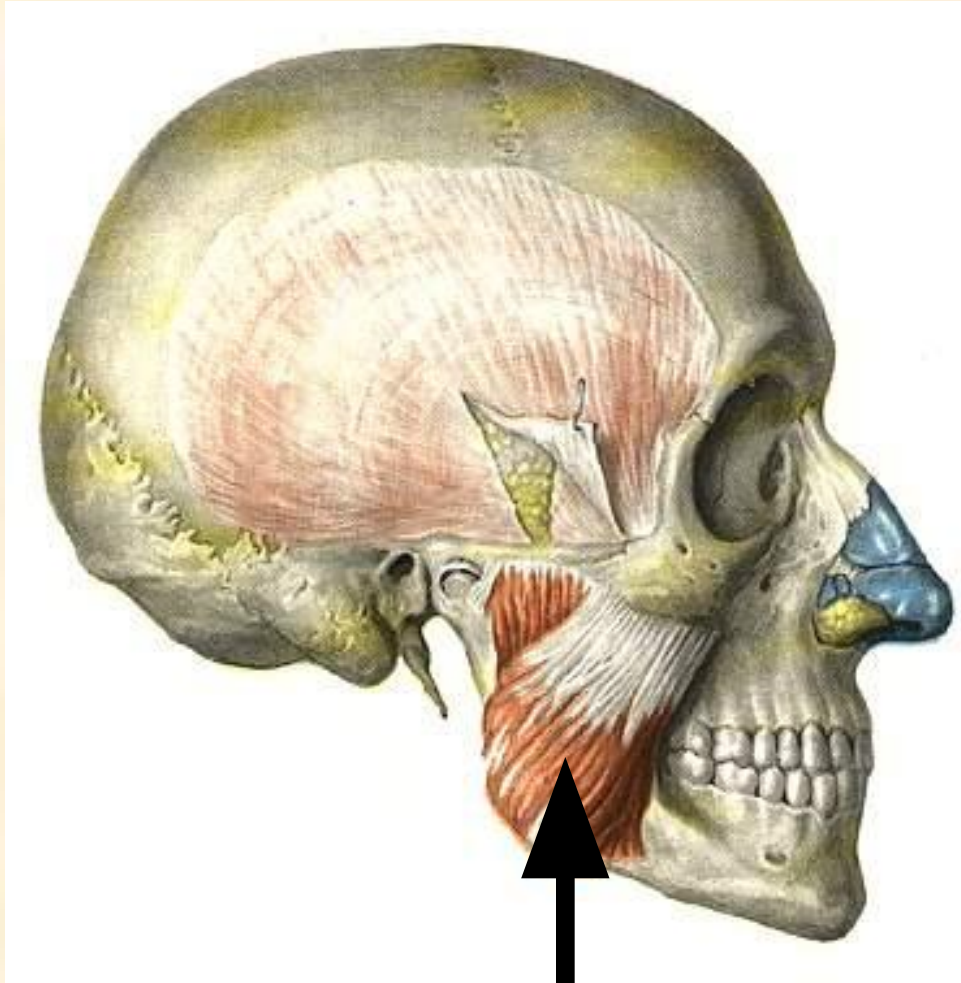


Начало: височная ямка
черепа

Прикрепление: венечный
отросток
нижней
челюсти

Функция: поднимает
нижнюю челюсть, тянет
ее назад

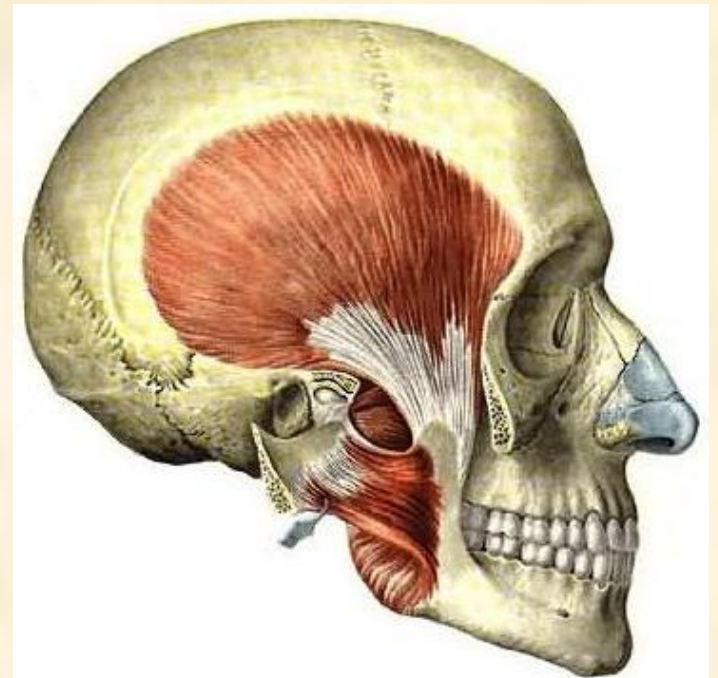
2. Жевательная мышца



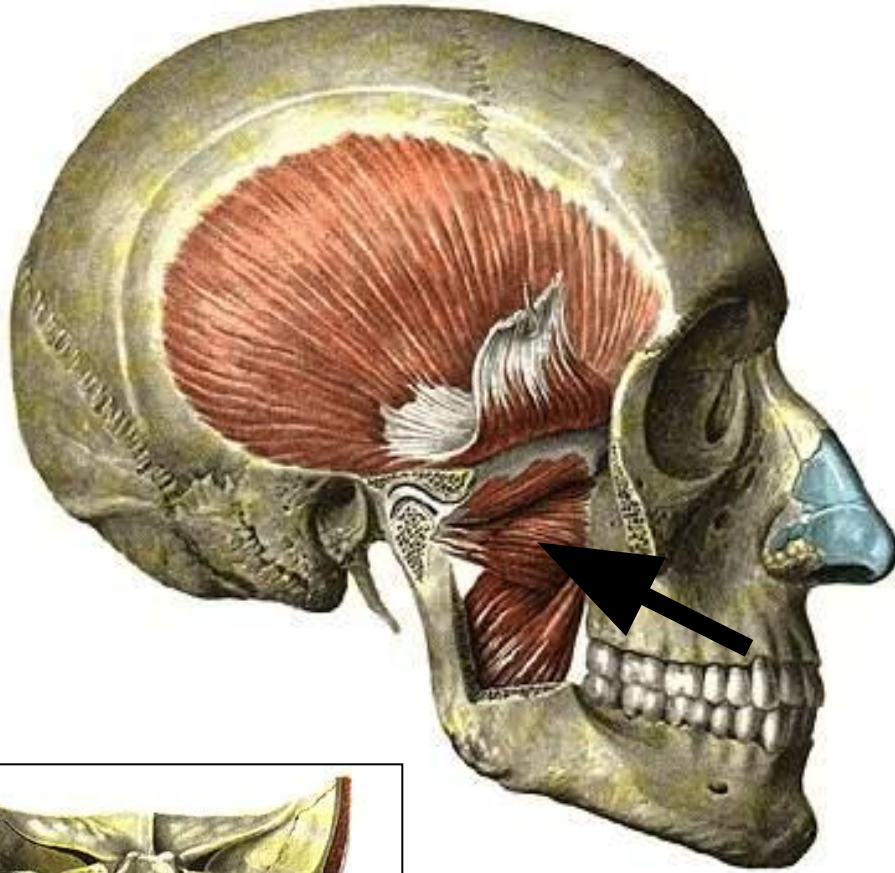
Начало: скуловая дуга

Прикрепление: нижняя
челюсть

Функция: поднимает нижнюю
челюсть, тянет ее вперед



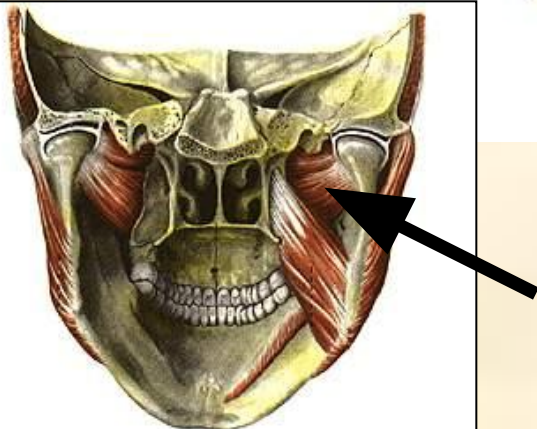
3. Латеральная крыловидная мышца



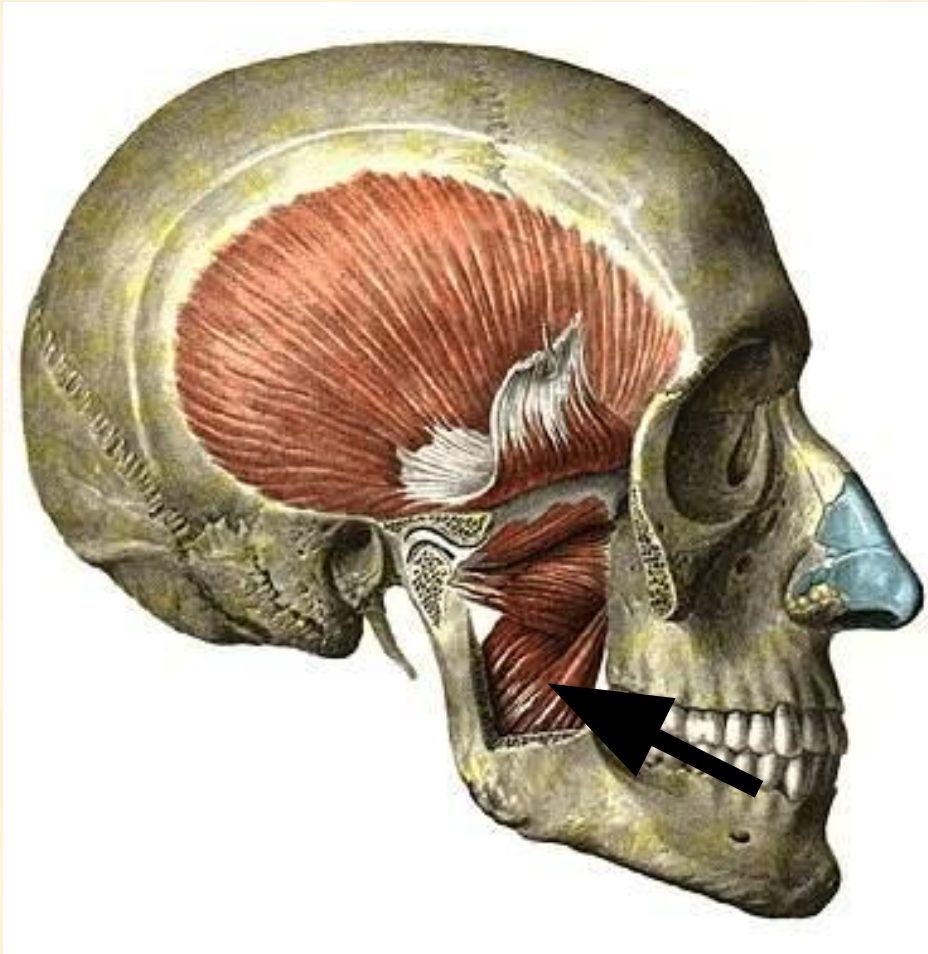
Начало: большое крыло клиновидной кости (верхняя головка) и крыловидный отросток клиновидной кости (нижняя головка)

Прикрепление: височно-нижнечелюстной сустав

Функция: при двустороннем сокращении выдвигает нижнюю челюсть вперед, при одностороннем сокращении – смещает нижнюю челюсть в противоположную сторону



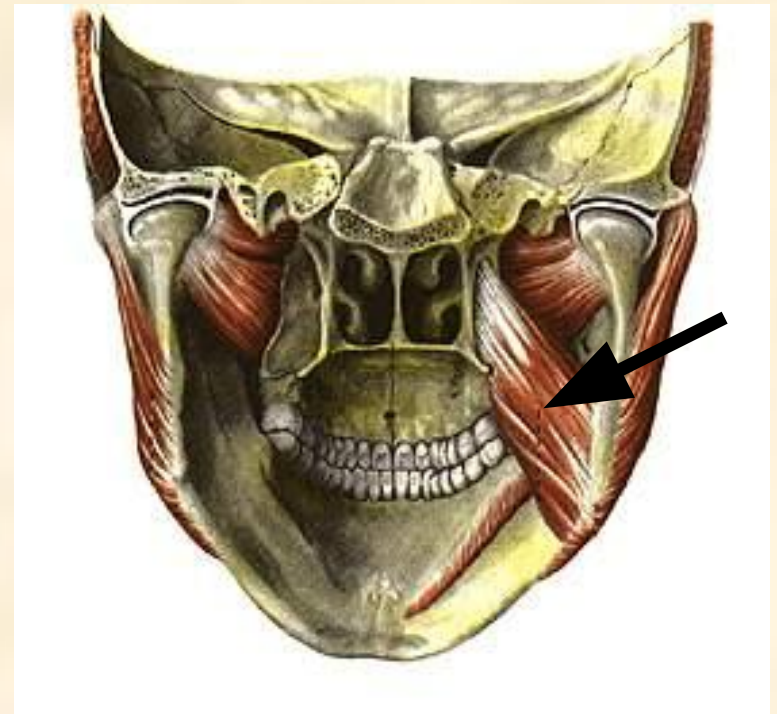4. Медиальная крыловидная мышца



Начало: крыловидный
отросток клиновидной
кости

Прикрепление: угол нижней
челюсти

Функция: поднимает
нижнюю челюсть,
выдвигает ее вперед



Конец