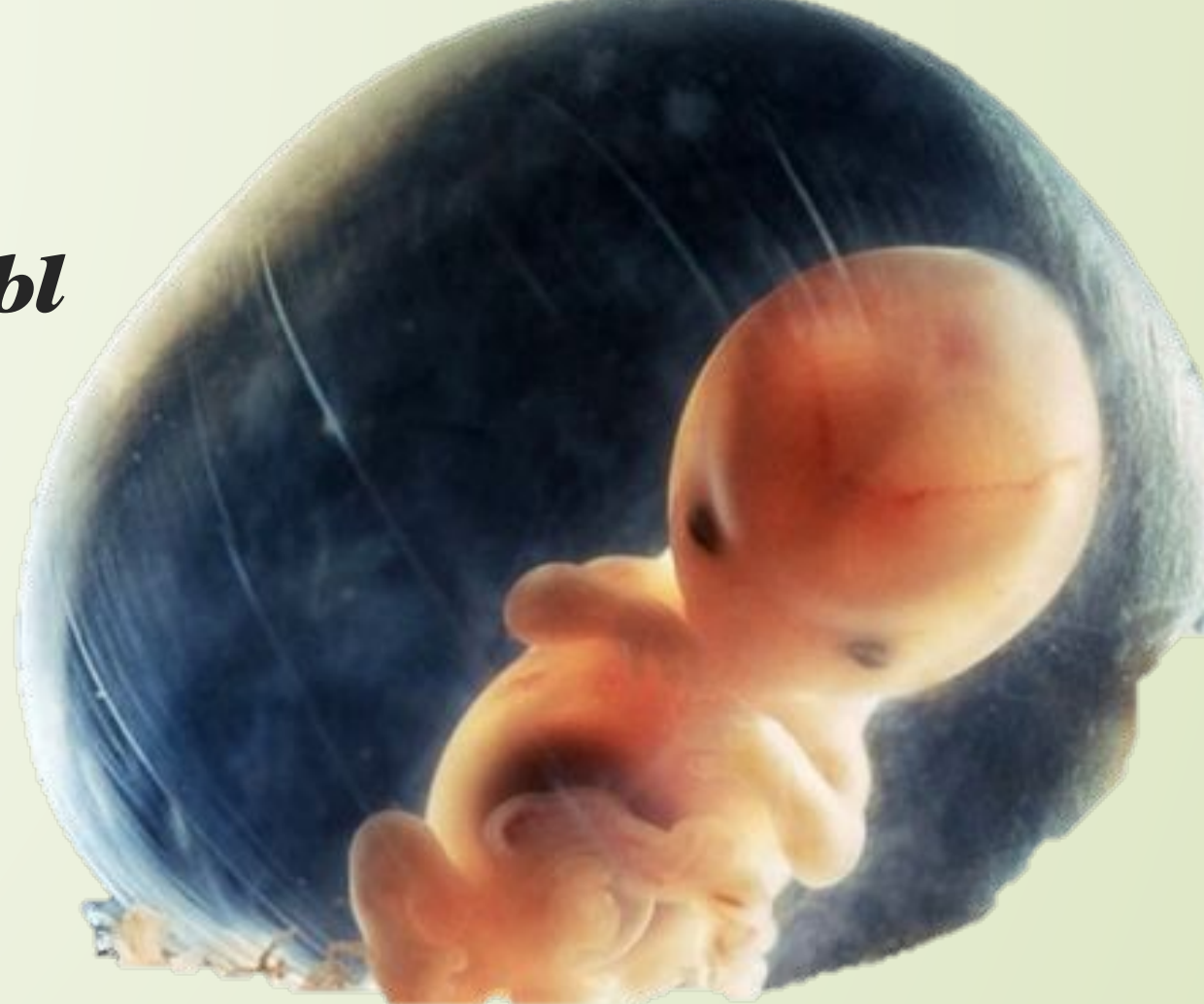

Современные методы пренатальной диагностики



Исполнитель : Абдуллаева Сарвиноз Анваржоновна

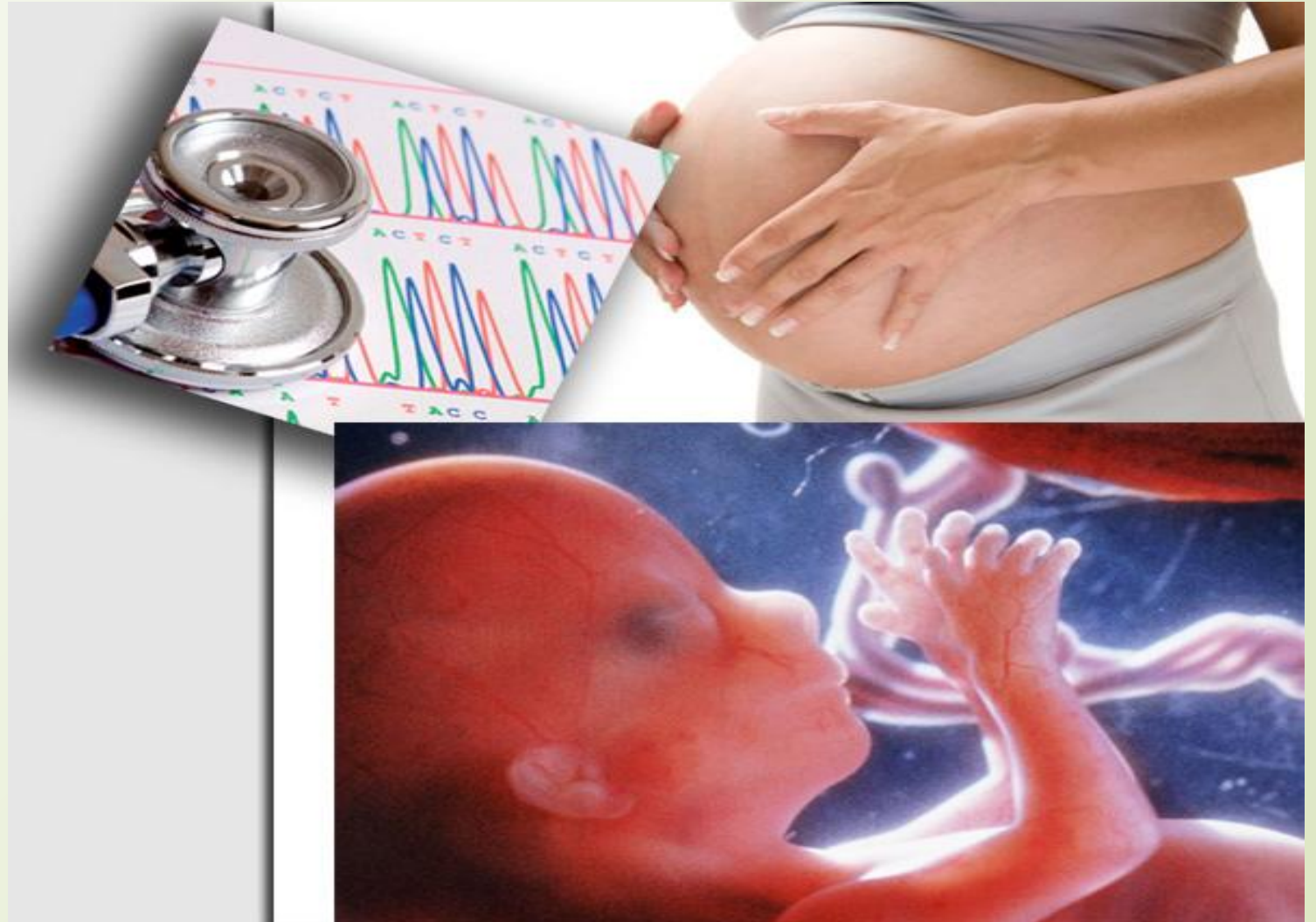Студентка группы 301 ак/о

Руководитель : Соломина Елена Сергеевна

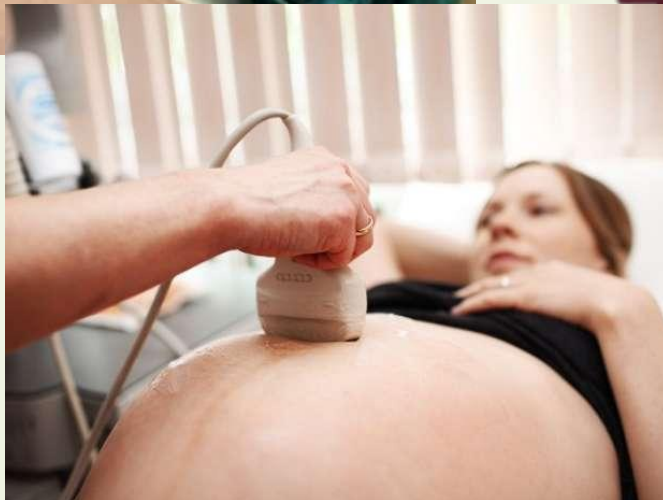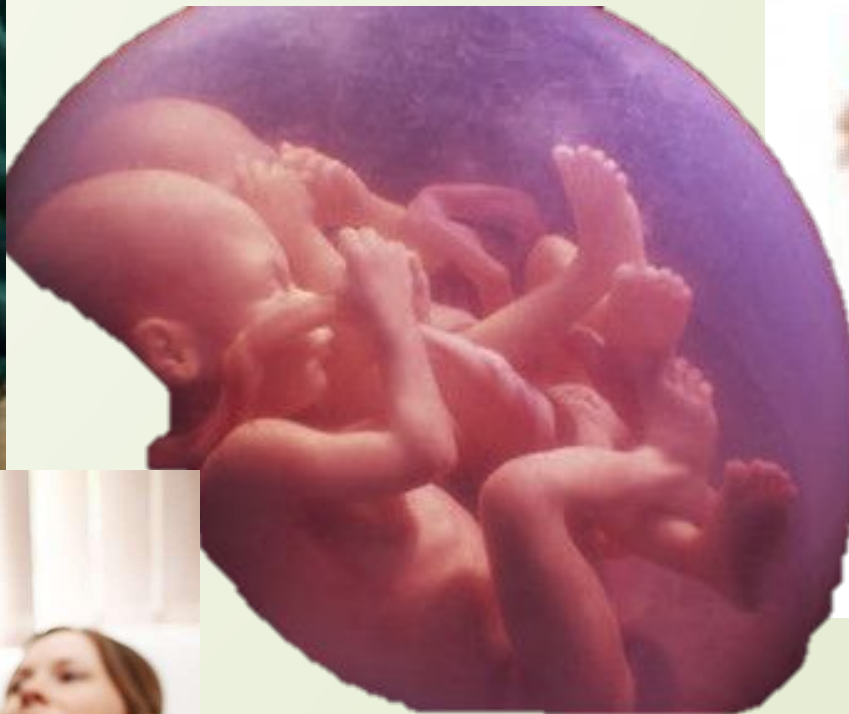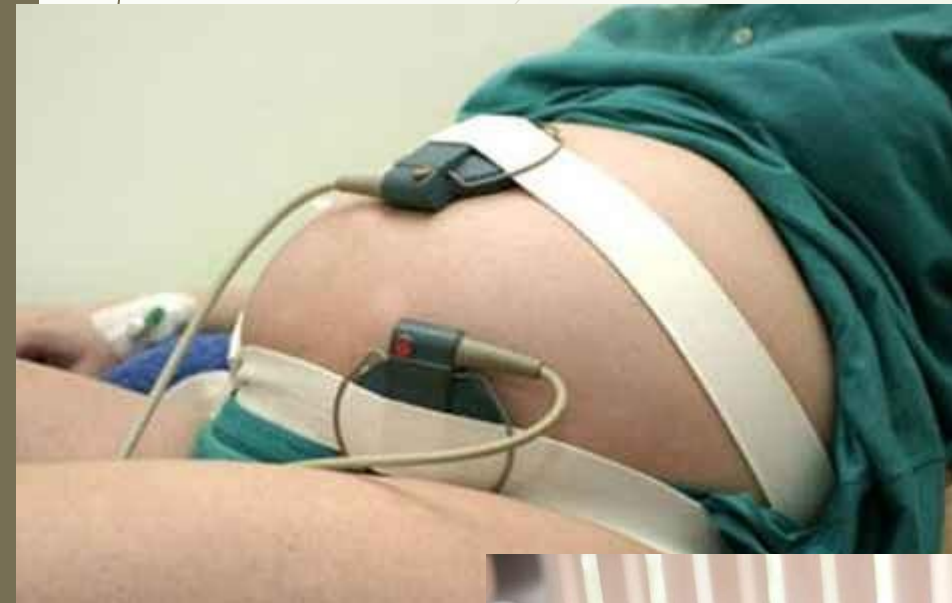Преподаватель 1 категории

Жизнь человека начинается с момента зачатия, различные проблемы со здоровьем могут быть не только после рождения, но и до рождения.

Цель перинатальной диагностики – выявить заболеваний и патологических состояний, влияющих на прогноз для жизни и здоровья плода



Объектом пренатальной диагностики является беременные женщины, а предметом – то, что исследуется у объекта, в нашем примере это – плод



История развития пренатальной диагностики

- История пренатальной диагностики исчисляется с 1818 г., когда швейцарский врач Мейер, проводя осмотр беременной, впервые выслушал сердечные тоны плода обычным терапевтическим стетоскопом.
- С середины 1950-х годов широкое распространение получает КТГ плода - одновременная регистрация частоты сердечных тонов, его двигательной активности и тонуса матки.
- В 1958 г. Доннальд делает первое сообщение о применении ультразвукового сканирования в акушерстве.


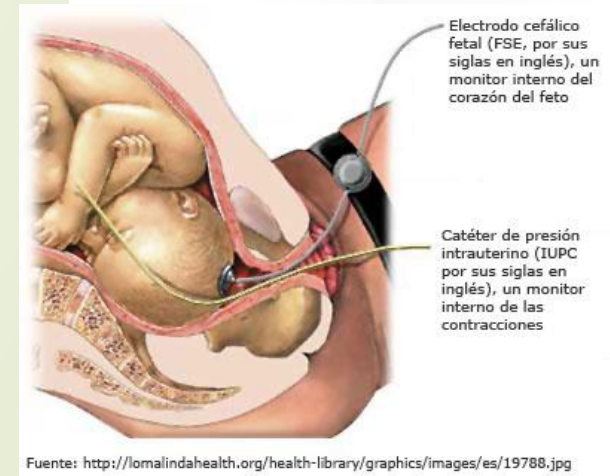


Рис. 9. Вагинальный А-режимный датчик (1968)

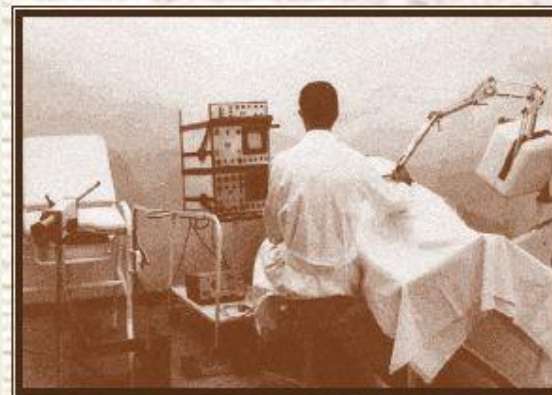
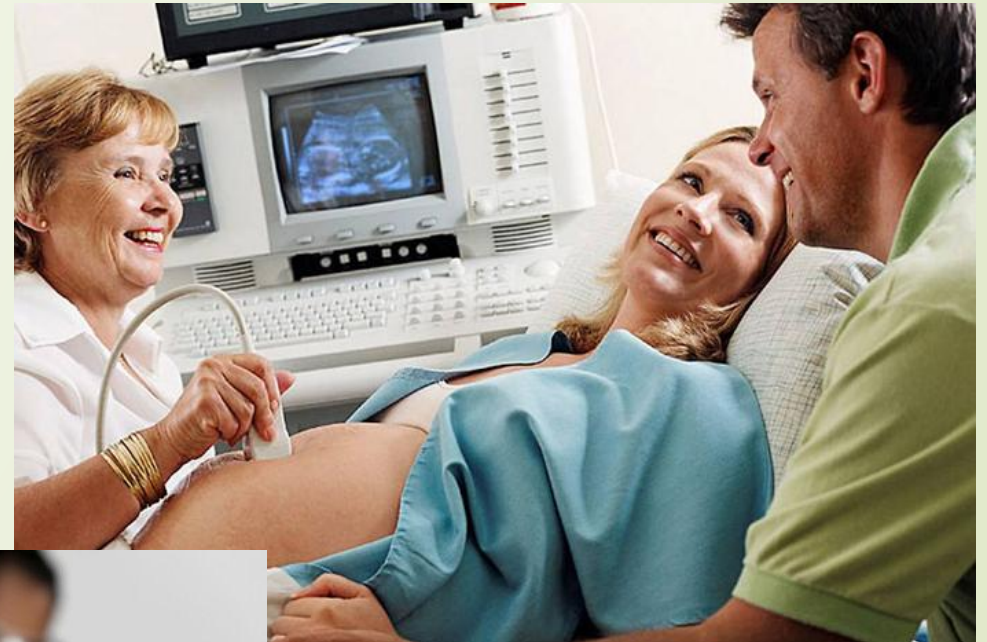

Рис. 8. А. Kratochwil проводит УЗИ в А-режиме

Неинвазивные методы пренатальной диагностики

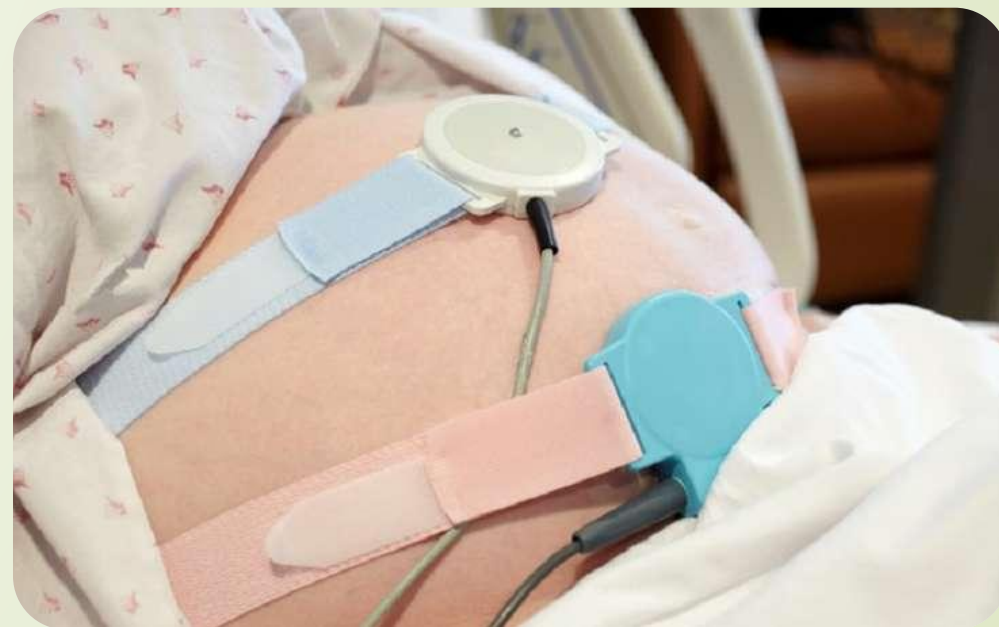К неинвазивным методам относятся:

- 1. Кардиотокография (КТГ)
- 2. Ультразвуковое исследование (УЗИ)
- 3. Допплерометрия
- 4. Скрининг материнских сывороточных факторов.



КТГ (кардиотокография) – это исследование сердечной деятельности плода

- Значения нормального Базального Ритма равны 120-160 уд/мин.- при головном предлежании и 110-180 уд/мин - при тазовом.
- Тахикардия - определяется ЧСС более 160(головное) и 180 (тазовое предлежание) уд/мин.
- Брадикардия - определяется ЧСС менее 120 (110) уд/мин.
- Акселерации - это медленные ускорения сердечного ритма.
- Децелерации - это медленные урежения сердечного ритма.

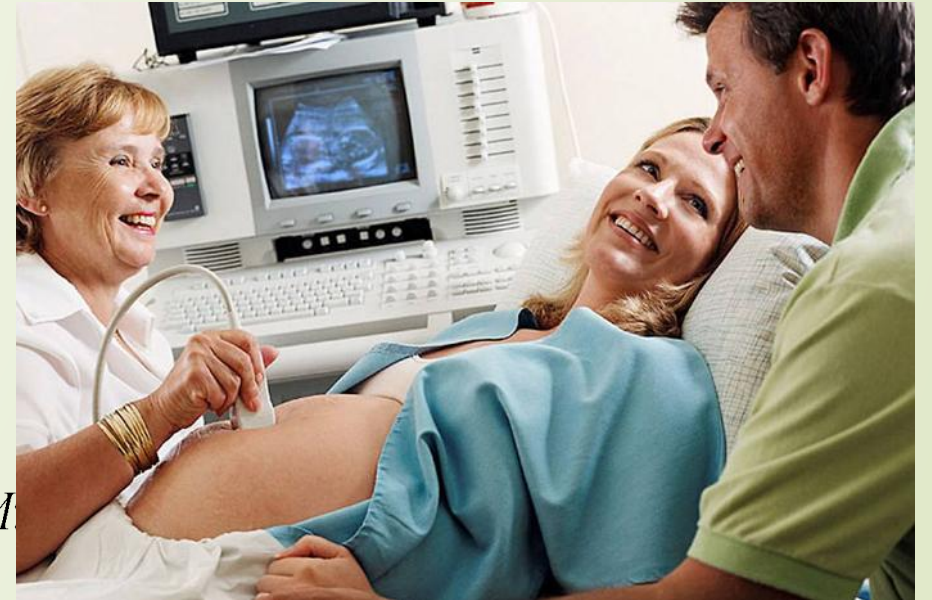

УЗИ (ультразвуковое исследование)

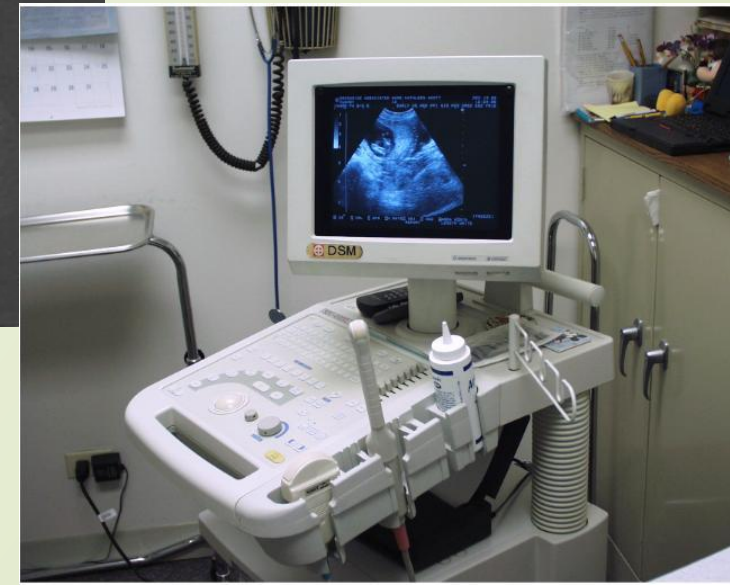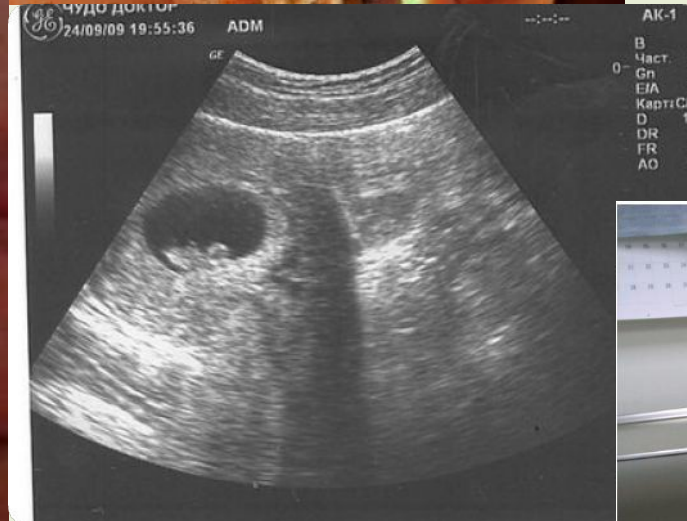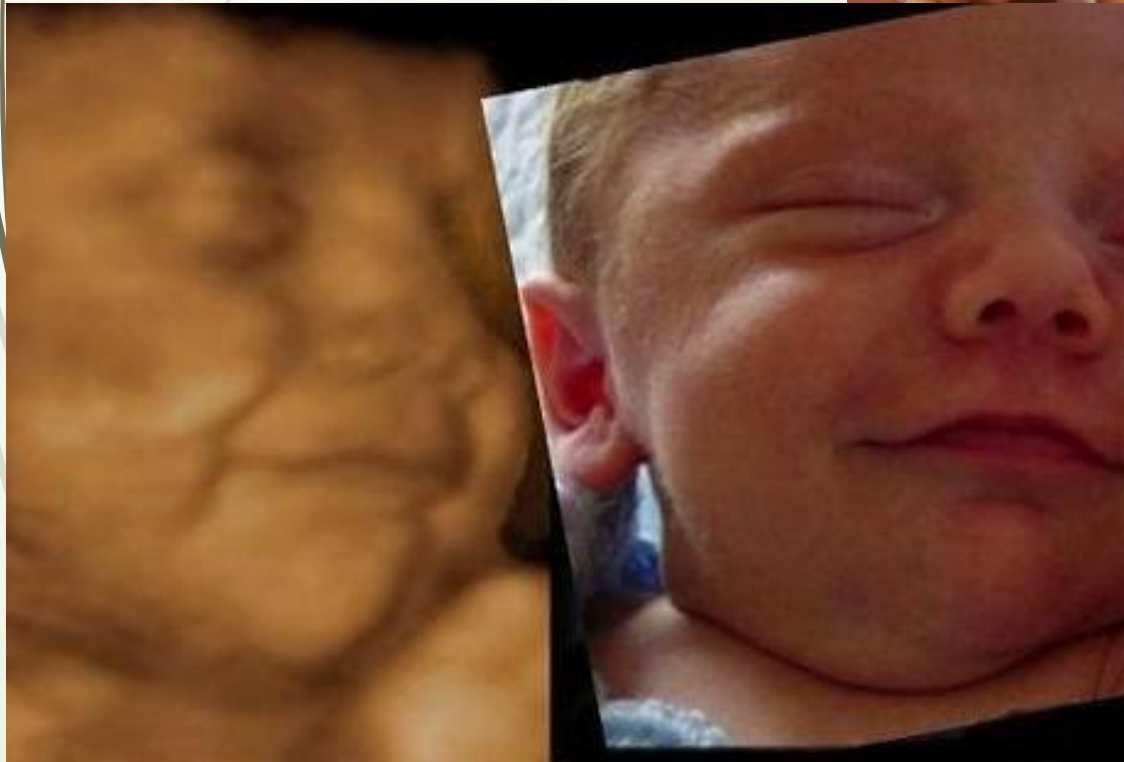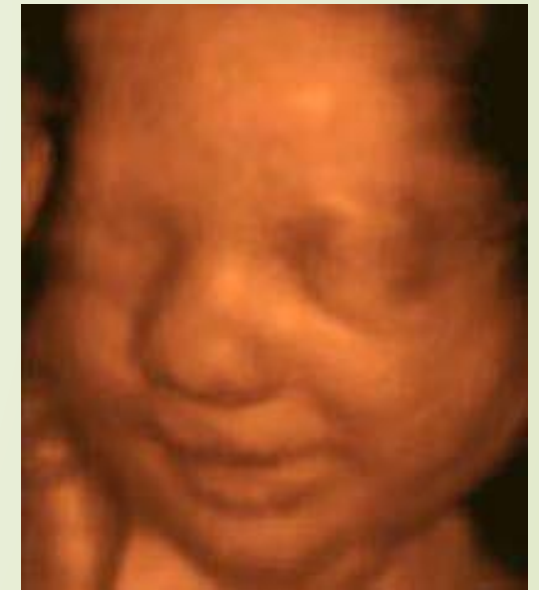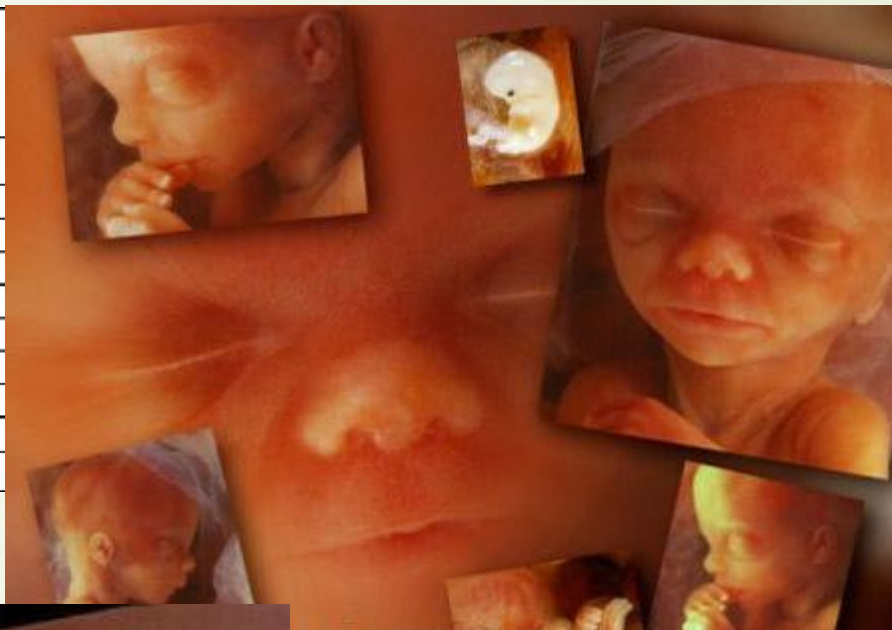- Целом УЗИ в перинатальной диагностике является оценка состояния плода и матери, пуповины, плаценты, околоплодных вод. Выявление возможных задержки развития и аномалии плода
- Объектом исследования является плод и плацента.

Беременным предстоит пройти 3 плановых (скрининговых) УЗИ

- 1- 10-12 недель беременности
- 2- 20- 24 недель беременности
- 3- 32-34 недель беременности.



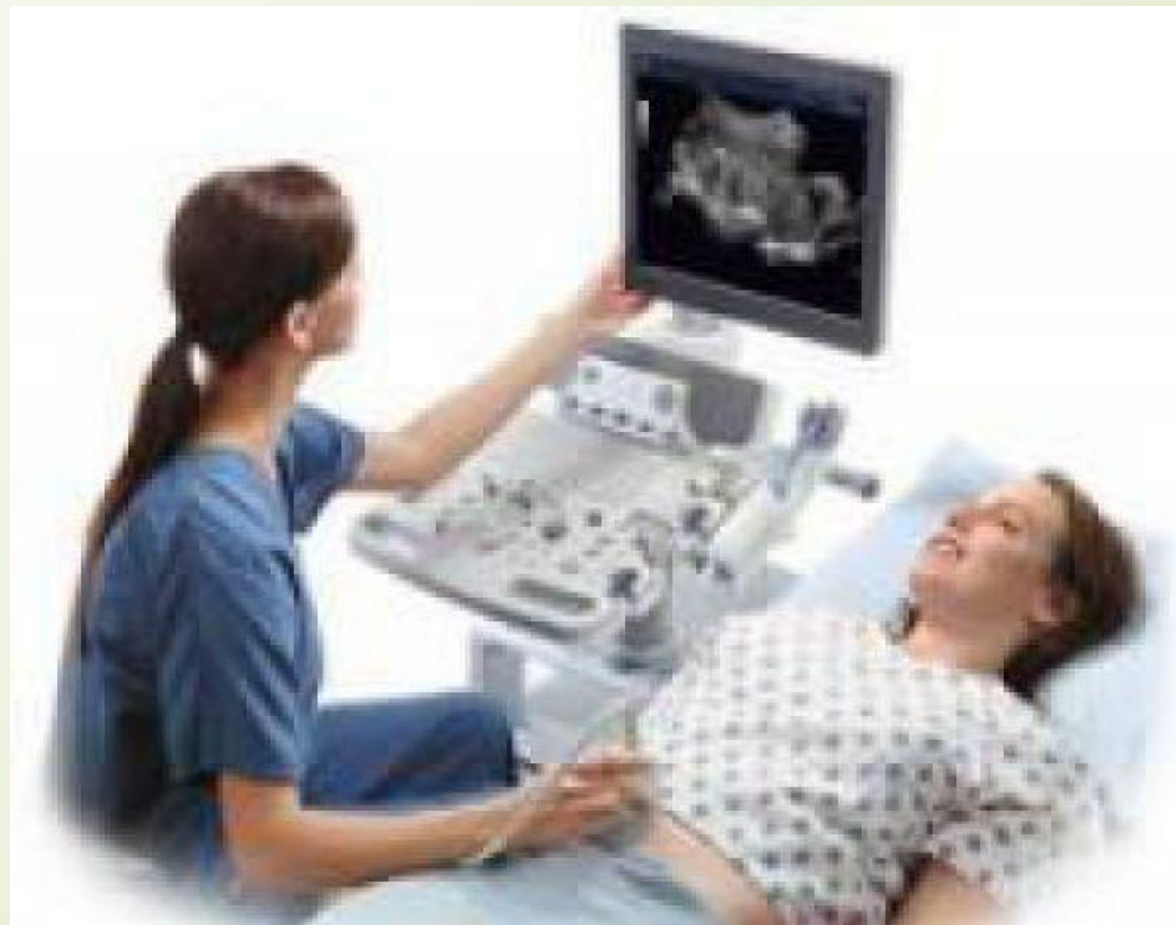Срок гестации, нед	Диаметр плодного яйца, мм	Копчико-теменной размер, мм	Бипариетальный размер, мм	Размеры матки, мм
4	15	4	—	—
5	18	6	—	71-40-50
6	22	9	—	80-45-57
7	24	14	—	91-49-68
8	30	20	6	99-52-74
9	33	28	8	106-55-78
10	39	37	11	112-58-83
11	47	49	15	118-62-89
12	56	59	20	122-66-95
13	65	66	24	135-70-102



Допплерометрия (синоним – доплерография)

это исследование кровотока в сосудах плода, сосудах пуповины и матки.

Допплерографические исследования проводятся на обыкновенных ультразвуковых аппаратах, оснащенных специальными блоками, поэтому должны сочетаться со стандартными ультразвуковыми исследованиями



Скрининг материнских сывороточных факторов (СМСФ)

Данное исследование известно также как "тройной" тест. Вовремя его проведения исследуется содержание веществ в крови беременной женщины таких как

- ✓ Альфа-фетопротеина (АФП),
- ✓ Хорионического гонадотропина (ХГ)
- ✓ Плацентарный лактоген
- ✓ Прогестерон
- ✓ Эстриол .

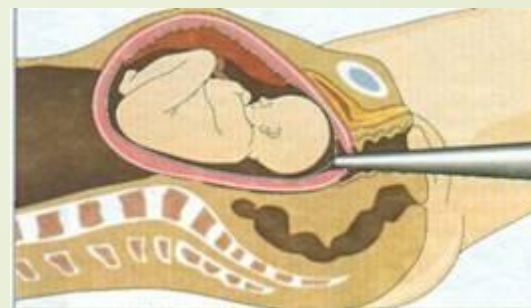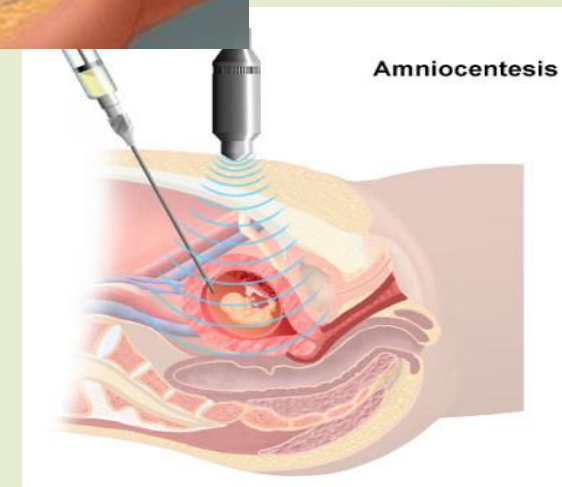
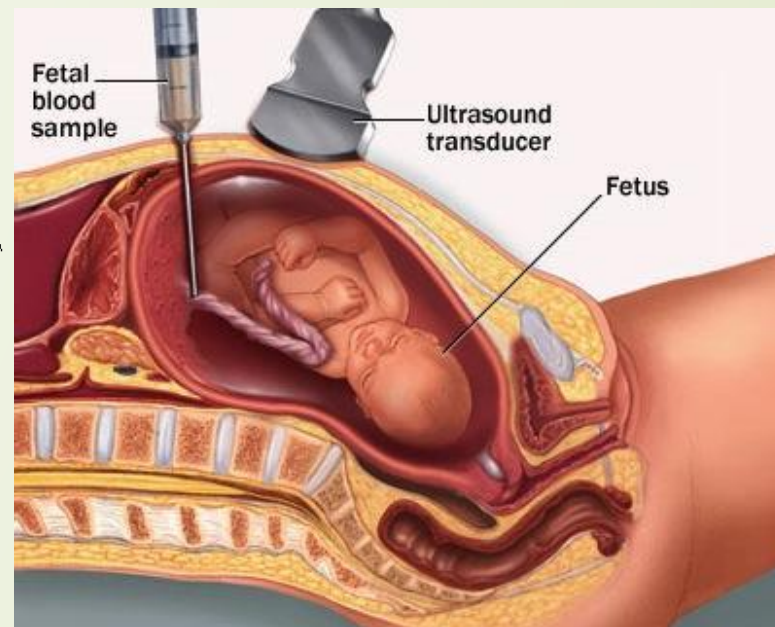
Срок беременности (недели)	Хорионический гонадотропин, МЕ/л	Эстриол, нмоль/л	α-фетопротеин, нг/мл	Прогестерон нмоль/л	Плацентарный лактоген, нмоль/л
до 100	-	-	-	24,1-96,4	-
до 1000	-	-	-	24,1-96,4	-
100-10000	-	-	-	32,4-125,8	-
0-5	1000-100000	0,1-1,8	0,04-2,0	35,1-140,2	0-2,0
6-7	1000-500000	0,8-3,1	2,3-7,0	36,5-145,8	0,9-8,0
8-9	50000-600000	1,3-4,1	2,5-10,0	38,8-155,2	1,5-15,0
10-11	20000-300000	2,4-7,0	4,0-16,0	40,3-161,2	15,0-30,0
12-13	10000-200000	3,0-10,0	7,0-28,0	50,6-202,2	25,0-80,0
14-15	10000-100000	3,0-14,0	8,0-32,0	56,2-222,8	35,0-150,0
16-17	10000-100000	6,0-18,0	9,0-36,0	75,1-299,4	50,0-190,0
18-19	7000-90000	9,0-28,0	13,0-52,0	75,3-301,2	70,0-210,0
20-21	5000-80000	13,0-40,0	18,0-72,0	80,4-321,4	80,0-230,0
22-23	5000-80000	15,5-45,5	33,0-121,0	93,1-370,2	100,0-250,0
24-25	5000-50000	17,0-50,0	46,0-133,0	109,1-436,0	110,0-270,0
26-27	5000-50000	19,0-60,0	53,0-156,0	119,3-475,2	140,0-290,0
28-29	5000-50000	27,0-80,0	58,0-183,0	149,4-595,6	180,0-350,0
30-31	5000-50000	32,0-100,0	65,0-210,0	182,2-726,2	200,0-400,0



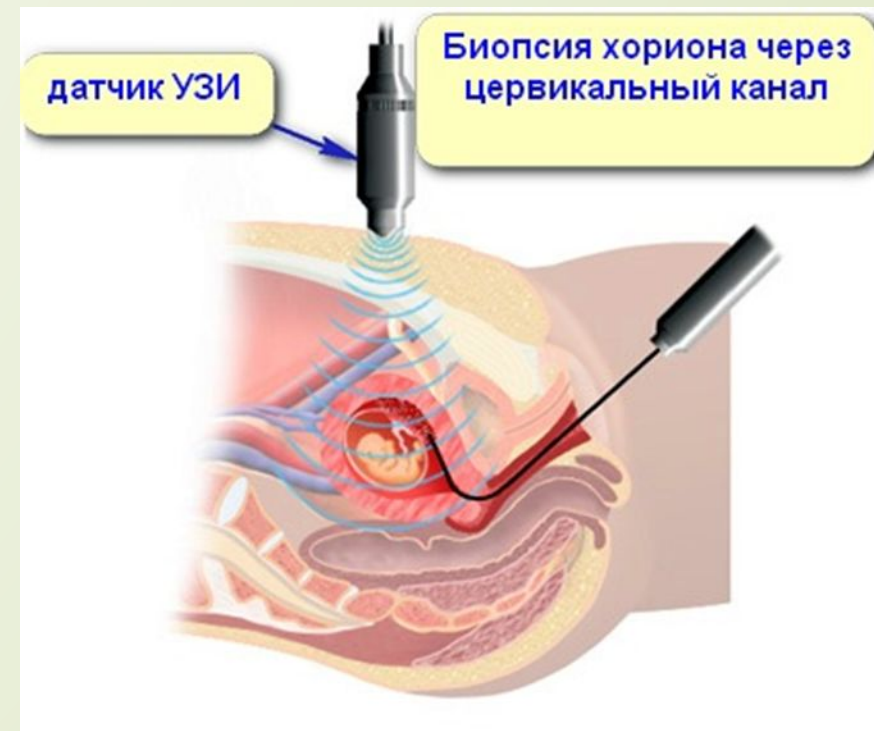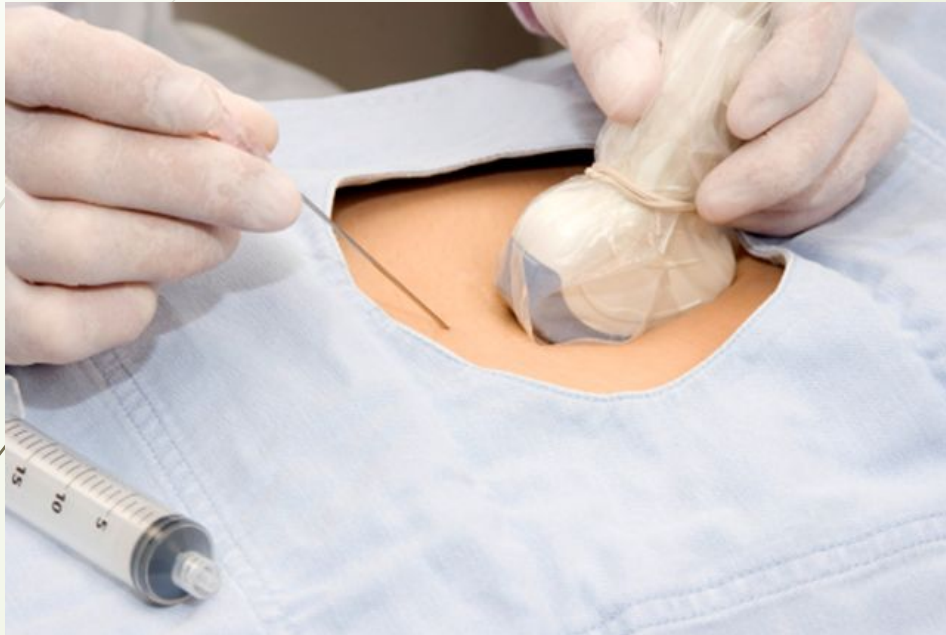Инвазивные методы диагностики

В настоящее время, согласно рекомендациям Европейской Ассоциации пренатальной медицины, в зависимости от срока беременности проводят следующие процедуры:

- 9-12 нед - биопсия ворсин хориона (транскервикальная или трансабдоминальная).
- 13-14 нед - возможно проведение раннего амниоцентеза, однако риск осложнений при использовании данного метода достаточно высок. Самопроизвольное прерывание беременности наблюдается в 3,8-5,3%, а неудачи культивирования клеток, полученных из околоплодных вод, составляют порядка 11-12%.
- 15-17 нед - амниоцентез.
- 18 нед и более - кордоцентез, амниоцентез.



Хорионбиопсия - инвазивная процедура, заключающаяся в получении ворсин хориона для последующего исследования в целях диагностики вырожженных и наследственных заболеваний плода.



Амниоскопия

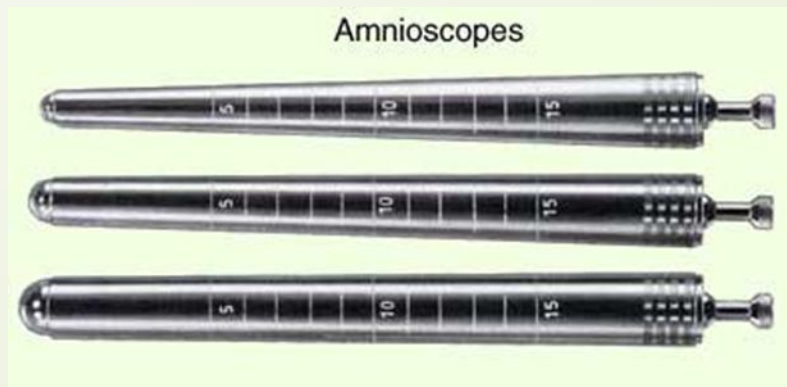
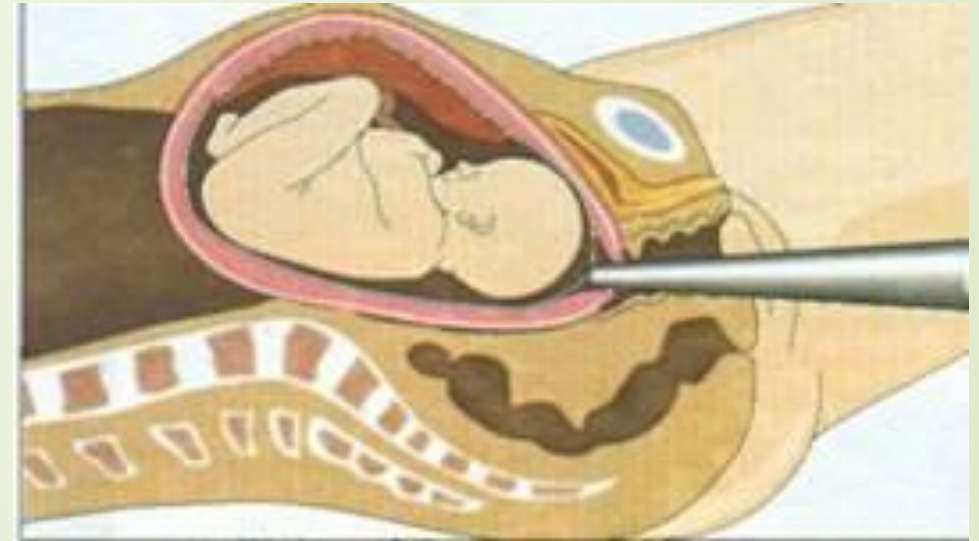это процедура осмотра нижнего полюса плодного яйца для выявления различных качественных и количественных нарушениях состава околоплодных вод.

При доношенной беременности количество вод умеренное, они светлые с мелкими хлопьями сыровидной смазки.

При переношенной беременности вод мало, они зеленоватые, густые без хлопьев смазки.

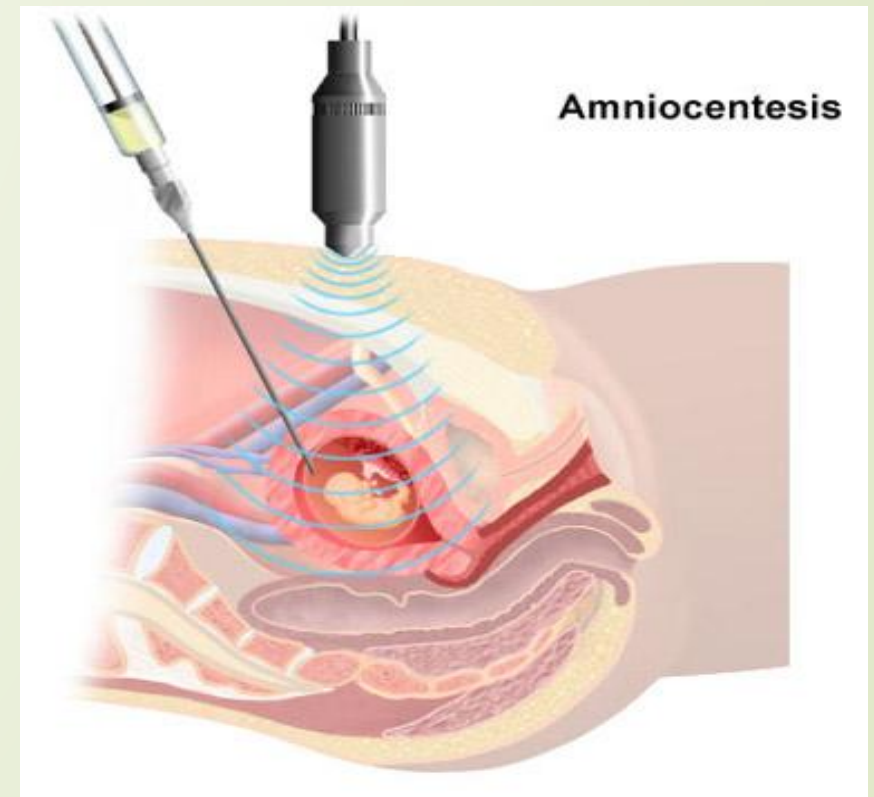
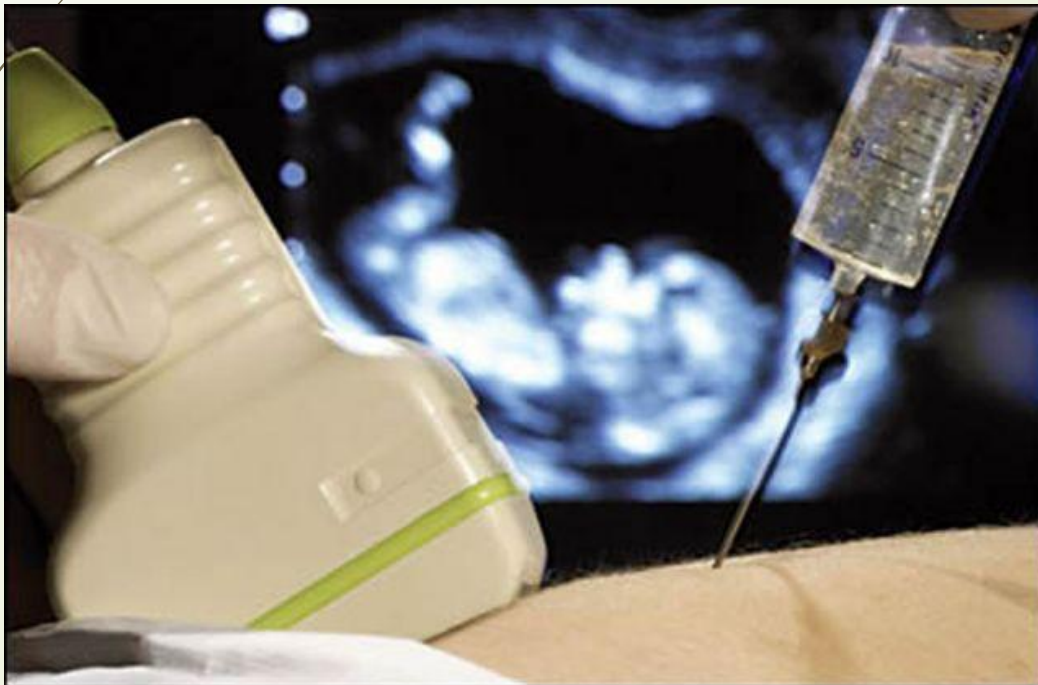Если воды зелёные с примесью мекония – это указывает на нарушение функции плаценты и гипоксию плода.

При гемолитической болезни плода (при резус конфликте) вод очень много и они жёлтые.



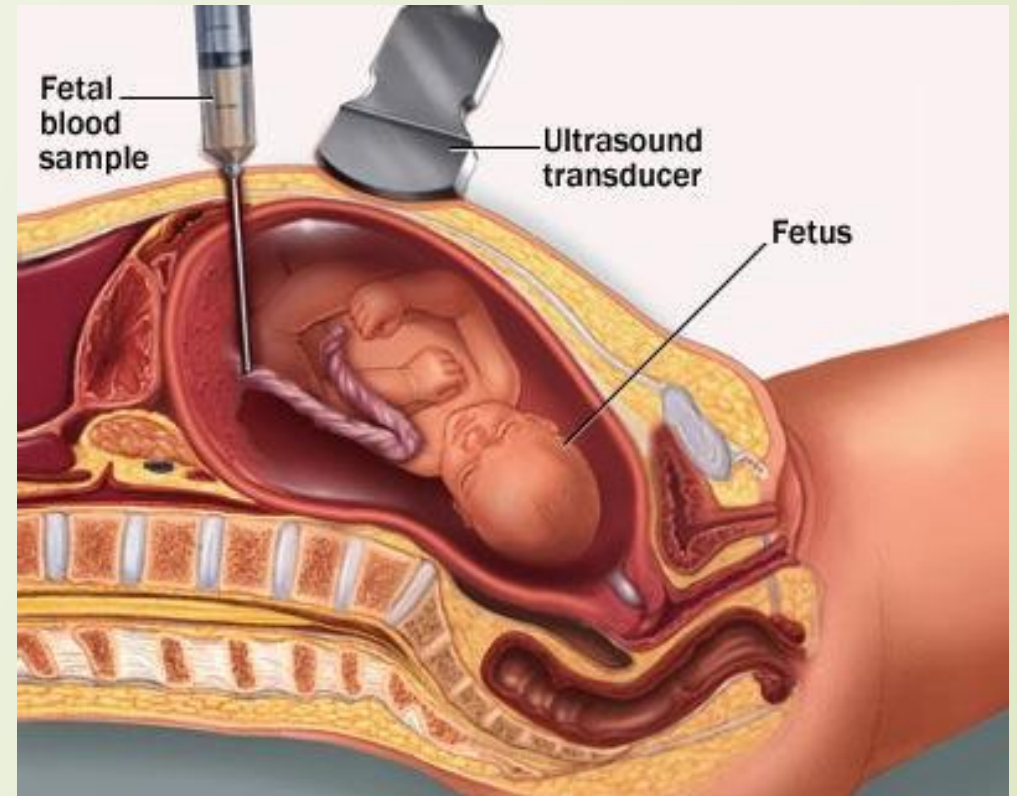
Амниоцентез позволяет получить околоплодные воды для биохимического, гормонального, генетического и иммунологического исследований

- Объектом при проведении амниоскопии является околоплодная жидкость и находящиеся в ней клетки плода



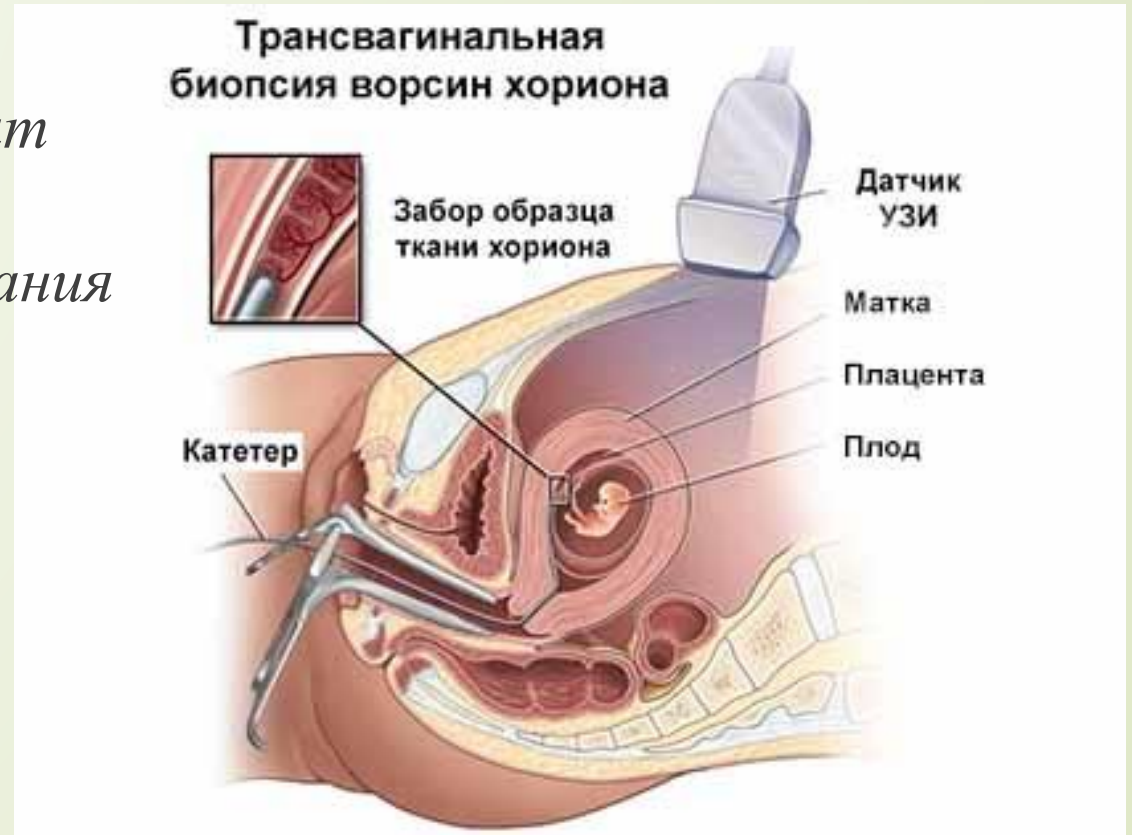Кордоцентез (КЦ) - пункция вены пуповины с целью получения плодной крови.

- Кровь плода является наиболее информативным биологическим материалом и в настоящее время используется в цитогенетической перинатальной диагностике хромосомной патологии, диагностике наследственных болезней обмена, гемоглобинопатии, при оценке степени выраженности гипоксического состояния плода, диагностике инфицированное и т.д.



Биопсия тканей плода

- Этот метод исследования проводят при подозрении на некоторые серьезные наследственные заболевания плода. Можно взять, например, биопсию кожи, печень и др. Исследование проводится во II триместре беременности под контролем УЗИ.

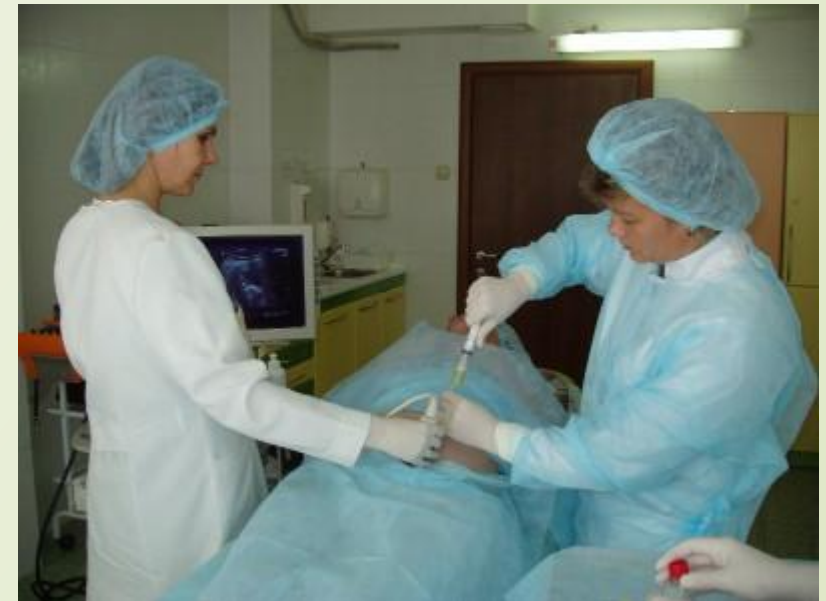

Роль акушерки в пренатальной диагностике

При проведении всех методов перинатальной диагностики акушерка и врач акушер-гинеколог играют главную роль.



. Акушерка проводит психоподготовку с беременной женщиной перед инвазивные процедуры, если пациентка опасается за исход процедуры и испытывает страх.



Спасибо за внимание !!!

□ Исполнитель Абдуллаева Сарвиноз Анваржоновна студентка 301 группы ак/о



□ Руководитель Соломина Елена Сергеевна преподаватель 1 категории

