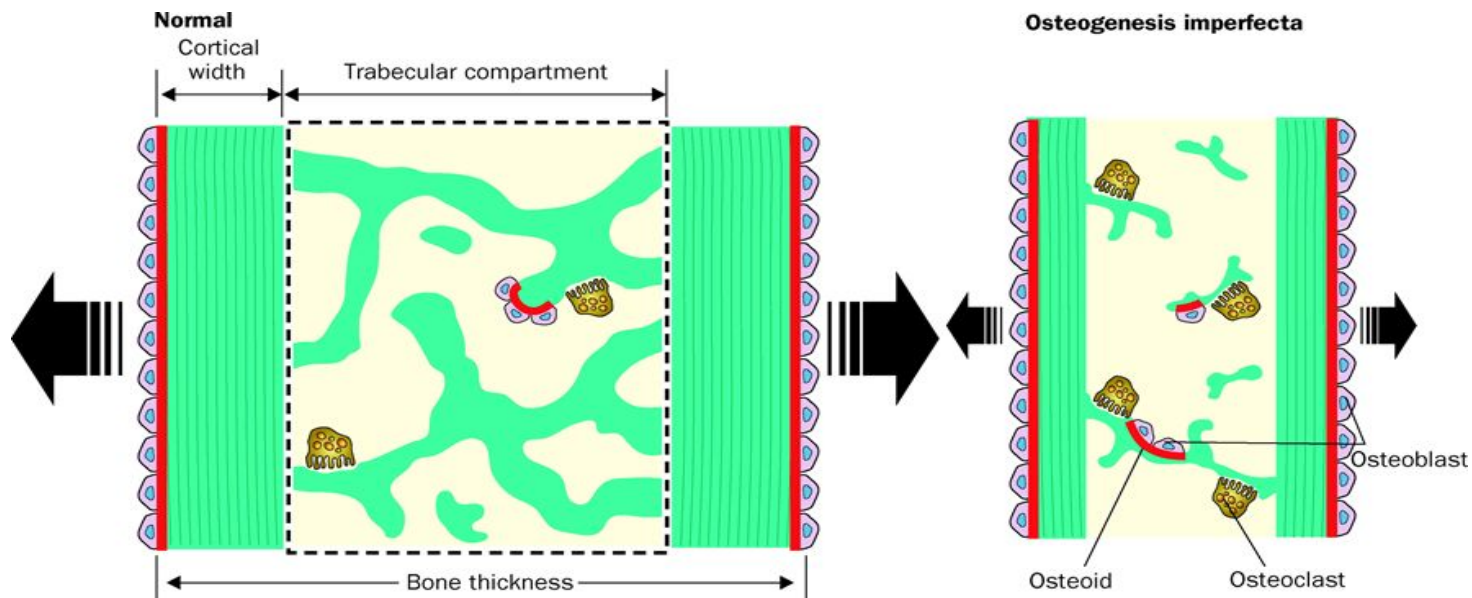


Несовершенный остеогенез

Несовершенный остеогенез

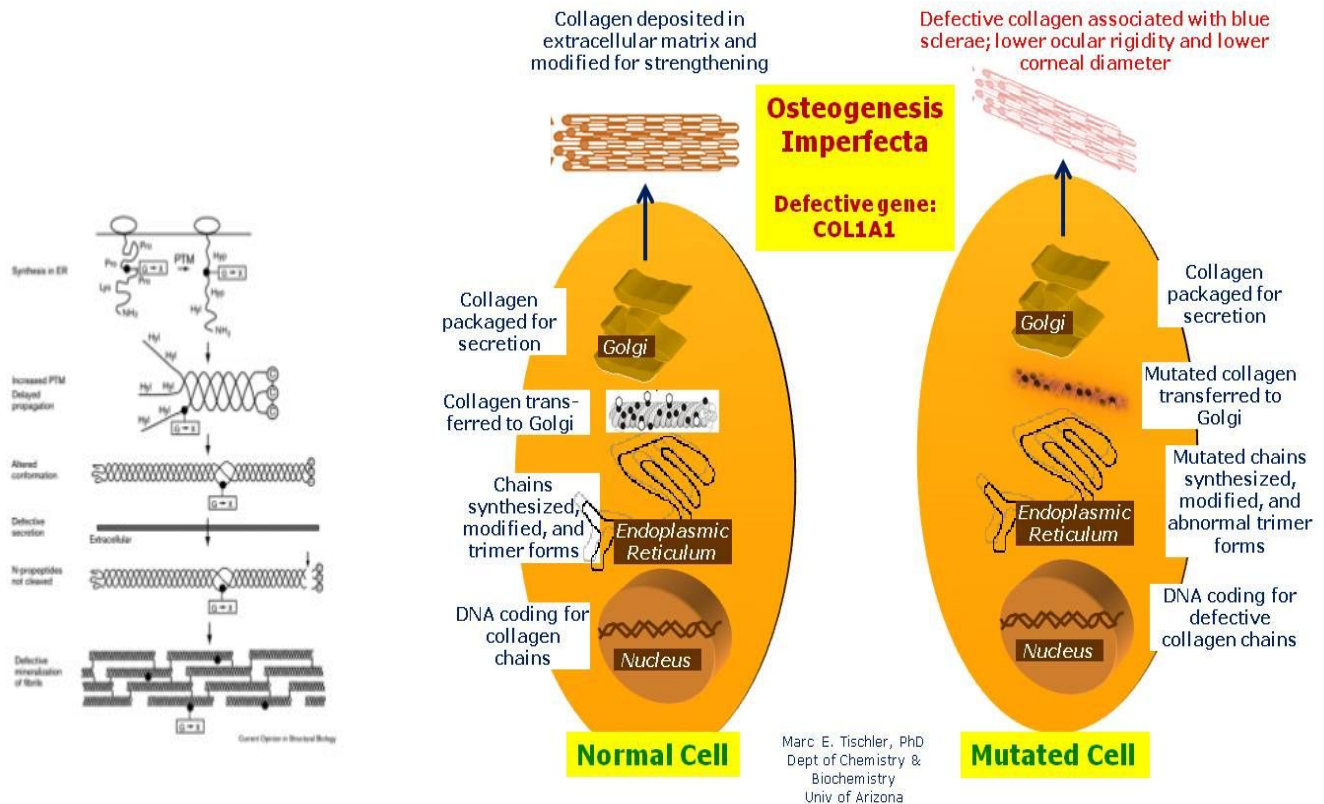
...или: Несовершенное костеобразование, болезнь Лобштейна-Фролика, болезнь «хрустального» человека, болезнь хрупких костей

- ▶ наследственное заболевание, при котором нарушается формирование костной ткани. В основе лежит дефект коллагена 1-го типа – структурного белка костной ткани. Больные с данным заболеванием имеют недостаточное количество этого белка, либо его качество не соответствует норме.



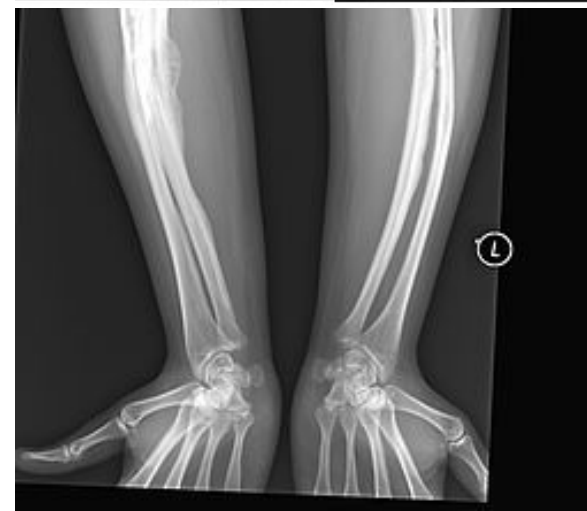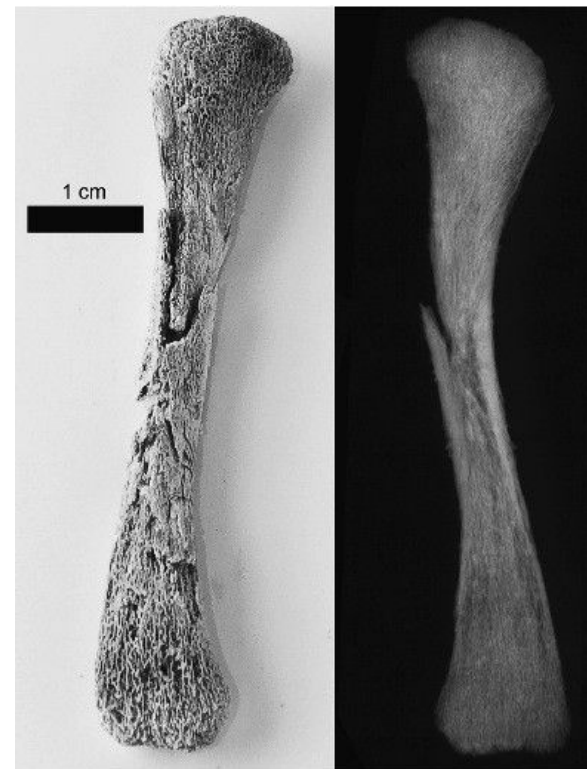- Причиной данного заболевания является мутация гена Col AI и Col AII, который приводит к недостаточному образованию коллагена (важного компонента костной ткани) либо аномальному его строению. Вследствие этого кости становятся хрупкими, что клинически и проявляется патологическими переломами, особенно длинных трубчатых костей (плечевой, бедренной, костей предплечья и голени).

- Quantitative defects of type 1 collagen : mutations on COL1A gene, production of premature stop codon or a microsense frame shift, which leads to mutant messenger RNA (mRNA) in the nucleus
- Cytoplasm contains normal alpha₁ mRNA; reduced amounts of structurally normal collagen produced
- Mild form of disease



Симптомы несовершенного остеогенеза

- Повышенная ломкость костей. Наиболее типичны переломы длинных трубчатых костей (бедренной, плечевой, костей предплечья и голени). Патологические переломы могут возникать у плода во время беременности, в процессе родовой деятельности и в первые месяцы жизни (во время игр, пеленания, одевания, купания ребенка). Во время родов часто бывают переломы ключицы, костей конечностей, особенно при применении различных акушерских пособий, например, щипцов.
- Изменение формы и укорочение костей в результате неправильного сращения переломов.



Симптомы несовершенного остеогенеза

- Деформация (изменение формы) грудной клетки.
- Мягкие кости черепа.
- Серо-синяя склера (белок) глаза из-за недоразвития его соединительной ткани и просвечивания внутренней оболочки, содержащей пигмент (красящее вещество).
- Позднее прорезывание зубов у детей (позже 1,5 лет), крошение зубов; цвет зубов желтый — “янтарные зубы”.

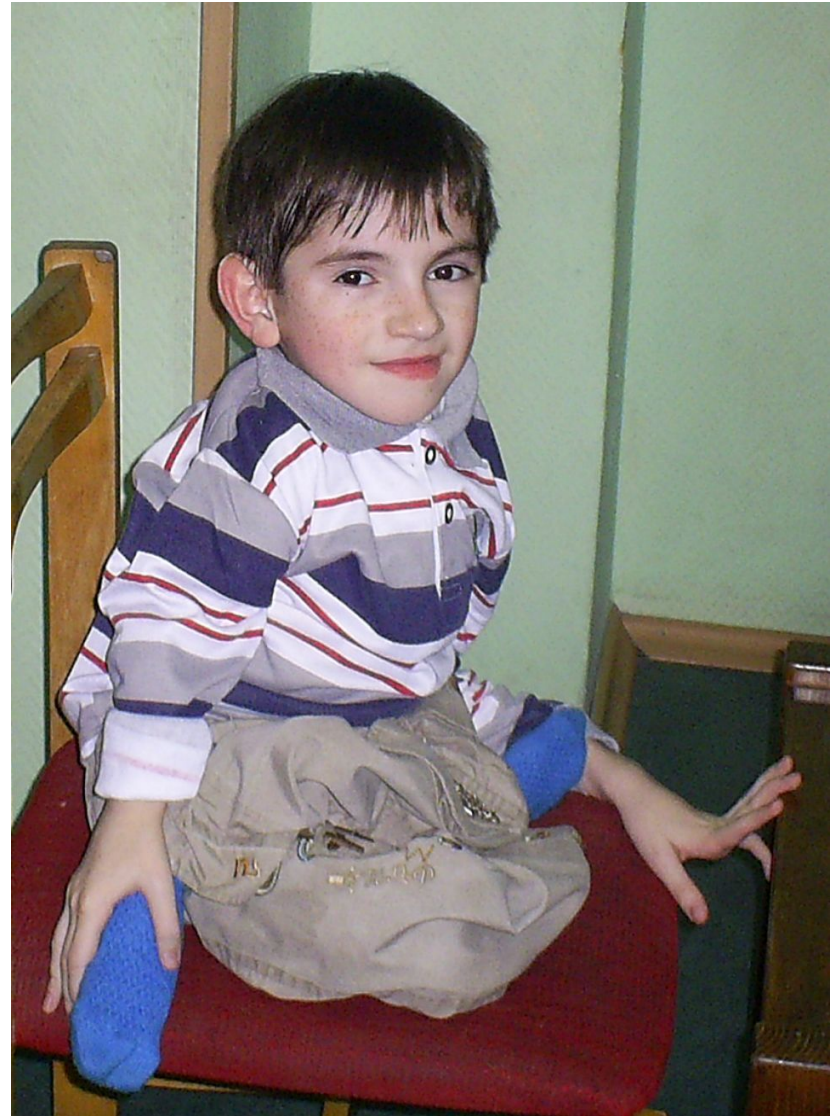



Fig. 1. Bilateral leaf like deformities of bilateral lower limbs.

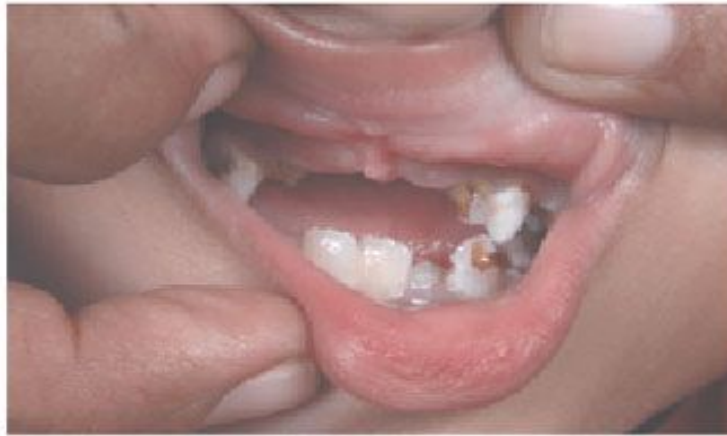

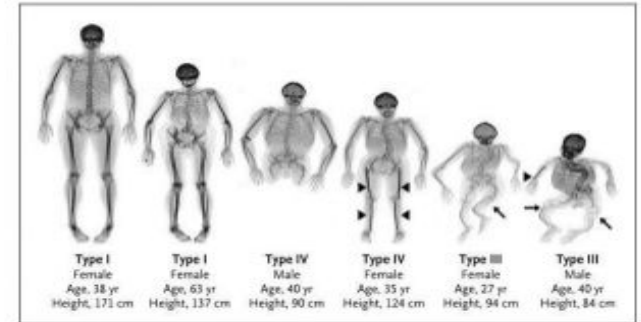
Fig. 2 : Dentigineous imperfecta

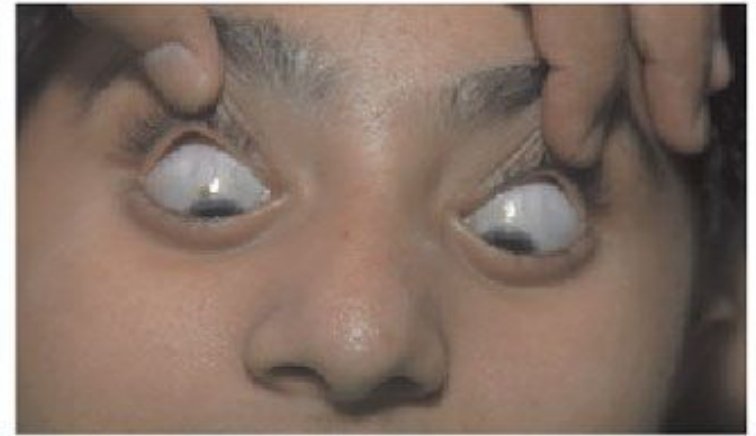
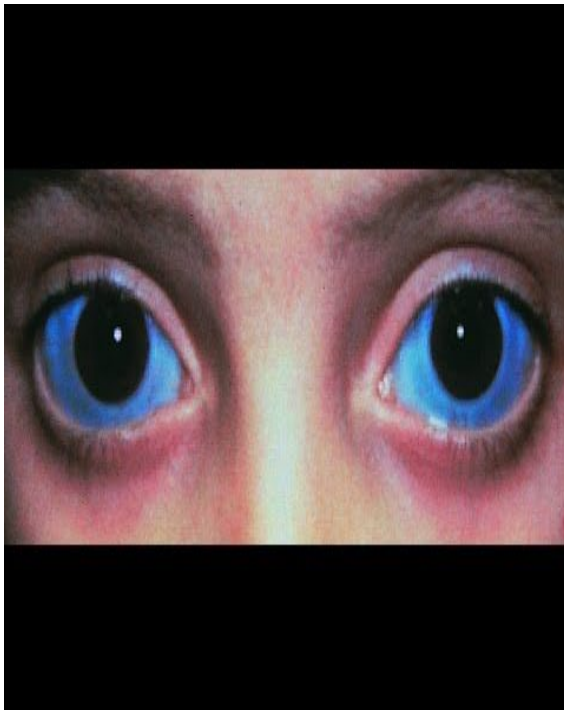
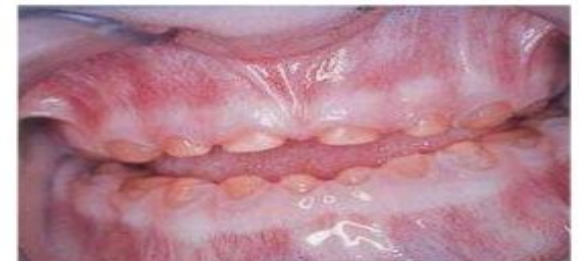Fig. 3: Blue sclerae

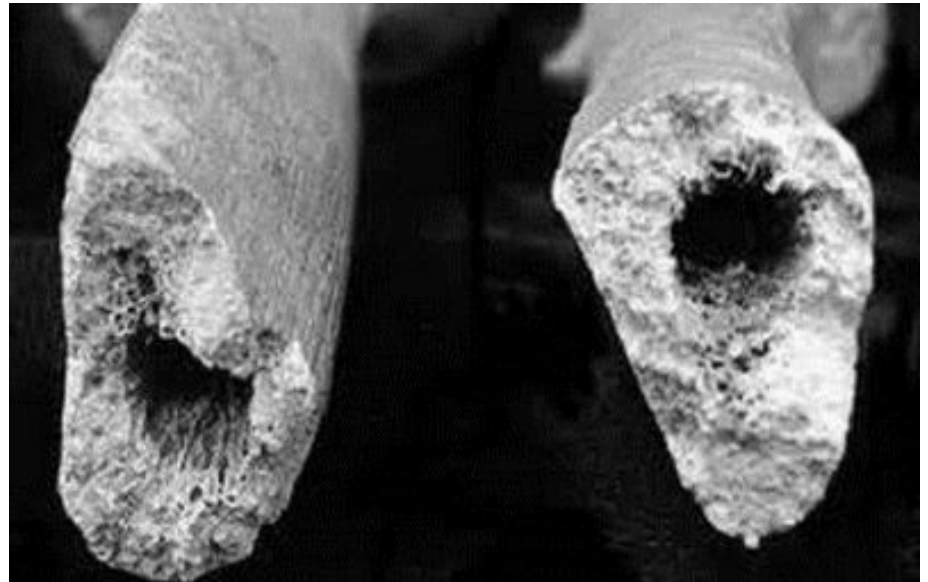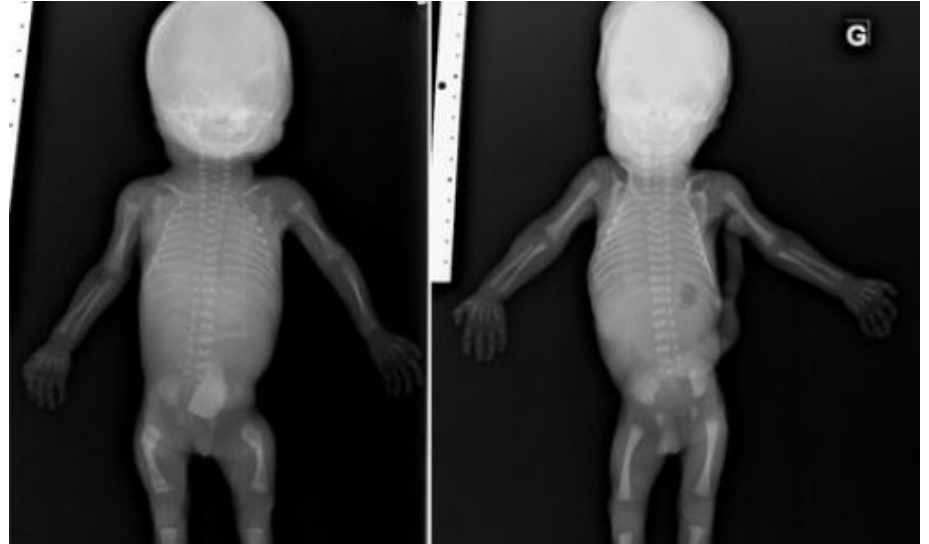Physical Examination

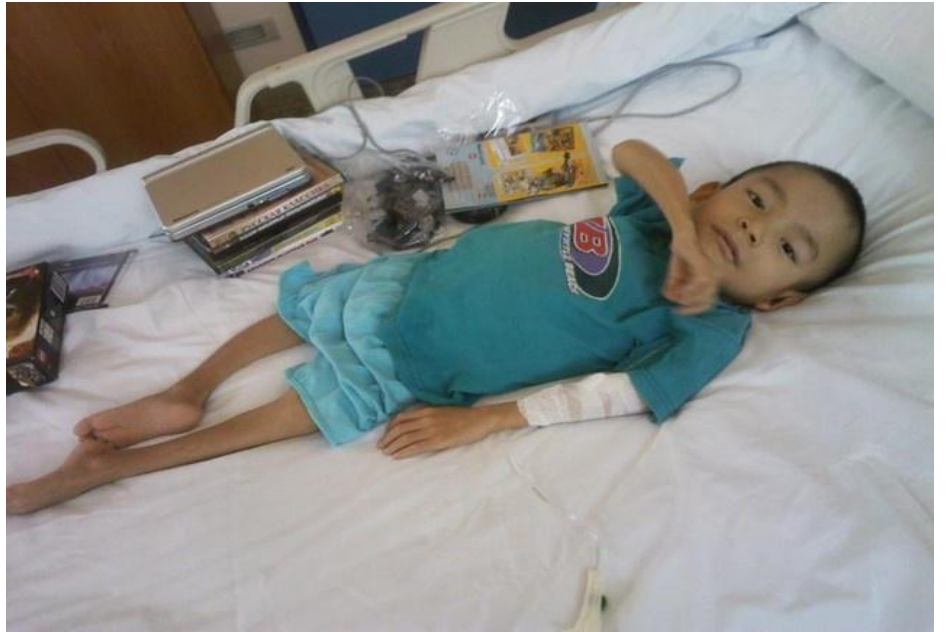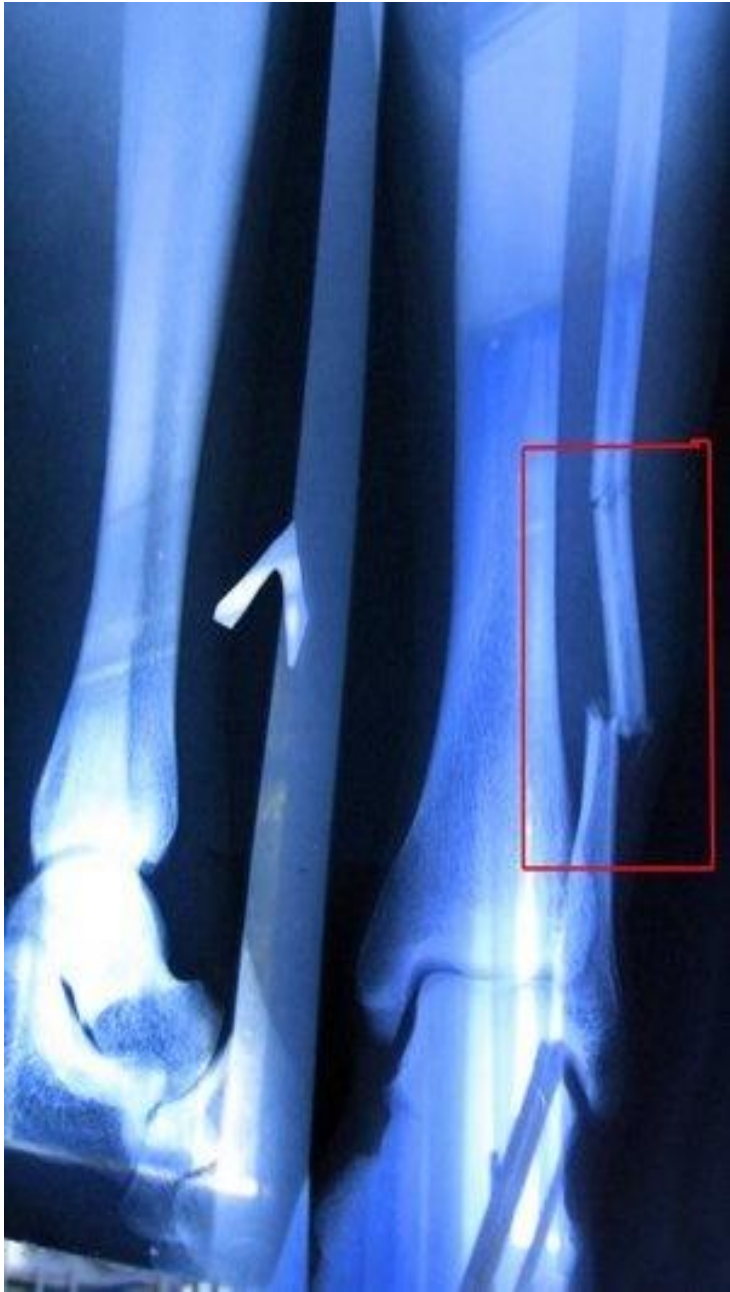- Clinical presentation depends on phenotype
- Sillence classification : 4 types on basis of clinical and radiologic features
- Dentinogenesis imperfecta denoted as subtype B, whereas OI without dentinogenesis imperfecta is denoted as subtype A



Симптомы несовершенного остеогенеза

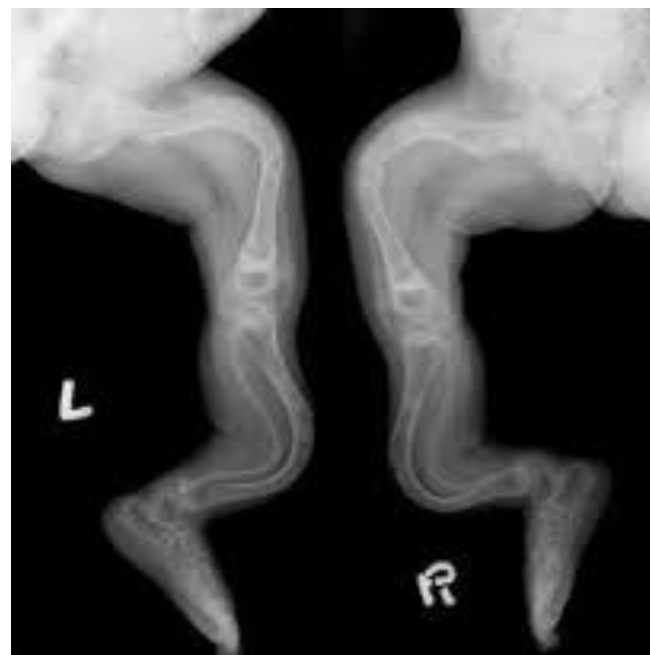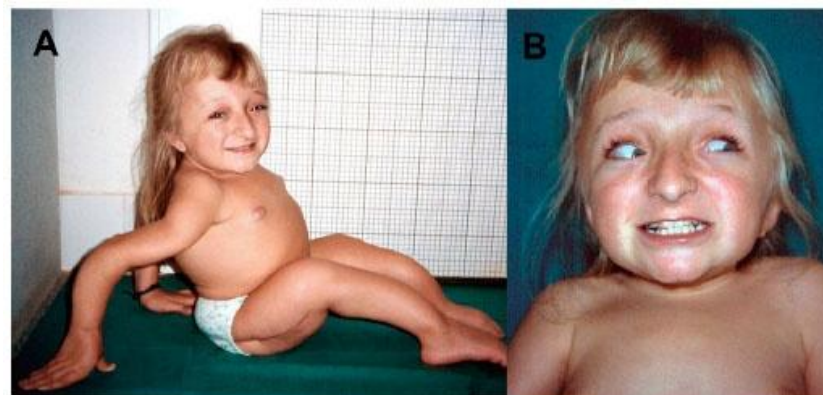
- Слаборазвитые мышцы (дряблые, значительно уменьшены в объеме).
- Часто возникают паховые, пупочные грыжи.
- Слабость связочного аппарата сустава.
- Снижение слуха из-за прогрессирующего разрастания соединительной ткани между мелкими косточками (молоточек, наковальня, стремечко) полости среднего уха.
- Отставание в физическом развитии.
- Низкий рост.





Формы несовершенного остеогенеза

- **Ранняя** (или врожденная форма) (болезнь Фролика). При данной форме переломы возникают во время беременности и в первые дни после рождения ребенка;
- **поздняя** форма (болезнь Лобштейна). Переломы возникают, когда ребенок начинает ходить. Эта форма имеет более благоприятное течение, чем ранняя форма.

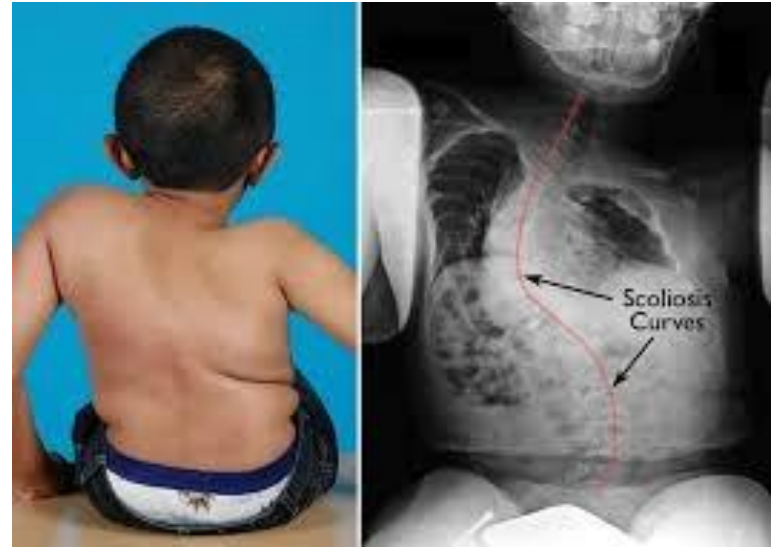

Типы несовершенного остеогенеза:

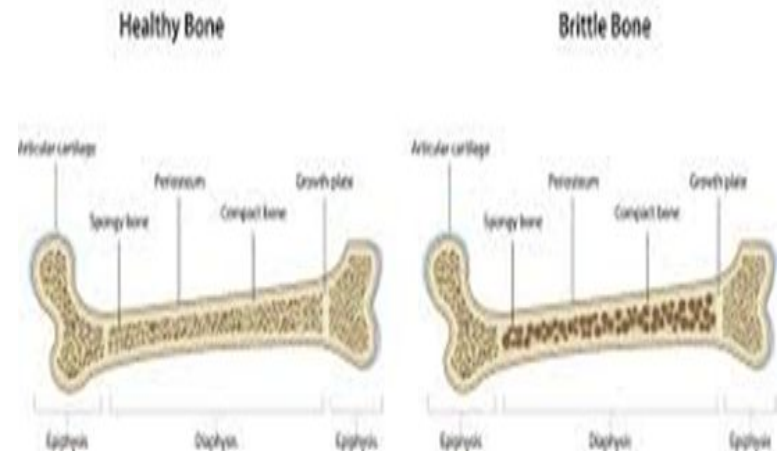
- **1 тип:** патологические переломы возникают после рождения;
- **2 тип:** является наиболее тяжелой формой. Проявляется значительными нарушениями развития скелета (укорочение и искривления костей; вследствие множественных переломов на их поверхности появляются выступы) с отставанием в физическом развитии;
- **3 тип:** является менее тяжелым, чем **тип 2**. При данном типе переломы возникают от момента рождения до подросткового возраста;
- **4 тип:** характеризуется наименее выраженными проявлениями нарушений. У таких больных заболевание обычно сопровождается преждевременным развитием остеопороза (уменьшение плотности кости, способствующее снижению прочности) в возрасте 40-50 лет;

Типы несовершенного остеогенеза:

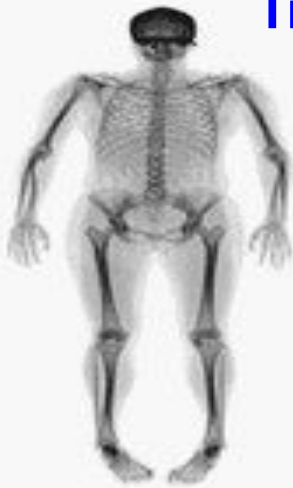- **5 тип:** клинические признаки соответствуют **типу 4**, но есть уникальные гистологические данные (строение тканей). Кость имеет «сетчатое строение» (сетчато-подобный тип);
- **6 тип:** клинические признаки соответствуют **типу 4**, но есть и уникальные гистологические данные костной ткани ("рыбья чешуя");
- **7 тип** связан с мутацией протеина (белка) хрящевой ткани;
- **8 тип** — тяжелый и смертельный, связан с изменением белка, имеющего в своем составе аминокислоты – лейцин и пролин.



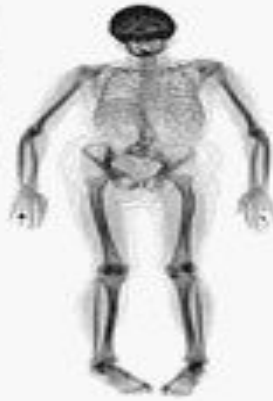Osteogenesis Imperfecta



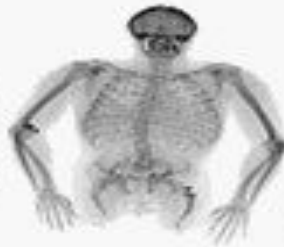Типы несовершенного остеогенеза:



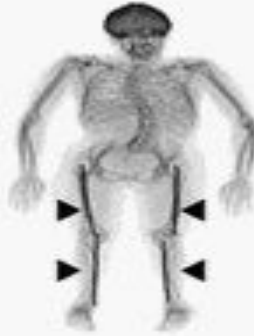
Type I
Female
Age, 38 yr
Height, 171 cm



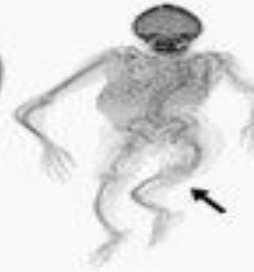Type I
Female
Age, 63 yr
Height, 137 cm



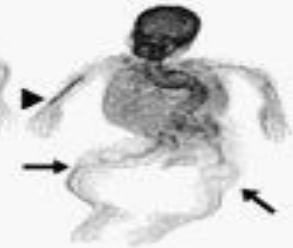Type IV
Male
Age, 40 yr
Height, 90 cm



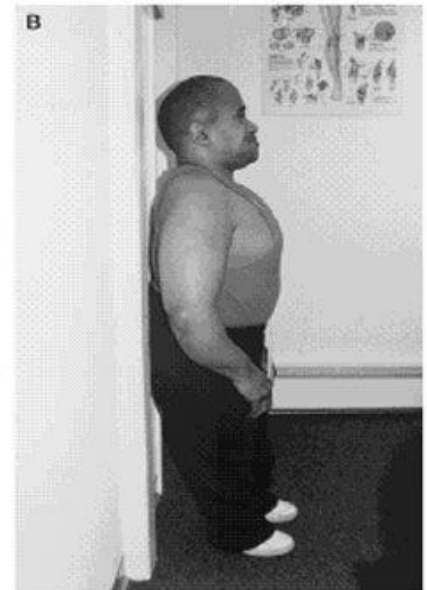
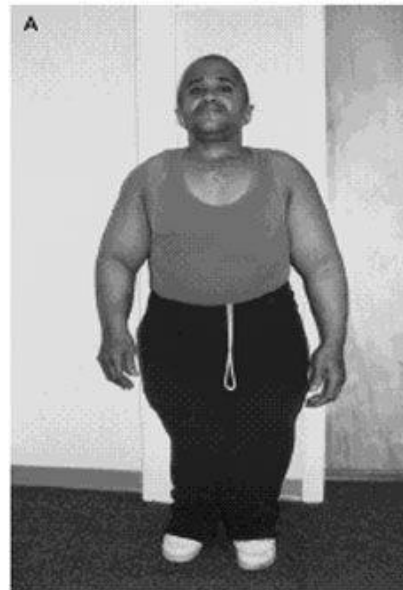Type IV
Female
Age, 35 yr
Height, 124 cm



Type III
Female
Age, 27 yr
Height, 94 cm

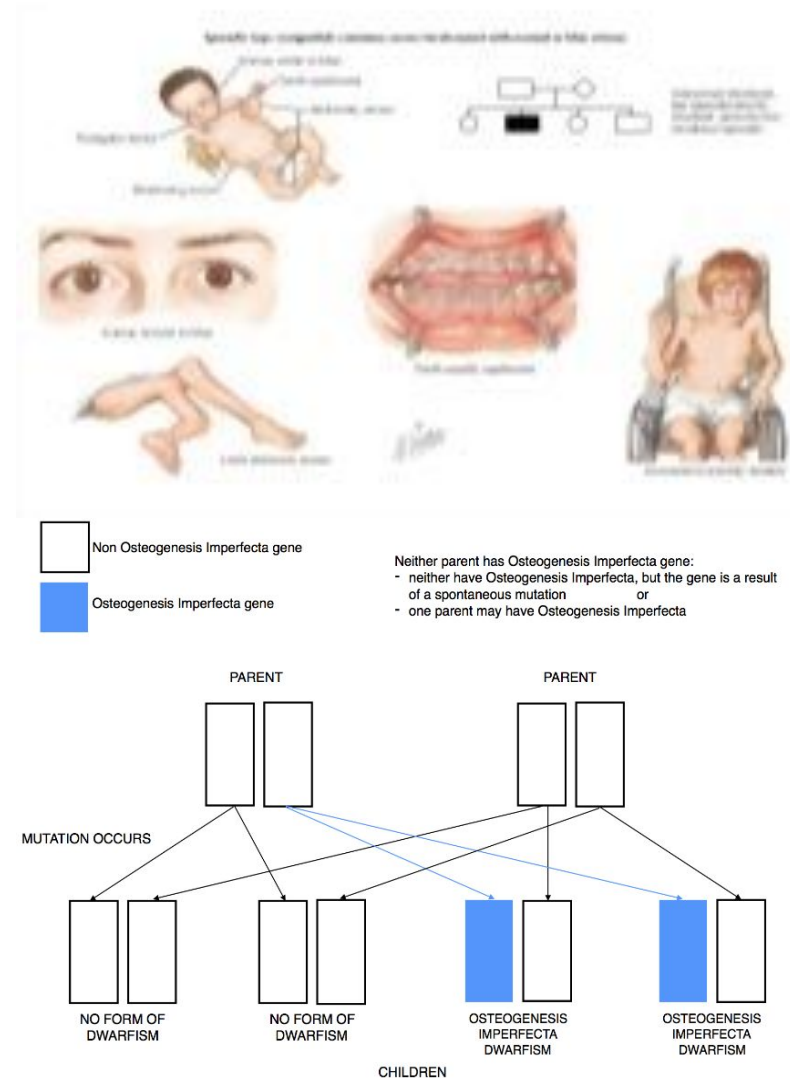


Type III
Male
Age, 40 yr
Height, 84 cm



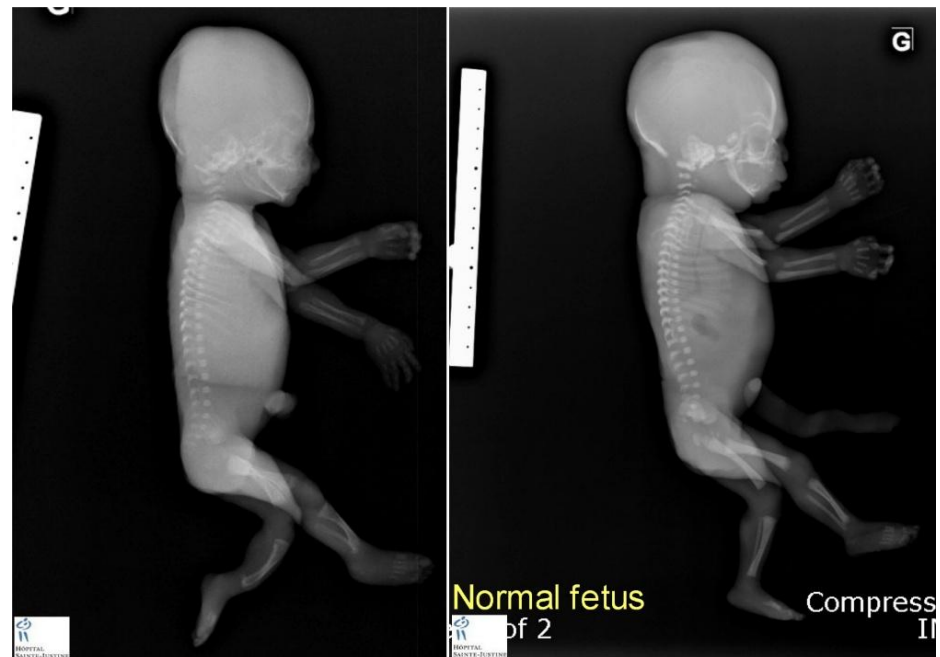
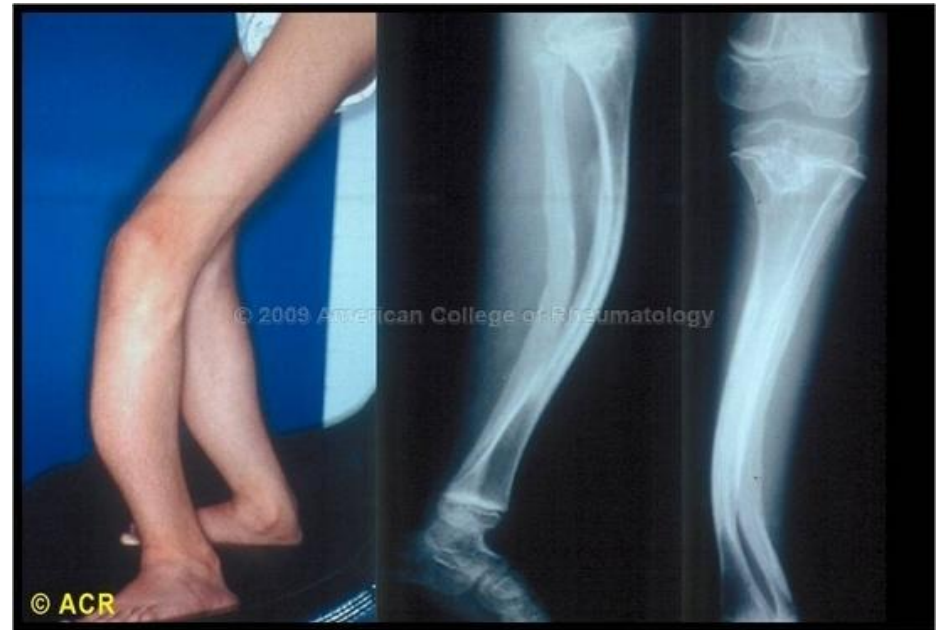Типы наследования несовершенного остеогенеза:

- При **аутосомно-доминантном типе наследования** (характерен для 1-5 типов); ребенок рождается больным, если данным заболеванием страдает хоть один из его родителей. В таком случае переломы чаще возникают после первого года жизни.
- При **аутосомно-рецессивном типе наследования** (характерен для 7 и 8 типов). больными рождаются те дети, родители которых имеют мутацию гена Col I α 1 или Col I α 2. У таких больных течение заболевания более тяжелое: множественные переломы возникают во время беременности матери или сразу же после родов.



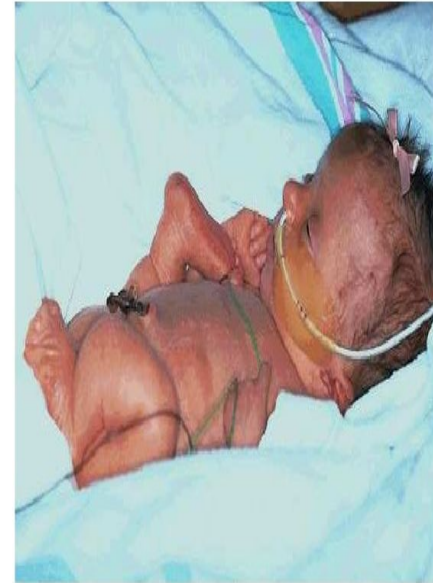Диагностика

- Анализ анамнеза и жалоб заболевания:
 - повышенная ломкость длинных костей конечностей с последующим изменением их формы и укорочением;
 - серо-синие склеры (белки) глаз;
 - снижение слуха вплоть до полной его утраты после 20-30 лет.
- Семейный анамнез: наличие заболевания у одного из родителей или у дальних родственников.



Диагностика

- Рентгенологическая картина зависит от тяжести данного заболевания. Основным клиническим признаком является распространенный остеопороз (уменьшение плотности кости, способствующее снижению ее прочности) всего скелета. Отмечаются:
 - значительное истончение наружного компактного слоя длинных трубчатых костей (бедренной, плечевой, предплечья и голени);
 - уменьшение диаметра кости;
 - патологические переломы с дальнейшим образованием костной мозоли (структура, которая образуется при сращении костей вследствие перелома);
 - кости черепа у новорожденных истончены, между ними долгое время остаются расширенные швы.

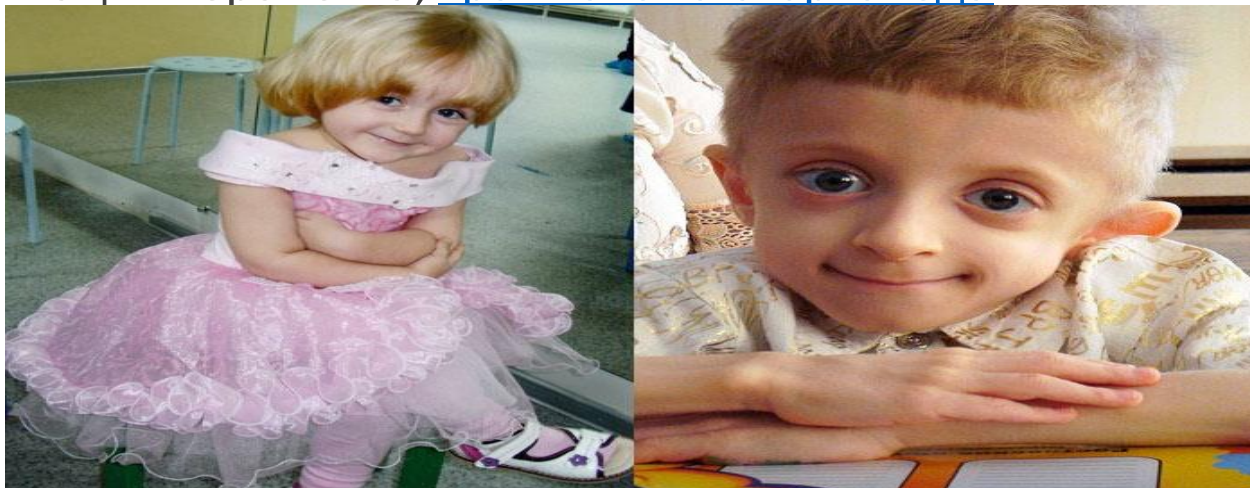

This baby's extremities are positioned oddly because there have been multiple fractures due to osteogenesis imperfecta (OI). This disease leads to multiple fractures. The basic problem is a defect in the formation of type 1 collagen that forms bone matrix. There are several types of OI with different inheritance patterns.

<http://medgen.genetics.utah.edu/photographs/diseases/high/per021.jpg>

Диагностика

- Биопсия кости — метод исследования, при котором проводится прижизненный забор маленького кусочка костной ткани (биоптата) из организма с диагностической целью. При данном заболевании забор биоптата проводится из подвздошной кости. При исследовании полученного биоптата отмечают уменьшение плотности костной ткани, истончение наружного компактного слоя длинных трубчатых костей.
- Биопсия кожи с целью изучения дефекта коллагена (главный белок костной ткани).
- Молекулярно-генетический анализ: коллагена (ДНК-анализ определенных генов из образца крови или слюны с целью выявления мутаций, характерных для заболевания).
- Возможна также консультация [терапевта](#) Возможна также консультация терапевта, [травматолога-ортопеда](#).



Лечение несовершенного остеогенеза

- ▶ Так как данное заболевание является наследственным, то применяют только симптоматические методы лечения.

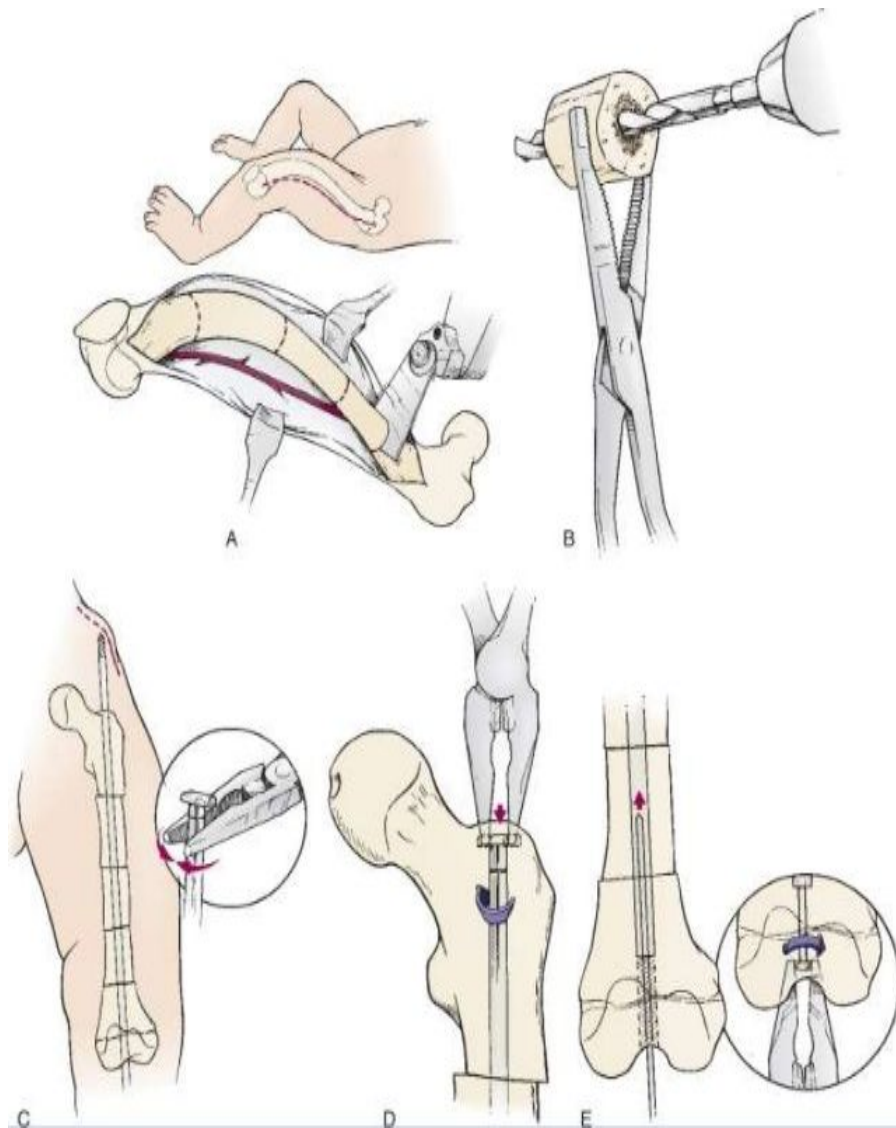
В первую очередь медикаментозная терапия должна быть направлена на усиление образования главного белка костной ткани – коллагена.

Стимулятором является соматотропин, параллельно с ним назначают антиоксиданты, соли кальция и фосфора, витамин D2.

- ▶ После окончания курса лечения соматотропином назначают стимуляторы минерализации костной ткани (гормоны паращитовидных желез) и поливитаминные препараты.
- ▶ Также используют физиотерапевтические методы лечения (электрофорез с солями кальция – проникновение лекарственного вещества в организм человека под действием электрического поля), массаж, лечебно-профилактическую физкультуру.
- ▶ В тяжелых случаях для устранения деформаций (изменение формы и размера) конечностей показано оперативное вмешательство. Показанием к хирургической коррекции являются углообразные искривления сегментов конечностей со значительным уменьшением их размера. В данном случае прибегают к остеотомии (рассечение кости с целью устранения неправильной формы) с различными вариантами остеосинтеза (сопоставление костных отломков при помощи различных фиксирующих конструкций).

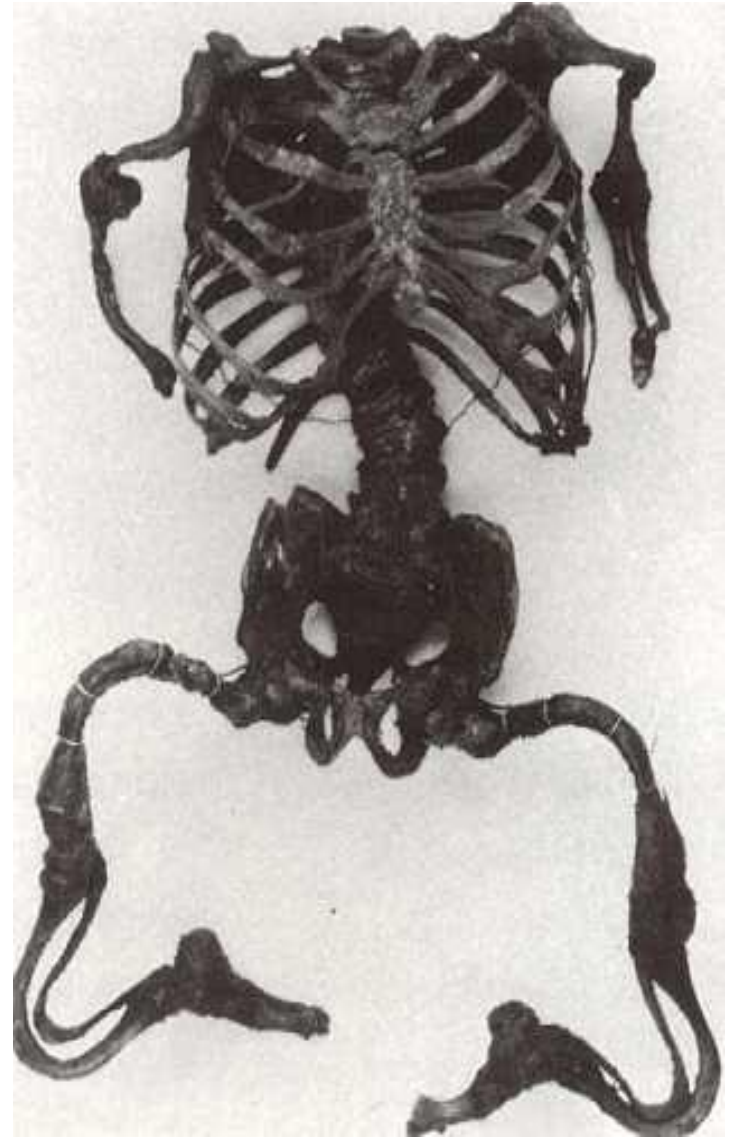
Лечение несовершенного остеогенеза

- Различают **накостный** и **интрамедуллярный остеосинтез**.
- При **накостном остеосинтезе** фиксатор располагается внутри тела человека, но снаружи кости, тем самым сопоставляя костные отломки между собой. Недостатком данного метода является повреждение надкостницы (соединительная ткань, окружающая кость снаружи).
- При **интрамедуллярном остеосинтезе** фиксатор вставляют внутрь кости, сопоставляя таким образом костные отломки.



Осложнения и последствия

- Искривление конечностей вследствие неправильного сращения переломов.
- Полная утрата слуха (тугоухость).
- Раннее выпадение зубов.
- Частые пневмонии (воспаление легких) из-за деформации грудной клетки.
- Профилактика несовершенного остеогенеза
- Наличие больных в родословной является прямым показанием к медико-генетическому консультированию.



СПАСИБО ЗА ВНИМАНИЕ!