

Марат Оспанов атындағы Батыс Қазақстан Мемлекеттік Медицина Университеті

Кафедра: Неврология
Факультет: Жалпы тәжірибелік дәрігер

Әр түрлі қан тамырлық бассейндердің зақымдану кезіндегі клиникалық синдромдары

Орындаған: Джумагазиева Жанна 632 группа

Тексерген: Шарафудинов А.Х

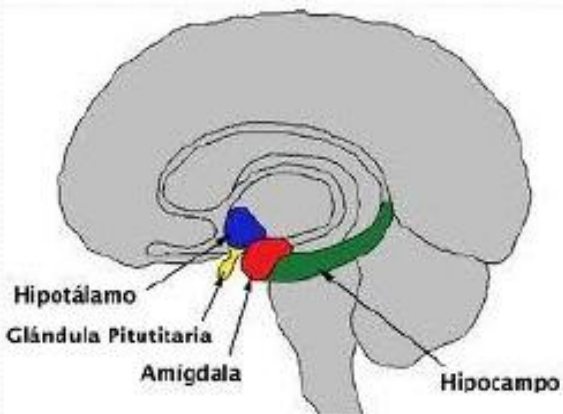
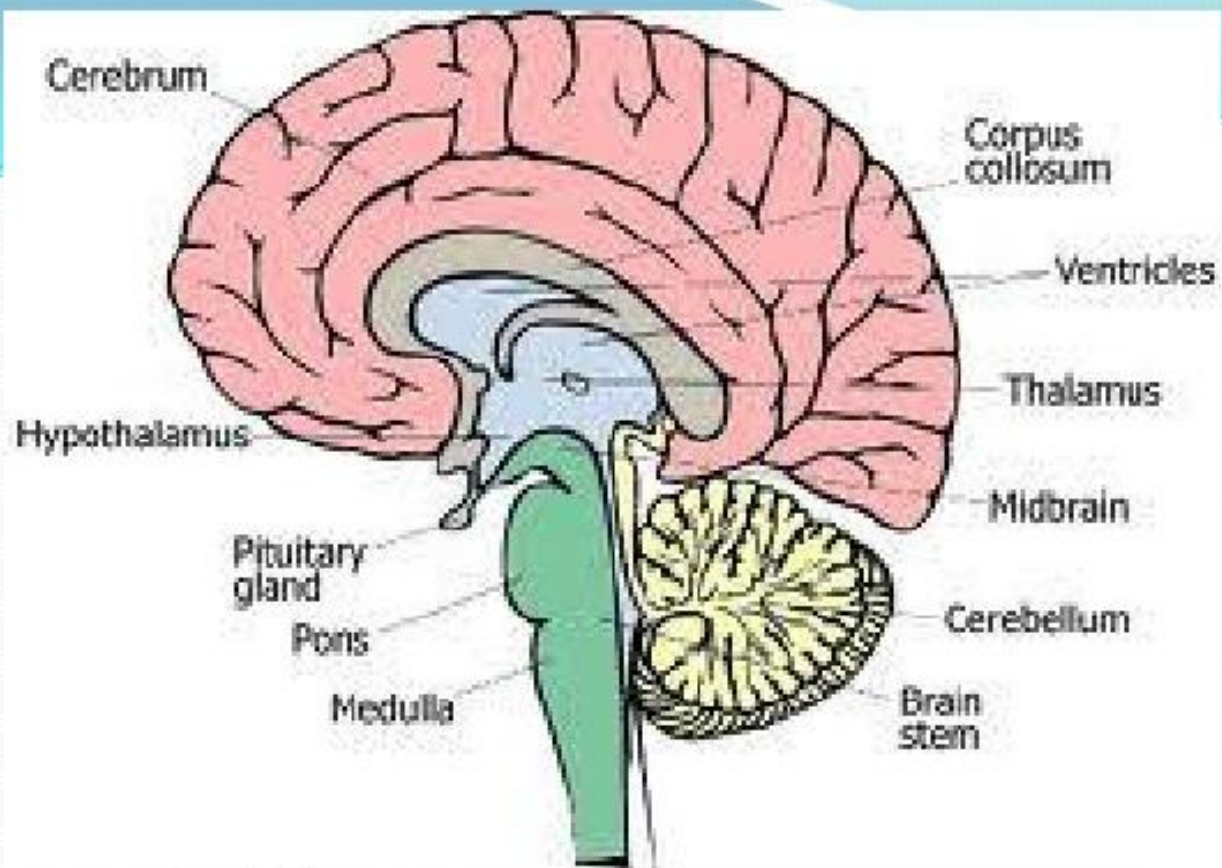
Ақтөбе 2016

Жоспары:

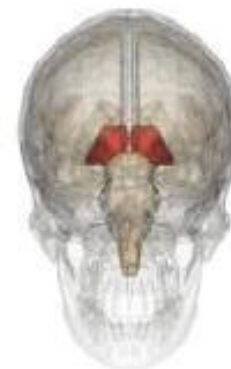- I. Кіріспе
- II. Негізгі бөлім
 - 1. Ми артериялары бассейндерінің зақымдану түрлері
 - 2. Алдыңғы ми артериясында қан айналысының бұзылу симптомдары
- III. Қорытынды
- Пайдаланған әдебиеттер

● Ми артериялары бассейндерінің зақымдануына:

- -Алдыңғы ми артериясы бассейнінде қан айналасының бұзылуы
- -Ортаңғы ми артериясы бассейнінде қан айналасының бұзылуы
- -Артқы ми артериясы бассейнінде қан айналасының бұзылуы
- -Базиллярлық немесе негізгі артерия бассейнінде қан айналысының бұзылуы
- -Омыртқа артериясы бассейнінде қан айналысының бұзылуы



Tàlem

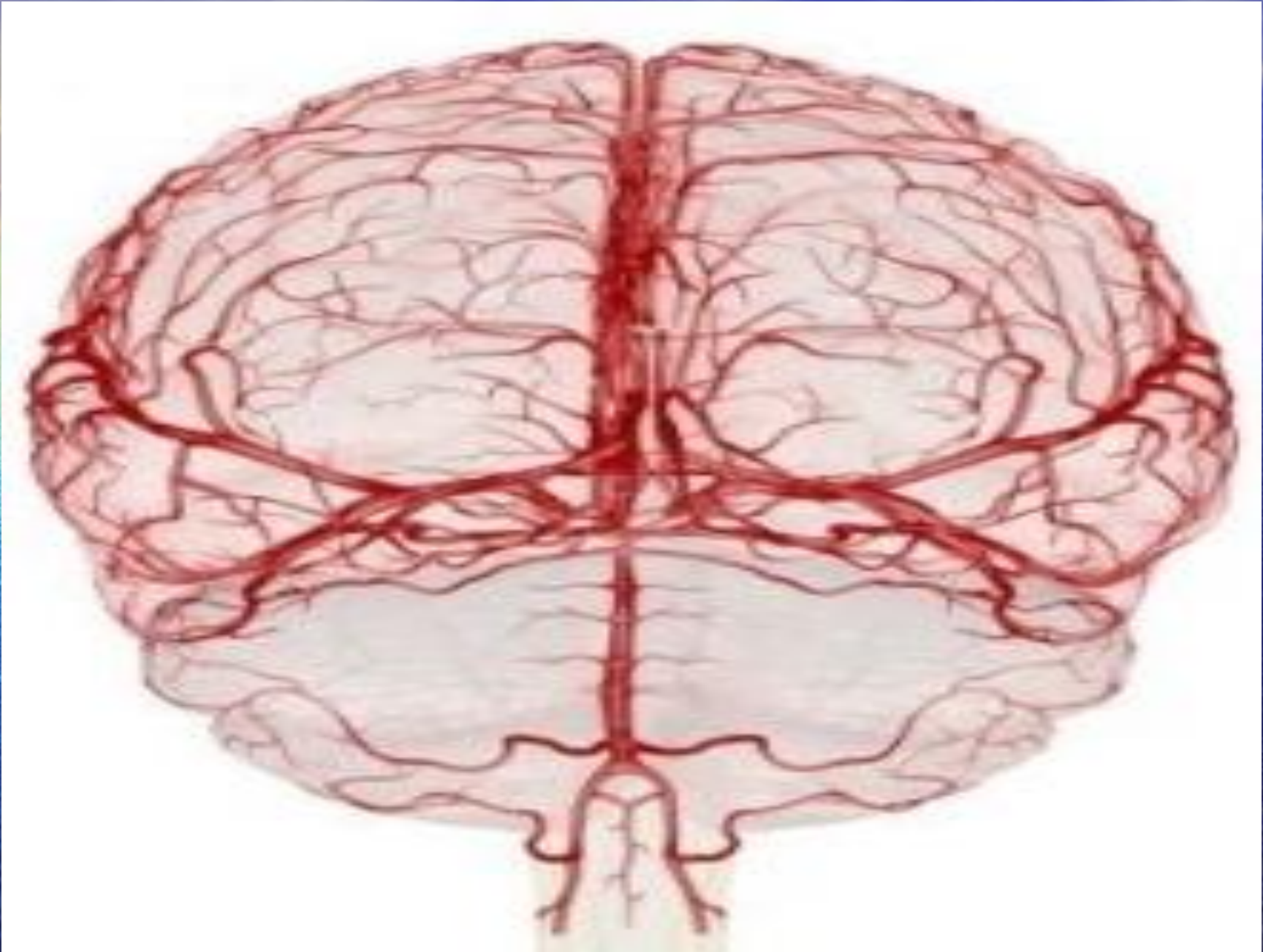


Алдыңғы ми артериясы маңдай және төбе бөліктерінің іш жағынан алдыңғы және артқы орталық қатпарлардың үстіңгі бөліктерін, сүйелді денені, иіс сезу даңғылын және иіс сезу миын, құйрықты ядроның басы мен сыртқы бөлігін, ішкі капсуланың алдыңғы санын қанмен қамтамасыз етеді.

Миқыртысы тармақтары жарты шарлардың сыртынан төмен түсе орталық ми артериясымен анастомоз жасайды. Сөйтіп алдыңғы және артқы орталық қатпарлардың ортаңғы бөлігі қанмен екі бассейн арқылы қамтамасыз етіледі.

Алдыңғы ми артериясында қан айналысының бұзылу симптомдары:

1. Патологиялық ошаққа қарама-қарсы жақта әркелкі гемипарезбен гемигипестезия және аяқтар жағында парез басымырақ болып, қол парездері тез жойылып кетуі;
2. Бет бұлшықеттері мен тілдің орталықтан парезге ұшырауы;
3. Сүйелді дененің зақымдануынан сол жақтан апраксия болуы;
4. Парацентральдік бөліктің жұмсарып кетуіне байланысты зәр тоқтамауы;
5. Маңдай-көпір-мишық жолымен үйлесетін қимыл тепе-теңдігі бұзылуынан патологиялық ошаққа қарама-қарсы жақта гемиатаксияның болуы;
6. Психиканың өзгеруі “мидың маңдай бөлігі психикасы” яғни бағытынан адасу, ұмытшақтық, шатаса беру, мылжындық, тұрпайы қалжынға үйірлік
7. Құйрықты және лентиккулярлық ядролардың қызметі бұзылуынан болатын бет пен қолдың гиперкенездері;
8. Бозғылт шардың зақымдануынан бұлшық еттердің ширғып қатаюы;
9. Иіс сезудің бұзылуы;



Ортаңғы ми артериясы бассейнінде қан айналысының бұзылуы

Ортаңғы ми артериясы үлкен жарты шарлардың сыртқы бетінің көптеген бөлігіне орналасқан ми қыртысы мен қыртыс асты ақ заттарын қанмен қамтамасыз етеді. Оның ми табанында ішкі капсуланың тізесі мен артқы санының алдыңғы 2/3 бөлігі құйрықты және лентикулярлық ядролардың жартысын, көру төмпешігін, Грациоле шоғырын, самай бөлігіндегі Вернике орталығын қанмен жабдықтайтын терең орналасқан тармақтары бар.

Алдыңғы ми артериясынан айырмашылығы-ортаңғы ми артериясы ми қыртысын ғана емес, ақ заттың бірталай бөлігін, оның ішінде алдыңғы ми артериясының бассейніндегі ми қыртысы астындағы орталық бөліктің жоғарғы жағында қанмен қамтамасыз етеді.

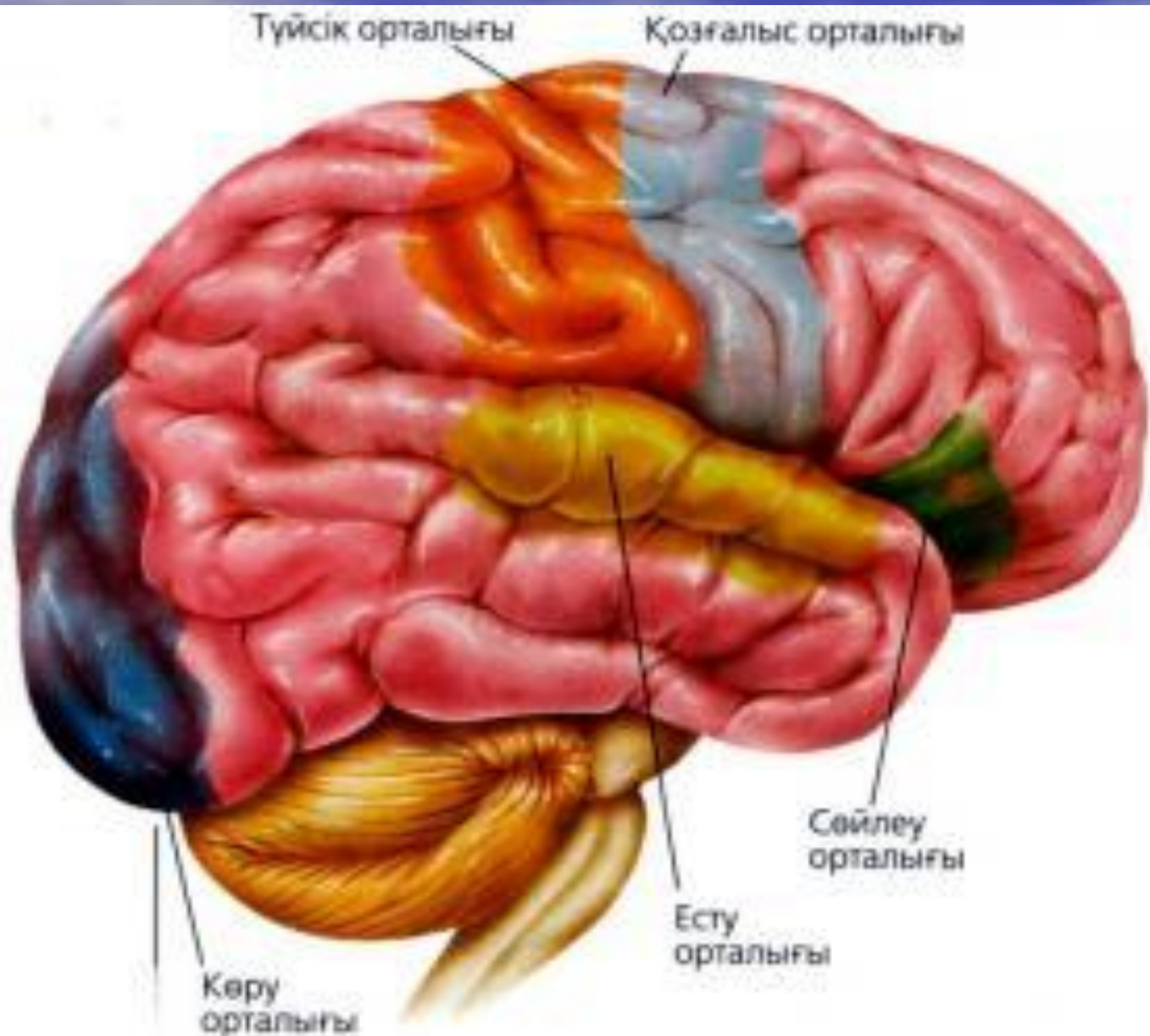
Сондықтан ортаңғы ми артериясының тереңдегі орталық тармағының бітелуінен беті де, қолдары да, аяқтарында қамтитын біркелкі гемиплегия ал орталық алды тармағының бұзылуынан бет пен қолда айқынырақ білінетін бұлшық еттердің әр деңгейдегі гемипарезі пайда болады.

Симптомдары:

- 1.Патологиялық ошаққа қарама-қарсы жақта гемиплегияның болуы;
- 2.Патологиялық ошаққа контралатералды гемигипестезия
- 3.Патологиялық ошаққа қарай бастып бұрылуы мен жүз аударылуы;
- 4.Маңдай бөлігіндегі Брок орталығының зақымдануынан моторлық афазияның пайда болуы;
- 5.Самай бөлігіндегі Вернике орталығы зақымдануына байланысты сенсорлық афазия немесе сөйлеу қабілетінің мүлде бұзылуы.
- 6.Төбе бөлігінің сол жақ төменгі полюсі зақымдануынан екі жақты апраксияның болуы;
- 7.Төбе бөлігінің жоғарғы жақтары зақымдануынан астереогноз, анозогнозия, дене үлгісінің бұзылуы.

Артқы ми артериясы бассейнінде қан айналысының бұзылуы:

- Артқы ми артериясы ми қыртысы мен шүйде бөлігіндегі субкортикалдық ақ затты, төбе бөлігінің арт жағын, самай бөлігінің төменгі және артқы жақтарын қанмен қамтамасыз етеді. Артқы ми артериясы негізгі артериядан шығатын тұсында көру төмпешігінің артқы бөлімдерін, гипоталамусты, сүйелді денені, құйрықты ядроны, жартылай Грациоле шоғырын, Льюис денесін қанмен қамтамасыз ететін бірнеше терең тармақшаларға бөлінеді. Артқы ми артериясы сонымен қатар төрт төмпешік пен ми аяқшаларына қан келтіруге қатысады.



Артқы ми артериясы бассейнінде қан айналысының бұзылуының белгілері:

1. Ошаққа қарама қарсы жақта шүйде бөлігінің ішкі беті, құстың артқы тырнағы тәрізді сала және тіл тәрізді қатпар зақымдануынан жартылай немесе квадрантты орталық гомонимдық гемианопсияның болуы;
2. Сол жақ шүйде бөлігінің сырты зақымдануына байланысты көру агнозиясы;
3. Патологиялық ошаққа қарама қарсы жақта көру төмпешігі синдромы яғни гемианестезия, гемиатаксия, гемианопсия, таламустық ауырсынулар.
4. Төбе, самай және сол жақ шүйде бөліктерінің көршілес аймақтарының зақымдануынан амнестикалық афазия, алексияның болуы.
5. Хореатетоз
6. Орталық ми зақымдануына байланысты альтернативтік синдромдар

Базиллярлық артерия бассейнінде қан айналысының бұзылуы:

- Базиллярлық артерия Варолиев көпірі мен миышықты қанмен қамтамасыз етеді. Мишық қан айналысы үш жұпты мишық артериялары арқылы іске асады, оның екеуі-негізгі артерияның, ал біреуі-омыртқа артериясының тармақтары.
- Белгілері:
 - 1. Қол мен аяқтың салдануы;
 - 2. Бір немесе екі жақтан сезімділіктің бұзылуы;
 - 3. Бет, тіл, көз қозғалтқыш, көру бас сүйек ми нервтерінің қосарлана зақымдануынан көбінесе альтернициялық ми бағандық синдромдардың пайда болуы.
 - 4. Бұлшық ет тонусының өзгеруі. Екі жақтан парез немес плингия болуына байланысты қимыл тепе теңдігі бұзылғандығы байқалмайды.

Омыртқа артериясы бассейнінде қан айналысының бұзылуы:

1. Омыртқа артериясы сопақша миды, мишықтың артқы төменгі жақтарын және жұлынның жоғарғы сегменттерін қанмен қамтамасыз етеді.

Симптомдары:

1. Патологиялық ошаққа қарама қарсы жақта гемиплегия мен гемигипестезияның болуы.
2. Үстірт сезімділіктің бұзылуы.
3. Тепе теңдіктің бұзылуы

Пайдаланылған әдебиеттер:

- С. Қайшыбаев “Неврология” 2 кітап, Алматы 2015ж.
- Интернет желісі.
- А.А Скоромец “Нервные болезни”
Москва 2007ж