

ҚР ДЕНСАУЛЫҚ САҚТАУ МИНИСТРЛІГІ  
С.Д.АСФЕНДИЯРОВ АТЫНДАҒЫ  
ҚАЗАҚ ҰЛТТЫҚ МЕДИЦИНА  
УНИВЕРСИТЕТІ



МИНИСТЕРСТВО ЗДРАВООХРАНЕНИЯ РК  
КАЗАХСКИЙ НАЦИОНАЛЬНЫЙ  
МЕДИЦИНСКИЙ УНИВЕРСИТЕТ ИМЕНИ  
С.Д.АСФЕНДИЯРОВА

Кафедра: №2 балалар аурулары

# СӨЖ

Тақырыбы: Гастрит пен асқазанның ойық  
жара ауруының дифференциальды  
диагностикасы



Орындаған :Омарбек Н.  
Қабылдаған:Умбетова Л.Ж.  
Курс : 4  
Группа: 11-20-2  
Факультет: Жалпы медицина

# Жоспары:

- Кіріспе:
- Негізгі бөлім:
- Диагностикасы
- Емі
- Қорытынды
- Пайдаланылған әдебиеттер

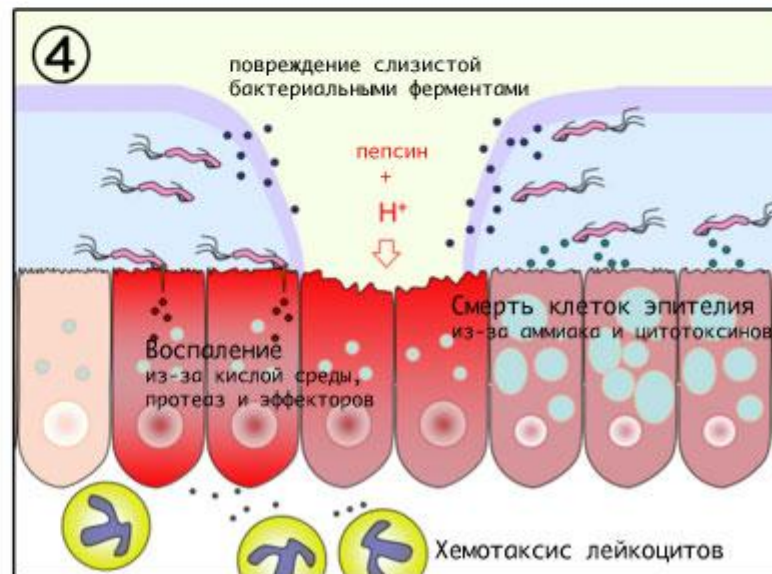
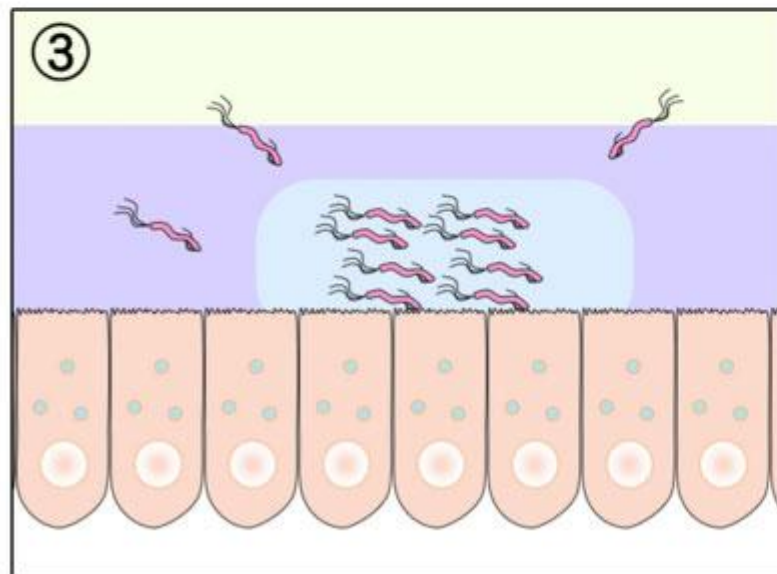
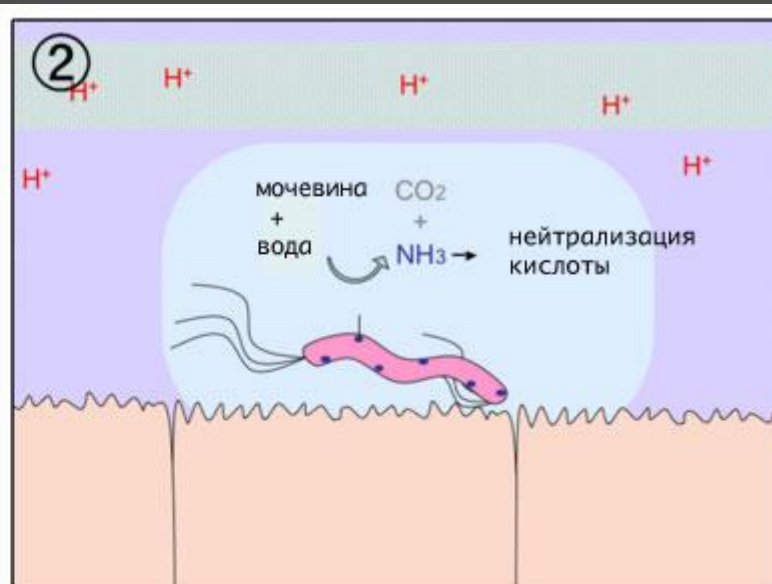
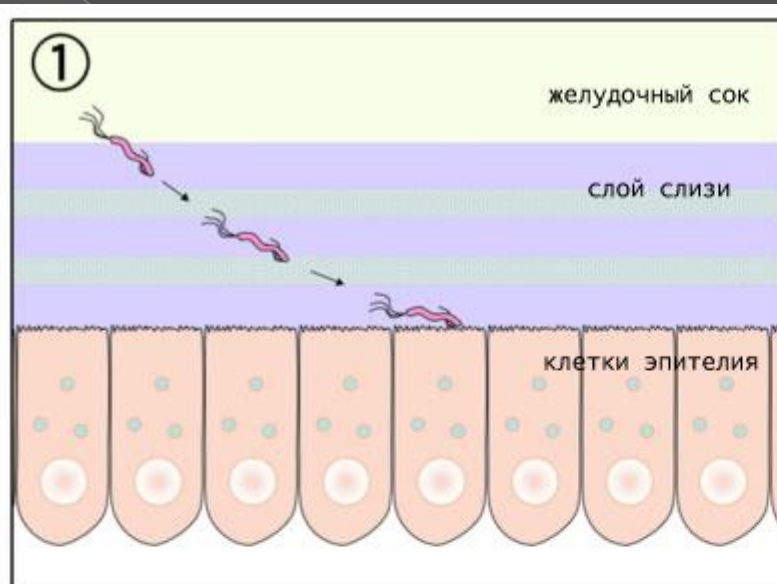
# СОЗЫЛМАЛЫ ГАСТРИТ

- Созылмалы гастрит – созылмалы, рецидивті, үдеуге бейім асқазан (және 12 елі ішектің) шырыш қабатының қабыну-дистрофиялық бұзылысы.

Таблица. Классификация хронического гастрита

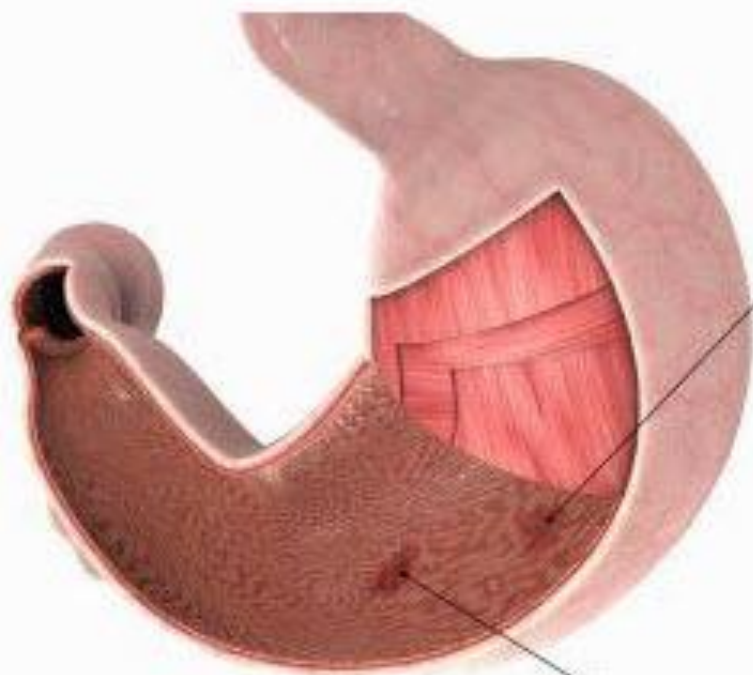
Тип гастрита	Этиологические факторы	Синонимы
<b>Неатрофический</b>		
• неатрофический	<i>H. pylori</i> и др.	поверхностный, диффузный антральный, интерстициальный, фолликулярный, гиперсекреторный, тип В
<b>Атрофический</b>		
• аутоиммунный	аутоиммунный	тип А, диффузный тела желудка, ассоциированный с пернициозной анемией
• мультифокальный	<i>H. pylori</i> , особенности питания, среды	
<b>Особые формы</b>		
• химический	химические раздражители, желчь, нестероидные противовоспалительные препараты	реактивный рефлюкс-гастрит, тип С
• радиационный	лучевые поражения	
• лимфоцитарный	идиопатический, иммунные механизмы, глютен, <i>H. pylori</i>	вариолиформный, ассоциированный с целиакией
• неинфекционный гранулематозный	болезнь Крона, саркоидоз, гранулематоз Вегнера, инородные тела, идиопатический	изолированный гранулематоз
• эозинофильный	пищевая аллергия, другие аллергены	аллергический
• другие инфекционные	бактерии (кроме <i>H. pylori</i> ), вирусы, грибы, паразиты	

# Нр-дің асқазан гастритіне алып келуі




# Асқазанның ойық жара ауруы

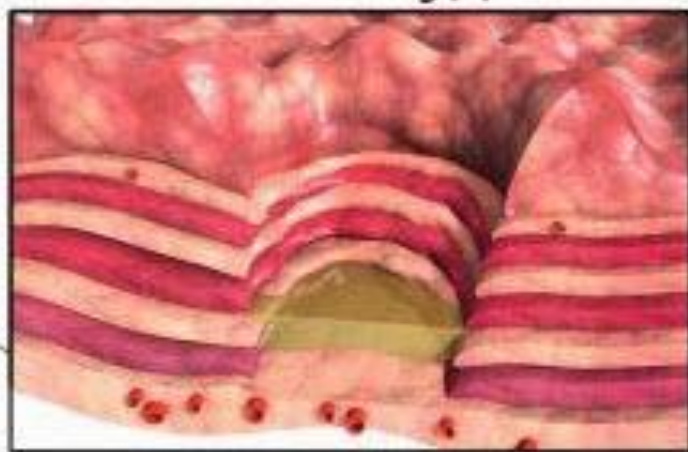- Асқазан мен 12 елі ішектің ойық жара ауруы (ОЖА) – жергілікті қорғаныс факторлары мен агрессия факторлары арасындағы тепе-теңдік бұзылысынан болған шырышты қабаттың созылмалы рецидивті патологиясы.



**эрозия желудка**



**язва желудка**



# Диагностикасы

- Анамнез жинау
- Лабораториялық зерттеу
- Эндоскопиялық және гистологиялық
- Рентгенологиялық
- Нр-ге тексеру
- Қан тобы мен Rh-факторын анықтау
- Құрсақ УДЗ



# Созылмалы гастрит пен асқазан ойық жара ауруының дифференциальды диагностикасы

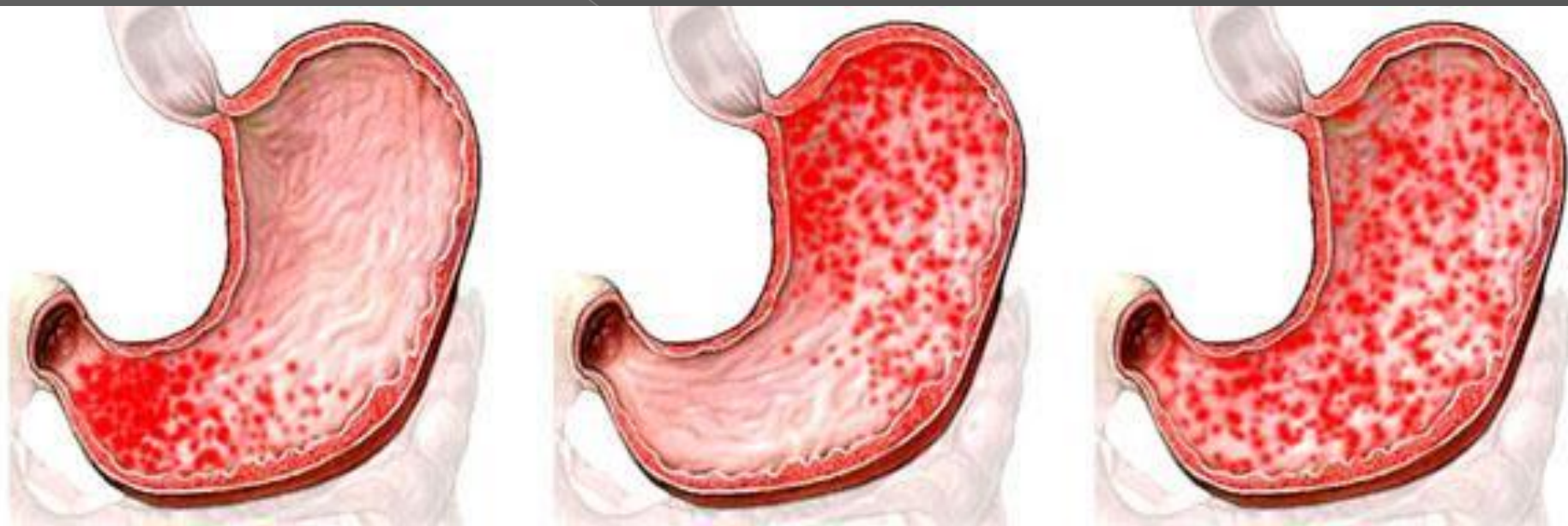Белгі	Созылмалы гастрит	Асқазан ОЖА
Жасы	жас	Көбіне қарт
Ауыру сипаты	Тамақтану алдында, тамақ ішкен соң азаяды	Тамақтан соң
Ауыру орны	Іштің оң жақ бөлігінде (оң жақ қабырға доғасы маңында)	Іштің орта сызығынан солға қарай
Диспепсиялық бұзылыстар	Айқын	Жоқ не шамалы
Асқазан моторикасы	жоғары	Баяу не қалыпта
Қышқылдық	Гипосекреция; гиперсекреция	Төмен не қалыпта

# Эндоскопиялық және гистологиялық мәліметтер.

## Гастрит

- СГД-тің клиникада 2 типін ажыратады:
- СГД-тің ойық жара типінің көрінісі ОЖА ұқсас
- СГД-тің дискентикалық типінде:  
Асқазан денесі, барлық бөлімі зақымданады. Гистологиясында шырыш қабатының атрофиялық өзгерістері, кейде эпителийдің өзгерісі пилорикалық не ішектік түріне ауысуы мүмкін.

# СОЗЫЛМАЛЫ ГАСТРИТ

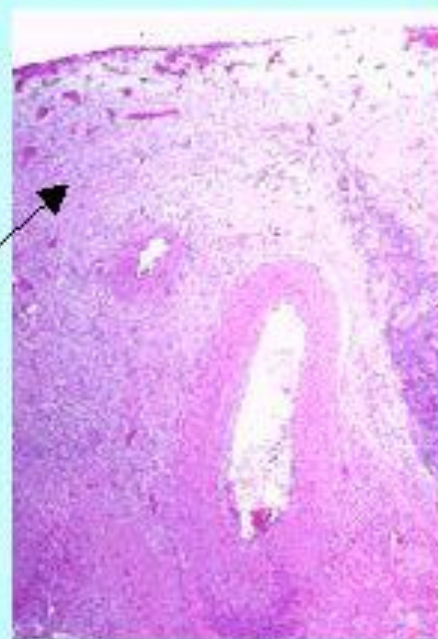
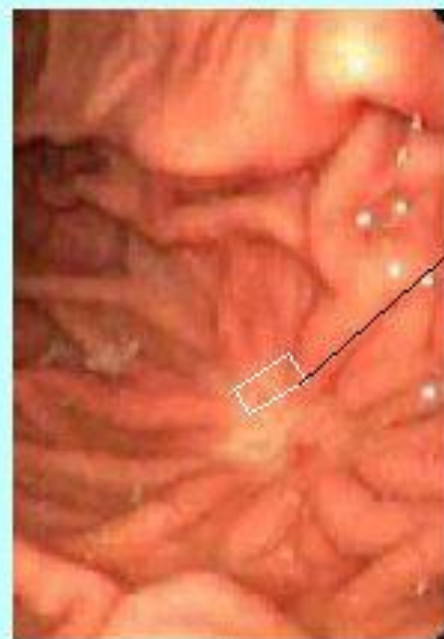


# Эндоскопиялық және гистологиялық мәліметтер.

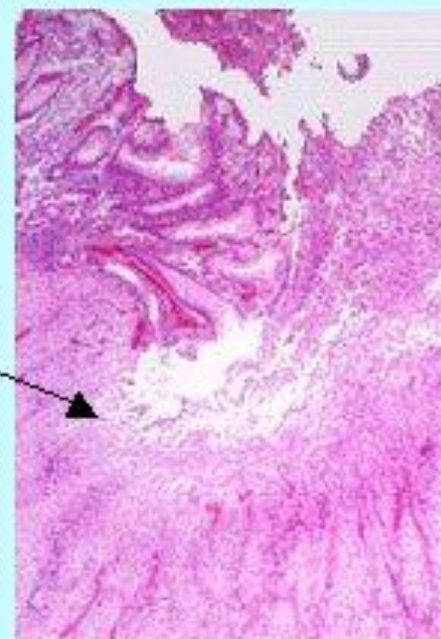
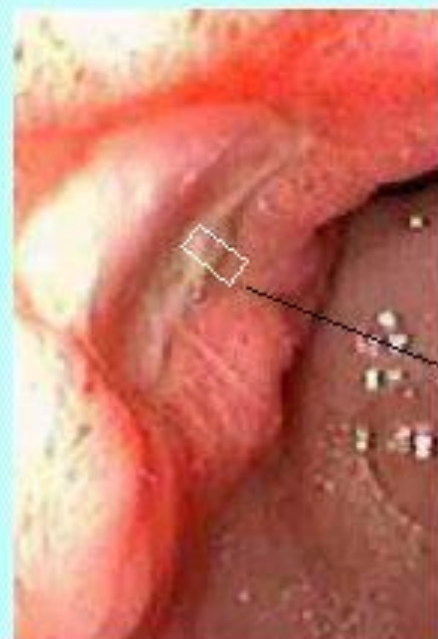
## Асқазанның ОЖА

- 1 стадия: Дөңгелек, шырышты қабаттағы едәуір терең ойық, әдетте, ақшыл фибрин жабынымен, төңірегі қабынулы.
- 2 стадия: шырышты қабаттың қызаруы азайып, жара төңірегіндегі ісіну қайтады, шеті жалпйып, ортасынан ойысып , көлемі мен тереңдігі азаяды.Щйық түбі фибриннен тазарып, жара түсі ақшыл-қызыл тартады.
- Жазылу сатысы: ойық түбінде қызыл тыртық анықталады,қабыну процесі қайтқанда жара түбі ағарады.асқазан ОЖА жазылуы шамамен 23 кун.

**ИЗМЕНЕНИЯ ПРИ РЕМИССИИ И ОБОСТРЕНИИ ЯЗВЕННОЙ БОЛЕЗНИ** рис.6  
(эндоскопические и микроскопические картины)

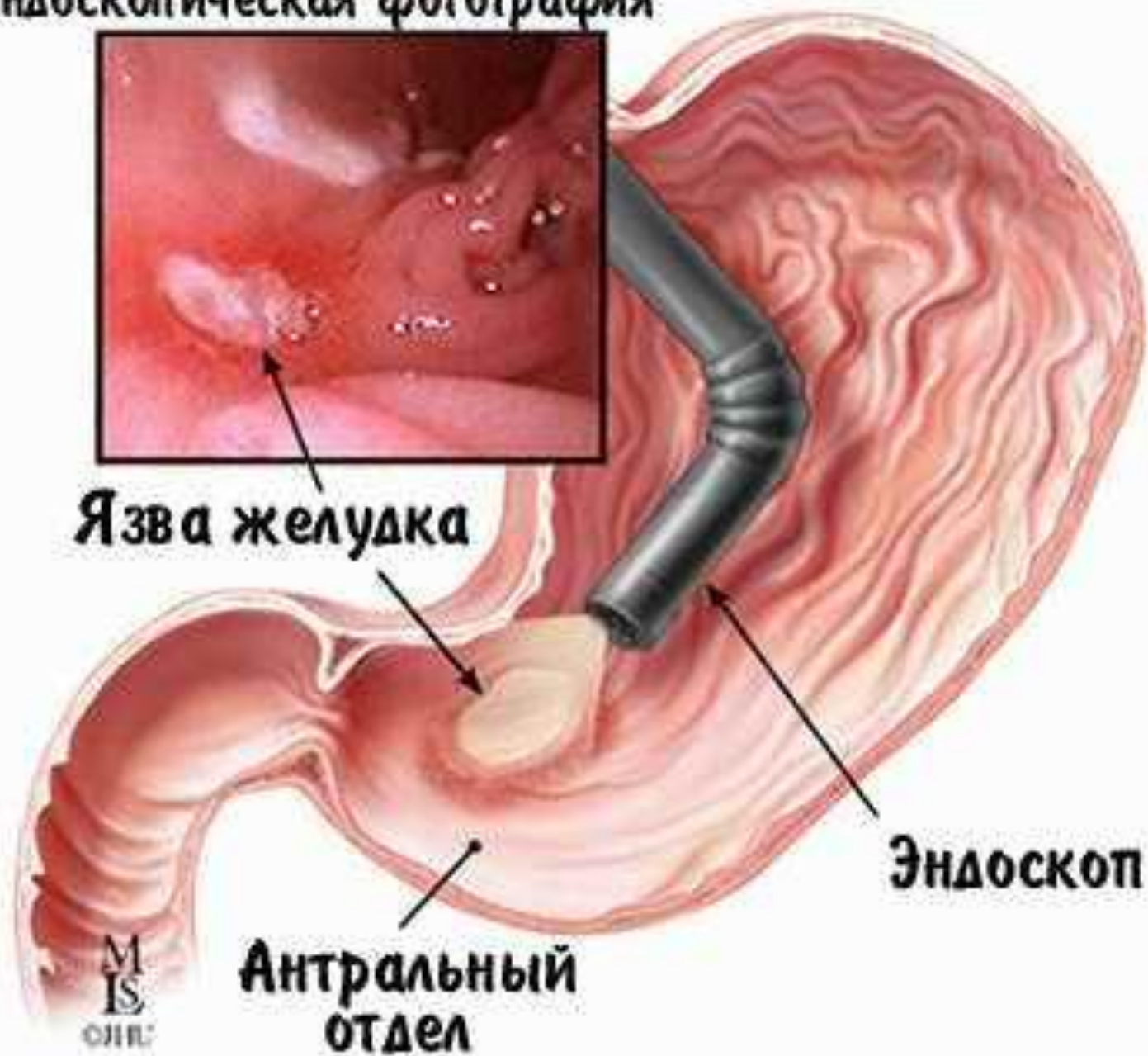


**Ремиссия:** эпителизация, нет зон фибриноидного некроза, рубцевание.



**Обострение:** видна зона фибриноида, ниже - «молодая» грануляционная ткань, на массах старой рубцовой ткани

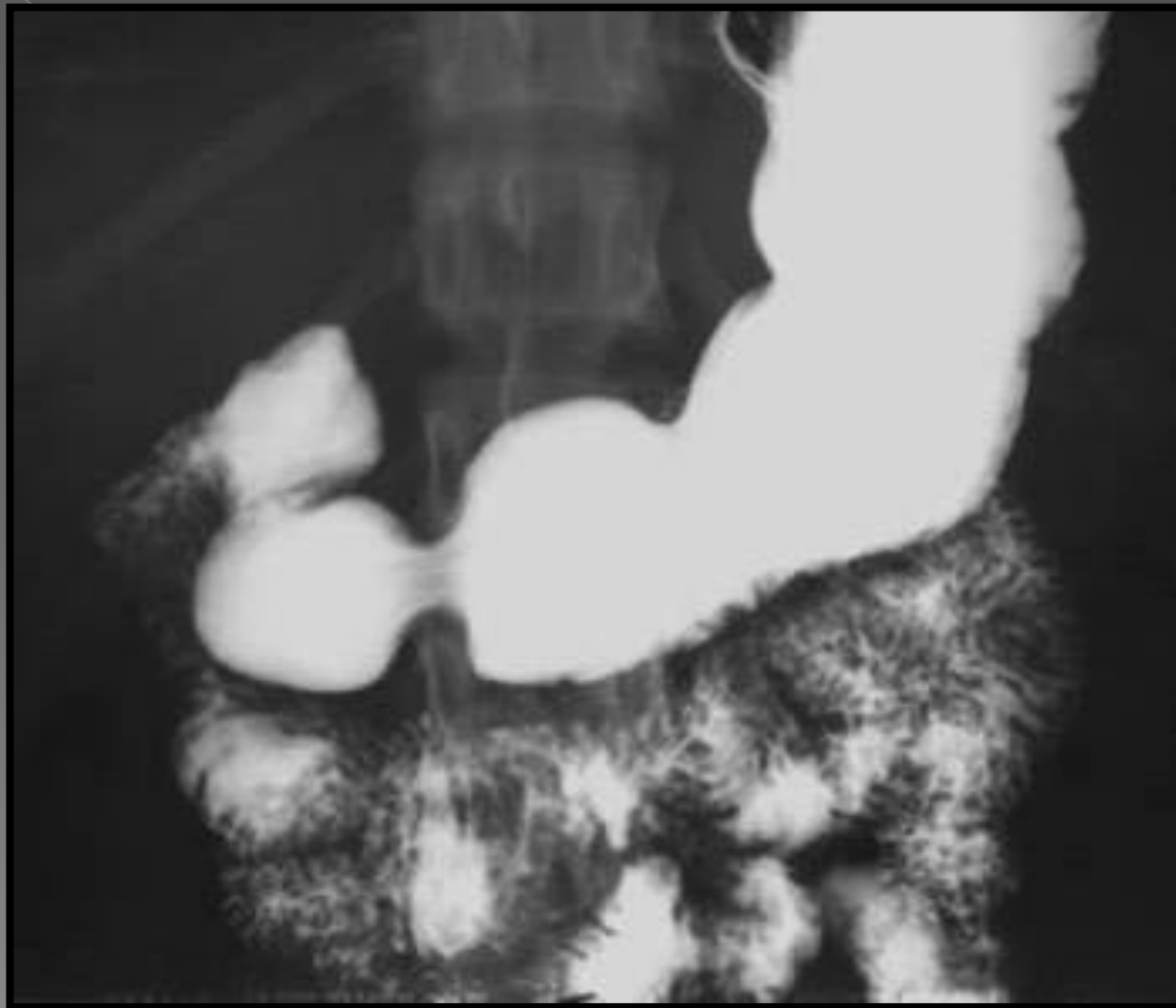
# Эндоскопическая фотография



Язва желудка (рисунок и эндоскопическая фотография)

# Рентгенологиялық зерттеу

## Созылмалы гастрит



# Рентгенологиялық зерттеу Асқазанның ОЖА

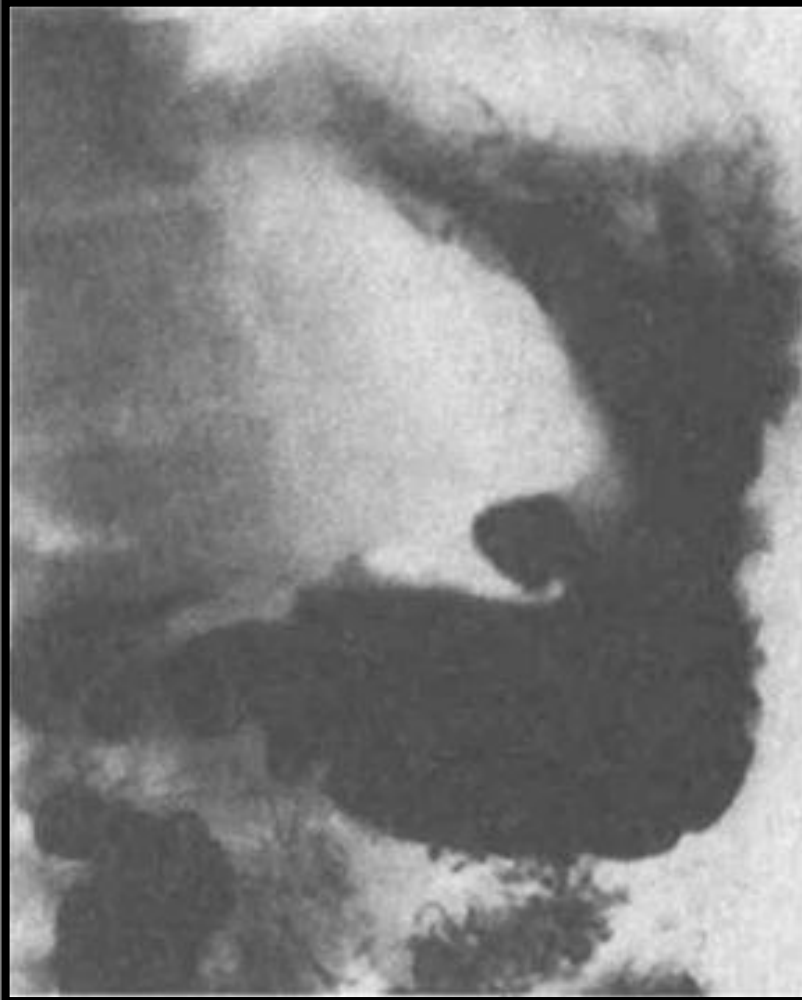

Рис 54 Крупная язва желудка, пенетрирующая в малый сальник. Видно скопление воздуха над контрастной массой в язве.



# Емі: СОЗЫЛМАЛЫ ГАСТРИТ

- Эрадикациялық ем
- 1 қатар:
  - 1. ПНИ+кларитромоцин+метронидазол
  - 2. ПНИ+амоксициллин+Де-нол
  - 3. ПНИ+кларитромоцин+Де-нол
- 2 қатар:
  - Де-нол+ПНИ+амоксициллин+(метронидазол не тетрациклин 12 жастан асқан соң)

# Емі: Асқазанның ОЖА

- 1-қатар емі (үштік)
- Омепразол
- Лансопразол
- Пантопразол
- Рабепразол
- Пилорид 7 кун
- Кларитромицин 7 кун
- Амоксициллин н/е метронидазол 7 кун

○ 2-қатар емі (квадро):

○ Омепразол

○ Лансопразол

○ Пантопразол

○ Рабепразол 7 кун

○ +

○ Субцират , Де-нол 7 кун

○ Кларитромицин

○ Амоксициллин н/е тетрациклин 7 кун

○ +

○ Метрадиназол н/е тинидазол

○ Фуразилидон. 7 кун

# Қорытынды

- Гастрит пен асқазанның ойық жара аурулар бір-бірінен ажырату клиникада маңызды болып табылады. Диагноз эндоскопиялық, гистологиялық мәліметтерге негізделеді.

# Пайдаланылған әдебиеттер тізімі

- Педиатрия. Б.Х.Хабижанов, С.Х.Хамзин 1 том, Алматы 2012
- <http://ru.wikipedia.org>
- <http://www.bibliotekar.ru>
- <http://www.primamedica.ru>