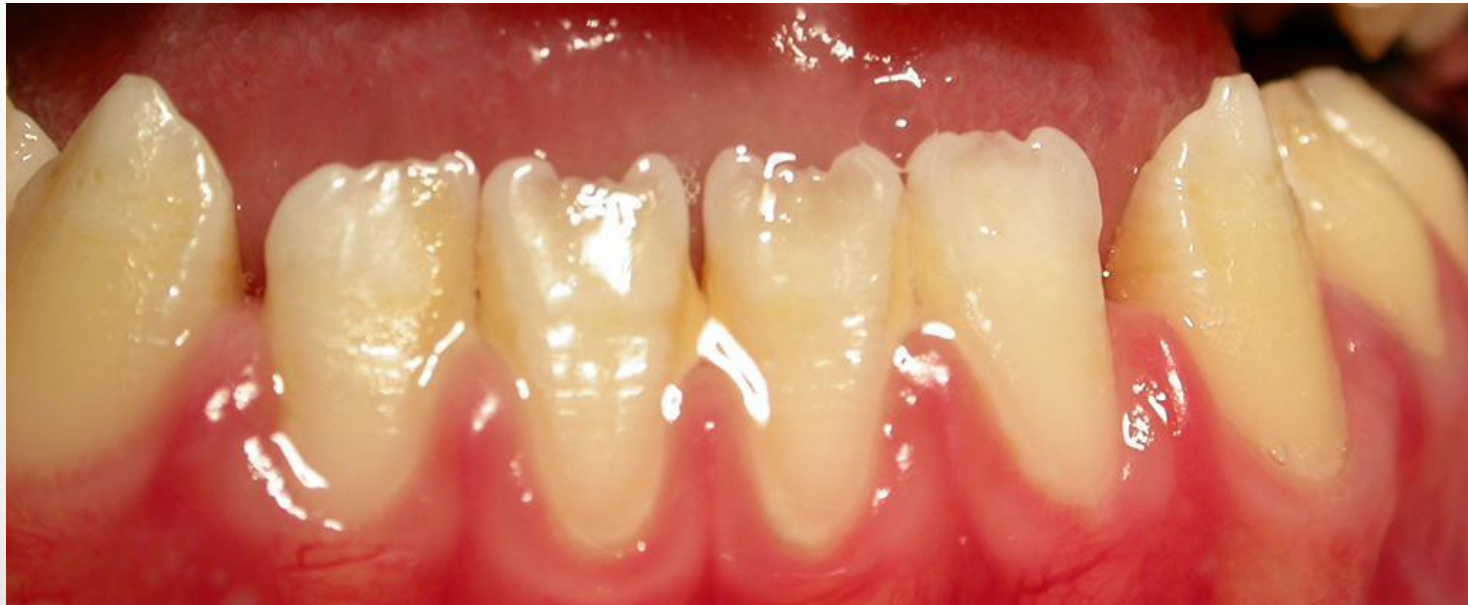
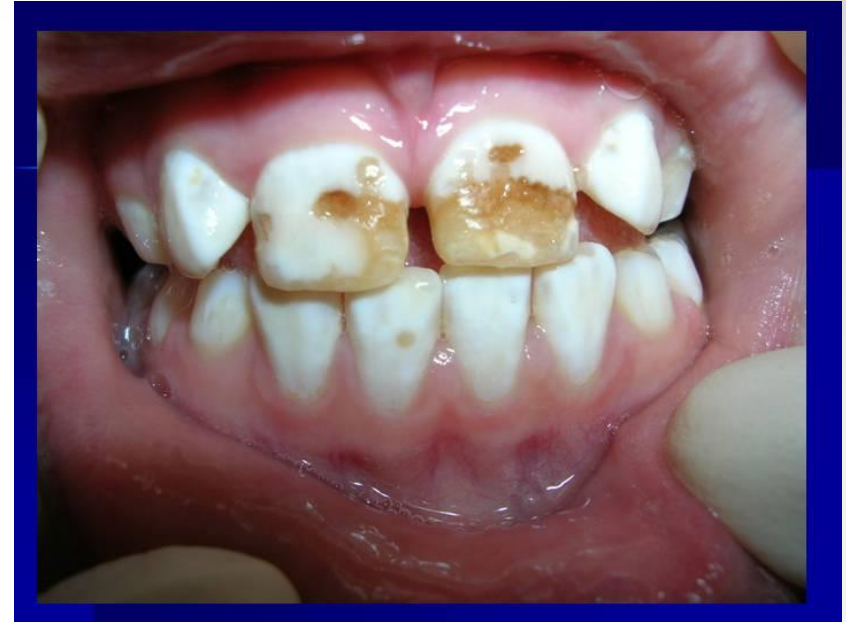
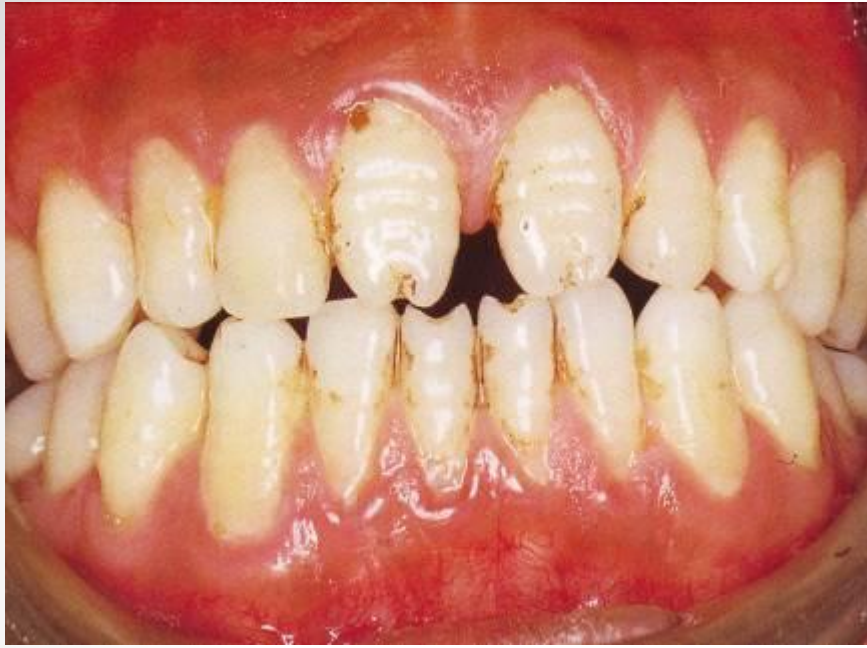Некариозные поражения твердых тканей зубов

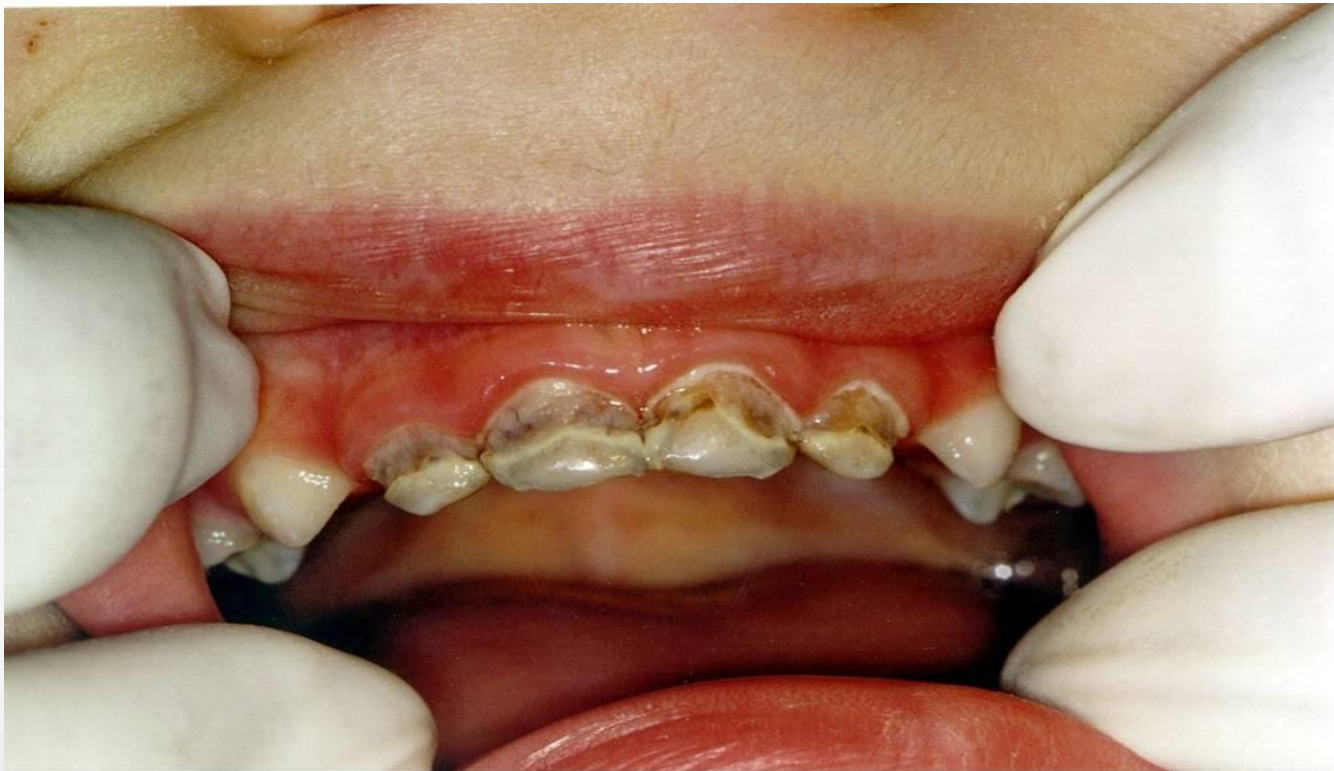Выполнила работу студентка
стоматологического факультета 266
группы Вайс Кристина Олеговна




Классификация некариозных поражений зубов

I. Патология твердых тканей зубов, возникшая в период их развития, до прорезывания.

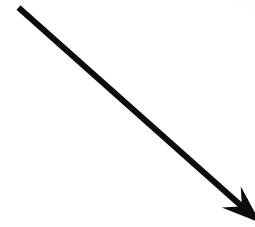
1. Гипоплазия эмали зуба.



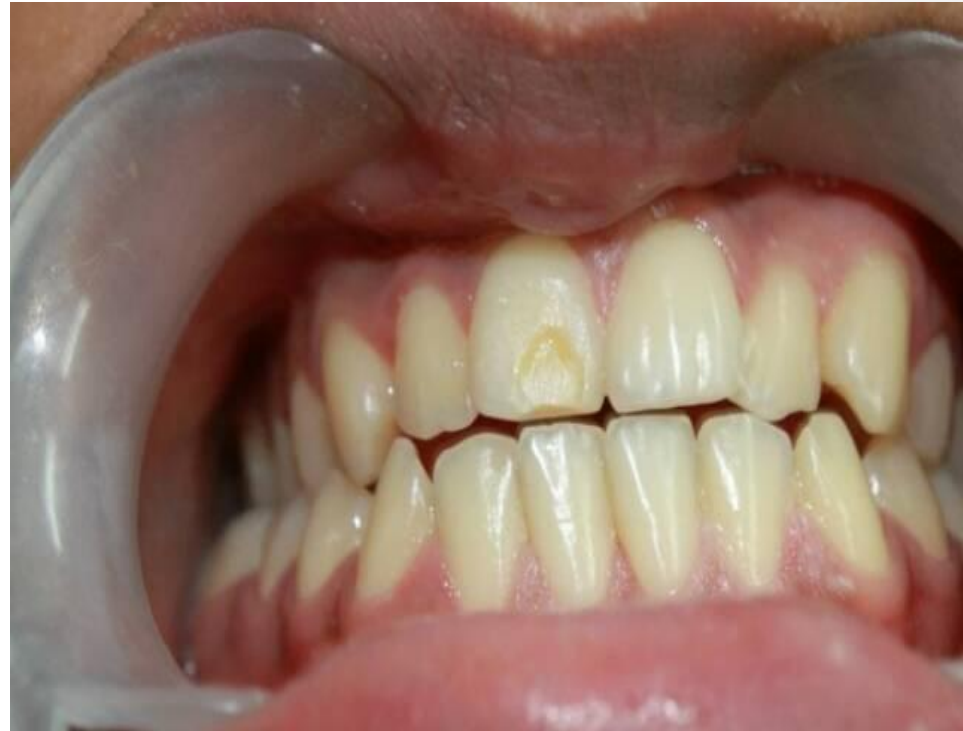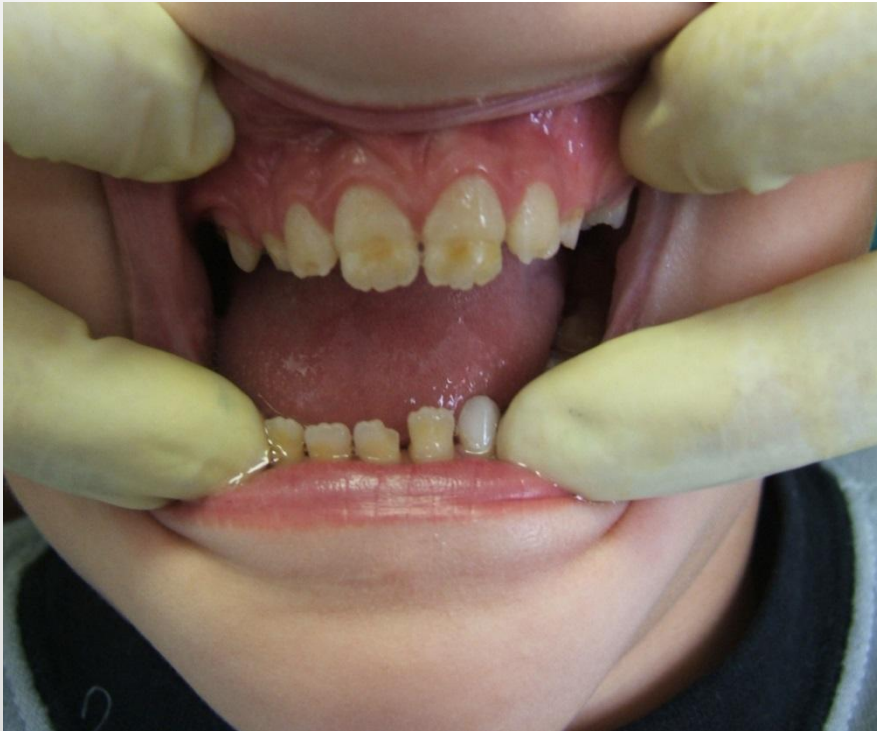Гипоплазия эмали зуба



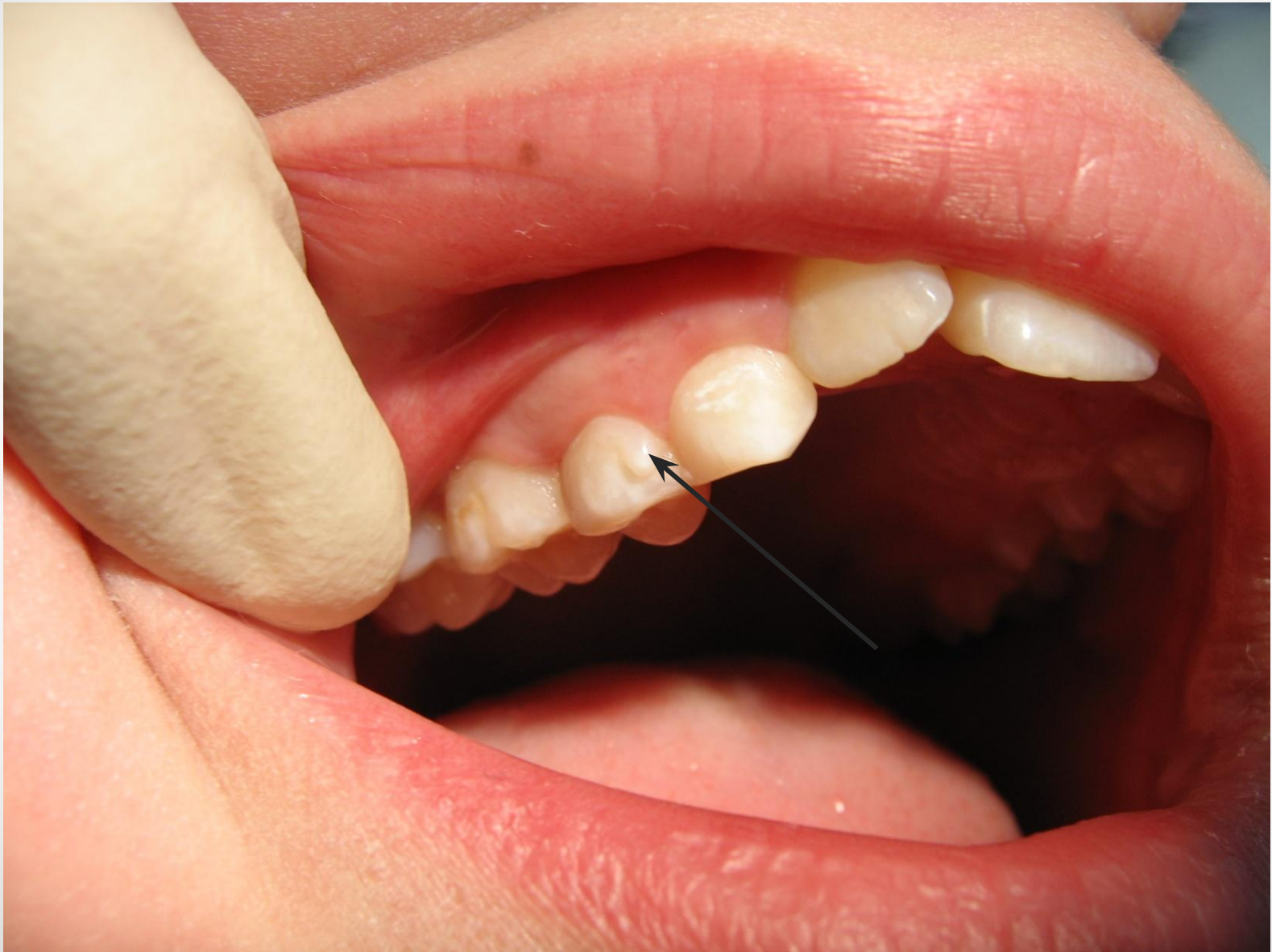**Системная
гипоплазия эмали**



**Местная
гипоплазия эмали**



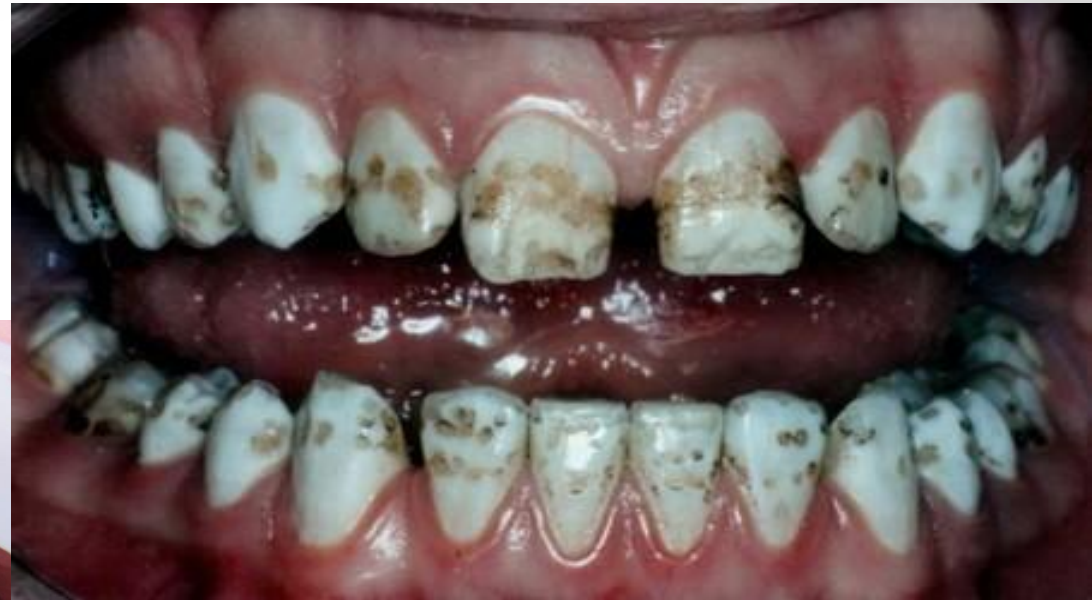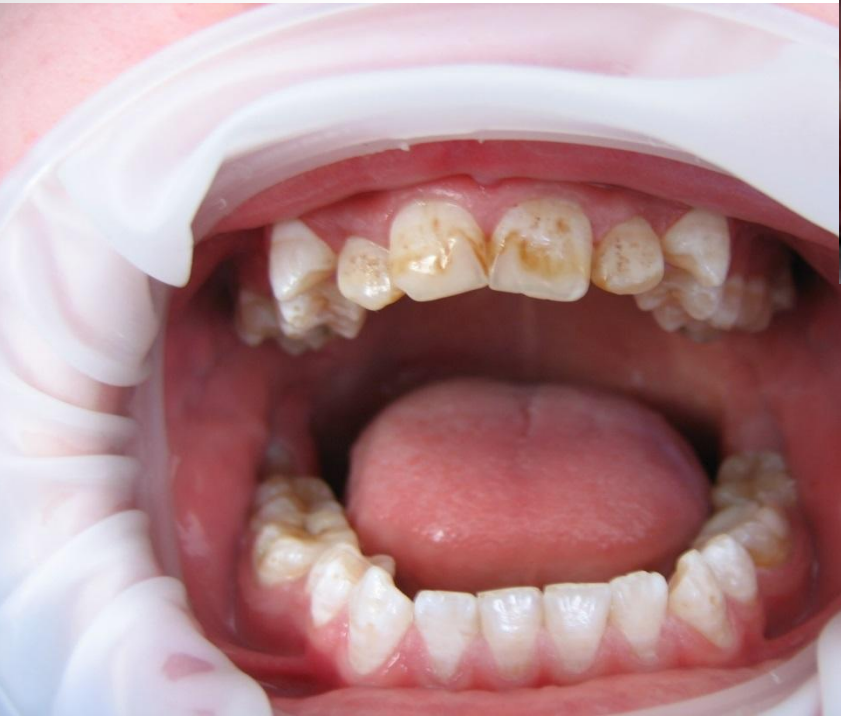2. Гиперплазия эмали зуба(эмалевые капли, жемчужины).



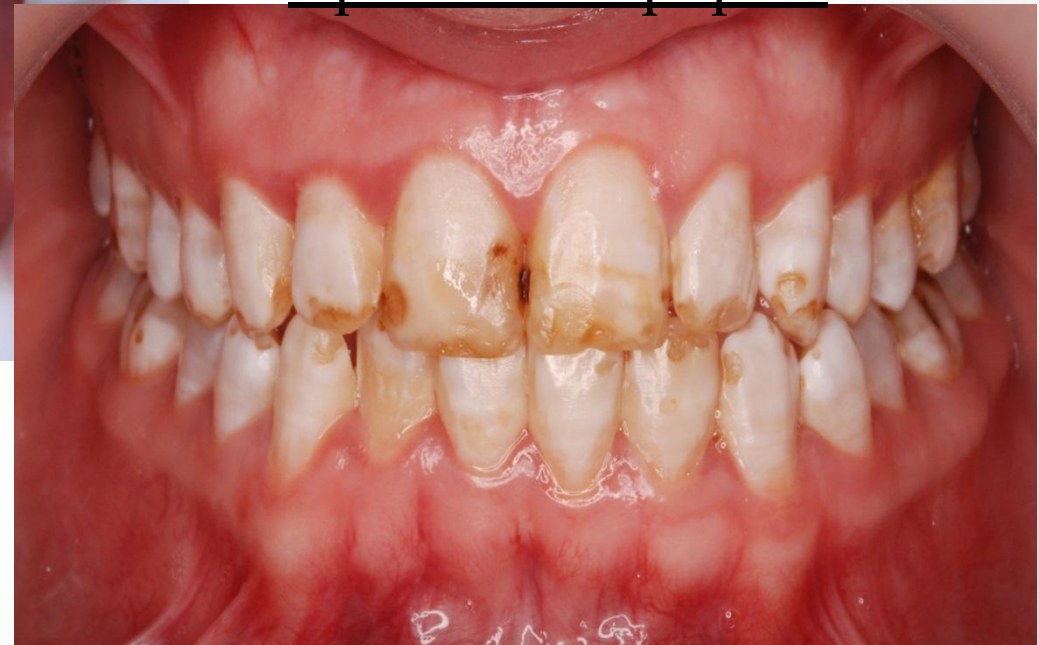3. Флюороз зубов.

Деструктивная форма

Меловидно-крапчатая форма

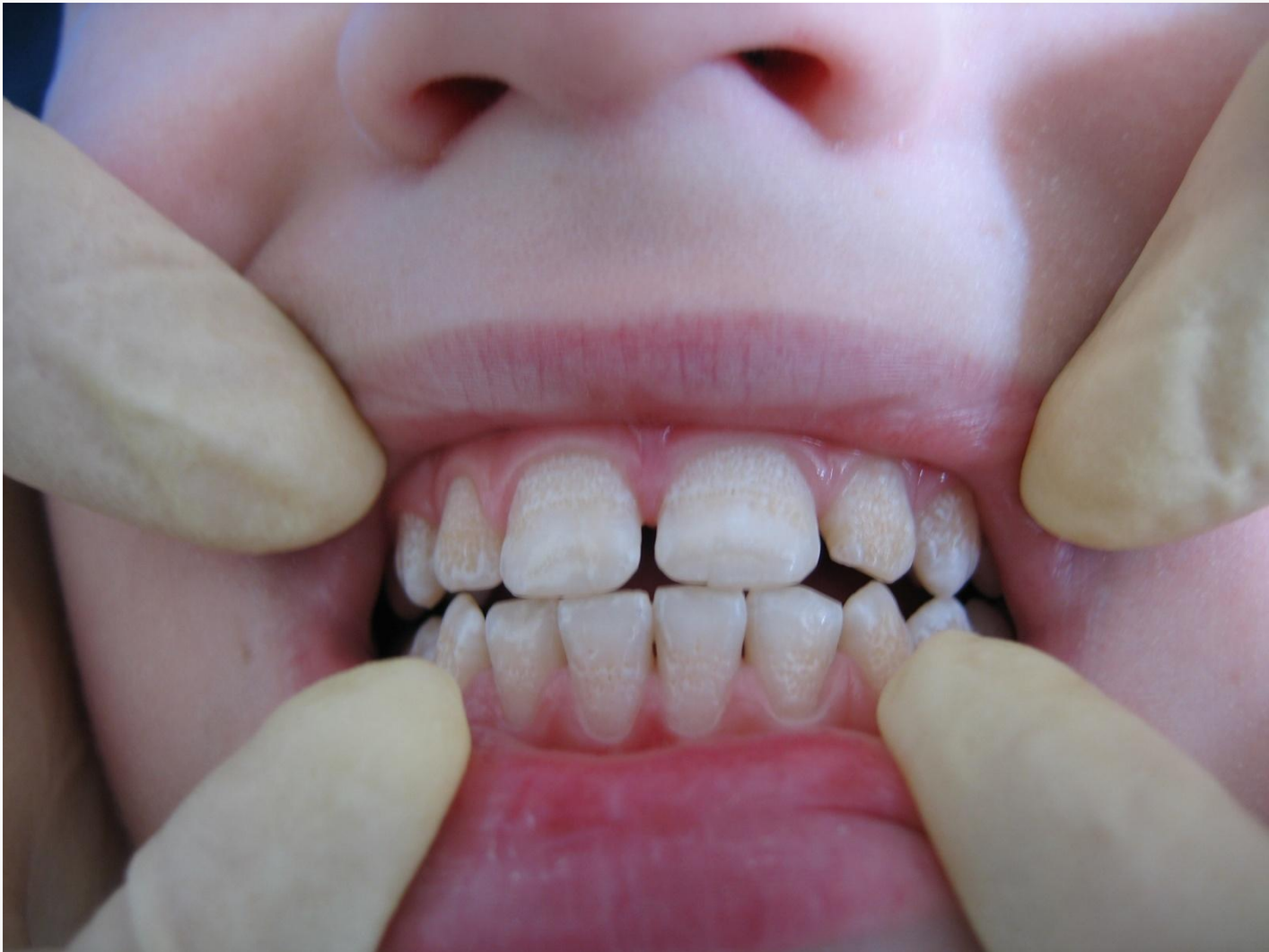

Эрозивная форма

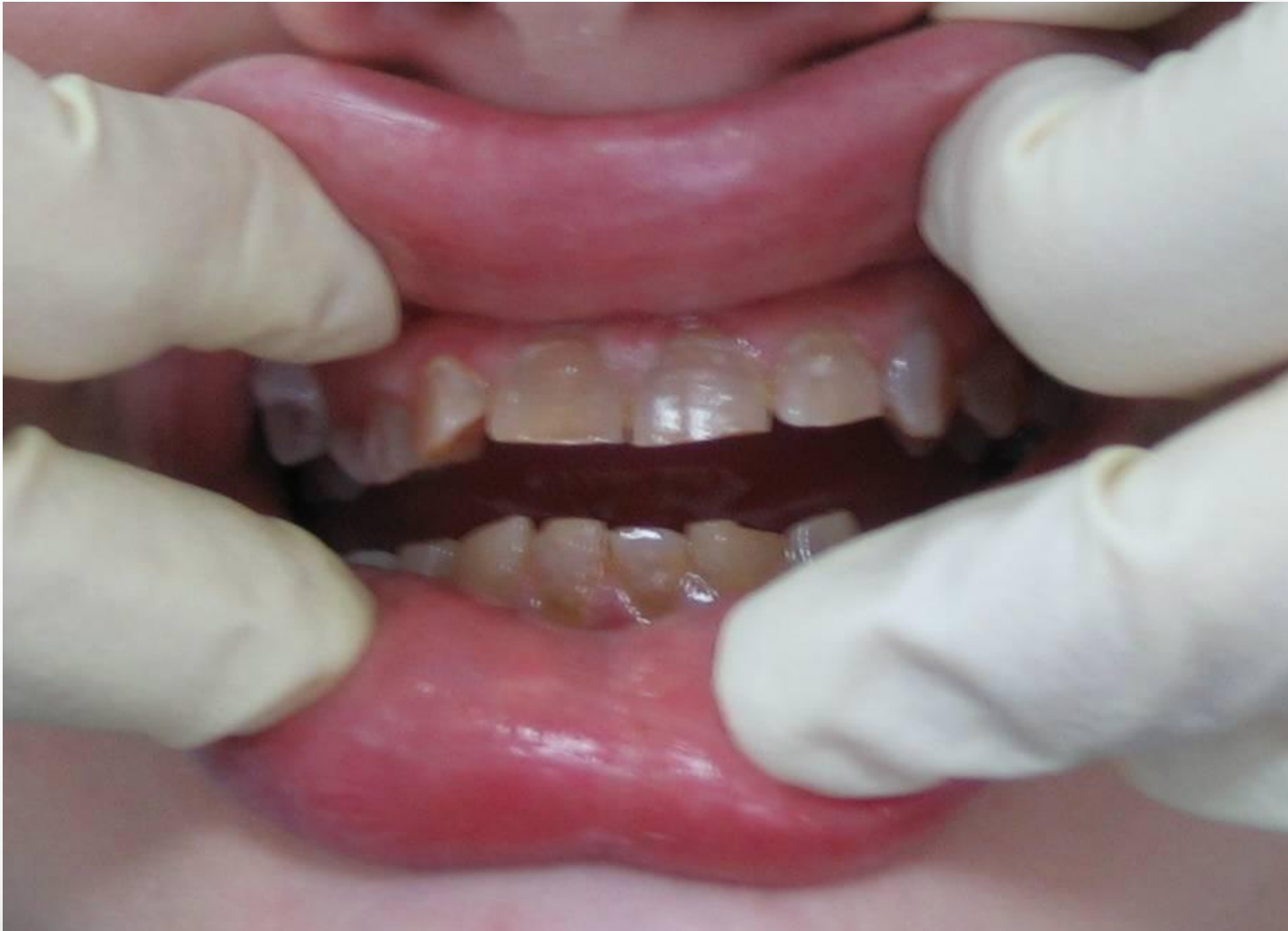

4. Наследственные нарушения развития тканей зубов.

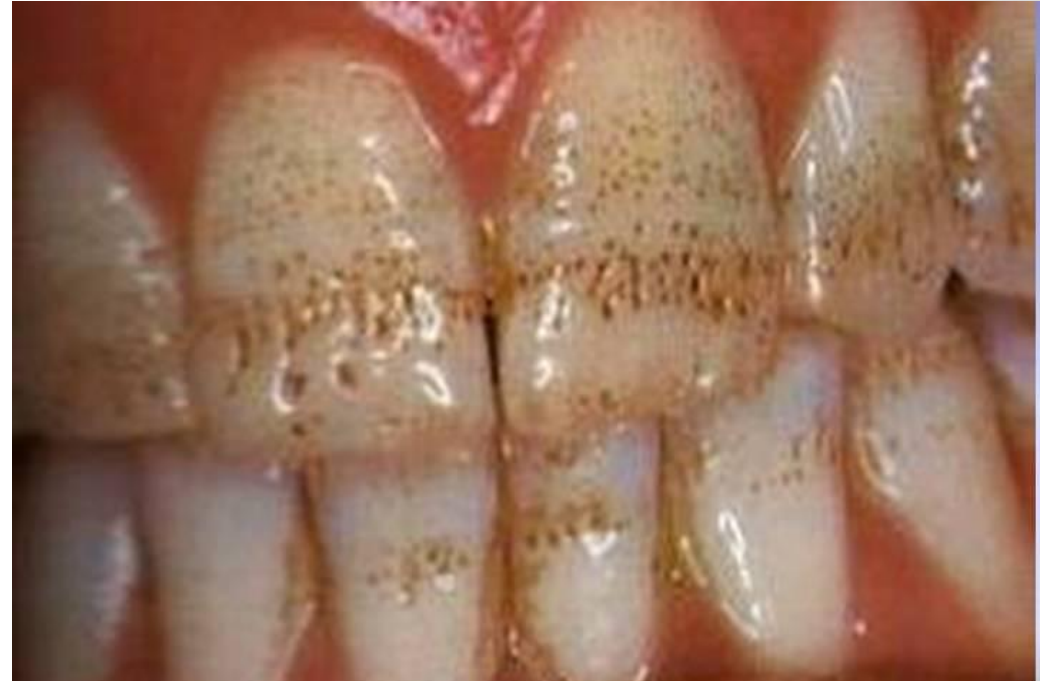□ Наследственный несовершенный амелогенез (ННА)



- Наследственный несовершенный дентиногенез (ННД).
- Наследственный опалесцирующий дентин (несовершенный одонтогенез, синдром Стентона-Капдепона).

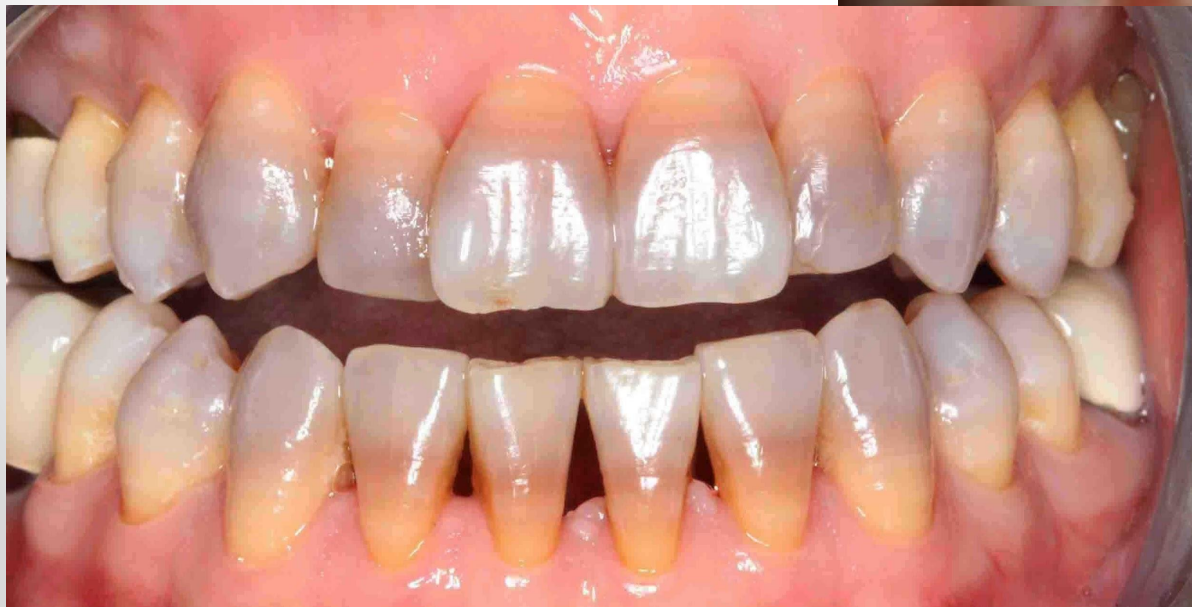

5. Медикаментозные и токсические нарушения развития тканей зубов.



Тетрациклиновые зубы

Гипервитаминоз В зубов

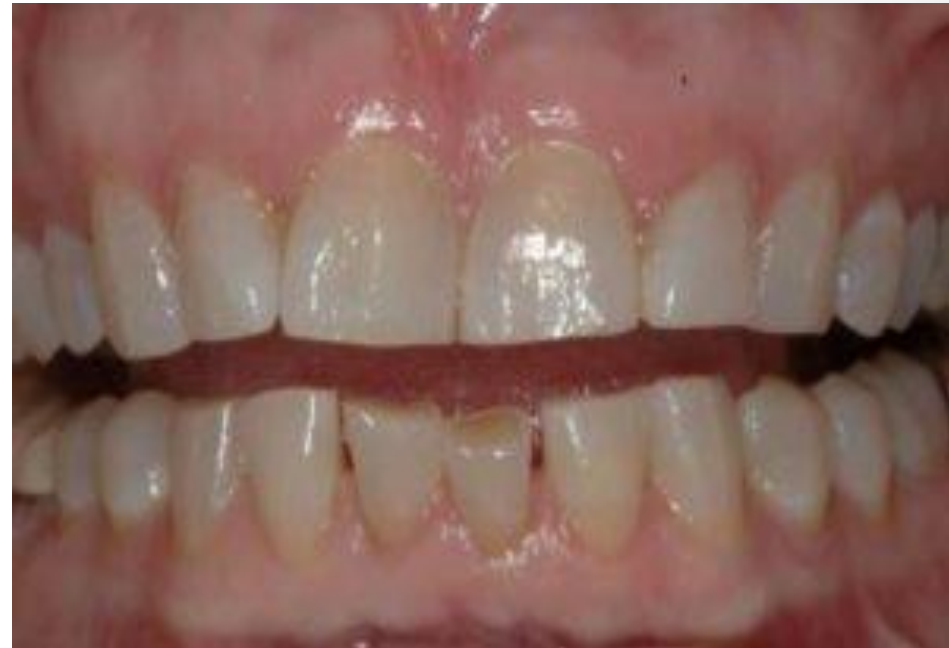
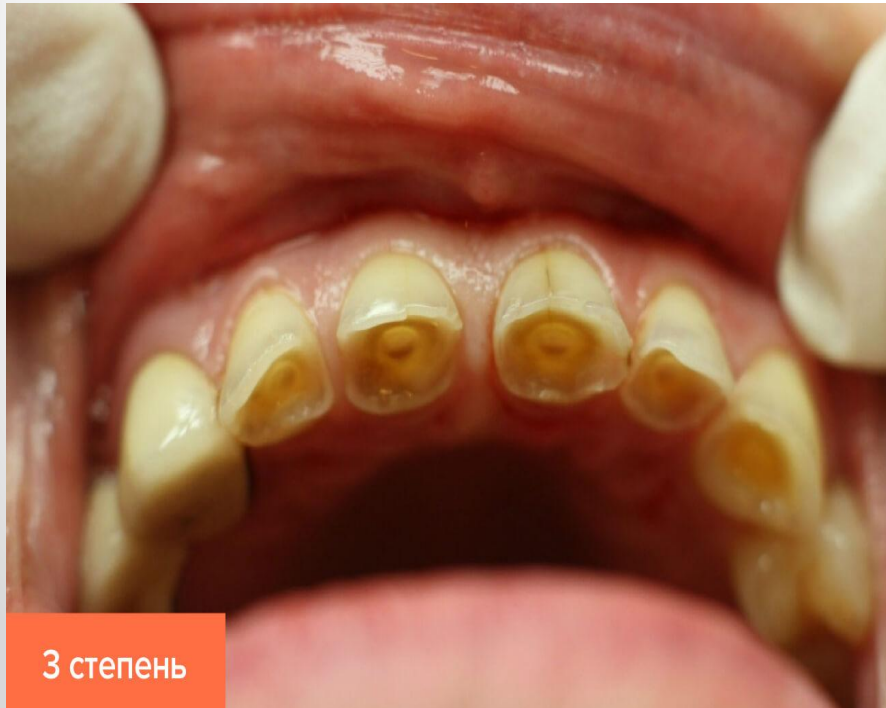
II. Патология твердых тканей зубов, возникшая после их прорезывания.

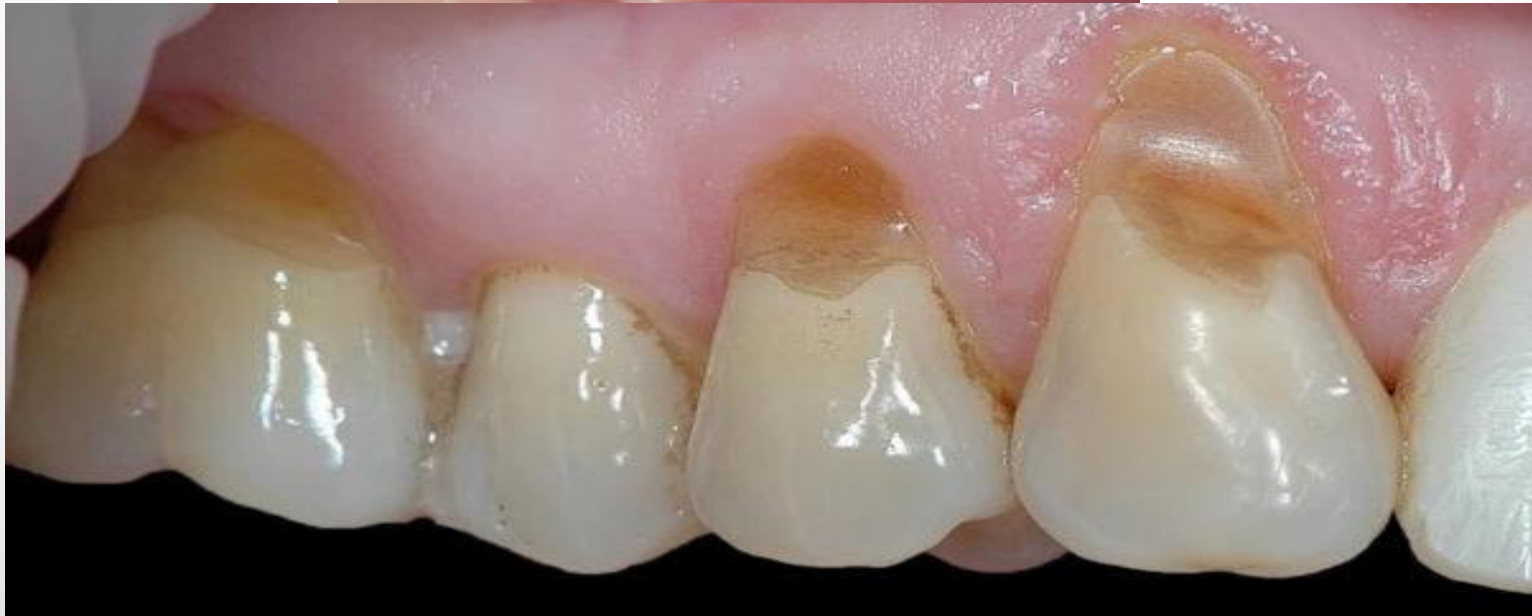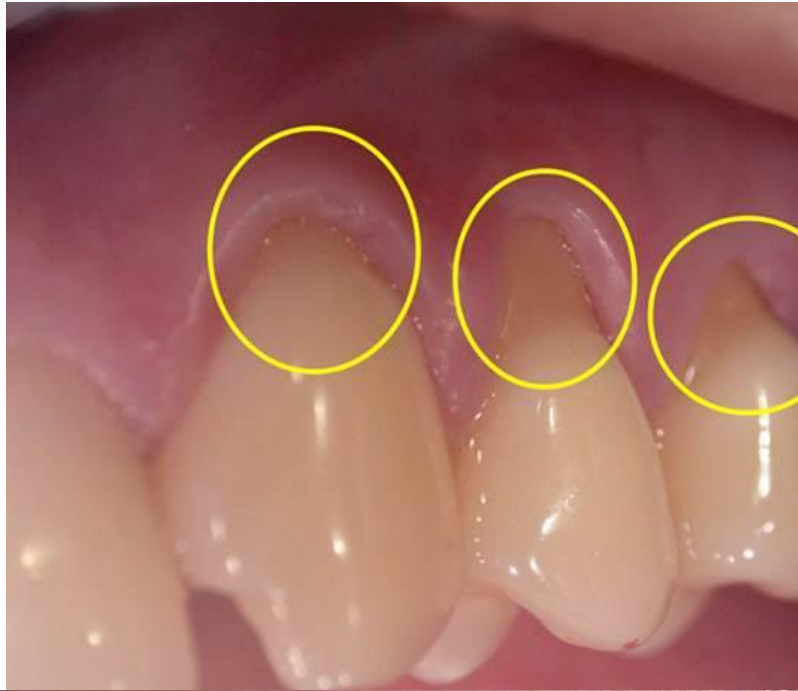1. Стираемость зубов

Патологическая

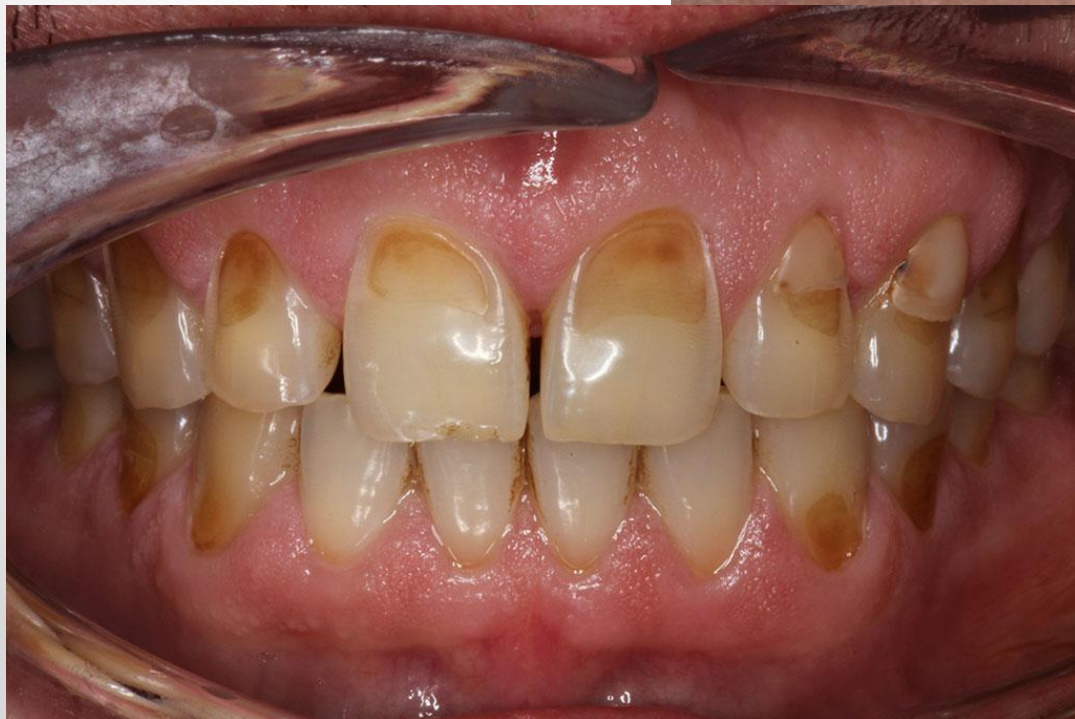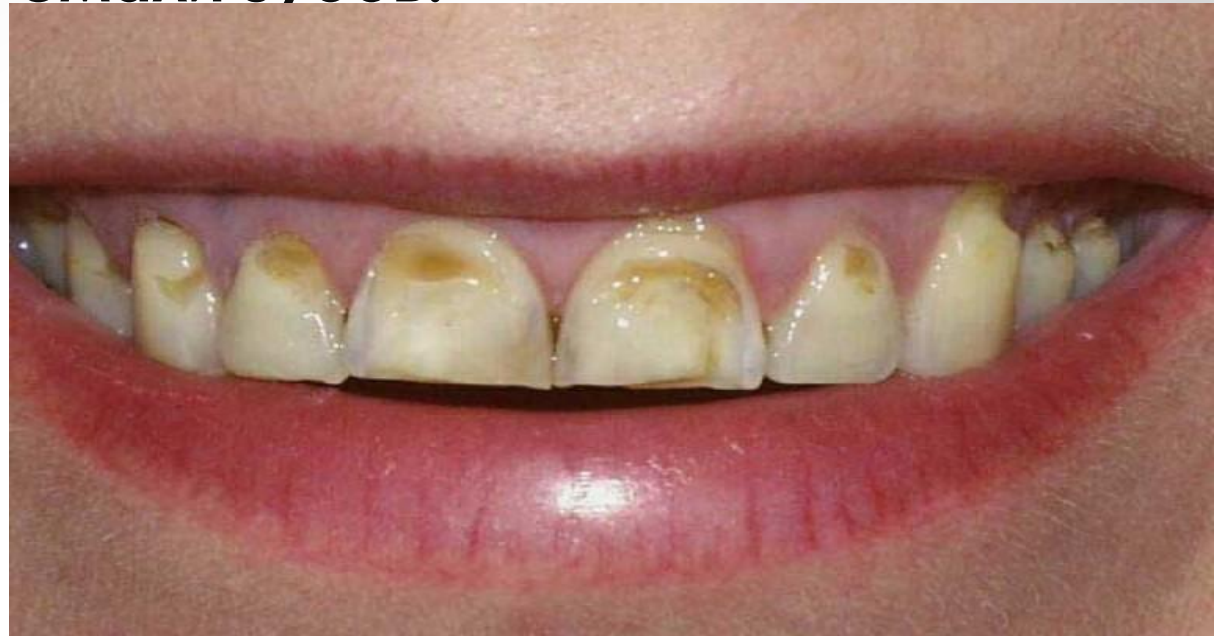Физиологическая



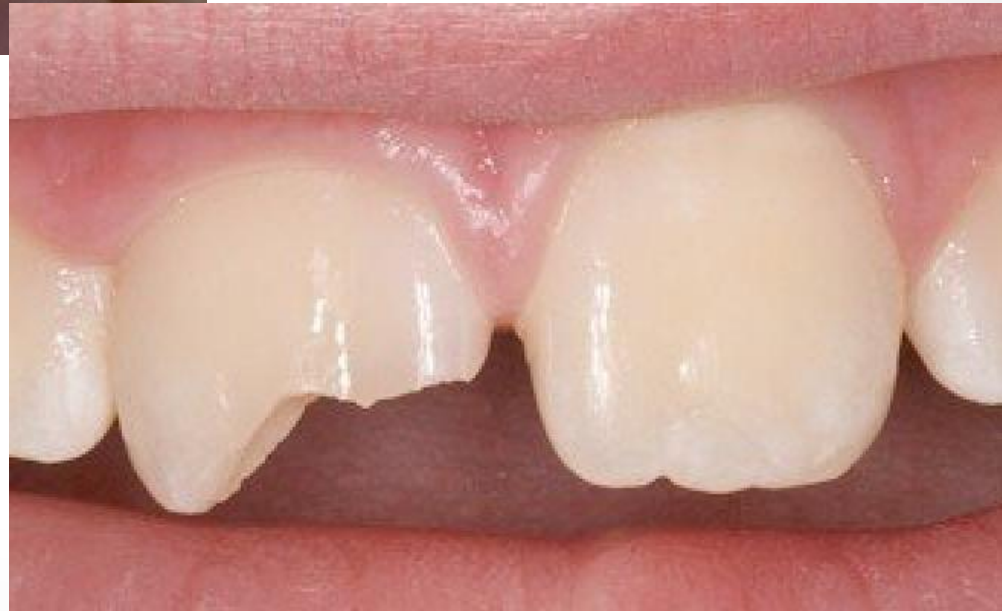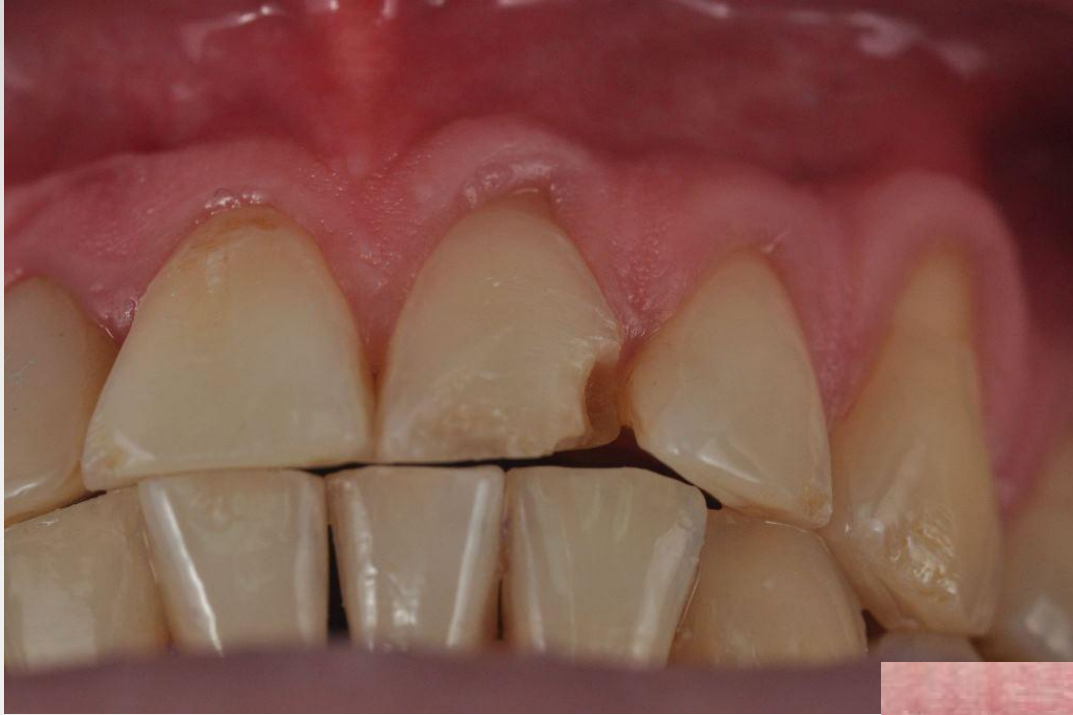2. Клиновидные дефекты зубов



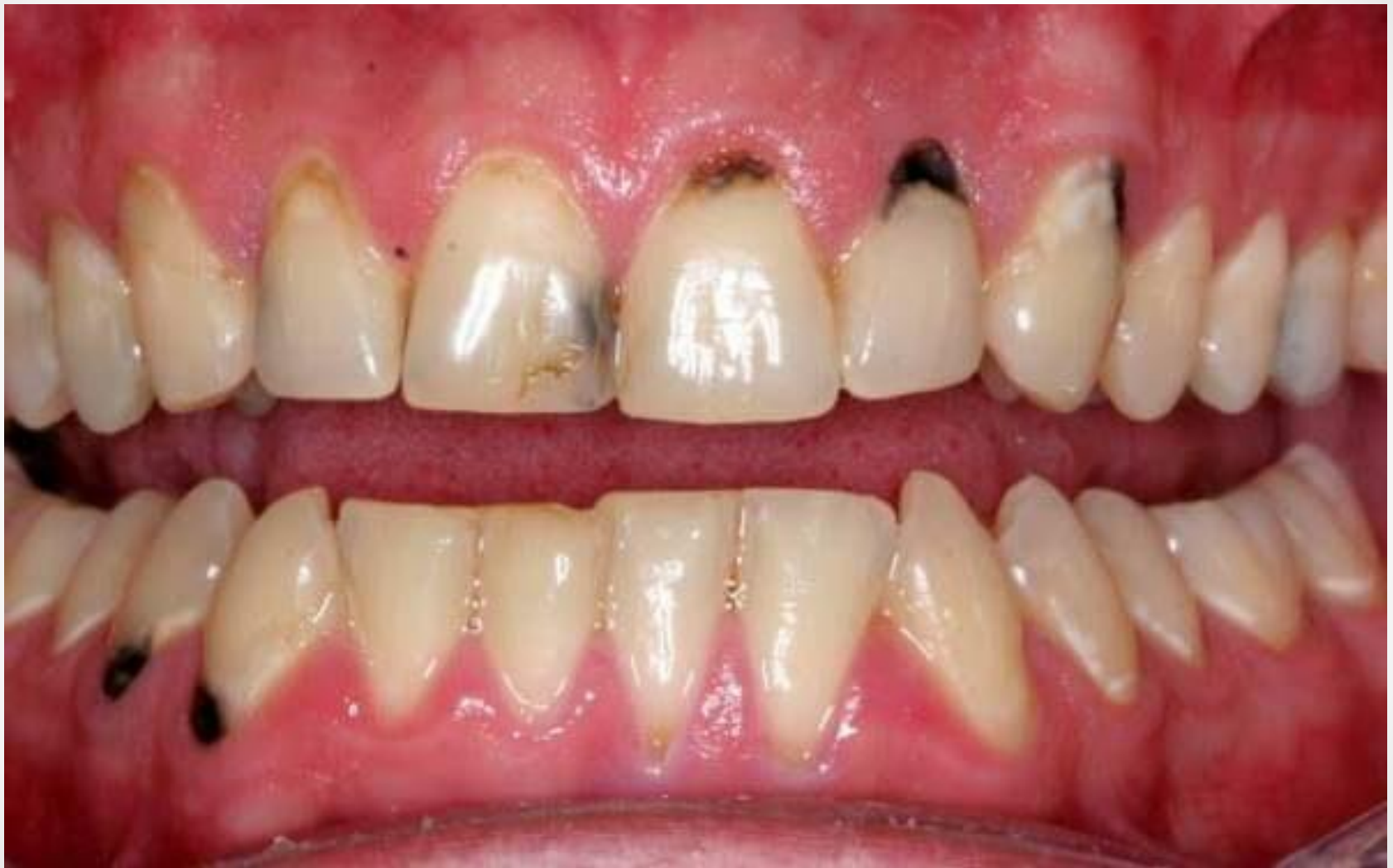3. Эрозия эмали зубов.



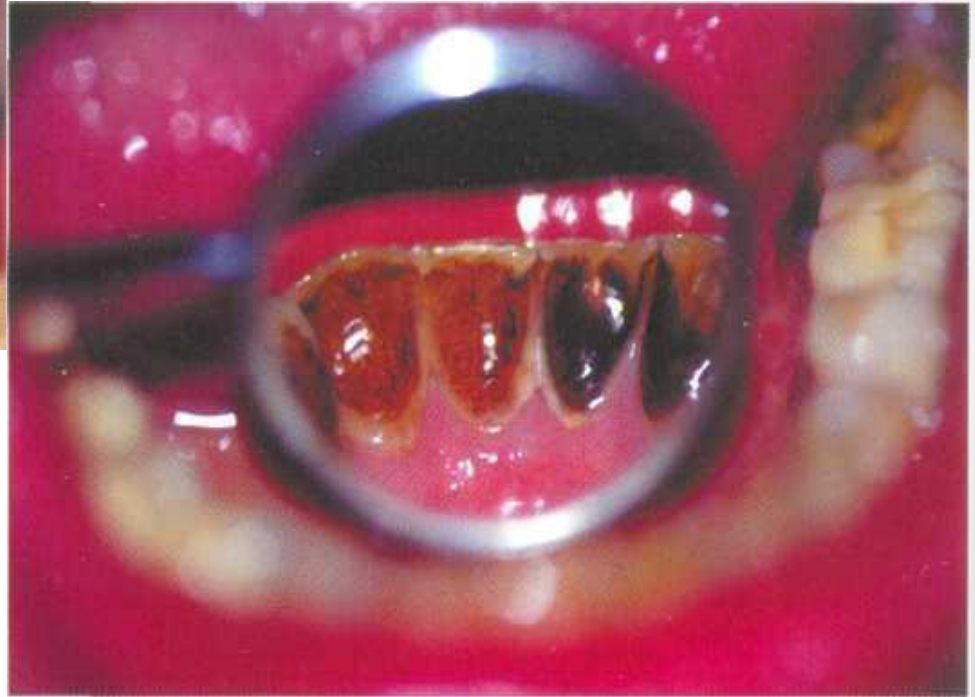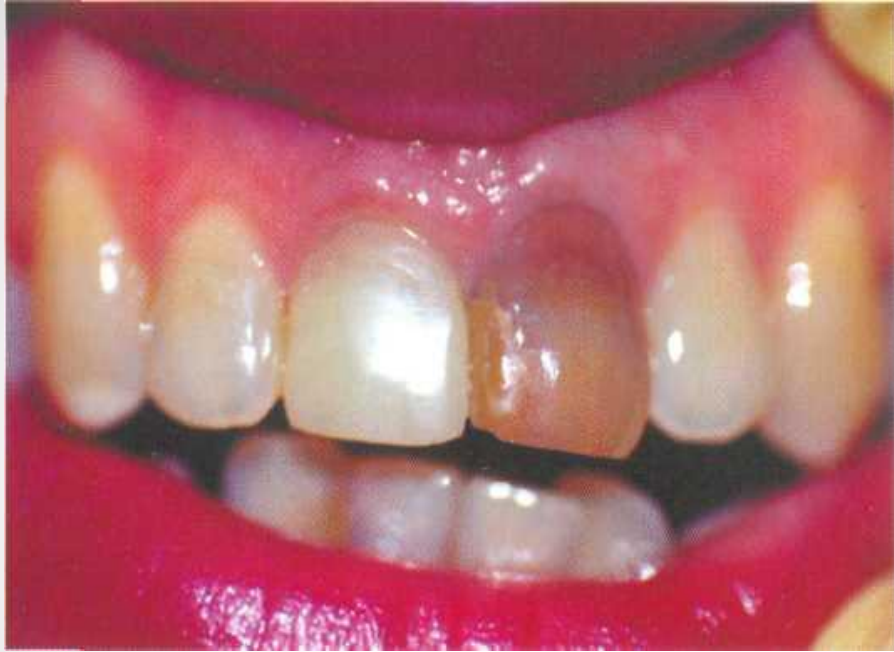4. Травма зубов



5. Некроз твердых тканей зубов.



6. Пигментация зубов и налеты.



7. Гиперестезия зубов.



**Спасибо за
внимание!**

