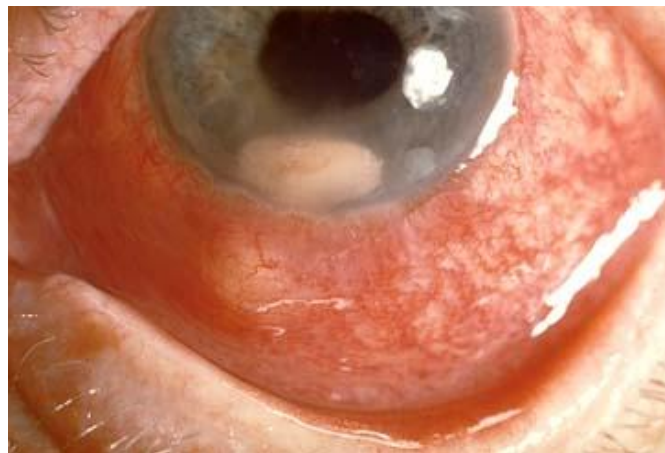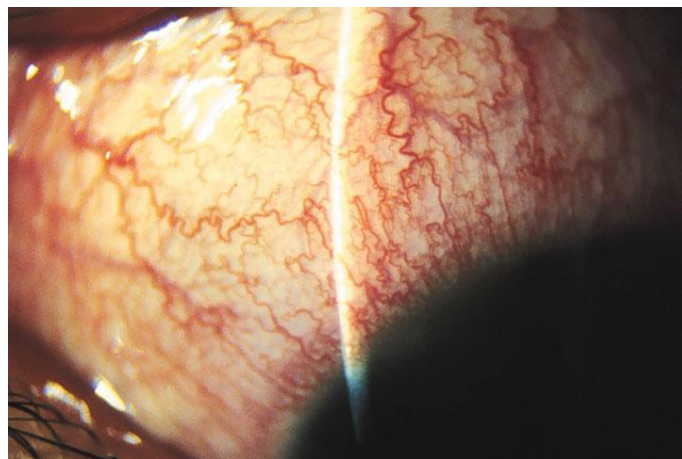


КОРНЕАЛЬНЫЙ СИНДРОМ
ОБЩИЕ СИМПТОМЫ КЕРАТИТОВ
ГЕРПЕТИЧЕСКИЕ КЕРАТИТЫ
ОРБИТАЛЬНЫЕ И БУЛЬБАРНЫЕ БОЛИ
ИРИДОЦИКЛИТ

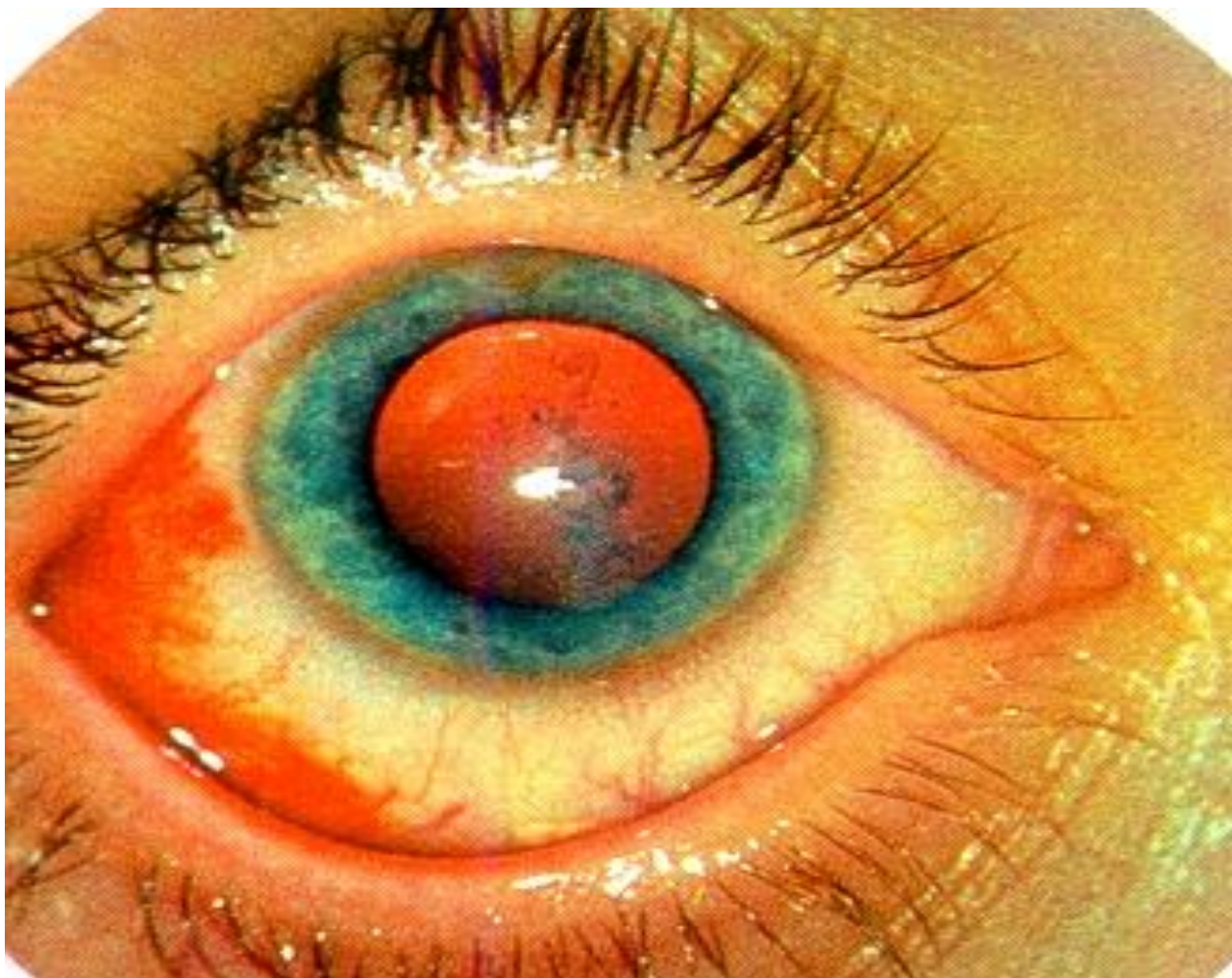Профессор В.А. Соколов

Симптоматика поражений роговицы

- **корнеальный синдром** - светобоязнь, слезотечение и ощущение инородного тела в глазу
- **перикорнеальная инъекция** глаза - синюшно багровый, с фиолетово-сиреневым оттенком ореол покраснения вокруг роговицы
- **помутнение роговицы**, понижение ее прозрачности

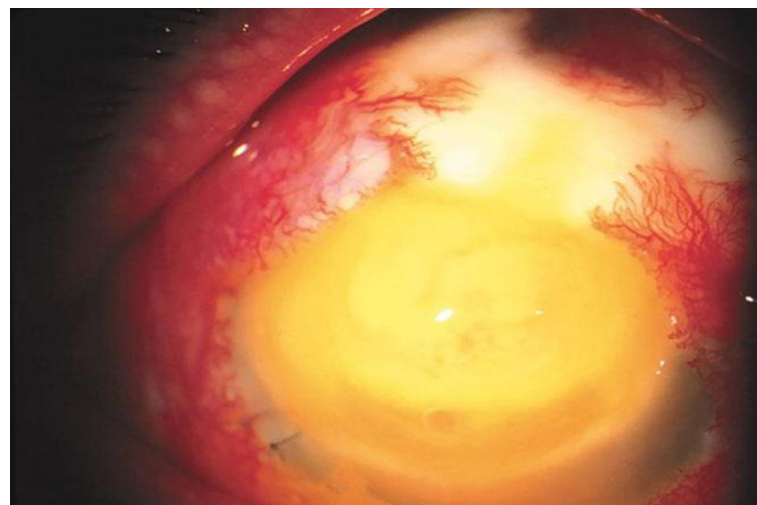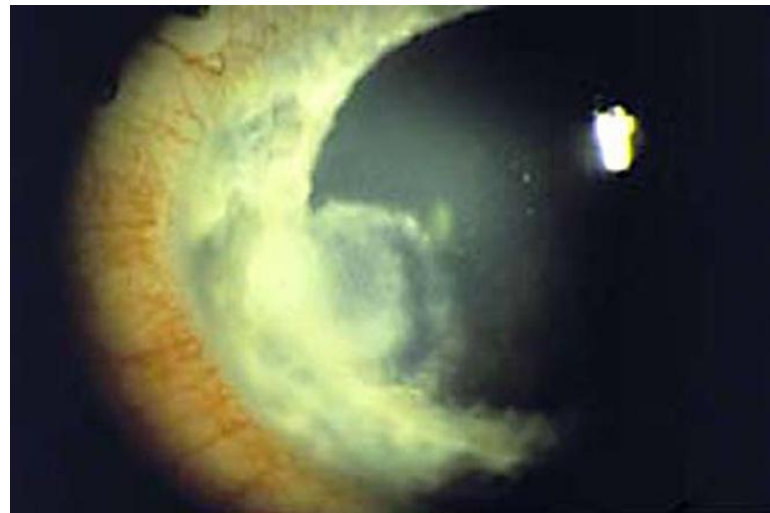


ОБЩИЕ СИМПТОМЫ КЕРАТИТОВ



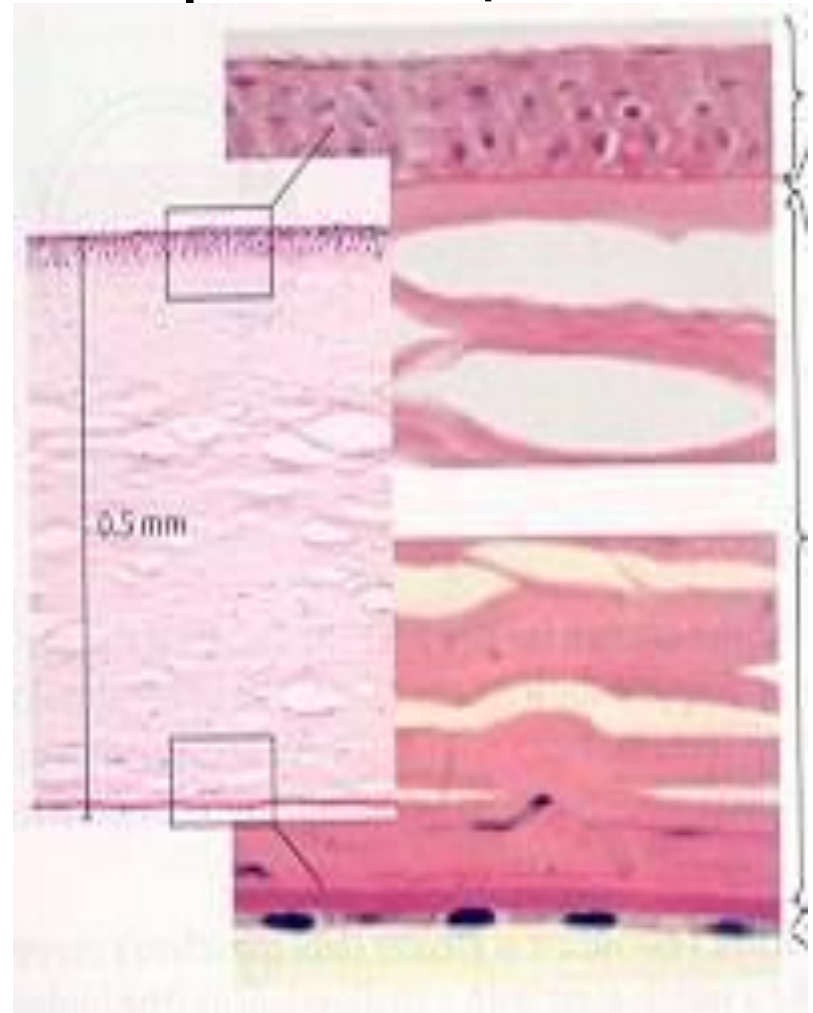
Дополнительные признаки кератита

- Искажение зеркально-гладкой поверхности, из-за неровности (отека), эрозии или изъязвления
- Снижение чувствительности - ослабление или отсутствие корнеального рефлекса
- Васкуляризация - врастание в роговицу сосудов



Гистологическое строение роговицы

- Передний эпителий
- Передняя пограничная мембрана (Боуменова оболочка)
- Строма
- Задняя пограничная пластинка (Десцemetова оболочка)
- Задний эпителий (Эндотелий)



три источника питания роговицы

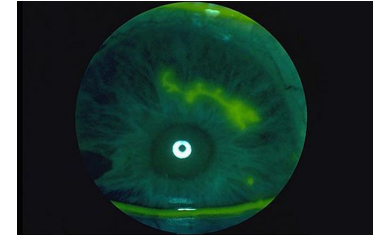
- влага передней камеры, омывающая заднюю поверхность роговицы,
- краевая петлистая сеть лимбальной зоны
- слеза



Типы васкуляризации роговицы

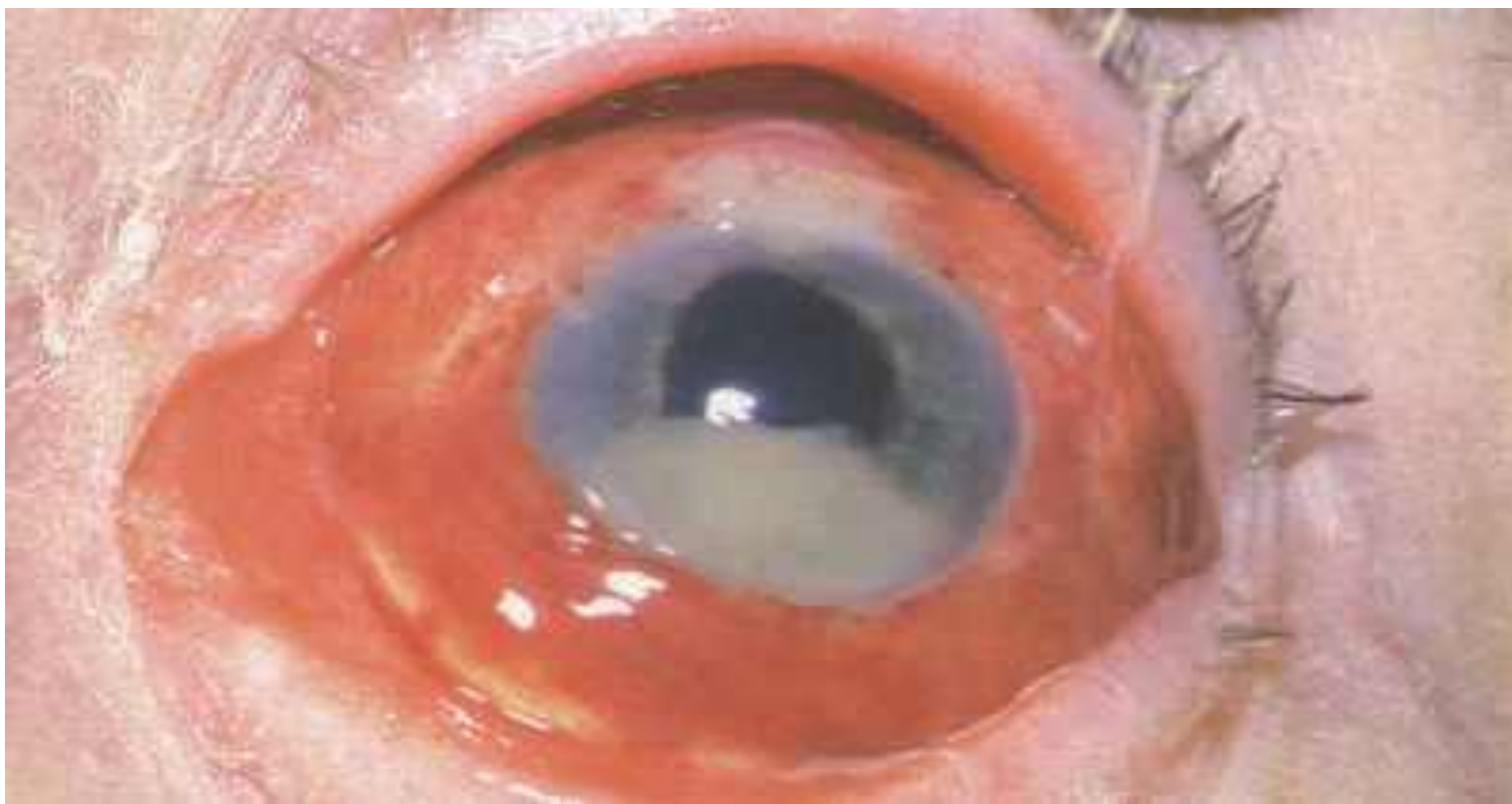- Поверхностная
- глубокая
- смешанная

Диагностика свежих и старых помутнений роговицы



- **Свежее** - инфильтрация, следовательно сопровождается воспалительной реакцией: перикорнеальная инъекция, раздражение глаза. Помутнение может иметь нечеткие границы, сероватый или желтоватый цвет. Поверхность роговицы в этом месте м. б. приподнята, либо эрозирована, либо изъязвлена. Всегда окрашивается.
- **Старое** - это рубцовая ткань. Глаз спокоен без признаков воспаления. Цвет - беловато-голубоватый, границы четкие, не окрашивается.
- Но м. б. сочетание старого и свежего на одном и том же глазу. Надо внимательно разобраться.

Гнойная язва роговицы



ГНОЙНАЯ ЯЗВА РОГОВИЦЫ

Причины

- микротравмы роговицы
- микротравмы при наличии хронического дакриоцистита
- лагофтальм
- трихиаз
- нарушение правил ношения контактных линз
- синдром сухого глаза
- слабость иммунитета

СИМПТОМЫ ГНОЙНОЙ ЯЗВЫ РОГОВИЦЫ

- Роговичный синдром
- Резко выраженная смешанная инъекция
- Гнойный инфильтрат с дефектом и подрытым краем
- Гипопион
- Иридоциклит

КОНСЕРВАТИВНОЕ ЛЕЧЕНИЕ ГНОЙНОЙ ЯЗВЫ РОГОВИЦЫ

Местное

- Антибиотики и сульфаниламиды
- Хлорсодержащие антисептики
- Ингибиторы протеолитических ферментов
(инстиллянии каждый 30 мин.)
- НПВС
- Мидриатики

КОНСЕРВАТИВНОЕ ЛЕЧЕНИЕ ГНОЙНОЙ ЯЗВЫ РОГОВИЦЫ

Общее

- Антибиотики внутримышечно
- 40% раствор уротропина и 20% раствор глюкозы внутривенно
- Витаминотерапия
- Антигистаминные препараты
- Дезинтоксикационная терапия внутривенно, капельно

ХИРУРГИЧЕСКОЕ ЛЕЧЕНИЕ ГНОЙНОЙ ЯЗВЫ РОГОВИЦЫ

Показания

- Отсутствие положительной динамики в течение 2 суток интенсивного консервативного лечения
- Глубина язвы более половины толщины роговицы
- Угроза перфорации

ХИРУРГИЧЕСКОЕ ЛЕЧЕНИЕ ГНОЙНОЙ ЯЗВЫ РОГОВИЦЫ

- Прижигания
 - Диатермокоагуляция
 - Криоапликация
 - Химическими красителями
- Пластика конъюнктивой по Кунту
- Биологическое покрытие по Пучковской
- Послойная лечебная кератопластика
- Сквозная лечебная кератопластика
- При дакриоцистите - дакриоцисториностомия

Герпетические кератиты

Этиология

- вирус простого герпеса (H. simplex)
- Им инфицированы все люди, активизации вируса способствуют переохлаждение, эмоциональные стрессы, микротравмы роговицы, перегревание, нейроэндокринные нарушения.

- Вирус обладает выраженной нейромезо- дерматотропностью ("любовь к трем тканям"), чем и объясняется сочетанность поражений: кожи и слизистых оболочек - воспаления сосудистой оболочки - иридоциклиты, ЦНС и периферической нервной систем снижение чувствительности, поражение тригеминуса.

Классификация

- первичные герпетические кератиты (развиваются у детей раннего возраста от 6 мес. до 5 лет)
- послепервичные герпетические кератиты (встречаются у детей старше 5 лет и у взрослых)
- поверхностные
- глубокие

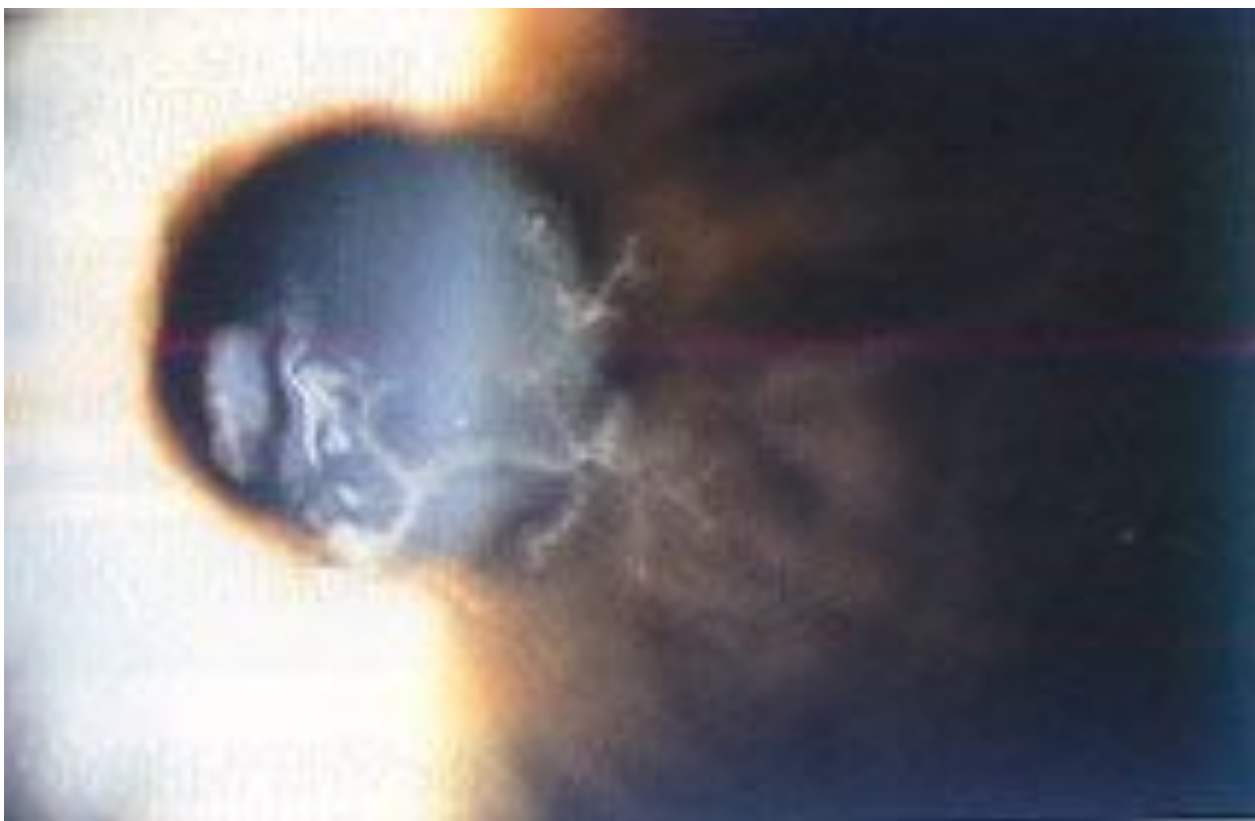
Первичные герпетические кератиты

- эпителиальная поверхностная форма (легкое течение)
- кератоконъюнктивит с изъязвлением и поражением стромы (тяжелая форма)

Послепервичные поверхностные герпетические кератиты

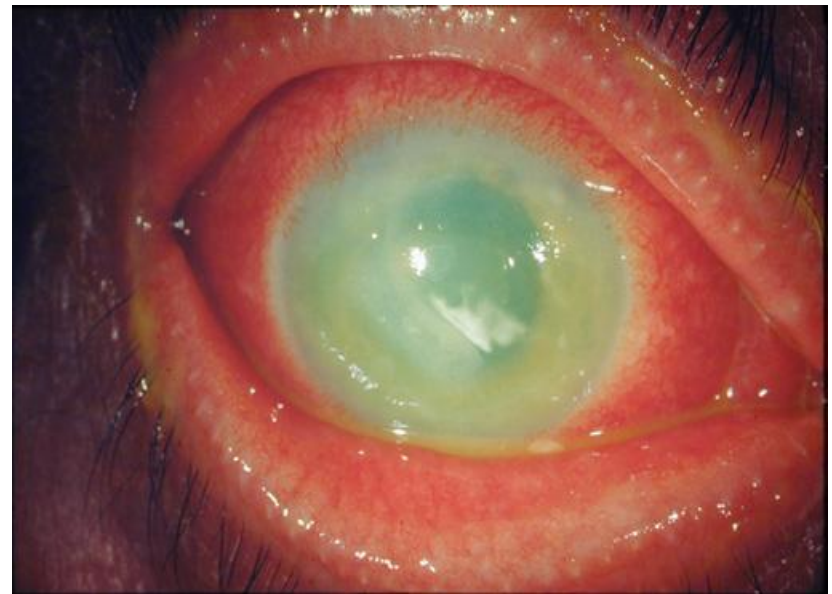- **Эпителиальный, точечный (экзогенный)**
- **Везикулезный, буллезный (экзогенный)**
- **Древоподобный (экзогенный)**

Древовидный герпетический кератит







Послепервичные глубокие герпетические кератиты

- **Метагерпетический (экзогенный)**
- **Дисковидный (эндогенный)**
- **Глубокий диффузный (эндогенный)**



Общие симптомы герпетических кератитов

-  Связь с переохлаждением
-  Герпетические высыпания на коже, слизистых губ и носа
 - Одностороннее поражение
 - Характерны пузырьки, веточки, точки
-  Снижение чувствительности роговицы в сочетании с тригеминальной невралгией
-  Вялое, торпидное течение, замедленная регенерация, склонность к рецидивам.
 - Скучная васкуляризация
 - Резистентность к антибиотикам и сульфаниламидам

Диагностика

- Лабораторная (МФА, ИФА, РПГА, ПЦР)
- Клинико-иммунологическая (очаговая внутрикожная проба с антигерпетической вакциной)
- Цитологическая (обнаружение многоядерных клеток в соскобах роговицы и конъюнктивы)

Лечение

- **Общее** направлено на повышение антивирусного иммунитета, повышение общей сопротивляемости организма
- **Местное** направлено на подавление активности вируса, на борьбу с суперинфекцией, на усиление регенерации, улучшение трофики роговицы

Местное лечение

- Химиотерапия (Антивирусные средства)
- Неспецифическая иммунотерапия
- Специфическая иммунотерапия
- Иммунокоррекция
- Эпителизирующая терапия
- Трофическая, кератопластическая терапия

Химиотерапия

- **ИДУ 0,1%** раствор
- **Ацикловир 3%** мазь, таблетки 200 мг, ампулы 250 мг (наиболее эффективен и наименее токсичен)
- **Флореналь 0,1%** раствор
- **Теброфен 0,25%** мазь
- **Оксолин 0,25%** мазь

Неспецифическая

иммунотерапия Интерфероны и интерфероногены

- **Интерферон** 6-8 раз в день или под кон-ву по 0,3-0,5 мл до 10-20 инъекций
- **Г-глобулин** в каплях, под кон-ву 1 раз в 3 дня ,4-5 инъекций, а также в/м по 3-5 мл 1 р. в 2-3 дня 5 инъекций
- **Интерлок** 8-10 р. в день ,12-14 дней
- **Пирогенал** 100-300 МПД в 1 мл
- **Полудан** ампулы по 200мкг
- **Полиакриламид** 1% раствор

Специфическая иммунотерапия

- **Антигерпетический γ -глобулин** в каплях 4-8 р. в день и под кон-ву по 0,5 3-6 инъекций через 2-3 дня
- **Герпетическая вакцина** по 0,3 внутрикожно в предплечье 5 инъекций через 3 дня
- **Чигаин** (сыворотка молозива) с полуданом отличный эффект для лечения ЭКК

Иммунокоррекция

- **Продигиозан** - по 50-100 мг 1 р. в 3 дня в/м, 2-3 инъекции
- **Декарис** - по 1 др. 2-4 р. 2 дня в неделю
- **Нуклеинат Na** - по 0,1 - 0,2 3-5 р. в течении 10-20 дней
- **T-активин** - под кожу предплечья по 0,25 мл (25мкг) на курс до 8 инъекций через день
- **Тималин** - препарат тимуса, в/м, по 1 мл, до 10 инъекций на курс, а также под кон-ву по 10 мг N10, чередуя с полуданом


Хирургическое лечение

показания

- Длительно текущий процесс на фоне консервативного лечения (более месяца)
- Угроза перфорации

Хирургическое лечение

- Микротермокоагуляция
- Аргонлазеркоагуляция
- Криодеструкция
- Пластика конъюнктивой по Кунту
- Скарификация
- Послойная кератопластика
- Стромэктомия (до десцеметовой мембраны)
- Сквозная кератопластика



Оперативному лечению должна предшествовать массивная противовирусная терапия. Применение стероидов, также должно происходить под защитой противовирусных средств.

ОСТРЫЙ ИРИДОЦИКЛИТ

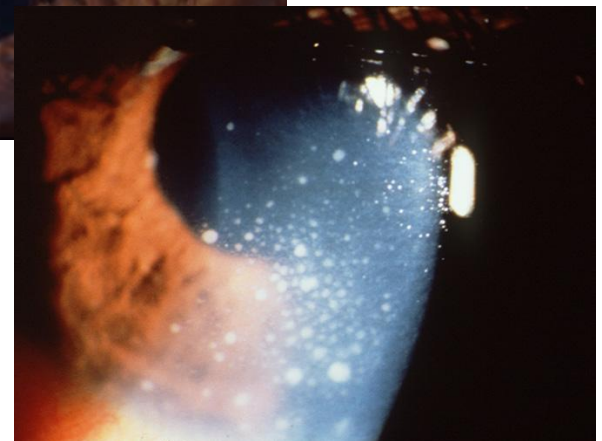
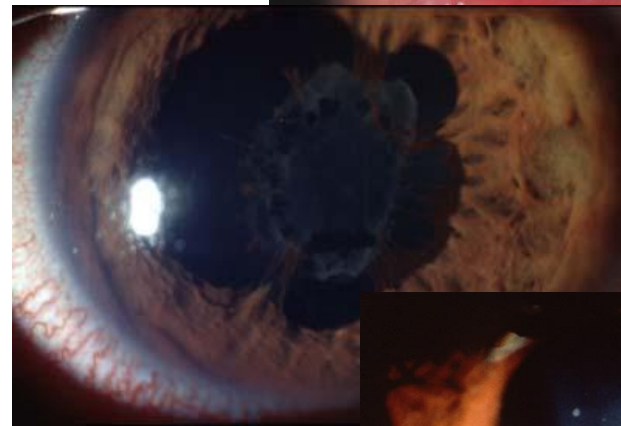
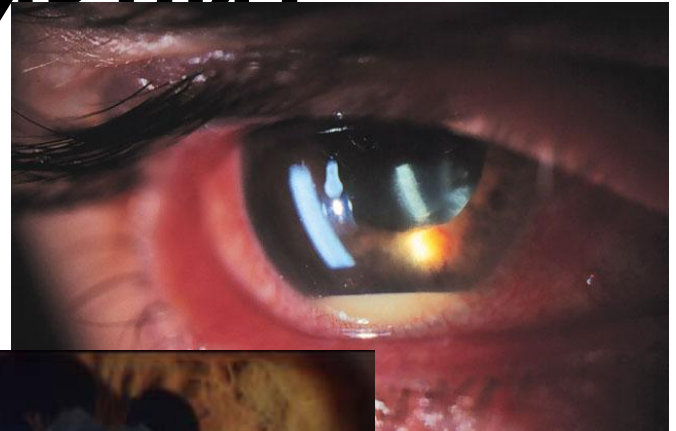
Причины

- Первичный
- Осложнение острых и хронических инфекционных процессов (грипп, ангина, воспаление придаточных пазух, ревматизм, туберкулез, бруцеллез, токсоплазмоз, болезни зубов и т.д.)

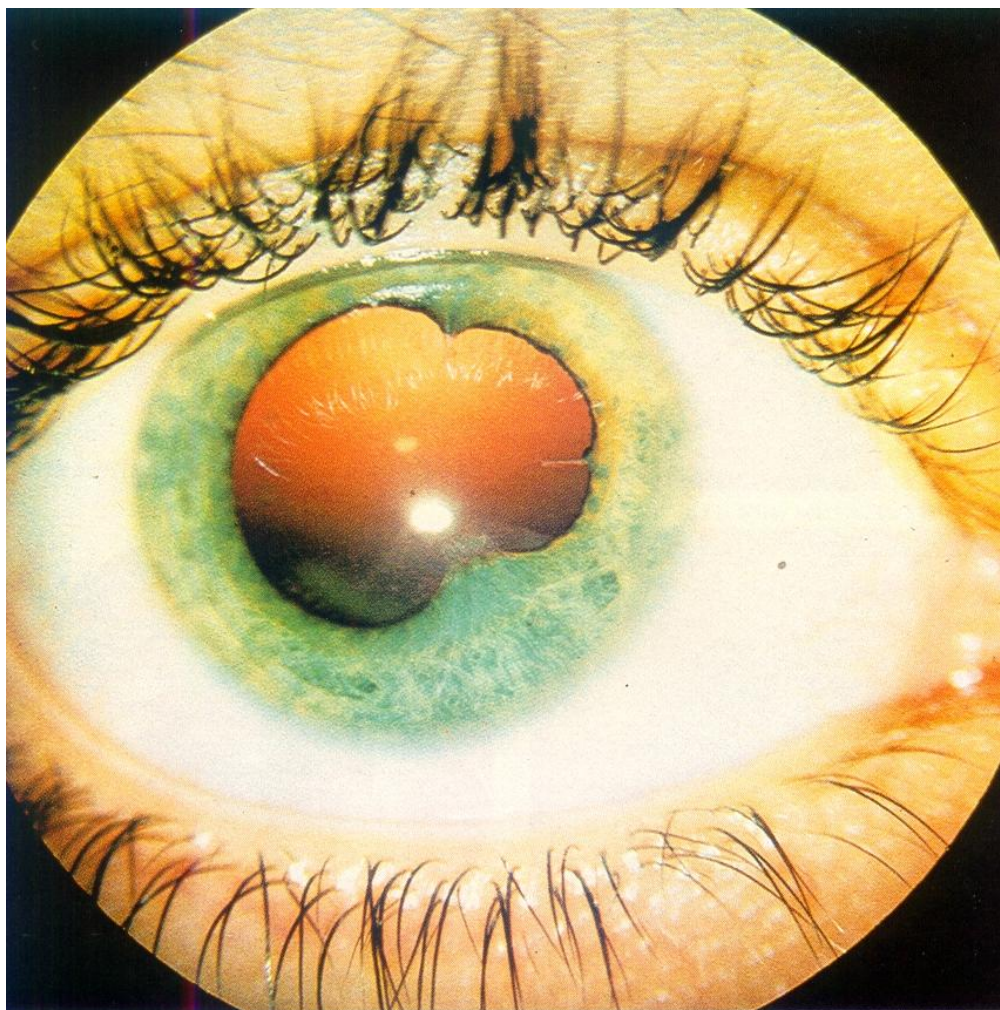
ОСТРЫЙ ИРИДОЦИКЛИТ

Симптомы

- цилиарная боль
- перикорнеальная инъекция
- изменение цвета и сглаженность рисунка радужки
- сужение зрачка
- наличие спаек с хрусталиком
- гипопион
- преципитаты



ОСТРЫЙ ИРИДОЦИКЛИТ



ЛЕЧЕНИЕ ОСТРОГО ИРИДОЦИКЛИТА

- Мидриатики (инстилляции)
- Кортикостероиды (инстиллязии, субконъюнктивальные инъекции)
- НПВС (местно и внутрь)
- Электрофорез с ферментами, УВЧ, сухое тепло (для рассасывания синехий)
- Антибиотики (местно и внутрь)