



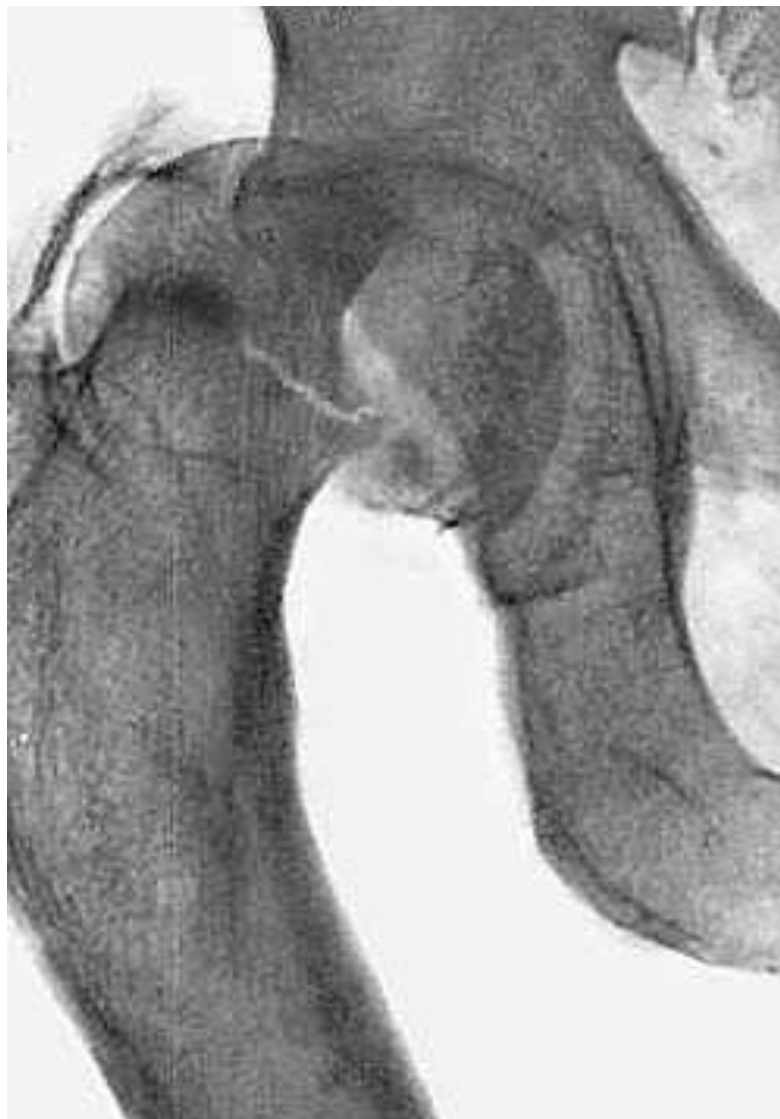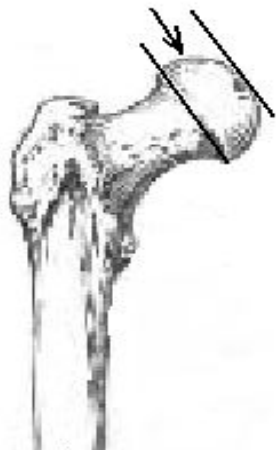Аяқ сүйектерінің жарақаттары

Ортан жілік

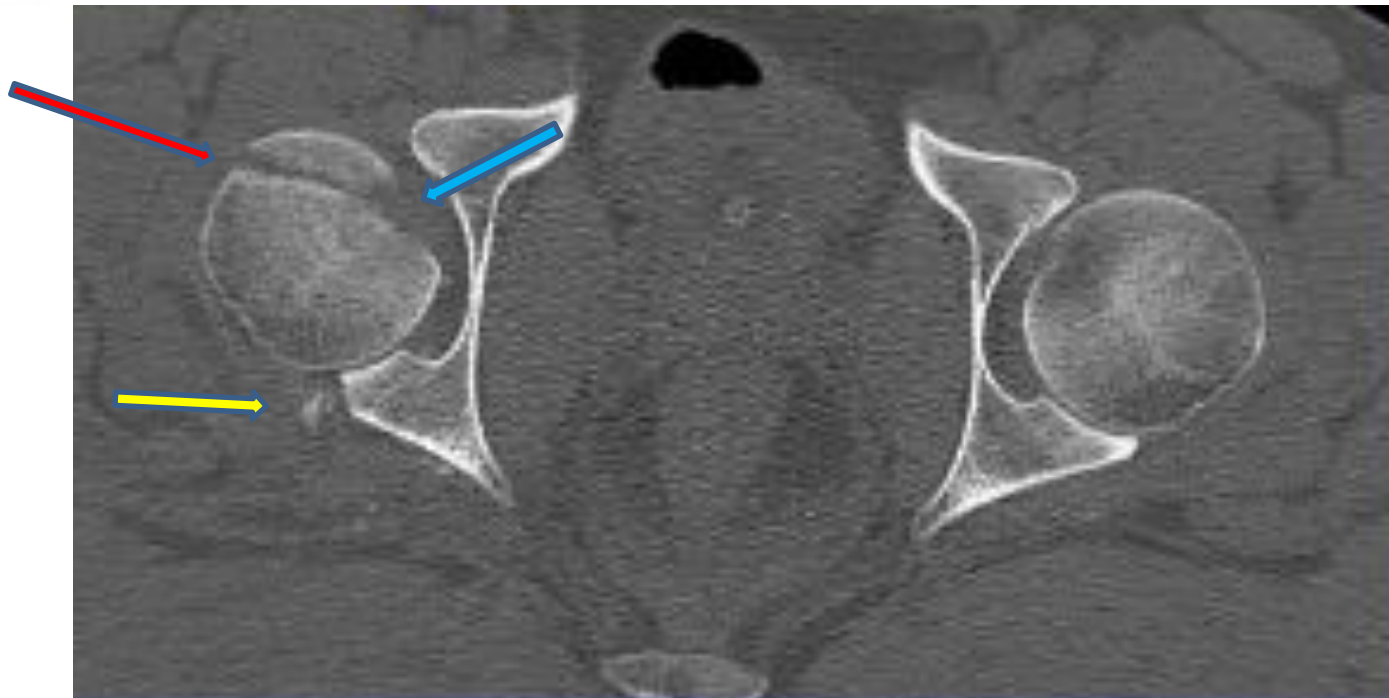
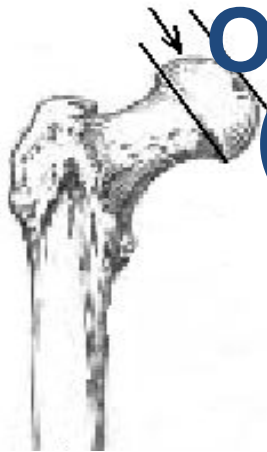Ортан жіліктің проксималдық бөлігінің сынықтарының жіктелуі

- Ортан жілік басының сынығы
- Ортан жілік мойынының сынығы
 - Локализациясы бойынша:
 - субкапиталды(медиалды)
 - трансцервикалды (мойынарқылы)
 - Ортан жілік мойынының базалды сынығы
 - Ығысуға байланысты:
 - варуснтық
 - вальгустік
 - ығысусыз
- Ұршық аймағының сынықтары
- Жекеленген сынық/үлкен немесе кіші ұршықтың жұлынуы, ығысумен немесе ығысусыз,
- Ұршықарқылы сынық,
- Ұршықаралық сынық,
- Ұршықасты сынығы.

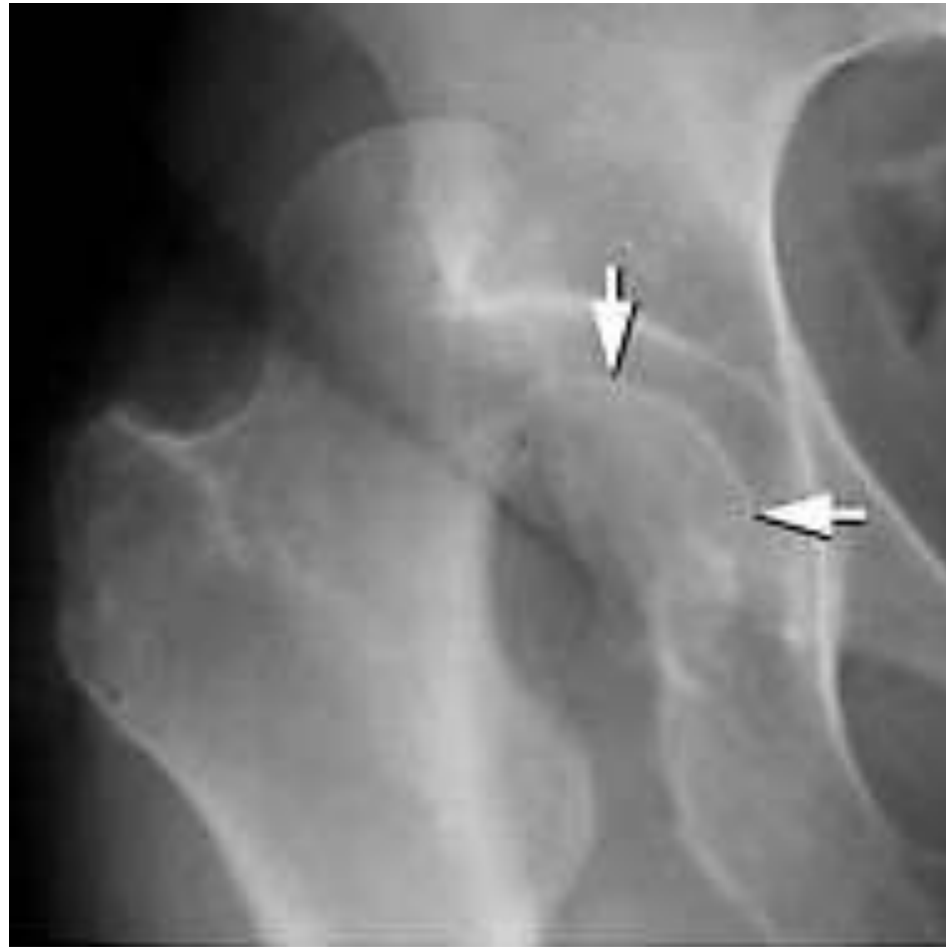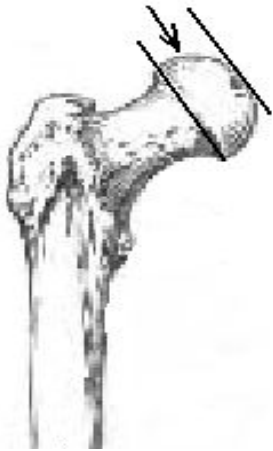Ортан жілік басының сынығы



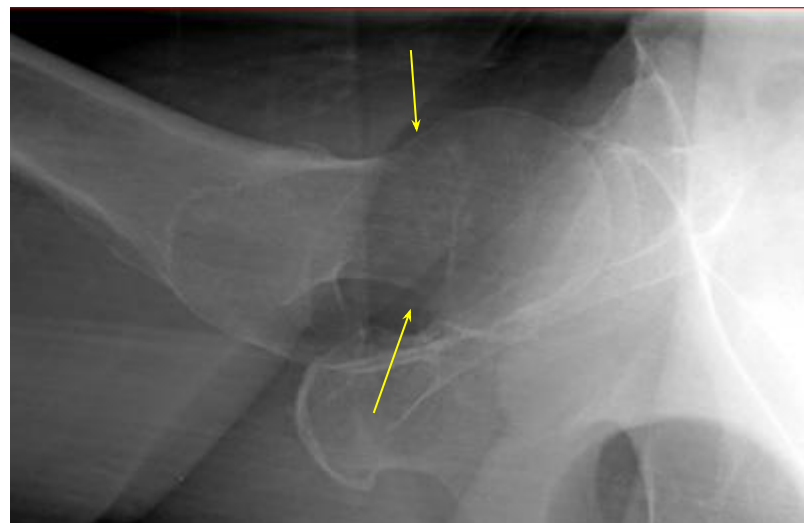
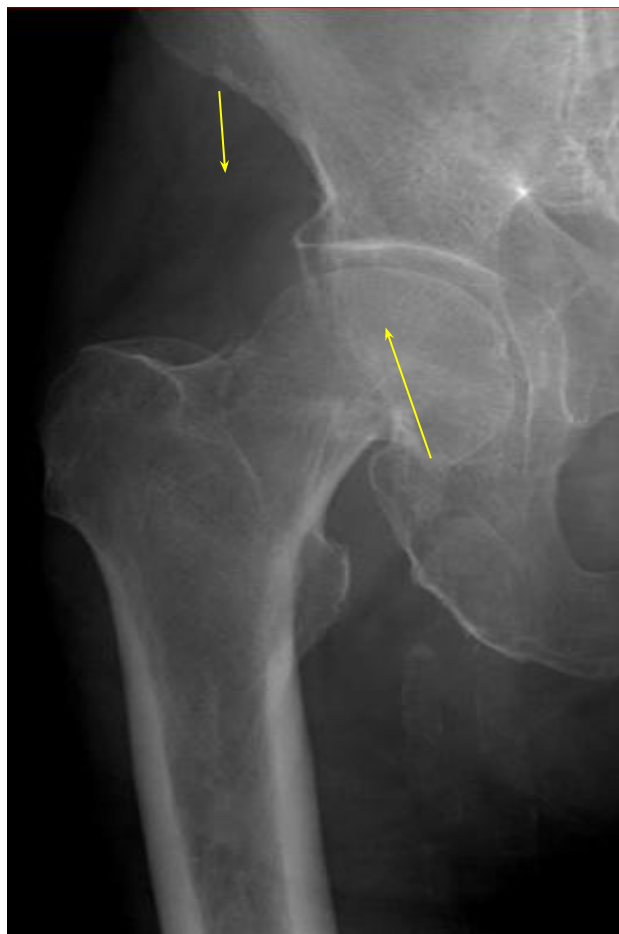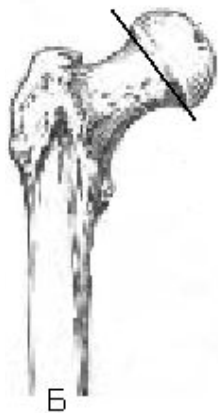
Ортан жілік басының сынығы (компьютерлік томография)



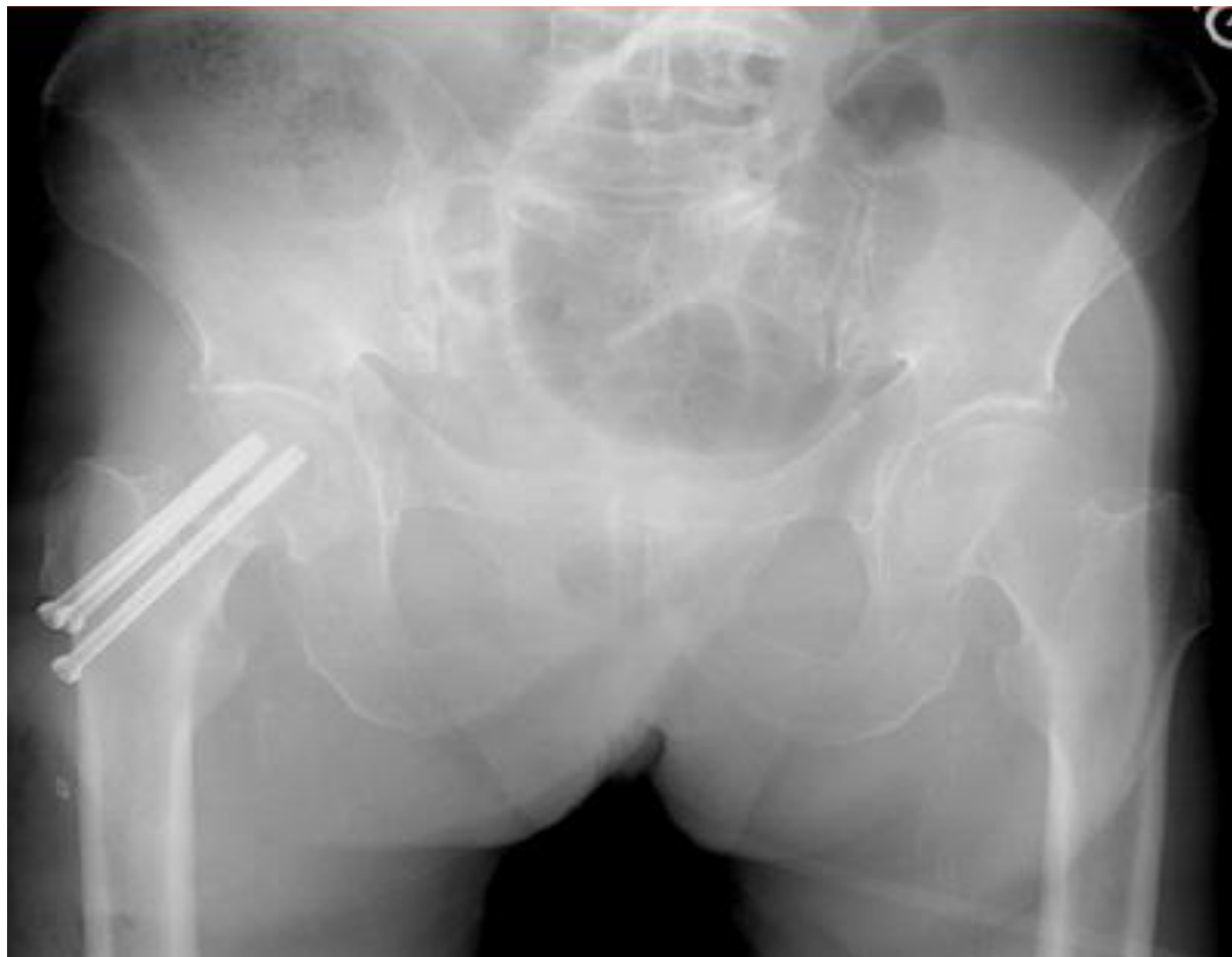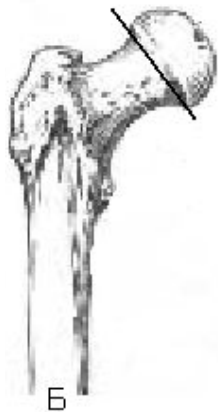
Ортан жілік басының СЫНЫҒЫ



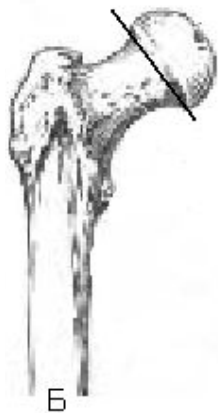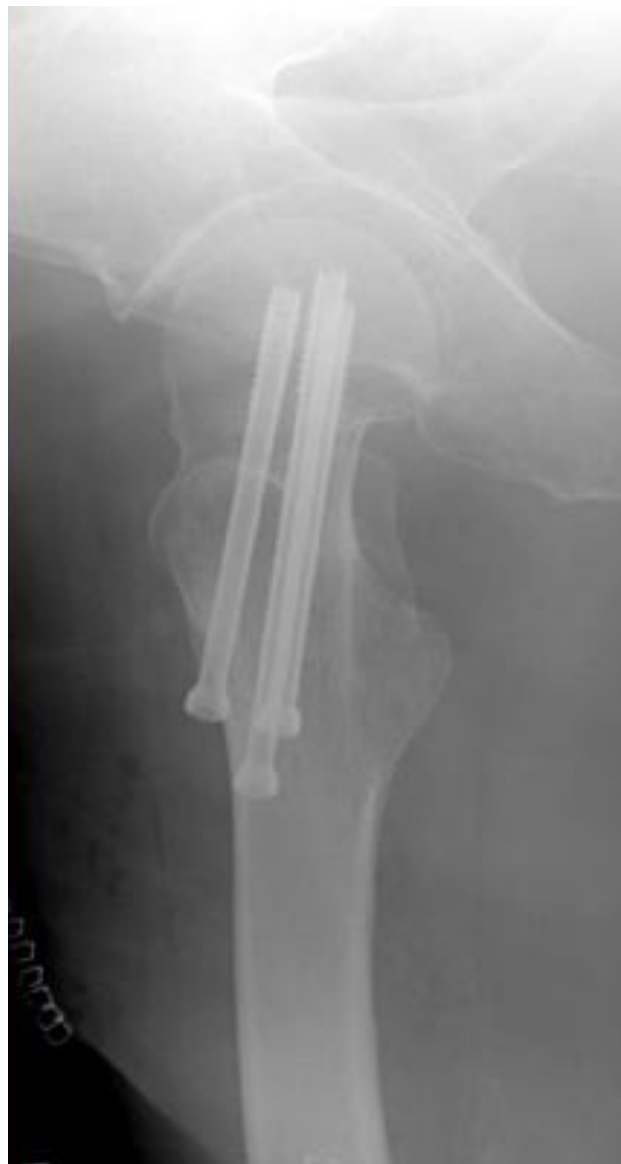
Ортан жілік мойынының субкапиталдық СЫНЫҒЫ



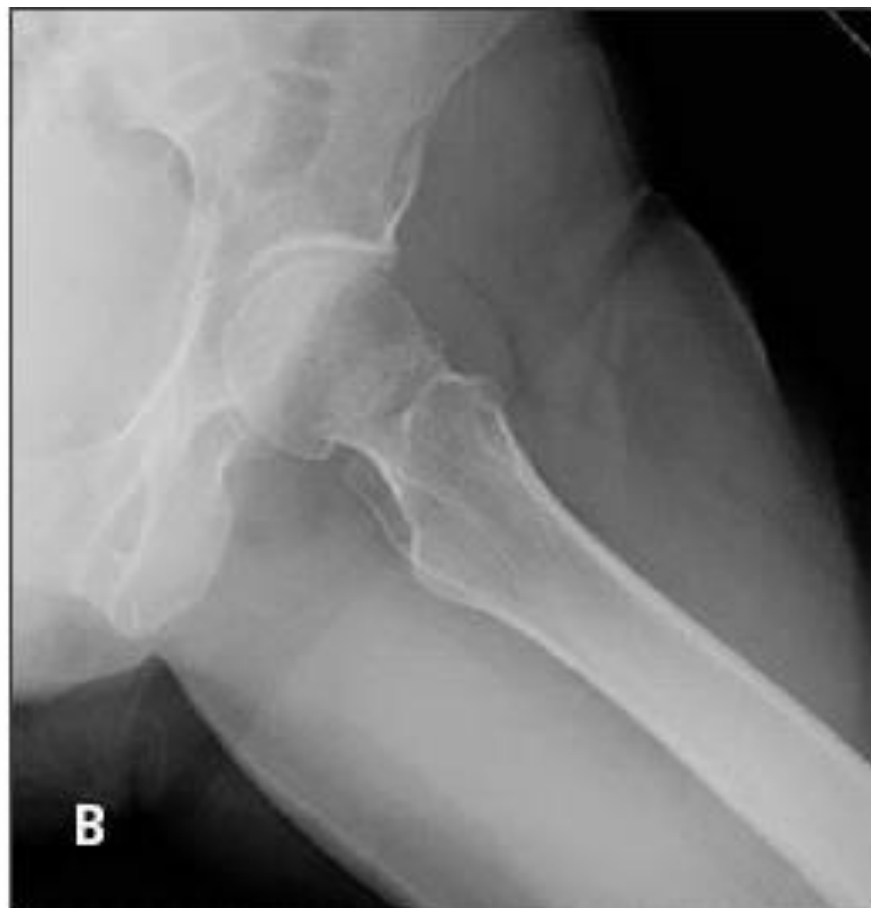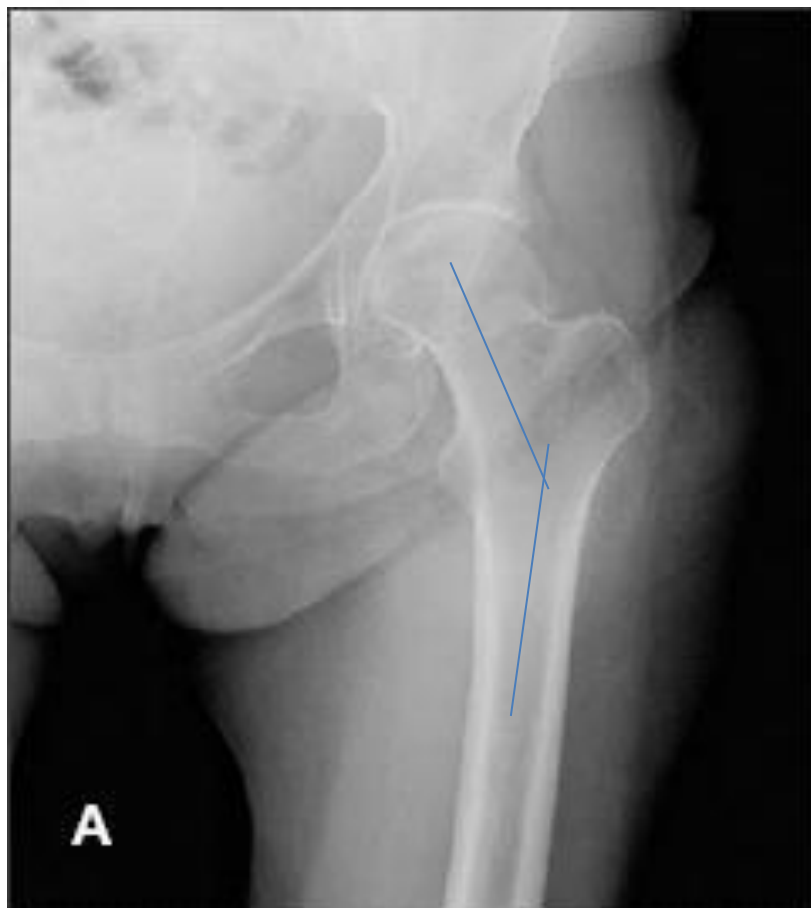
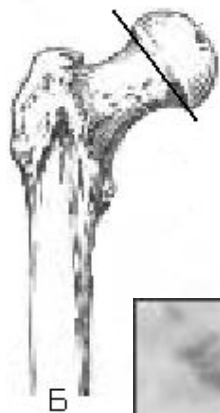Ортан жілік мойынының субкапиталдық СЫНЫҒЫ



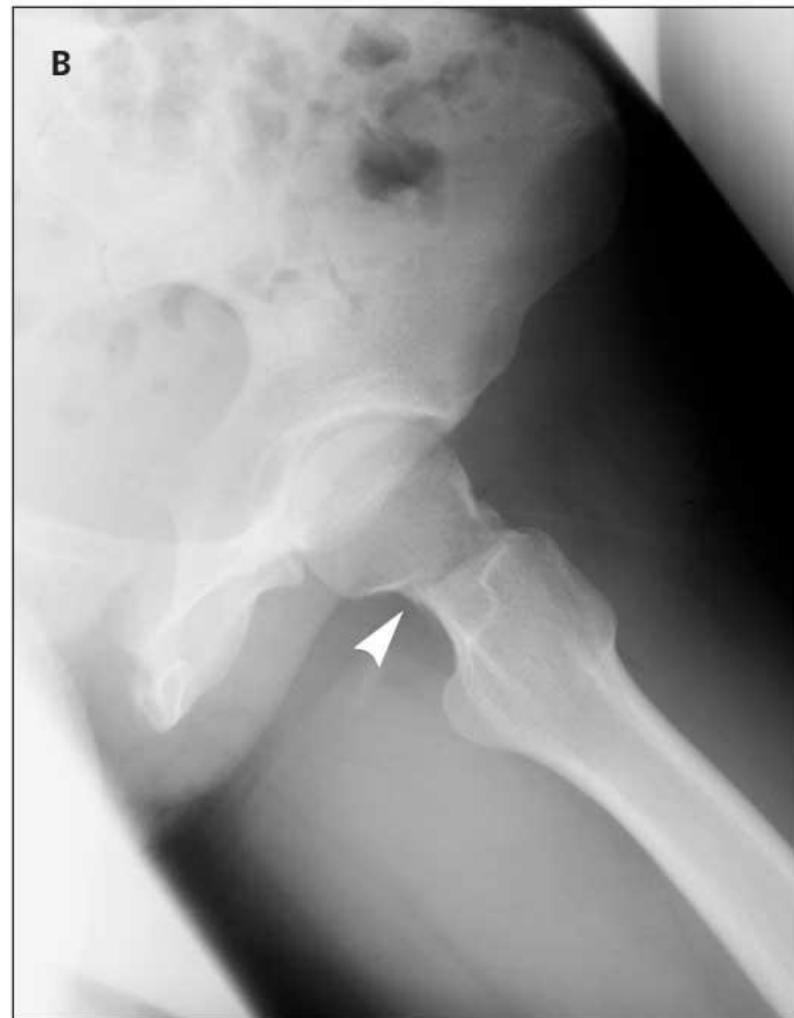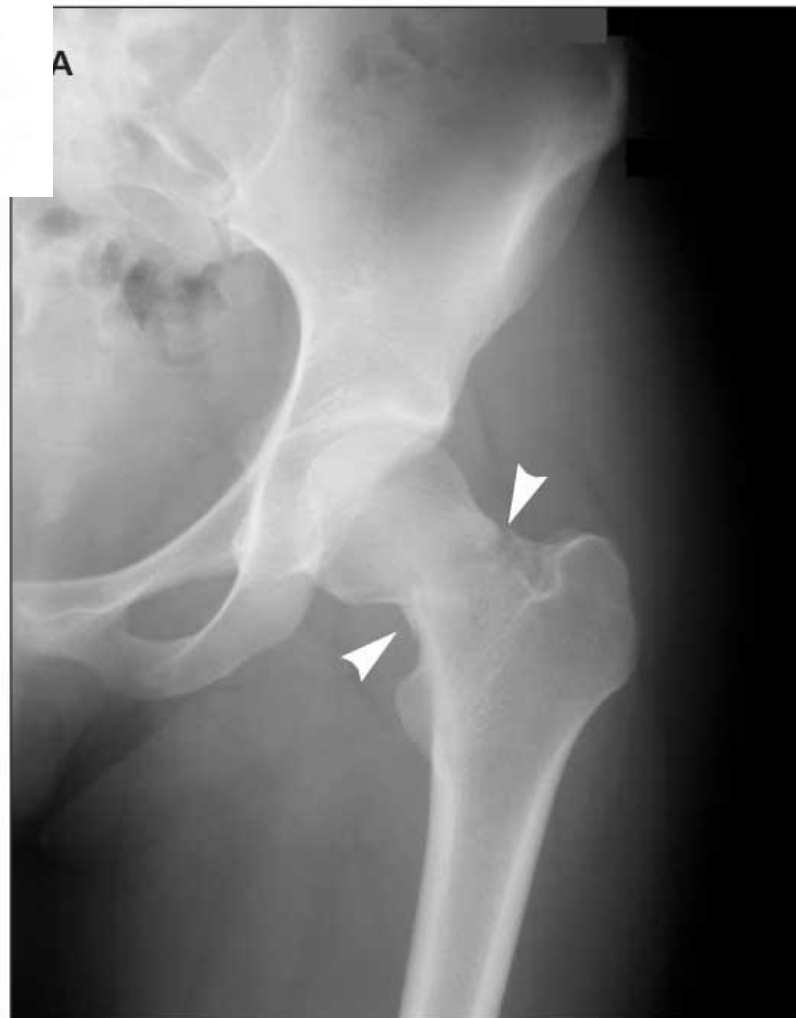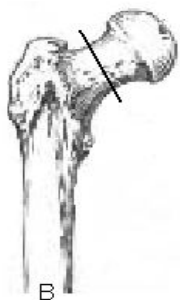
Ортан жілік мойынының субкапиталдық СЫНЫҒЫ



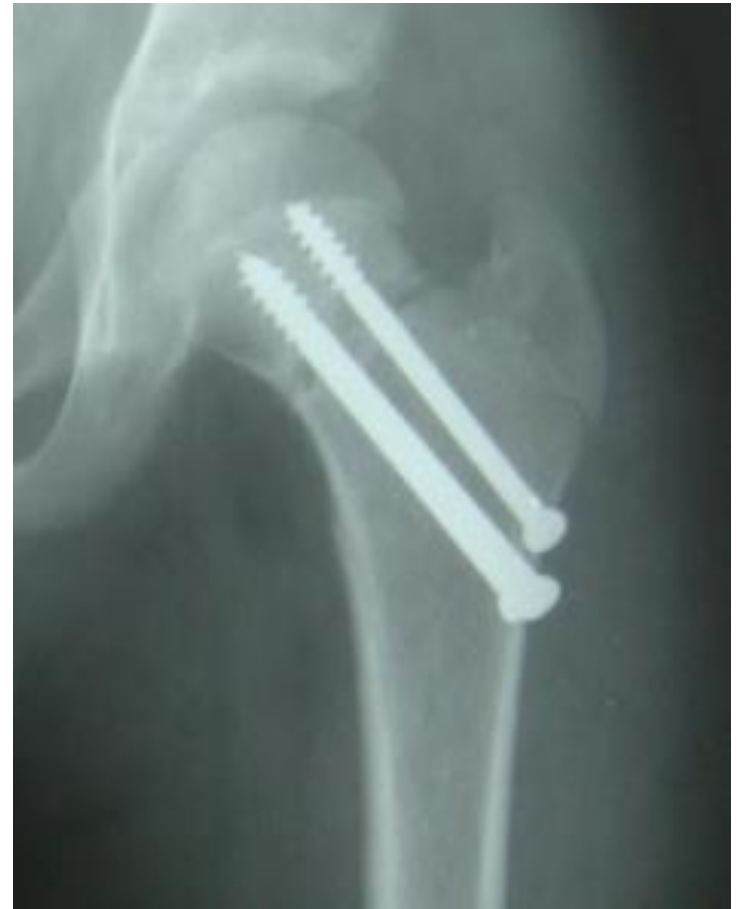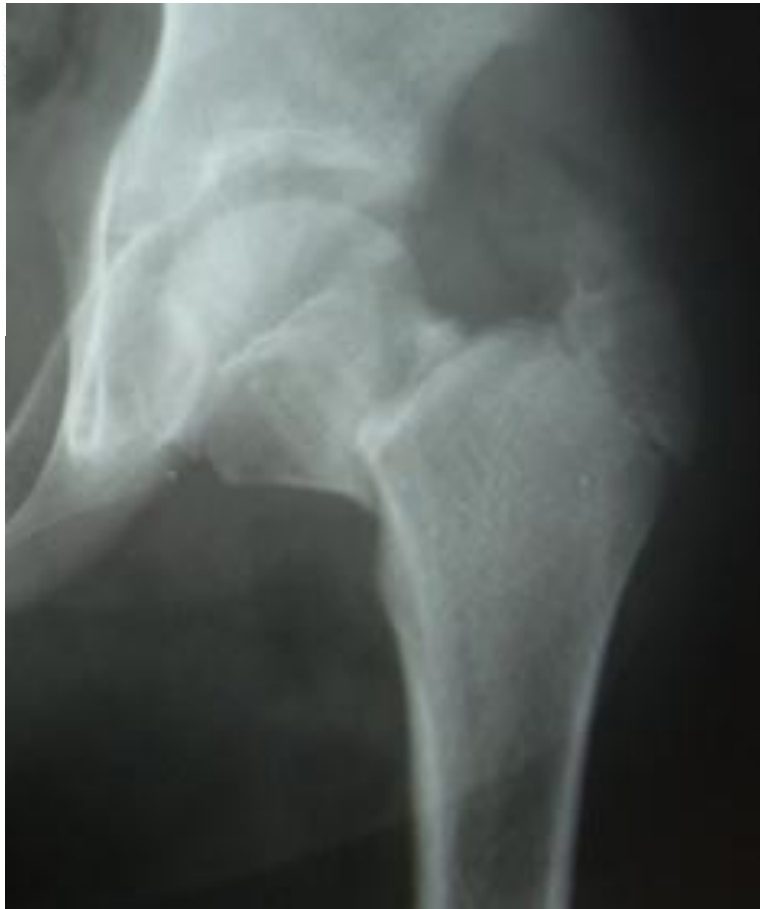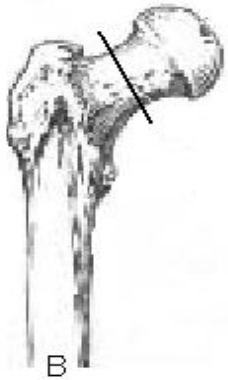Ортан жілік мойынының вальгустік субкапиталдық сынығы



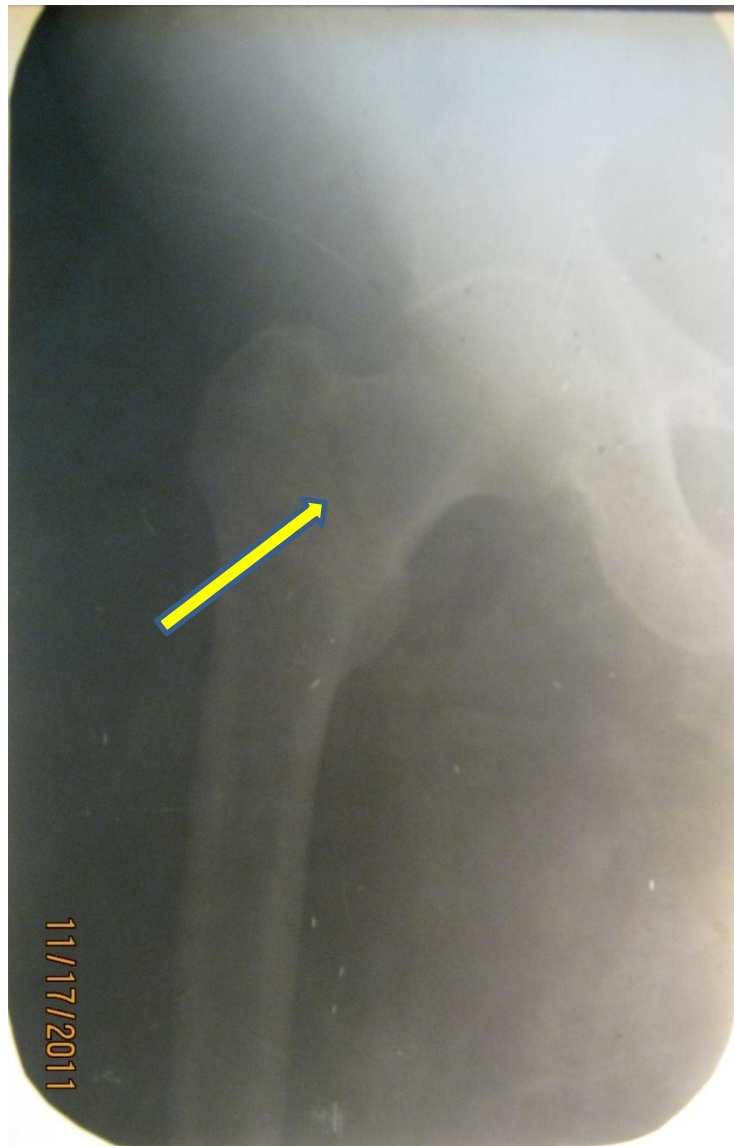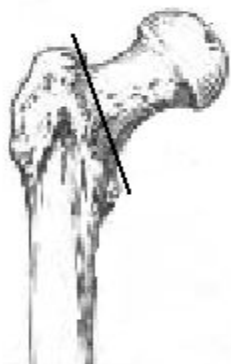Ортан жілік мойынының трансцервикалдықы сынығы



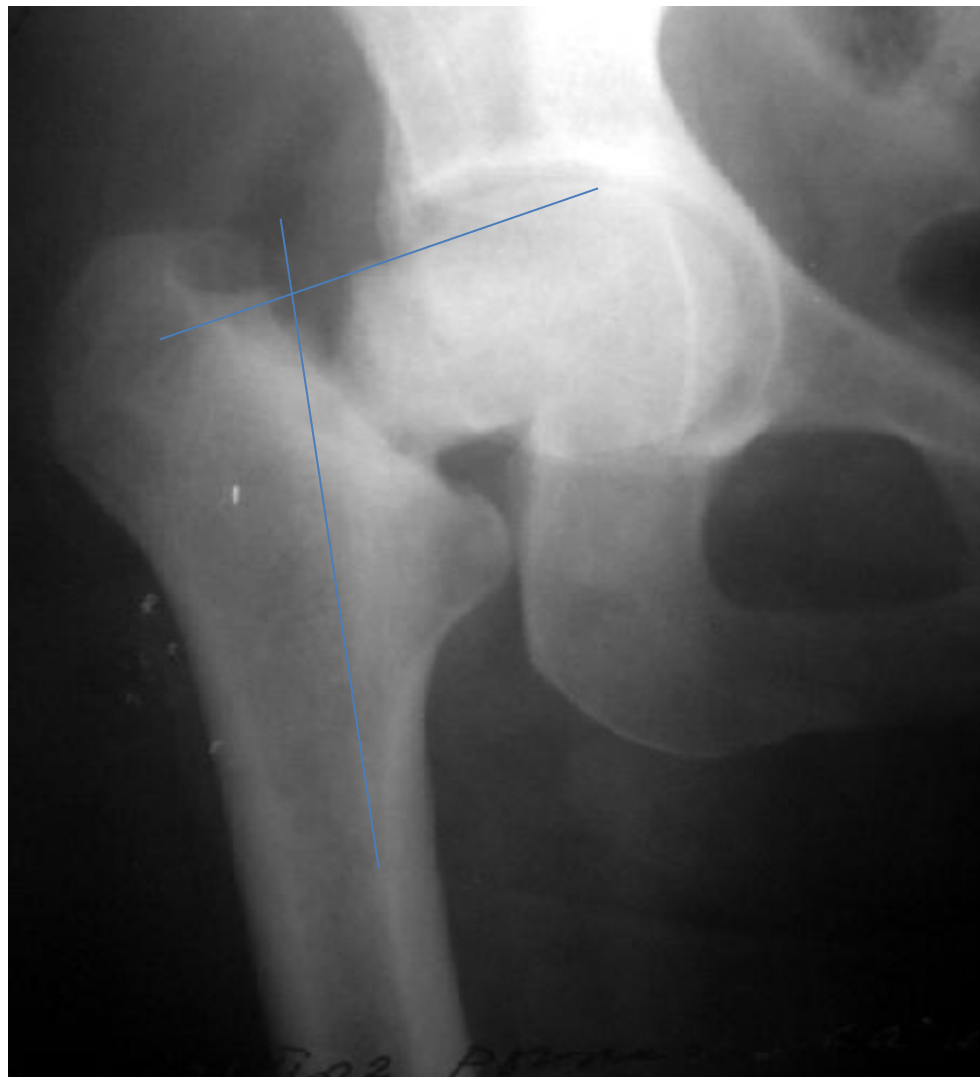Ортан жілік мойынының субкапиталдық сынығы



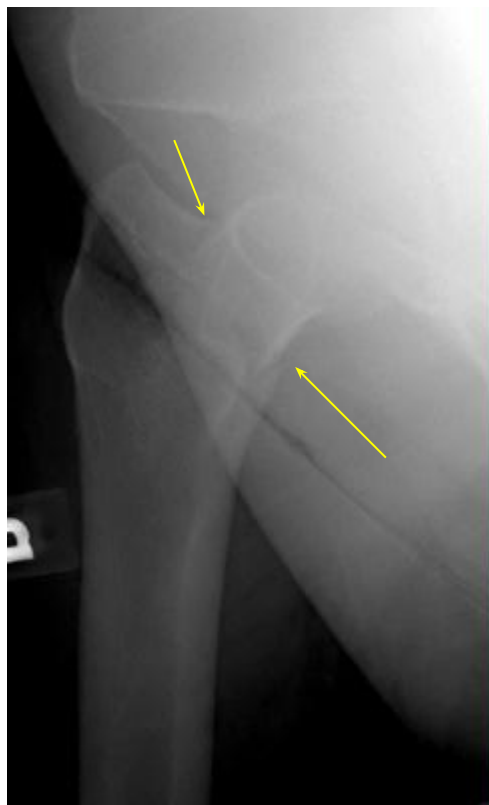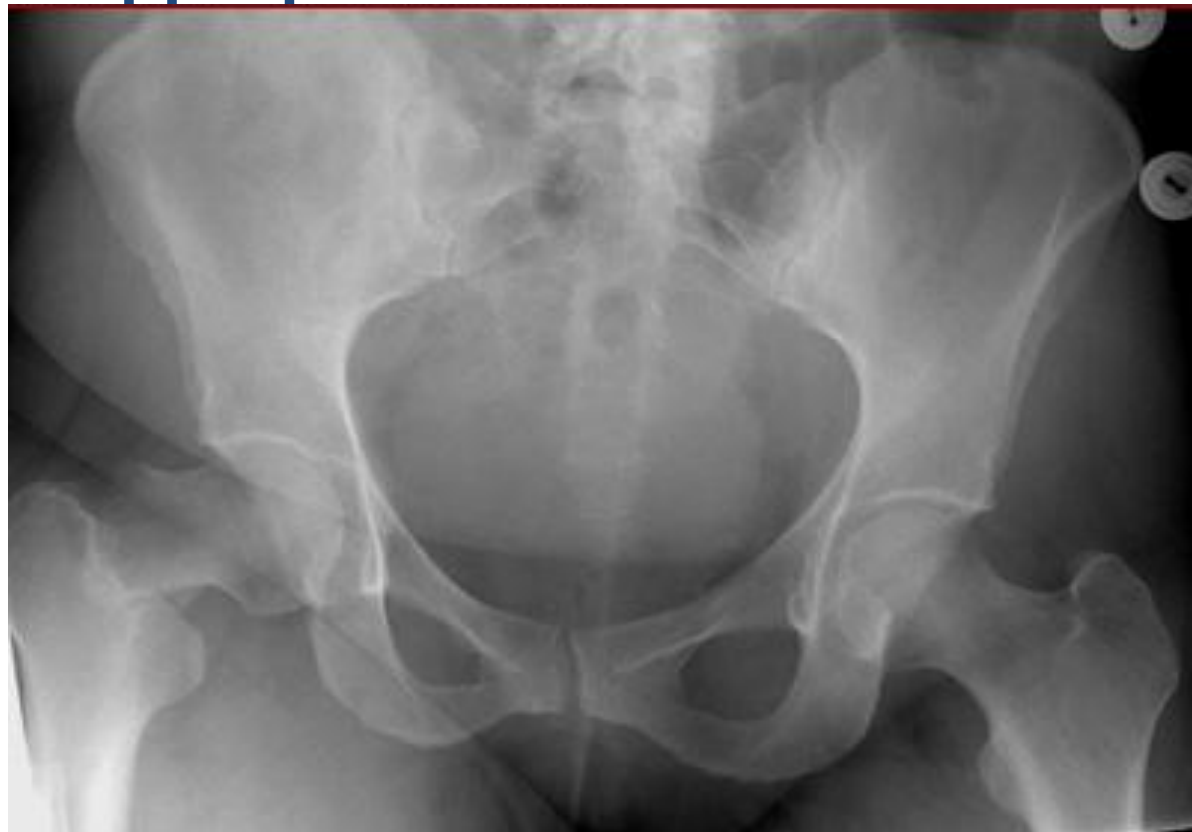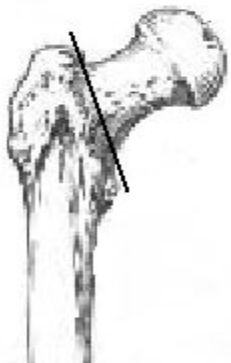Ортан жілік мойынының орнынан ығыспаған базалдық сынығы



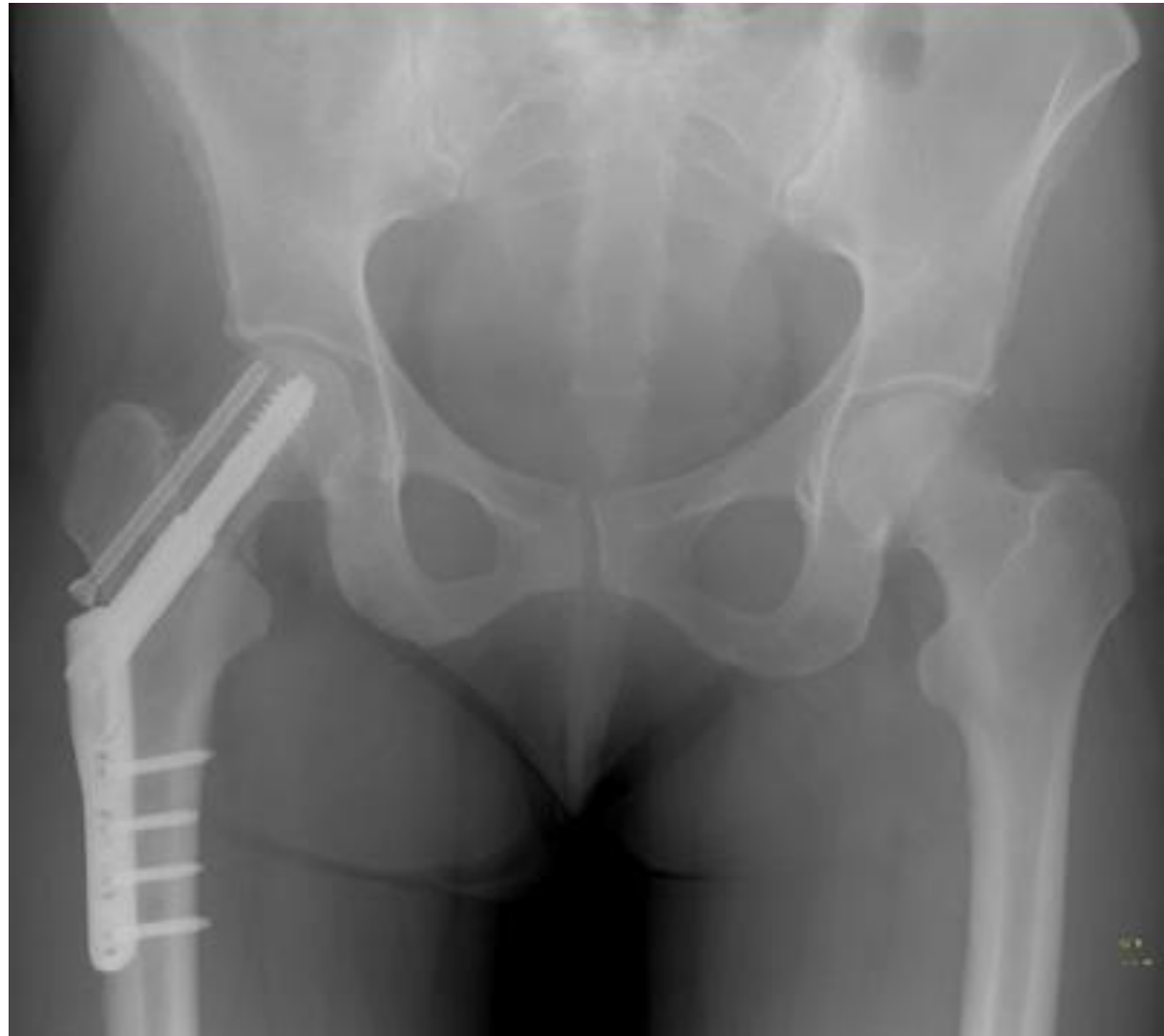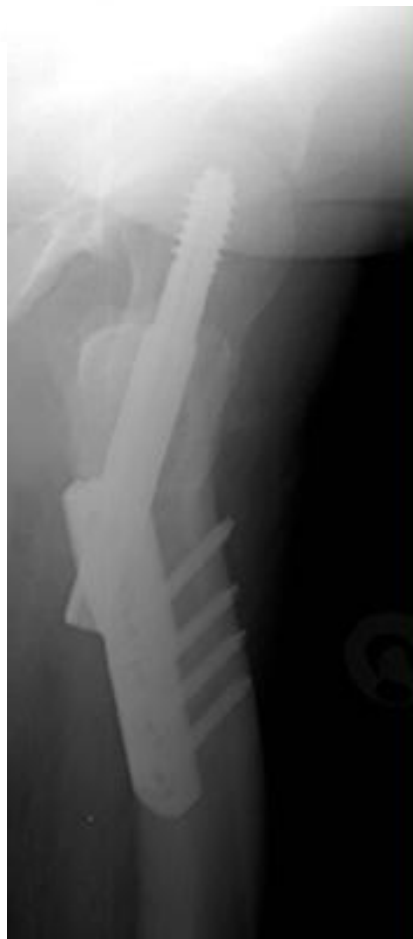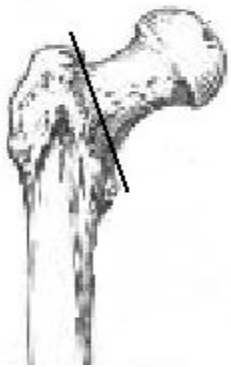Ортан жілік мойынының варустық базалдық сынығы



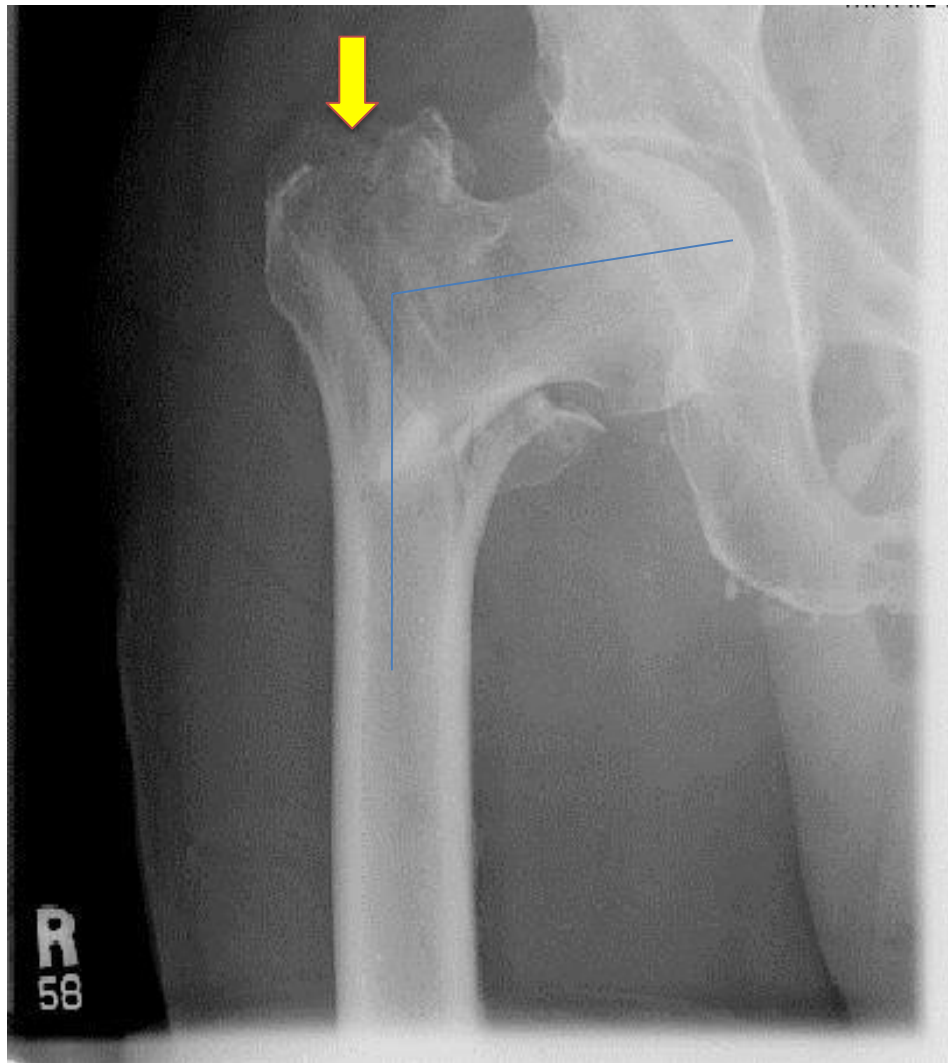
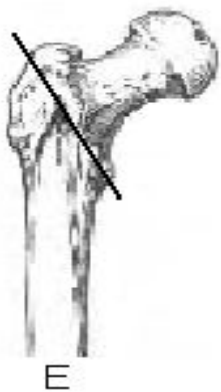Ортан жілік мойынының варустық базалдық сынығы



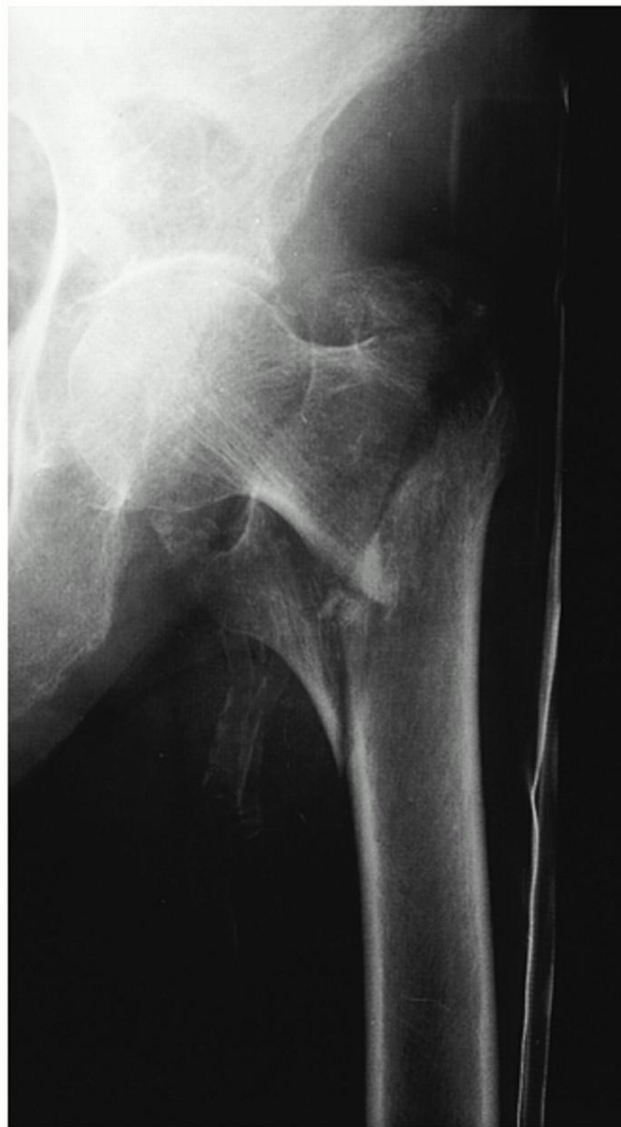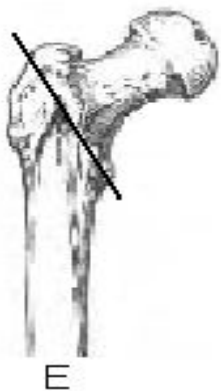Ортан жілік мойынының варустық базалдық сынығы



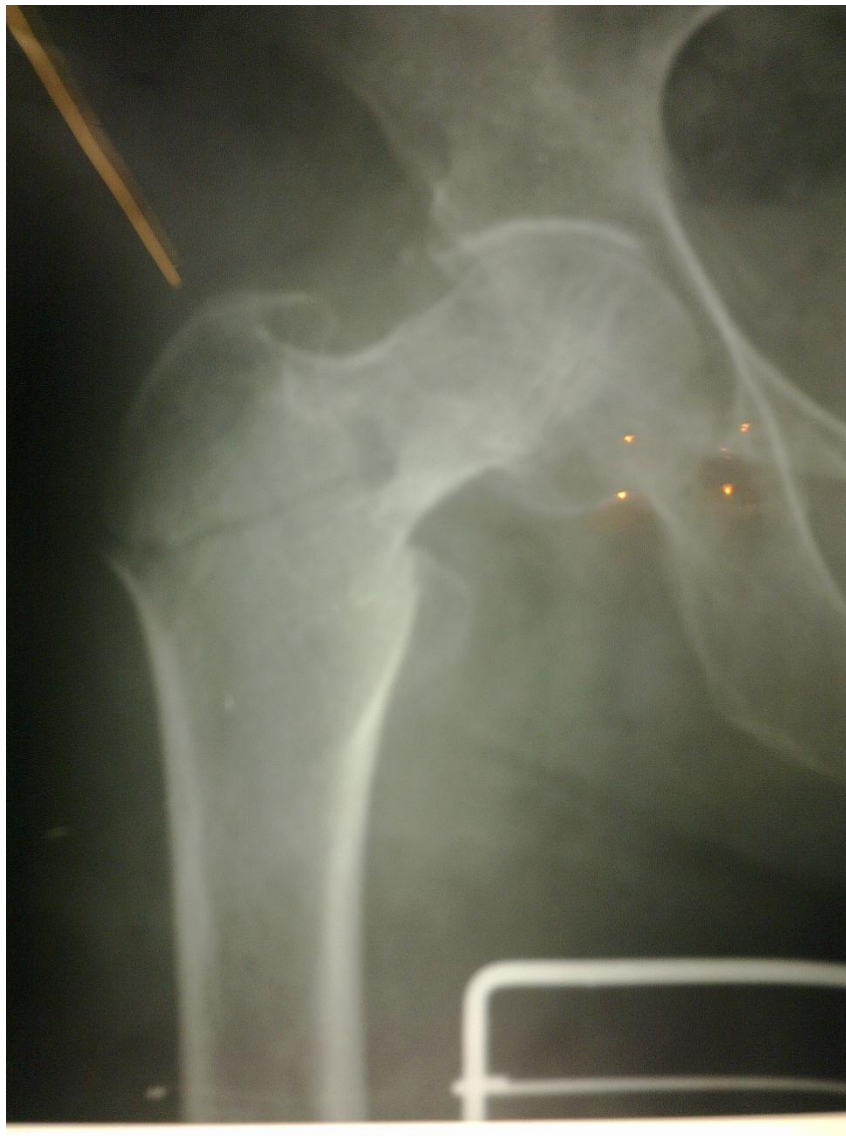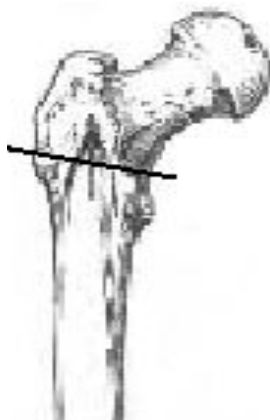
Ортан жіліктің ұршықарқылы варустық СЫНЫҒЫ



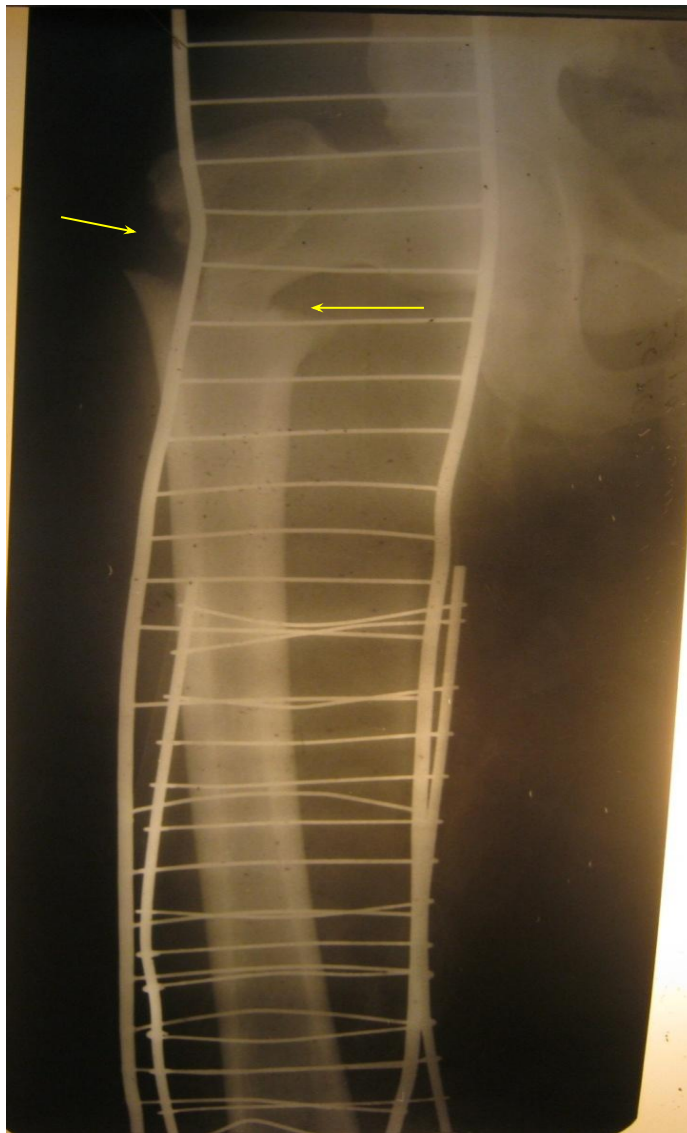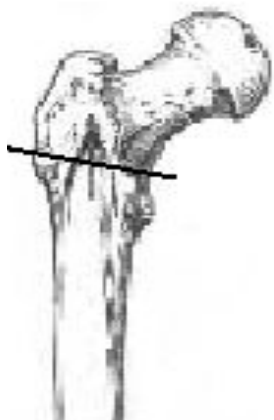
Ортан жіліктің ұршықарқылы варустық, кіші ұршықтың жұлынуымен сынығы



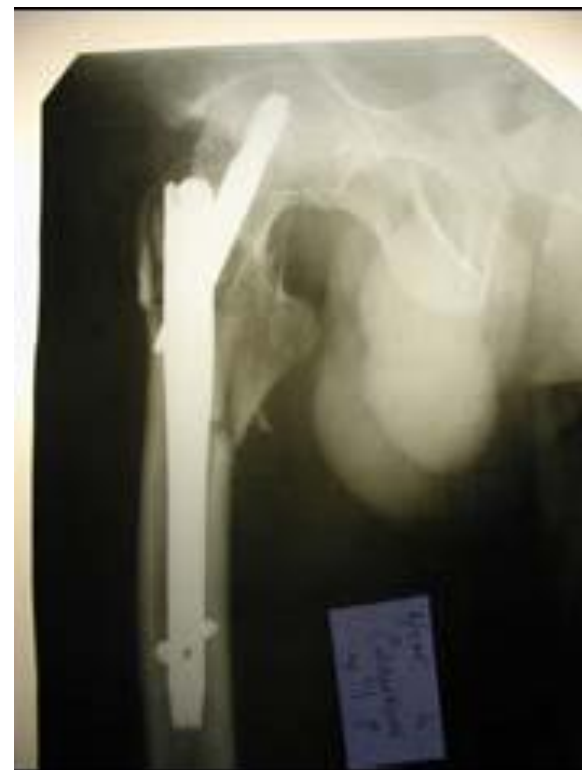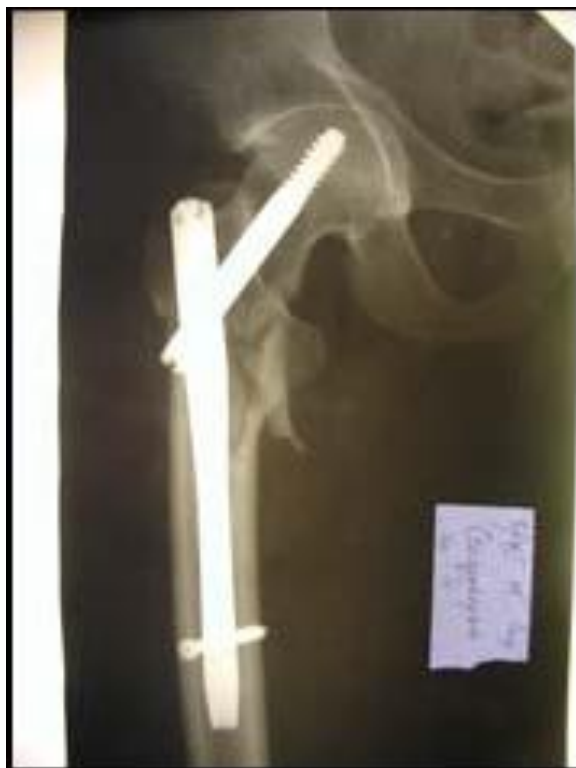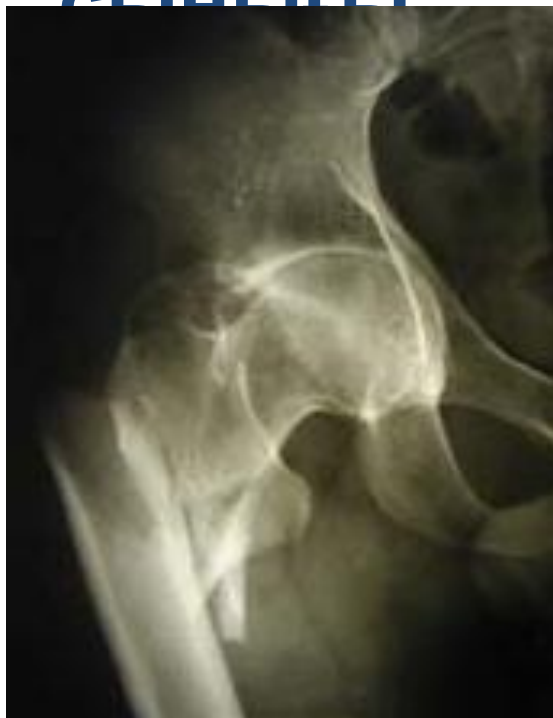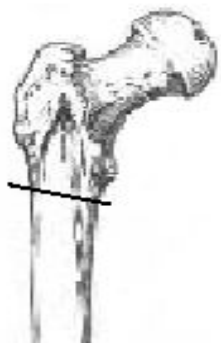
Ортан жіліктің ұршықаралық орнынан ЫҒЫСПАҒАН СЫНЫҒЫ



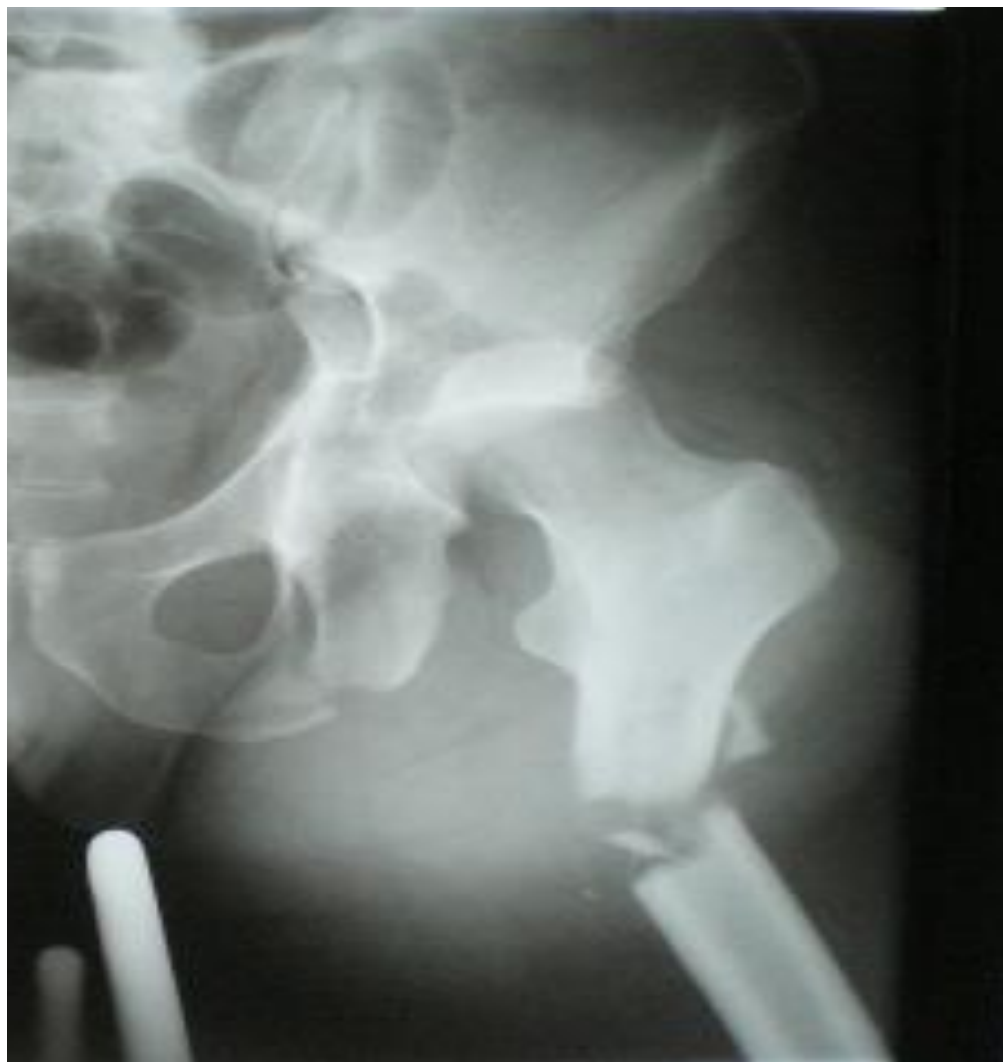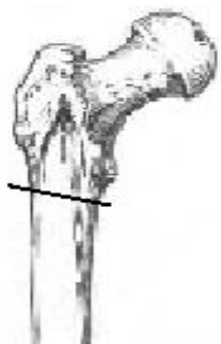
Ортан жіліктің ұршықаралық варустық СЫНЫҒЫ



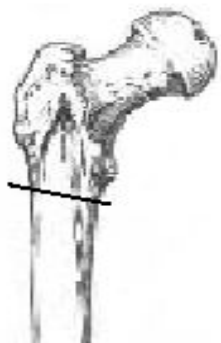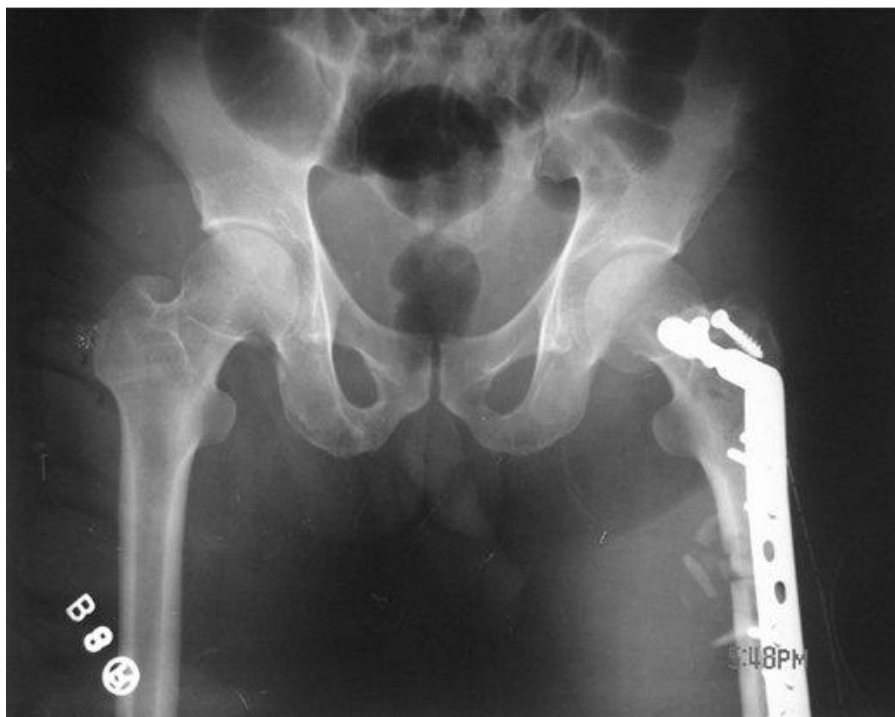
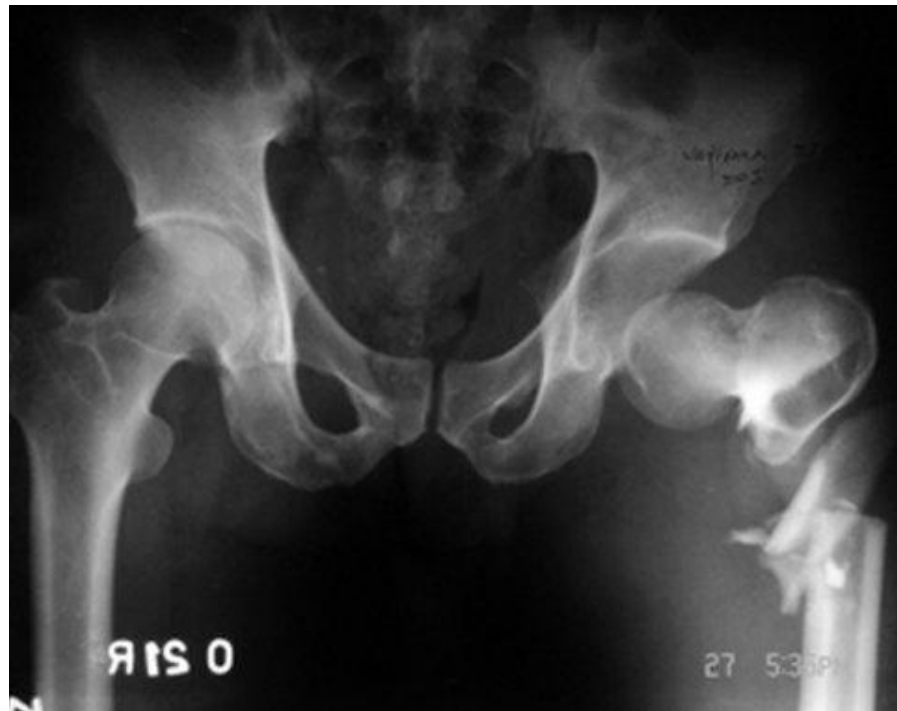Ортан жіліктің ұршықаралық варустық сынығы



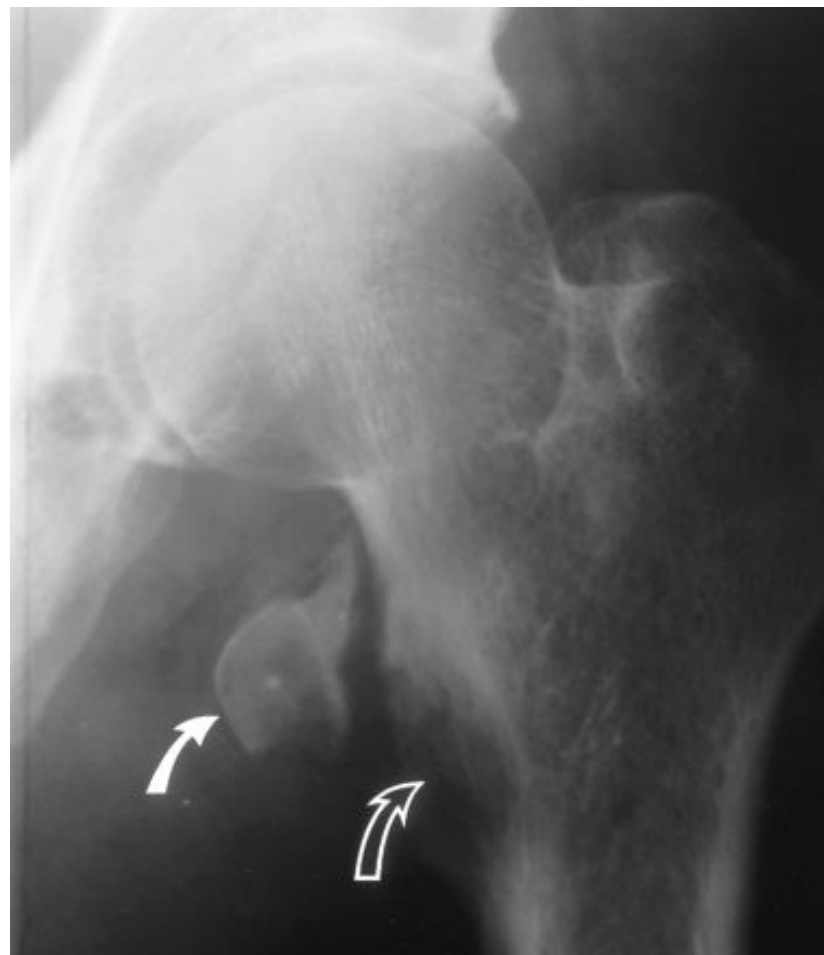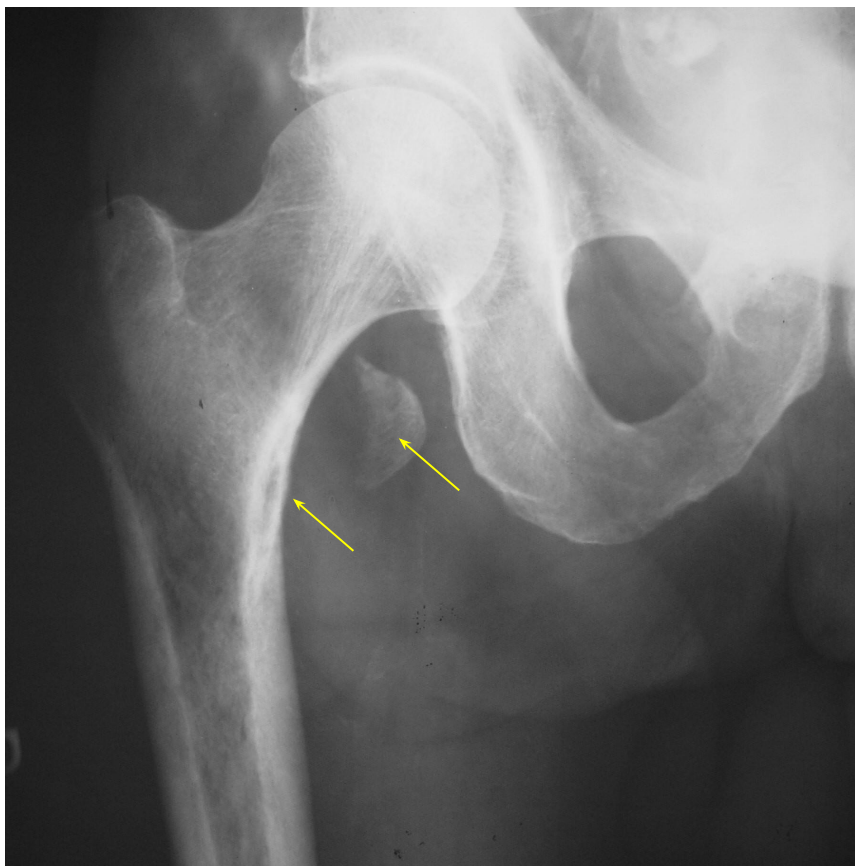
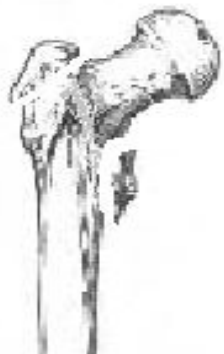Ортан жіліктің ұршықасты жарықшақты СЫНЫҒЫ



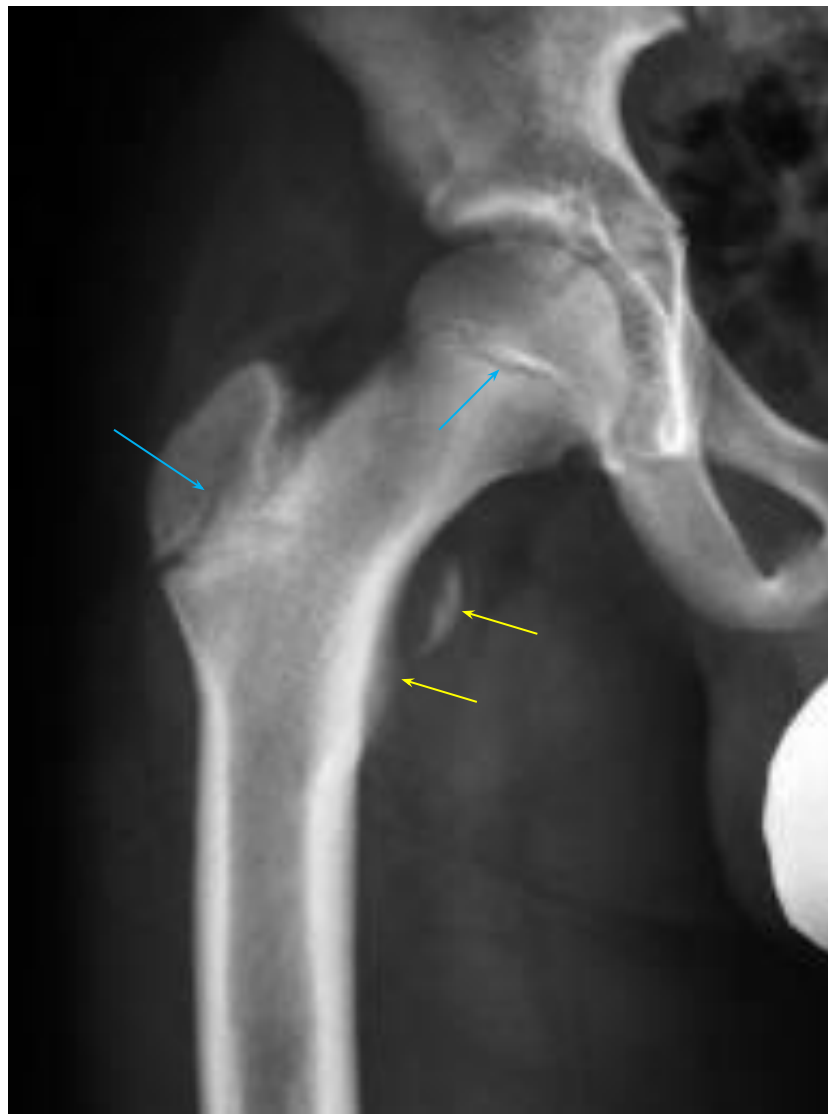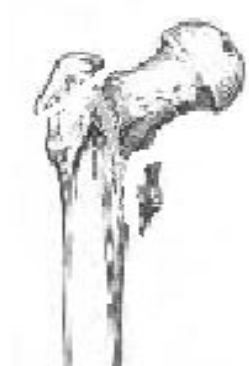Ортан жіліктің ұршықасты сегментарлы СЫНЫҒЫ



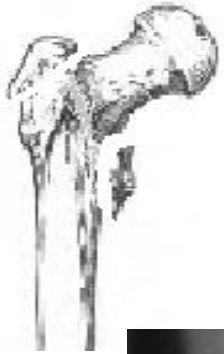Кіші ұршықтың жұлынып сынуы



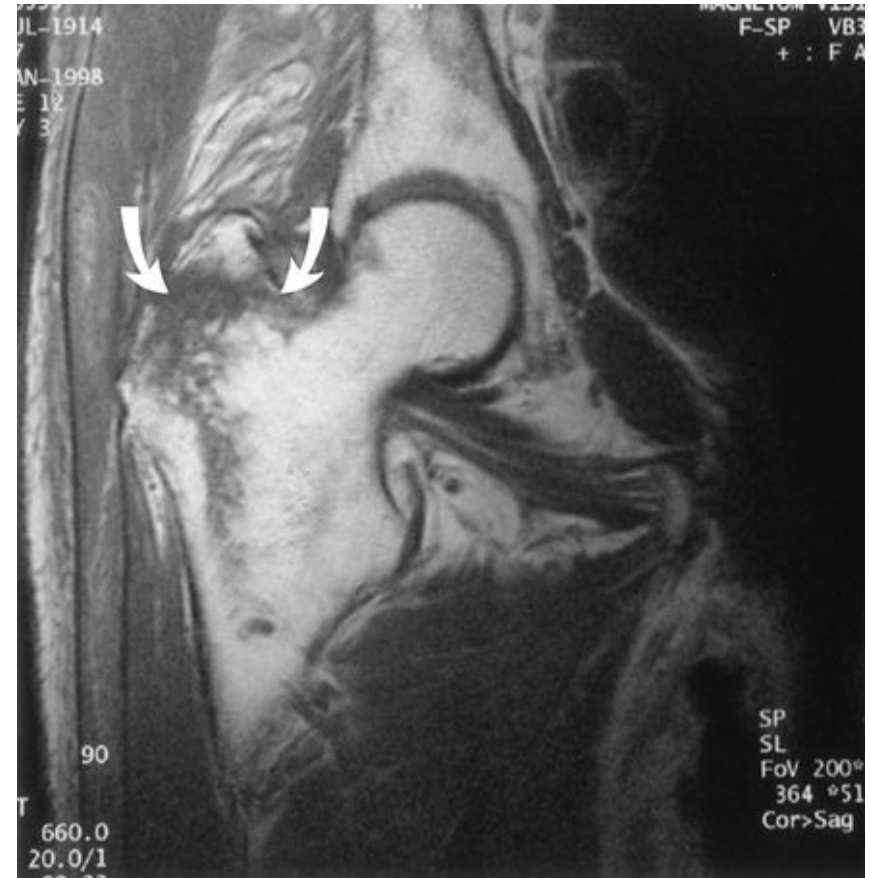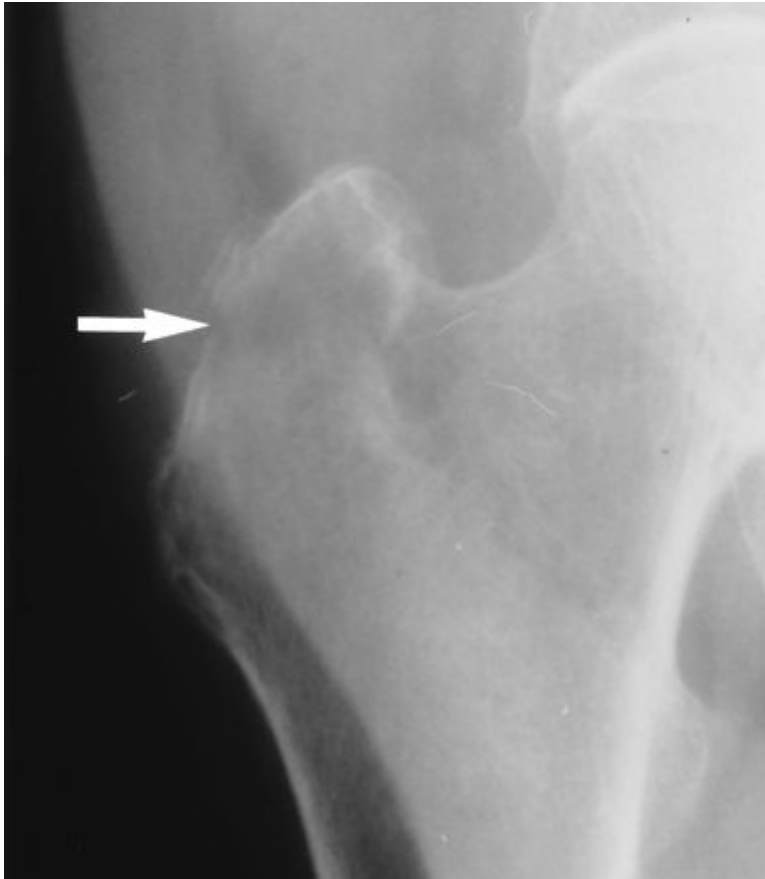
Кіші ұршықтың жұлынып сынуы



Үлкен ұршықтың жұлынып сынуы

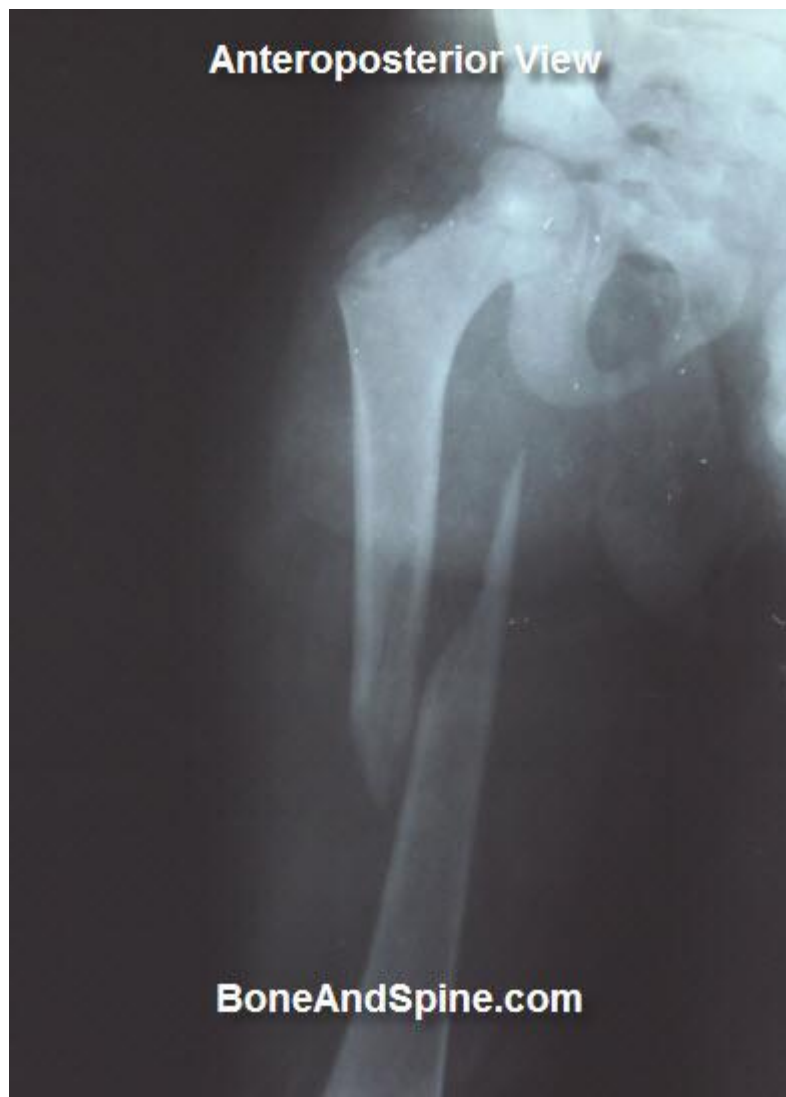

Рентген

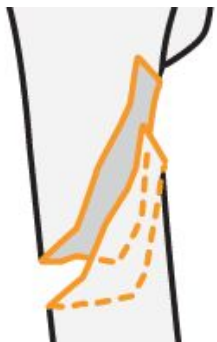
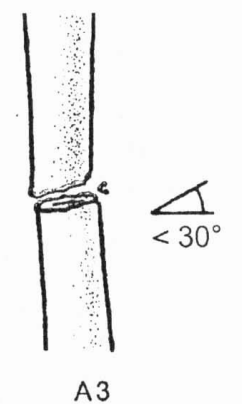
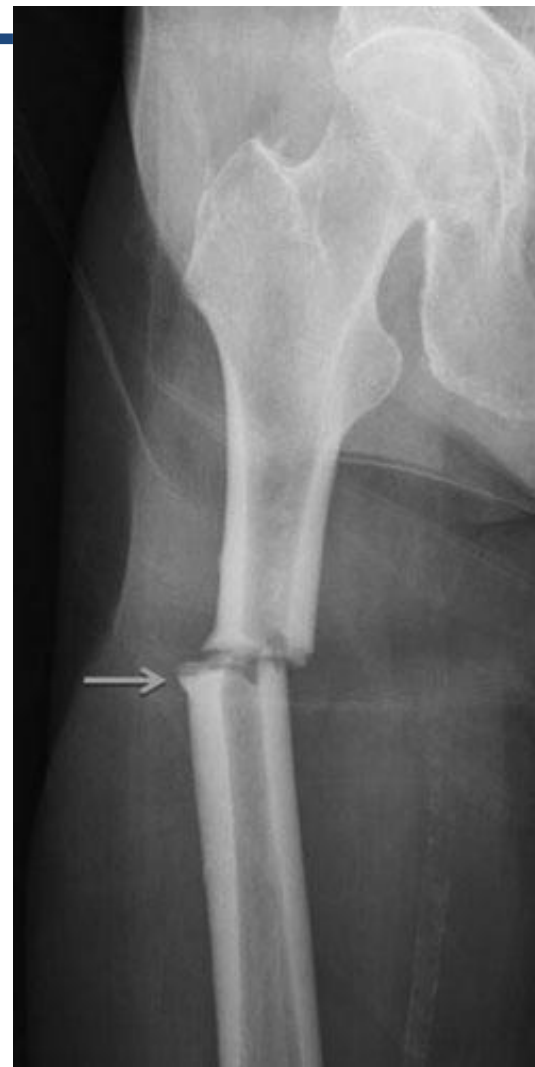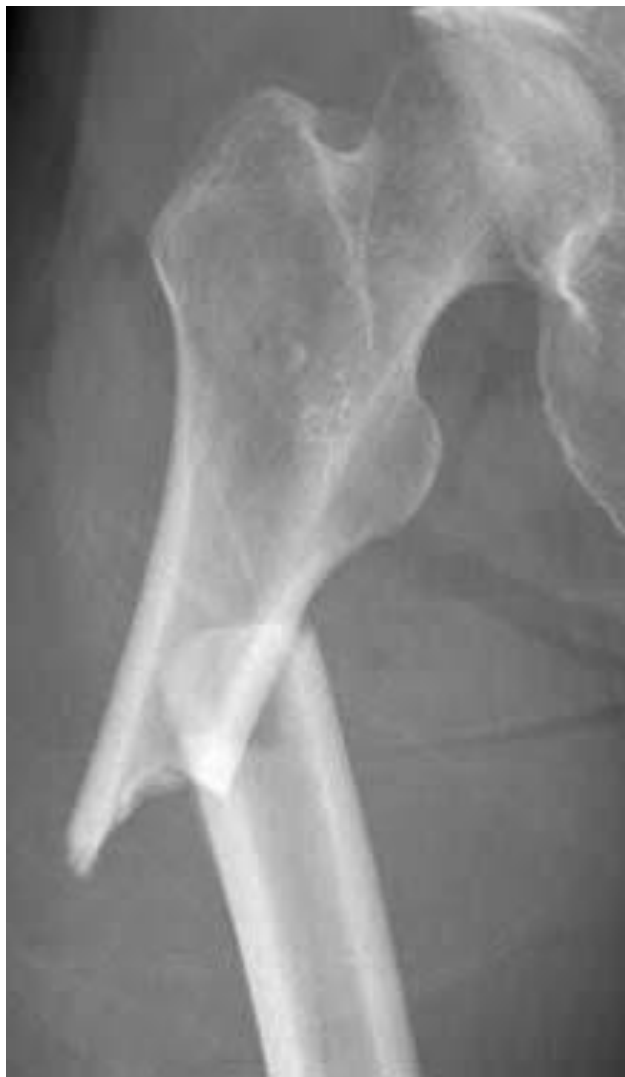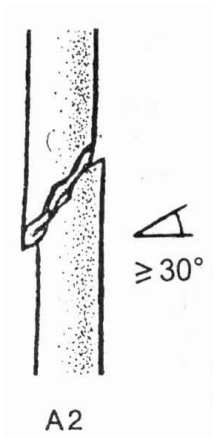


MPT

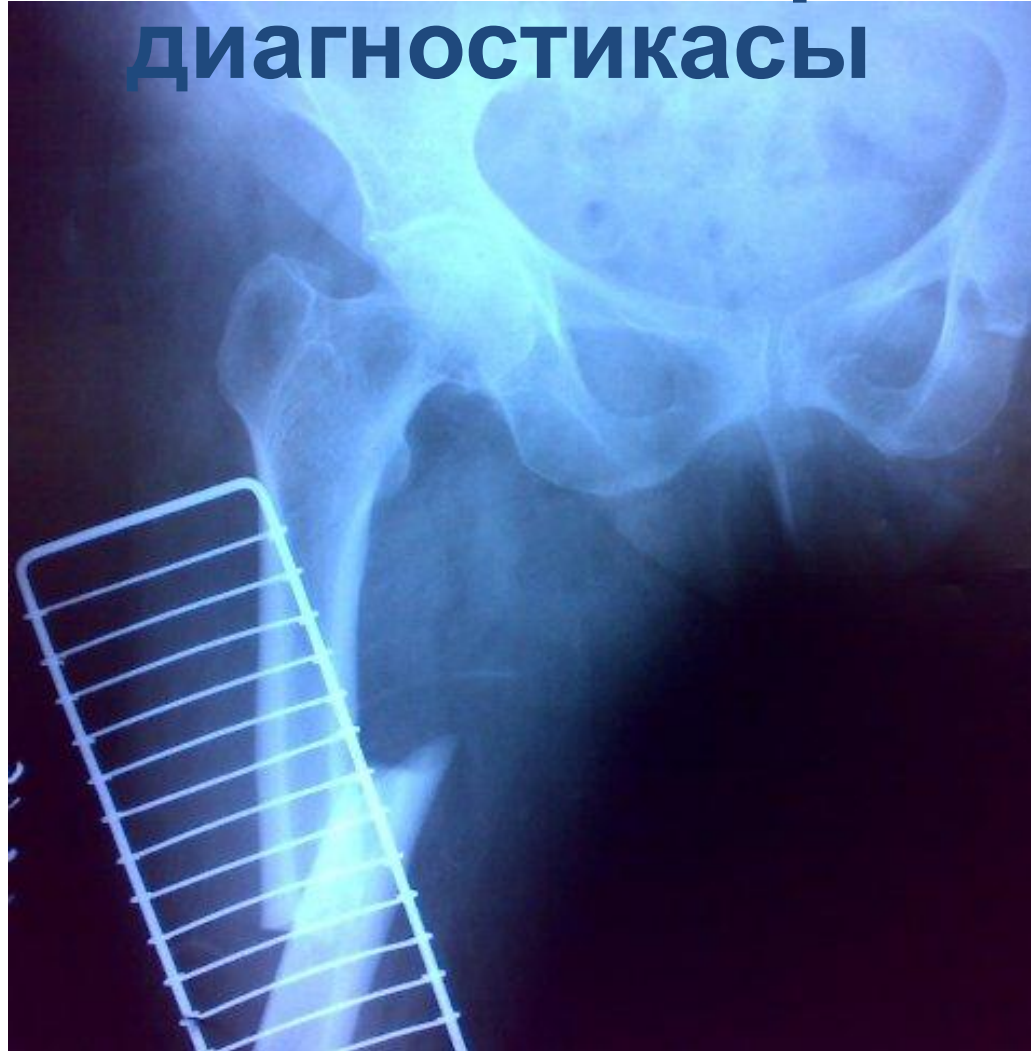Ортан жіліктің ортаңғы бөлігінің винт тәрізді сынығы (A1)



Ортан жілік диафизінің қиғаш және көлденең сынықтарының

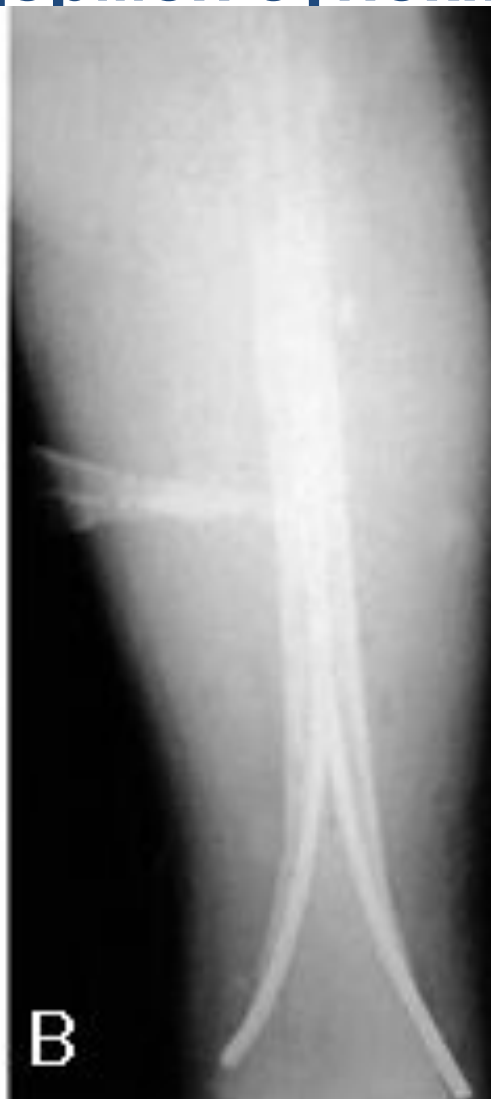
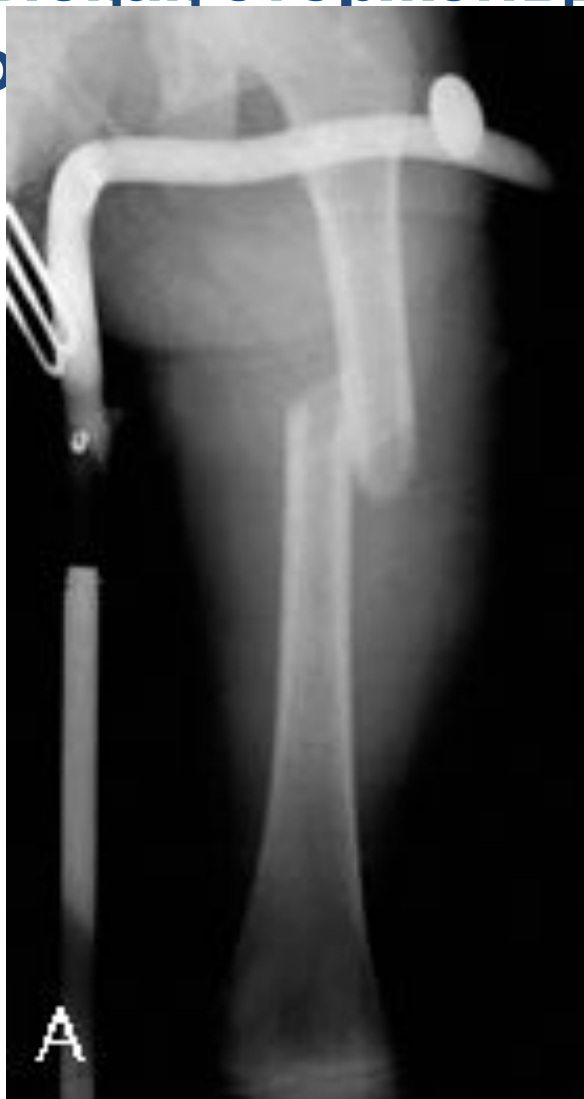
Ортан жілік диафизінің қиғаш және көлденең сынықтарының диагностикасы



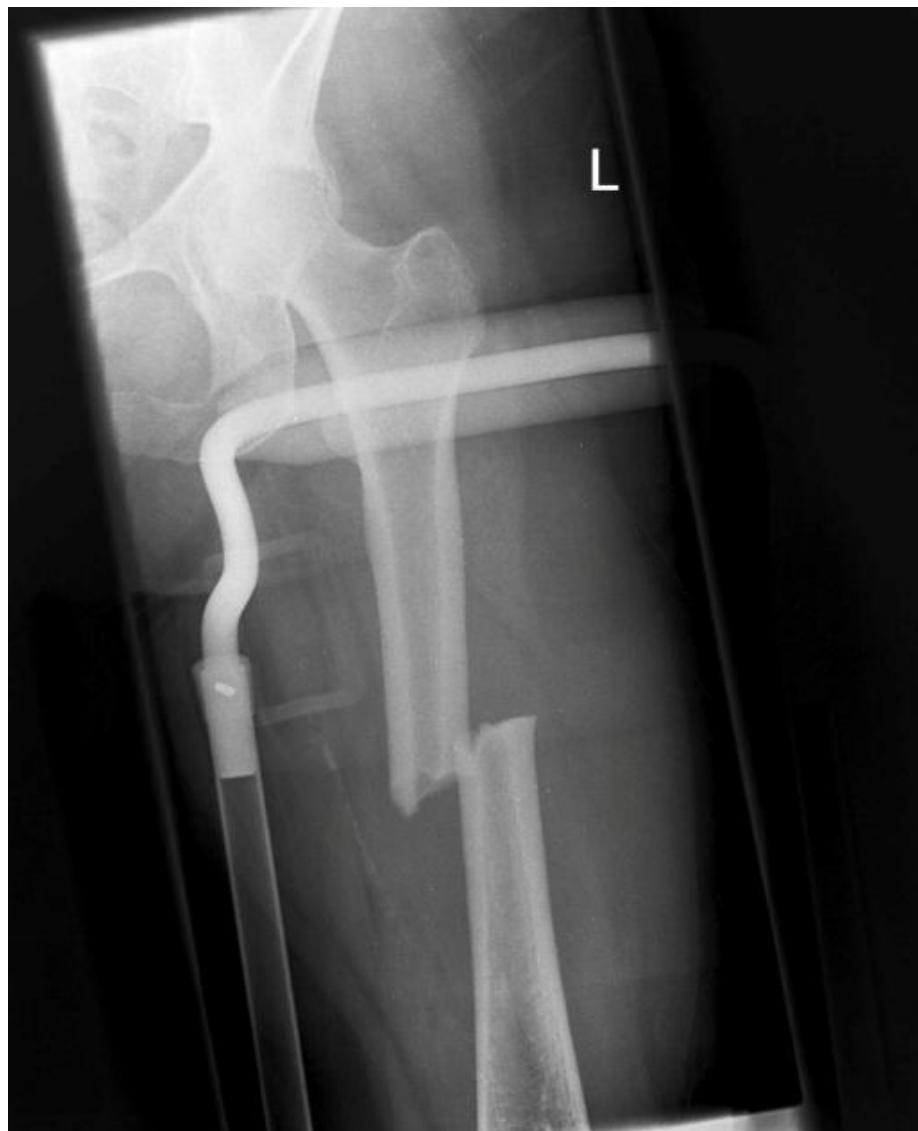Ортан жіліктің ортаңғы бөлігінің қиғаш сынығы (A2).

Майысқақ стерженьдермен сүйекшілік
кондило

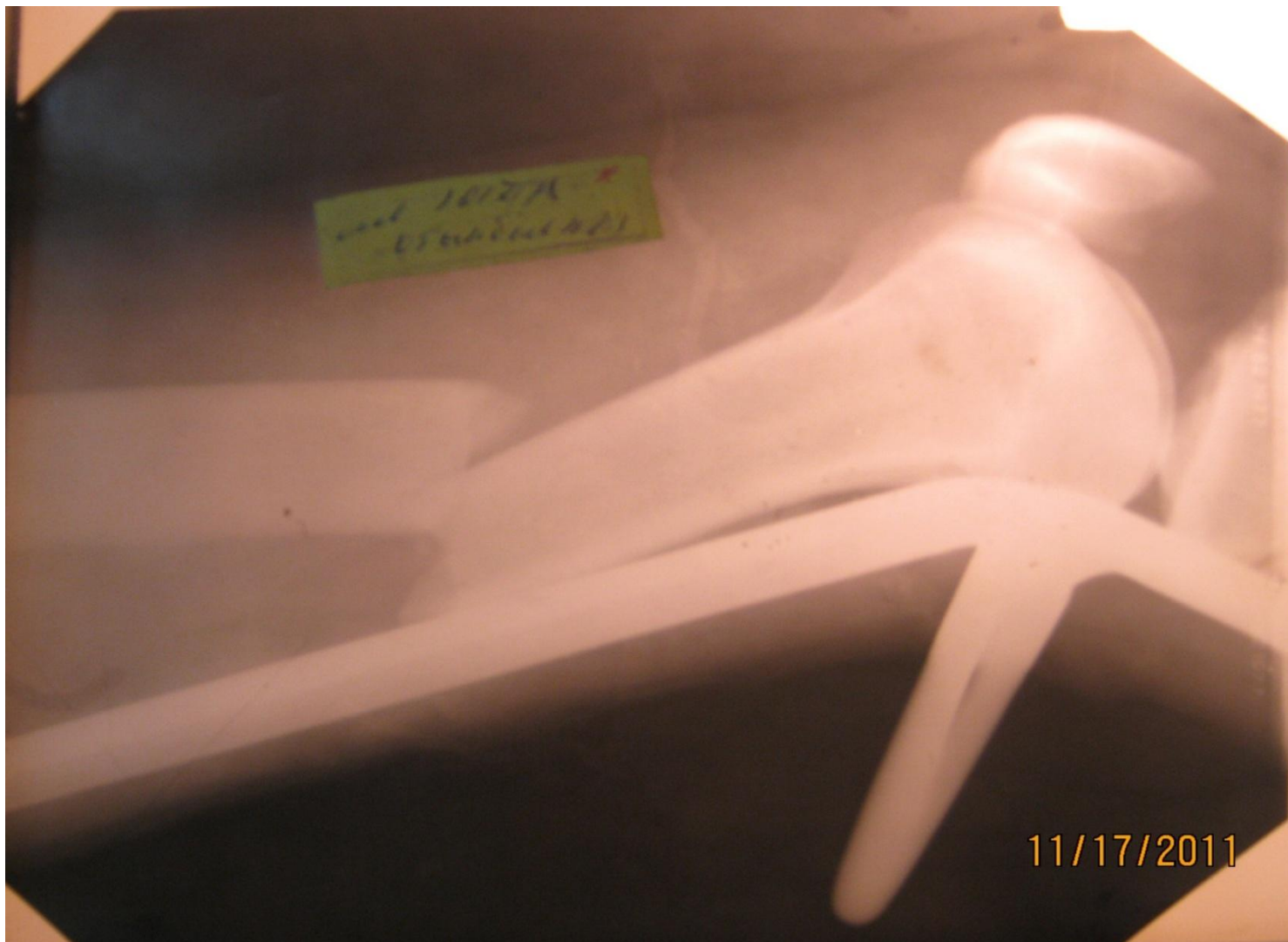

н кейінгі

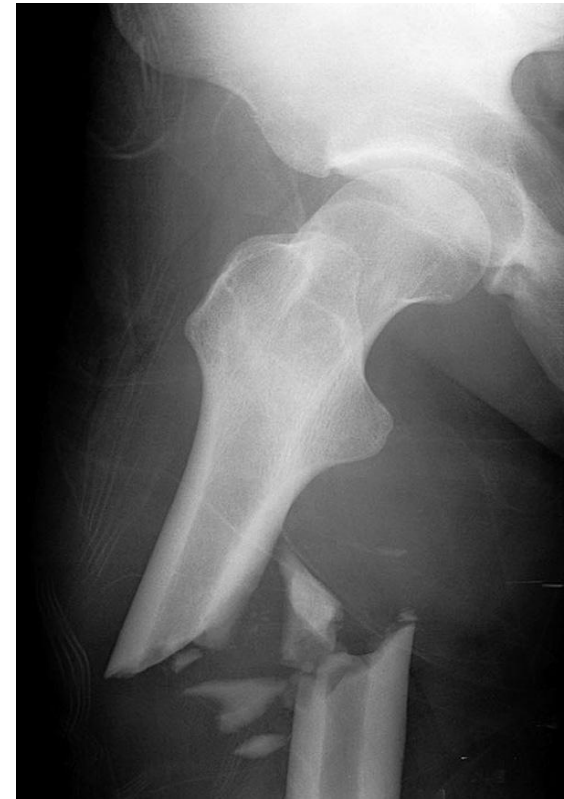
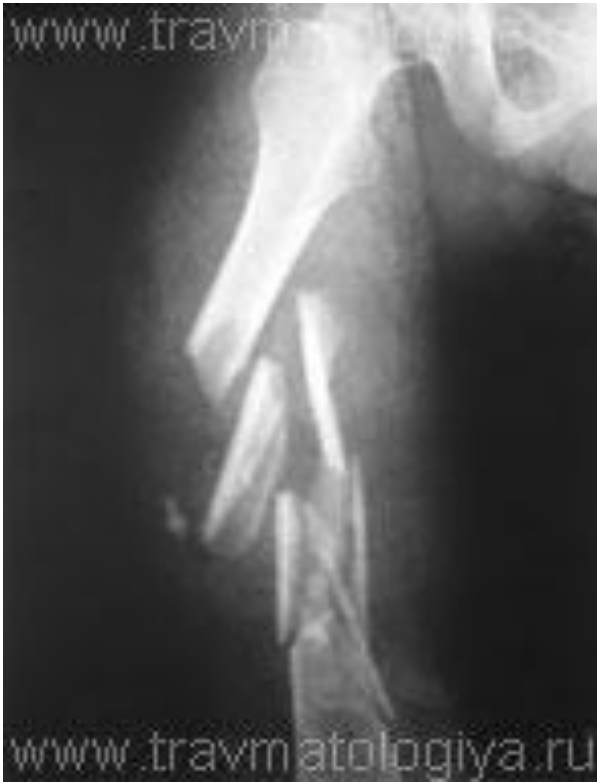Ортан жіліктің ортаңғы бөлігінің көлденең сынығы (А3)



Ортан жіліктің ортаңғы бөлігінің көлденең сынығы (А3)



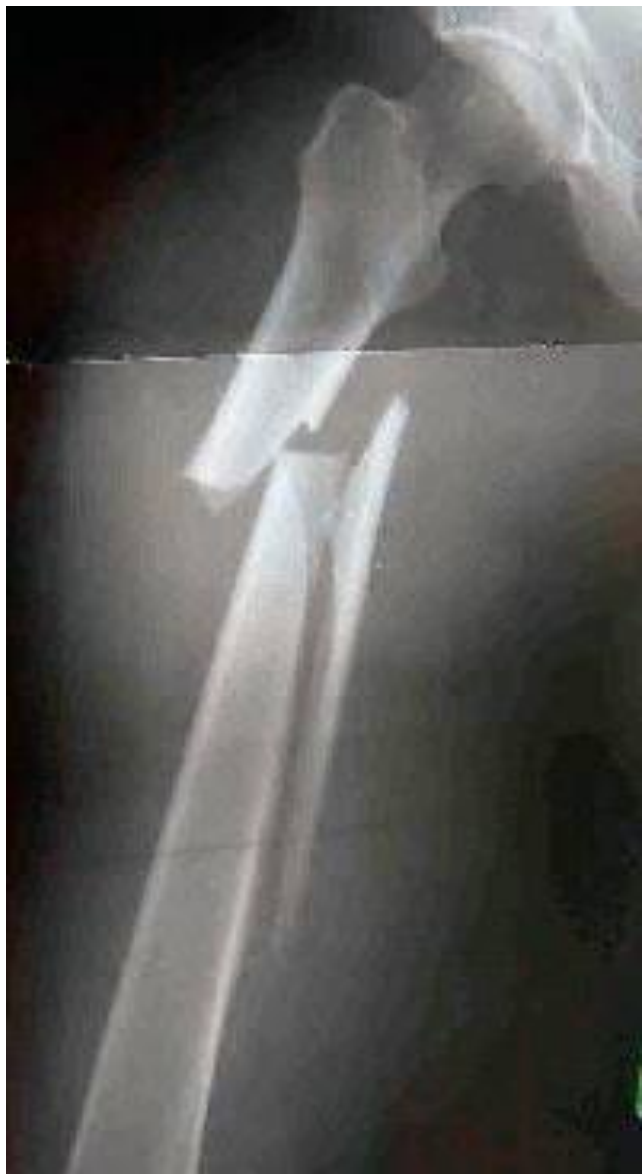Ортан жілік диафизінің сегментарлық және жарықшақты сынықтарының диагностикасы



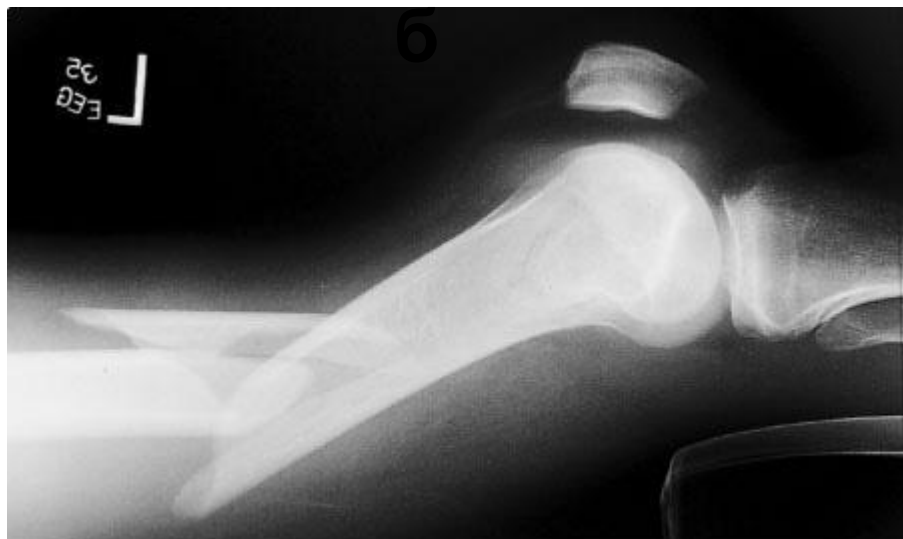Ортан жіліктің жарықшақты сынығы

(B)

Ж/
б

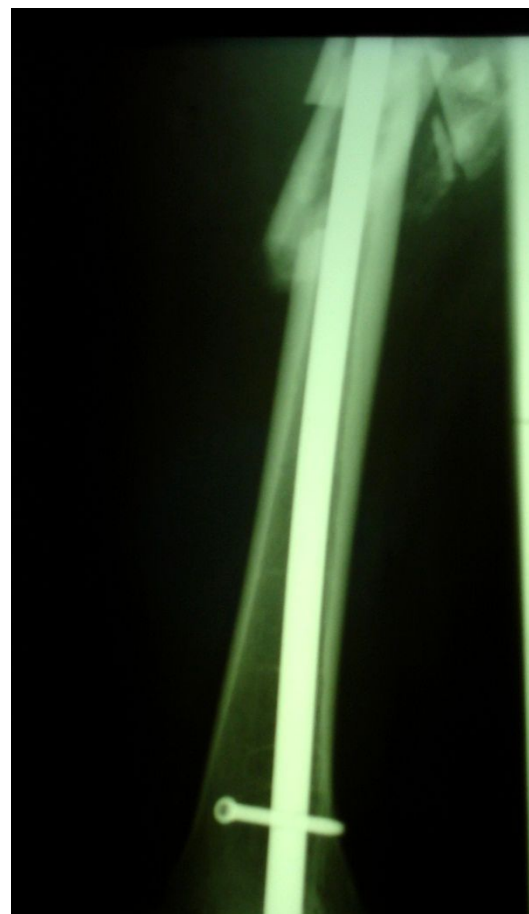
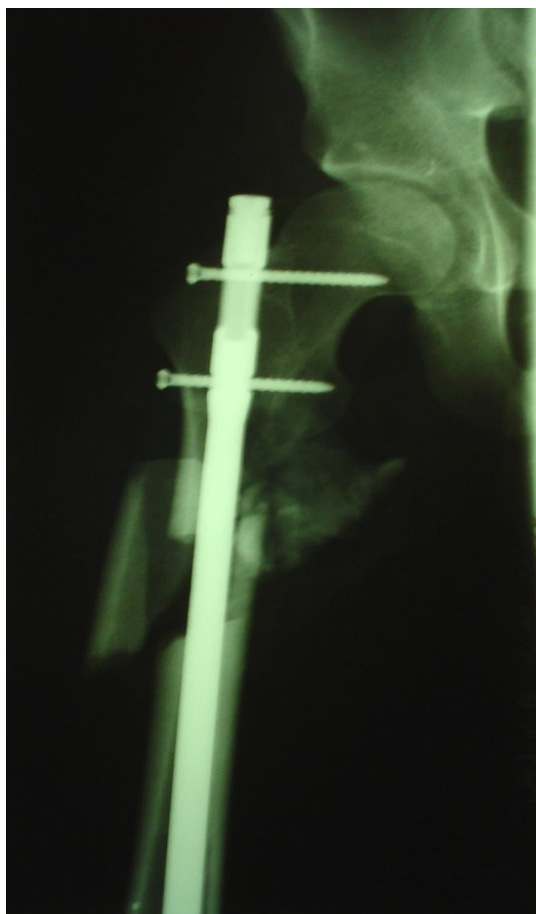

Т/
б



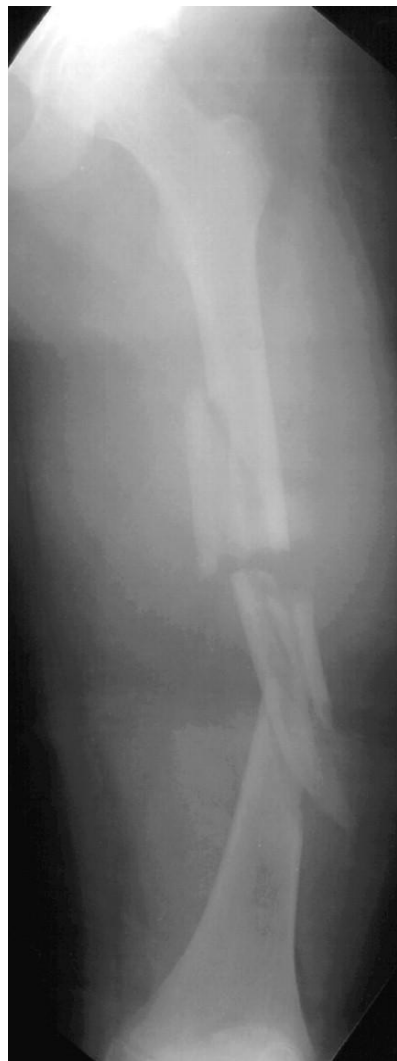Ортан жіліктің жоғарғы бөлігінің сегментарлық сынығы (С)

Сүйекшілік құлыптамалы остеосинтезден
кейінгі жағдай

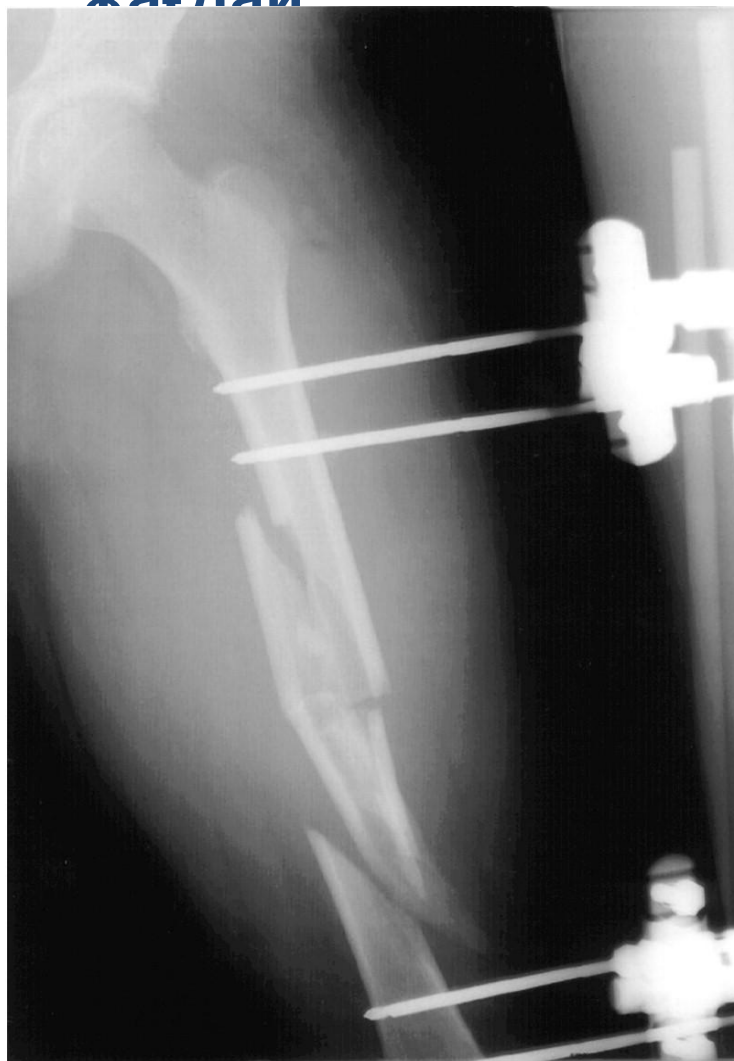


Ортан жіліктің ортаңғы бөлігінің сегментарлы сынығы (С)

Сүйекарқылы стерженьдік остеосинтезден кейінгі
жағдай

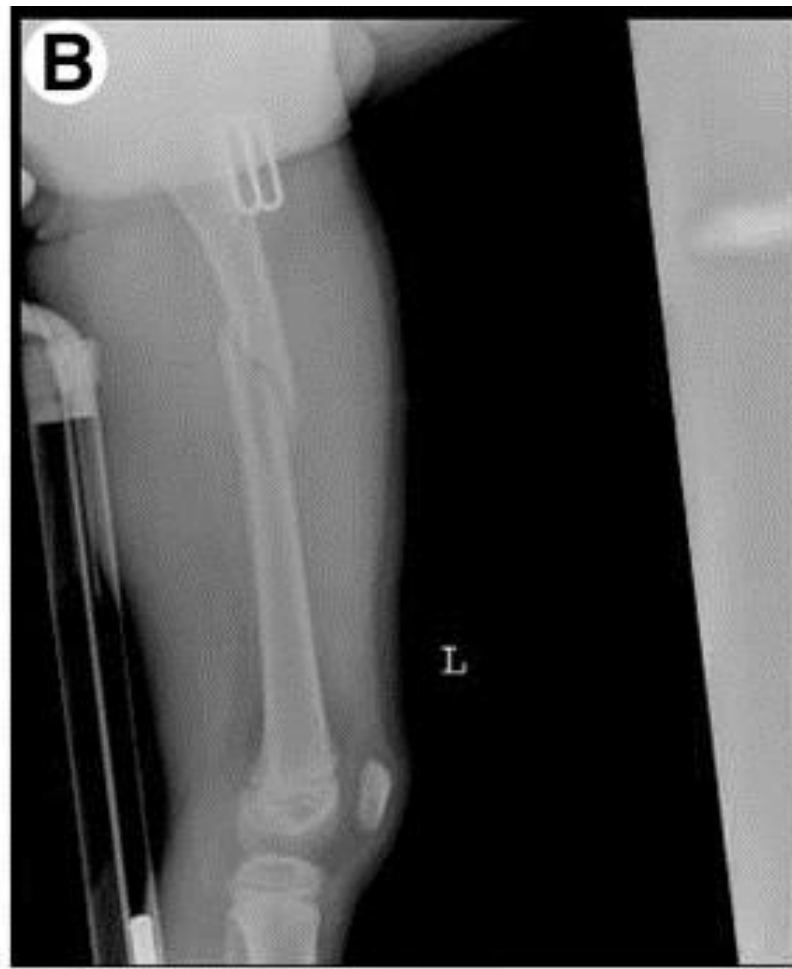
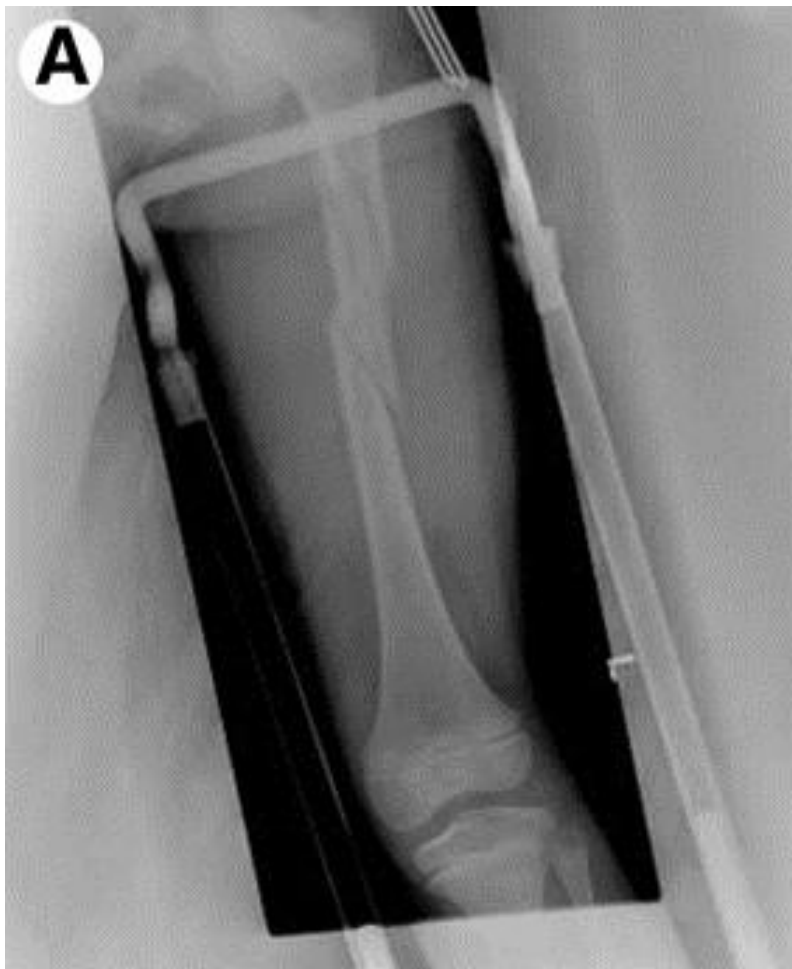
A

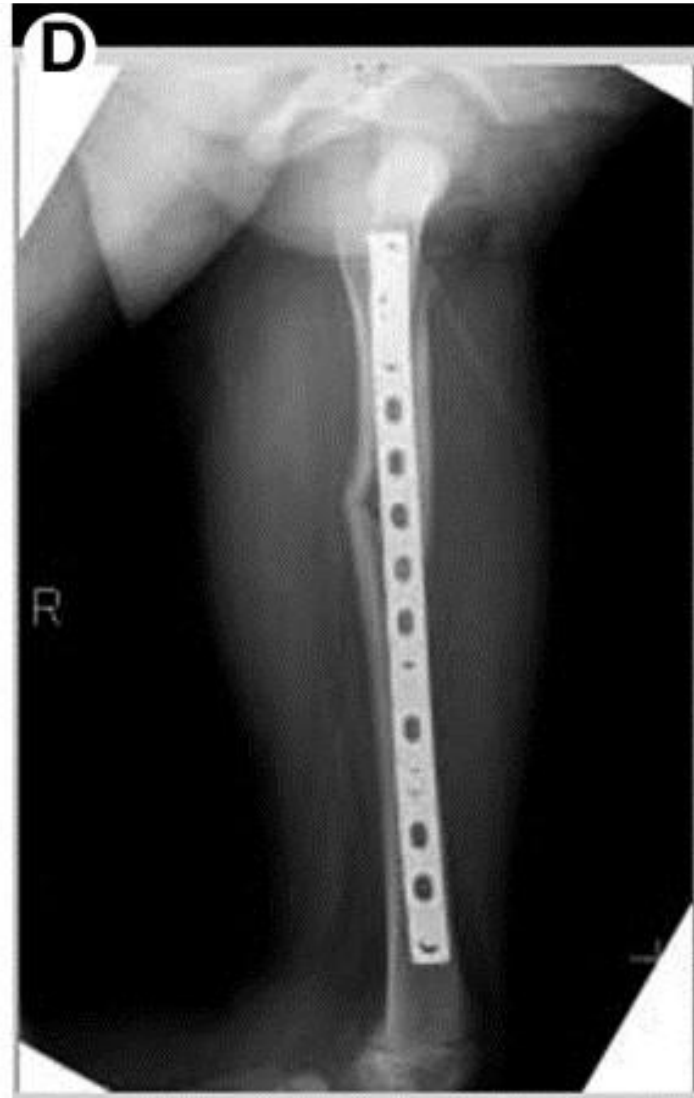
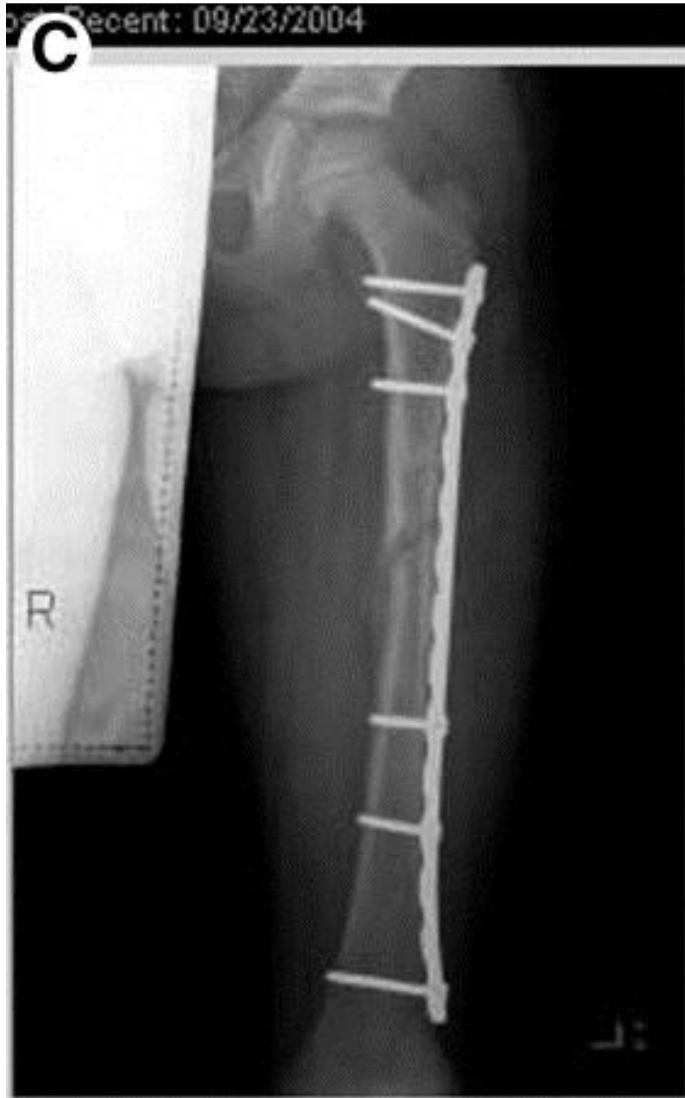
B

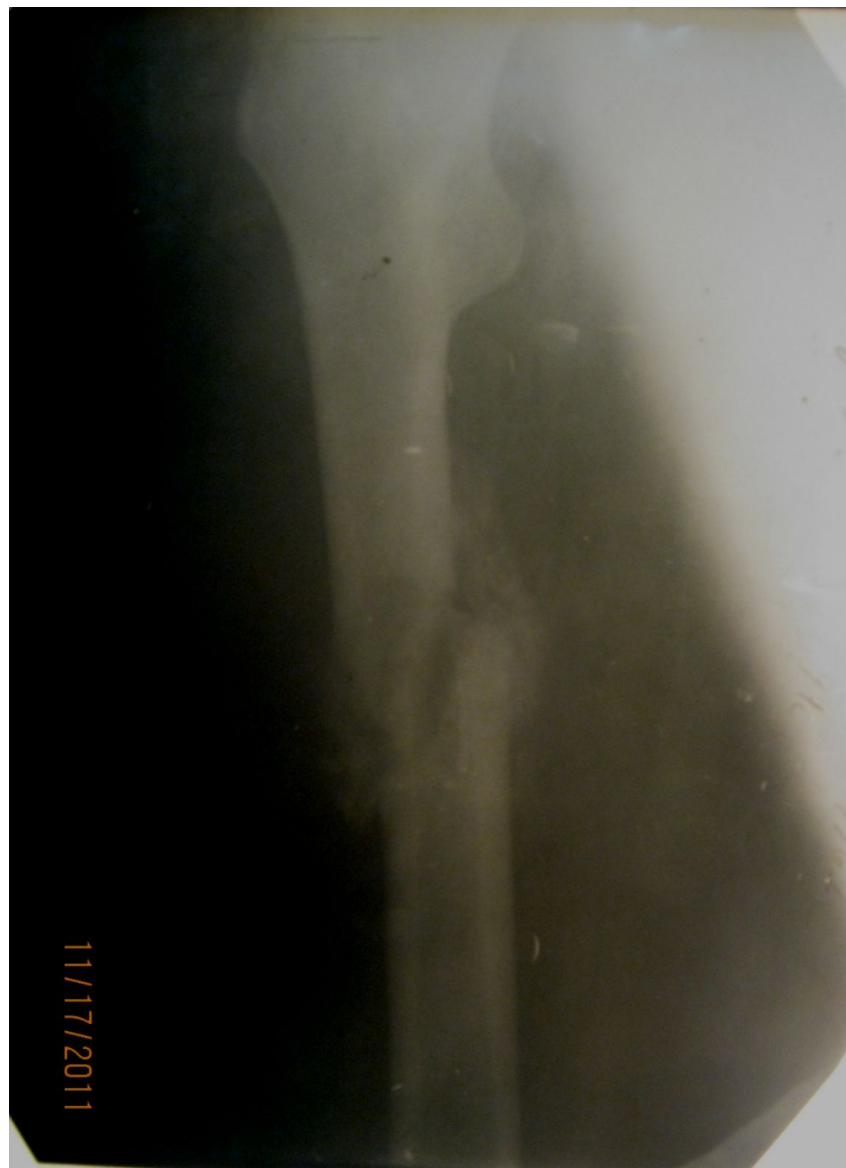
Ортан жіліктің жоғарғы және ортаңғы бөлігінің сегментарлы сынығы (С)



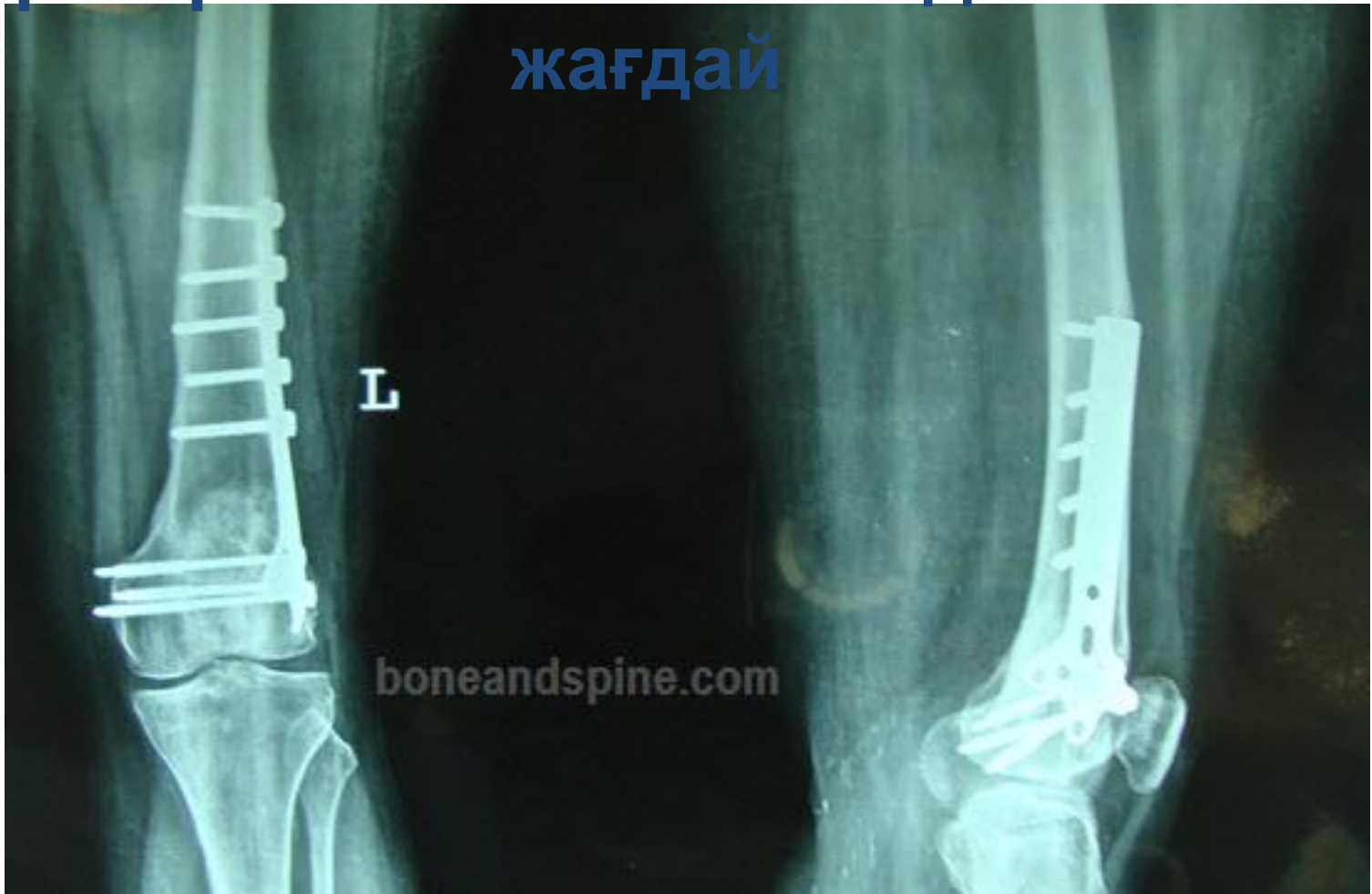Ортан жіліктің жоғарғы және ортаңғы бөлігінің сегментарлы сынығы (С) Сүйекүстілік остеосинтезден кейінгі жағдай



Ортан жіліктің жоғарғы бөлігінің бітісіп келе жатқан СЫНЫҒЫ

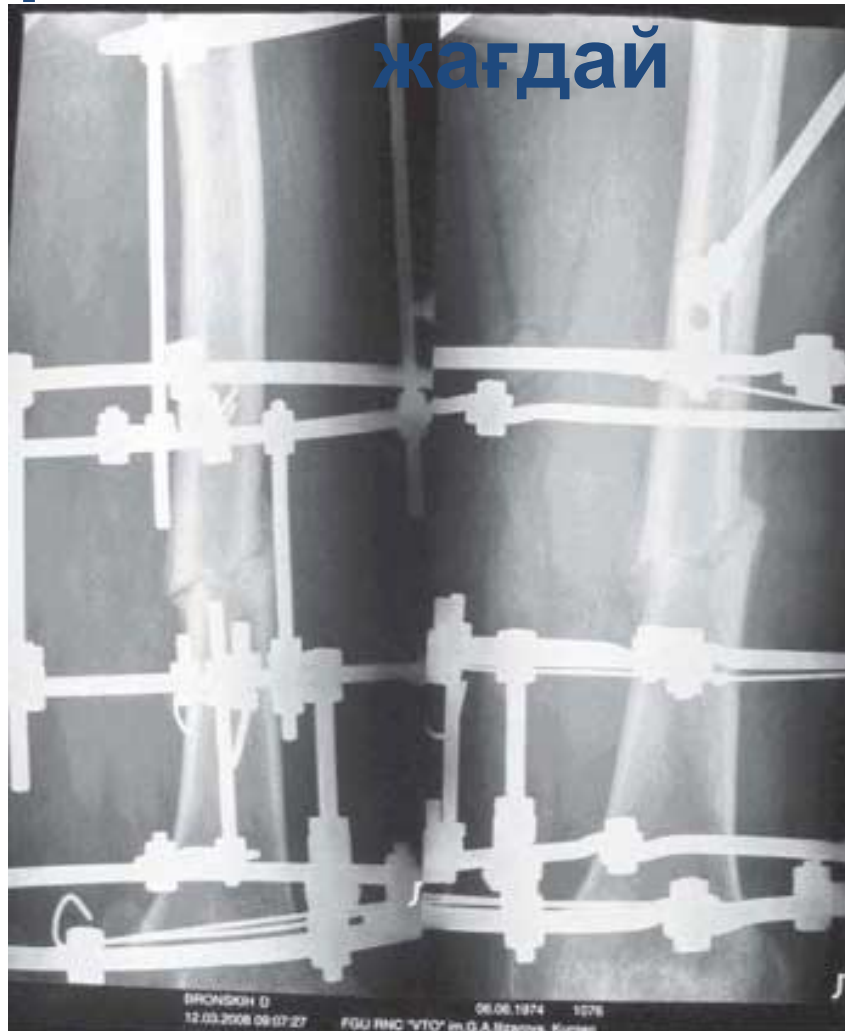


**Ортан жіліктің айдаршықүсті бітіскен
СЫНЫҒЫ,
сүйекүстілік остеосинтезден кейінгі
жағдай**

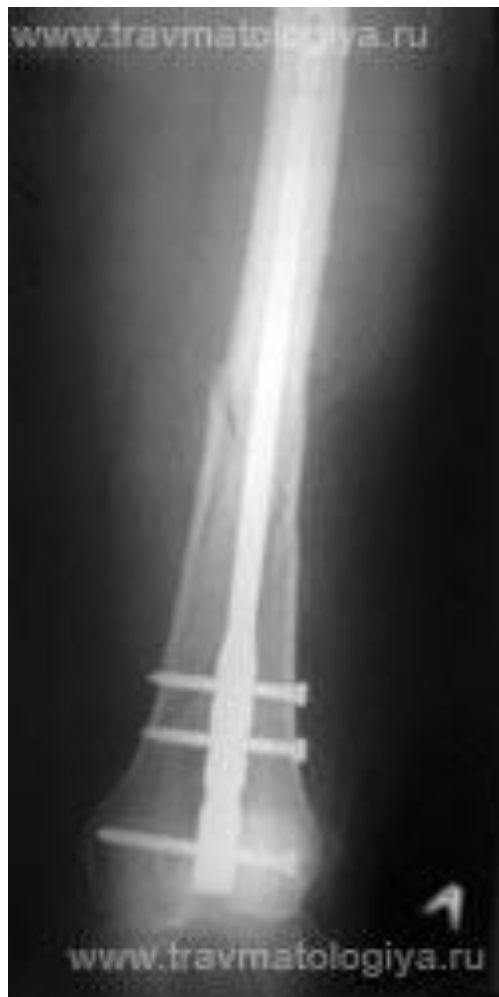

Ортан жіліктің айдаршықүсті бітіскен СЫНЫҒЫ, сүйекүстілік остеосинтезден кейінгі

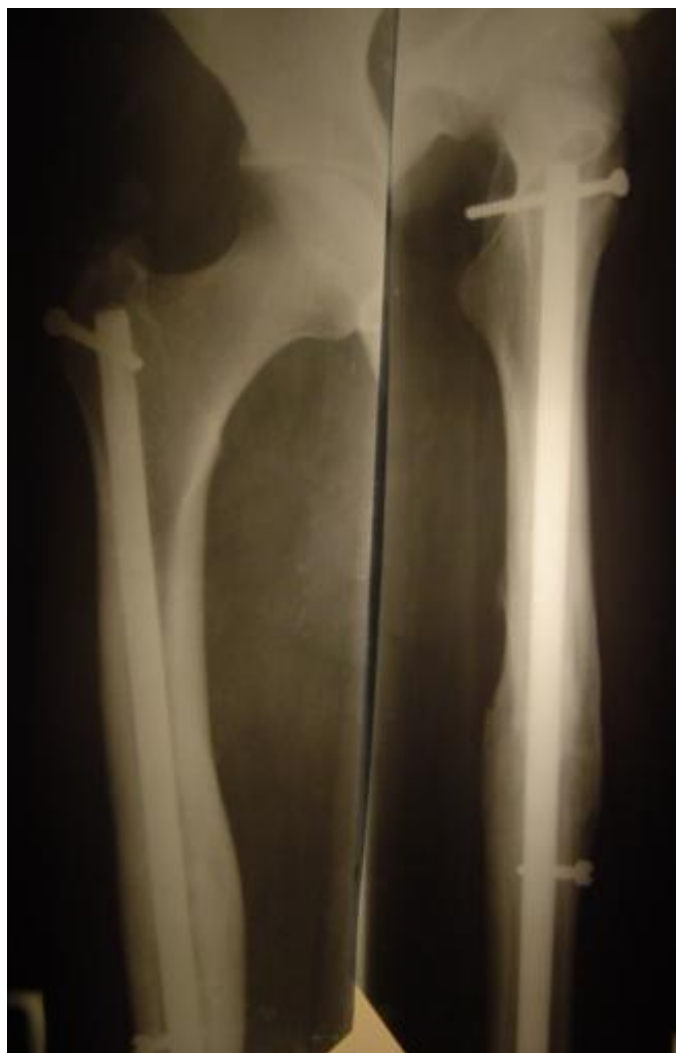жағдай



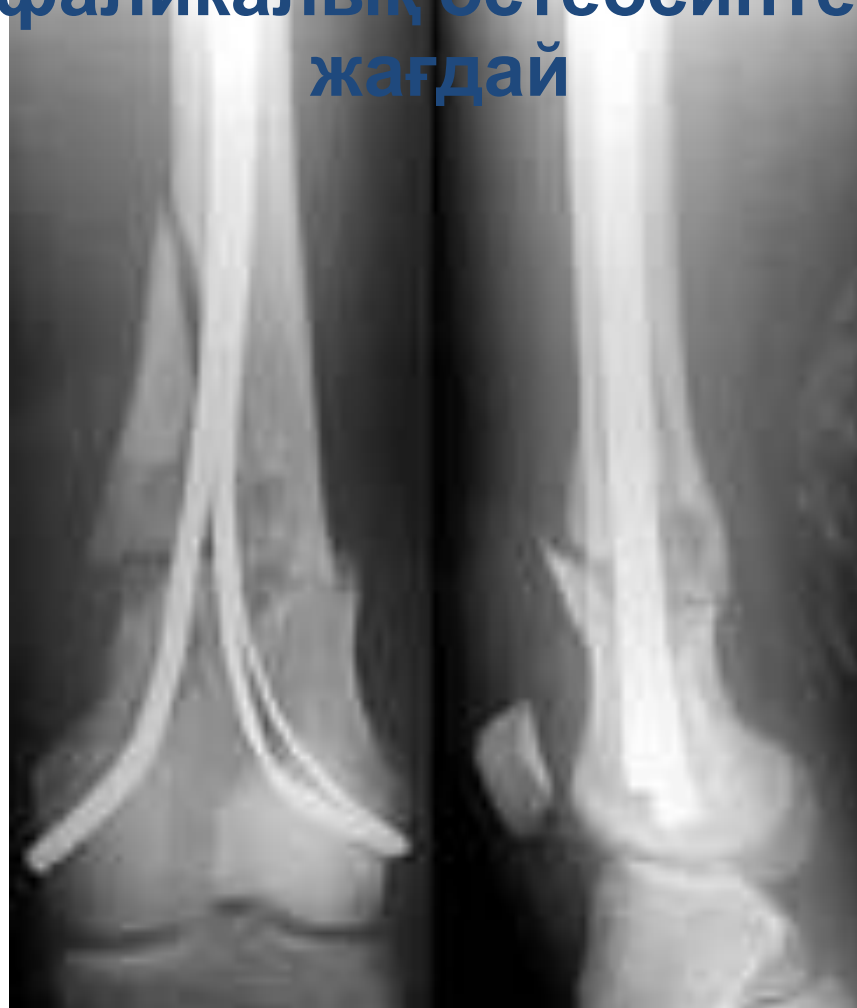**Ортан жіліктің төменгі бөлігінің бітісіп келе жатқан
СЫНЫҒЫ,
Сүйекішілік құлыптамалы остеосинтезден кейінгі жағдай
(штифт PFN)**



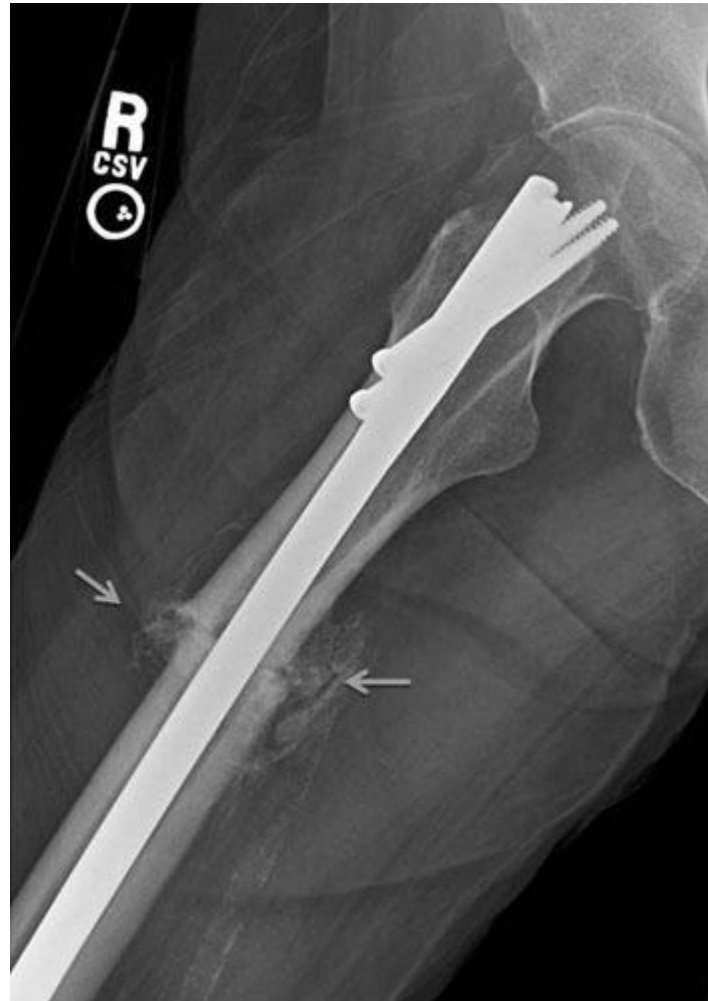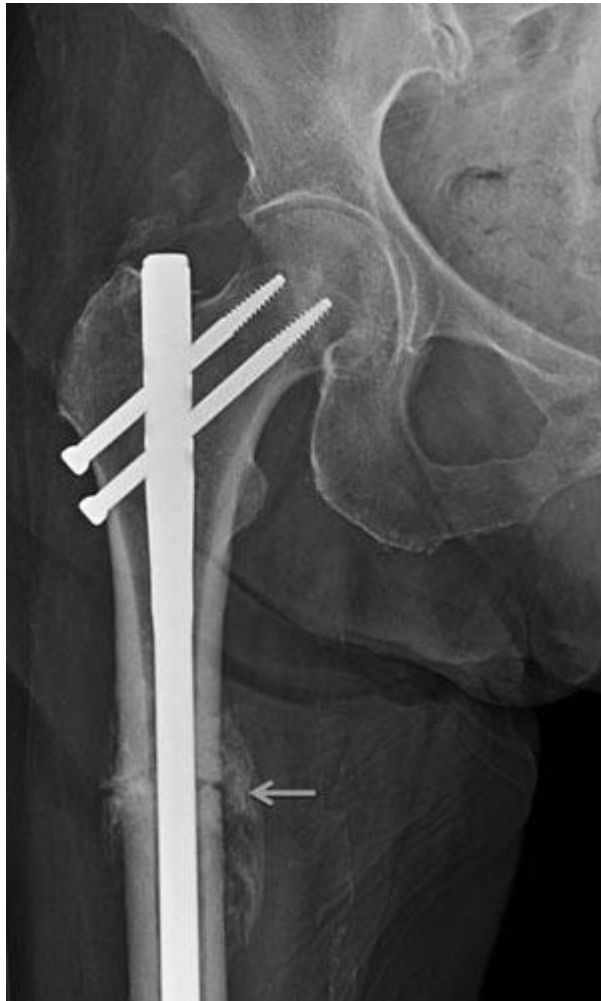**Ортан жіліктің ортаңғы бөлігінің бітискен сынығы,
Сүйекішілік құлыптамалы остеосинтезден кейінгі жағдай**



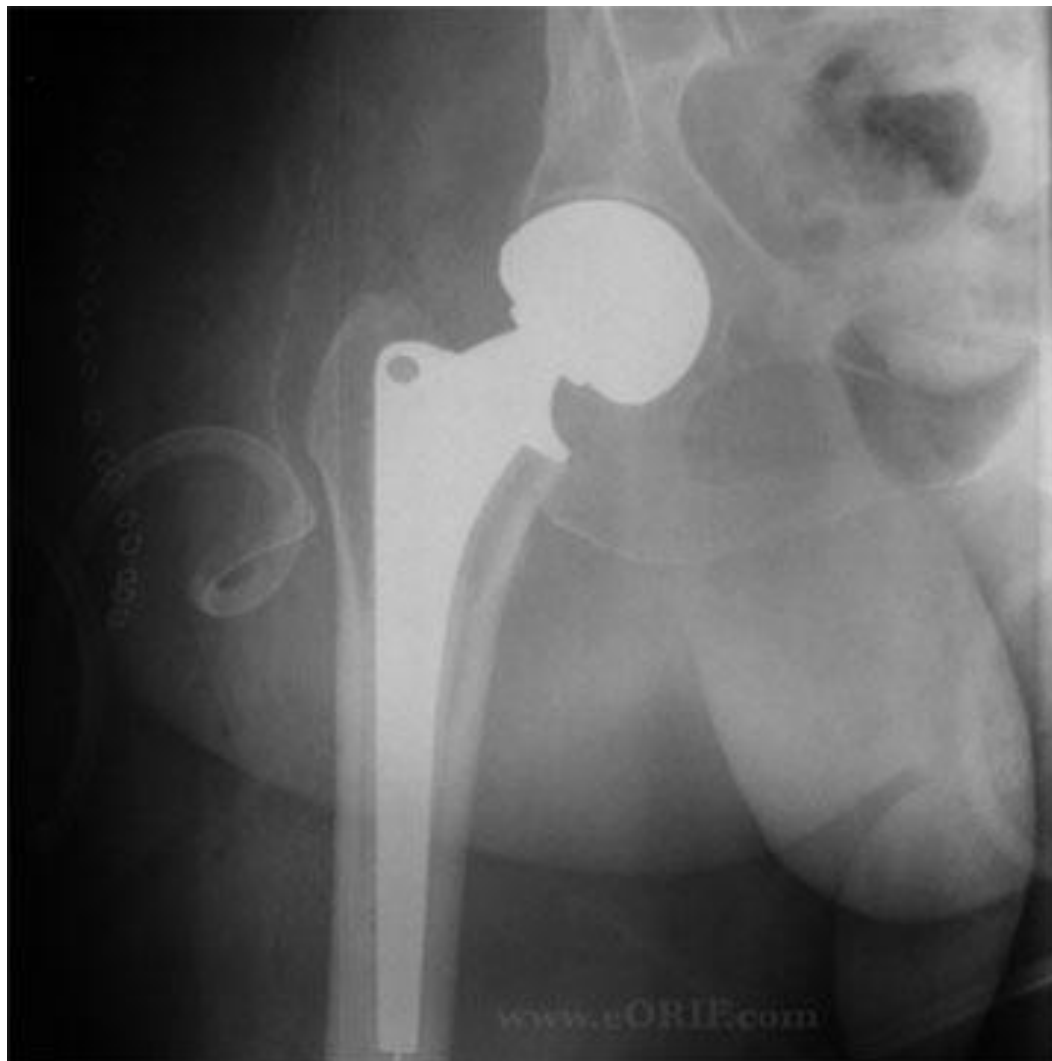
**Ортан жіліктің айдаршықүсті жарықшақты
сынығы,
Майысқақ штифттермен сүйекішілік
кондилоцефаликалық остеосинтезден кейінгі
жағдай**



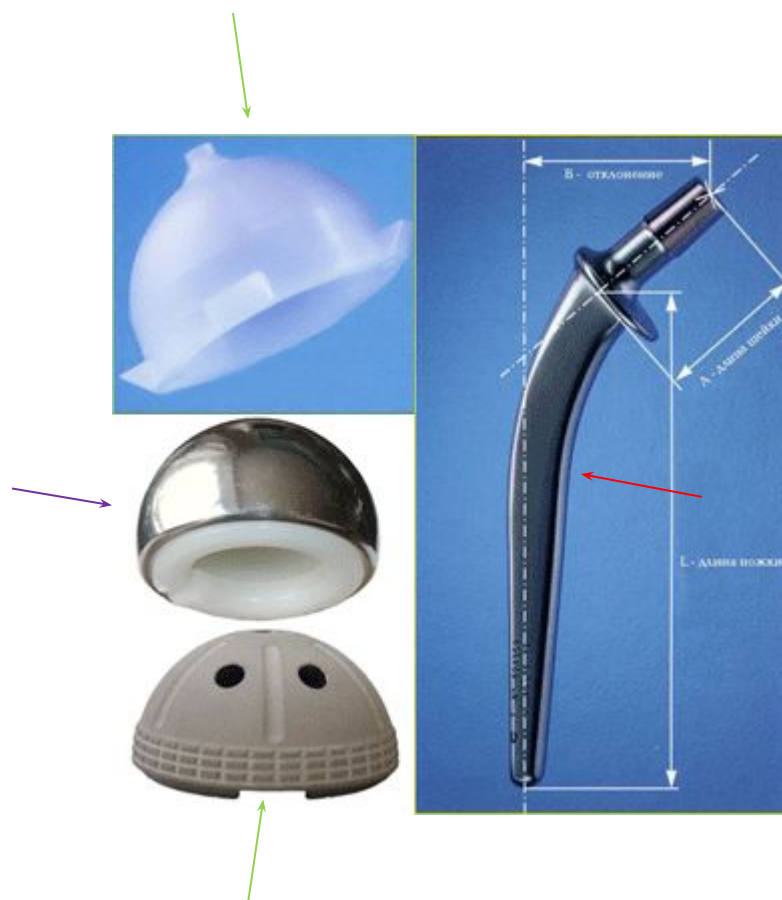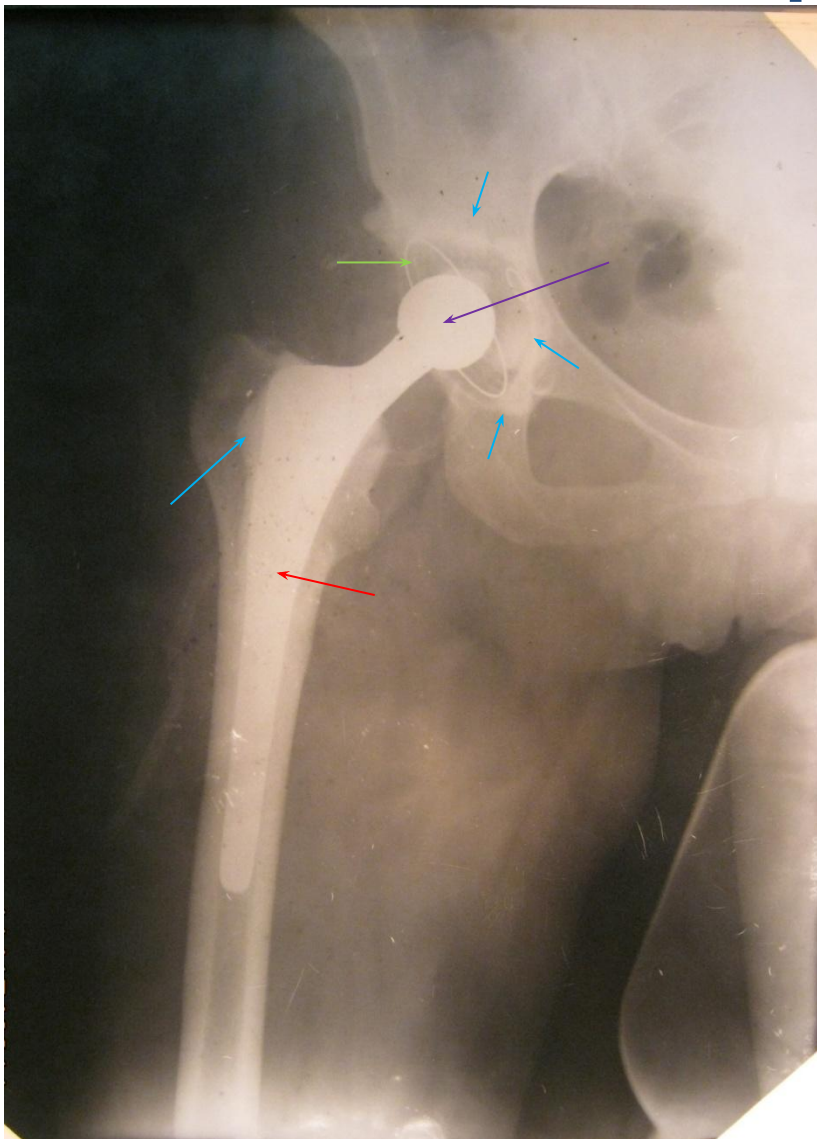
**Ортан жіліктің жоғарғы бөлігінің көлденең бітісіп келе жатқан сынығы,
Сүйекшілік құлыптамалы остеосинтезден кейінгі жағдай
(штифт PFN)**



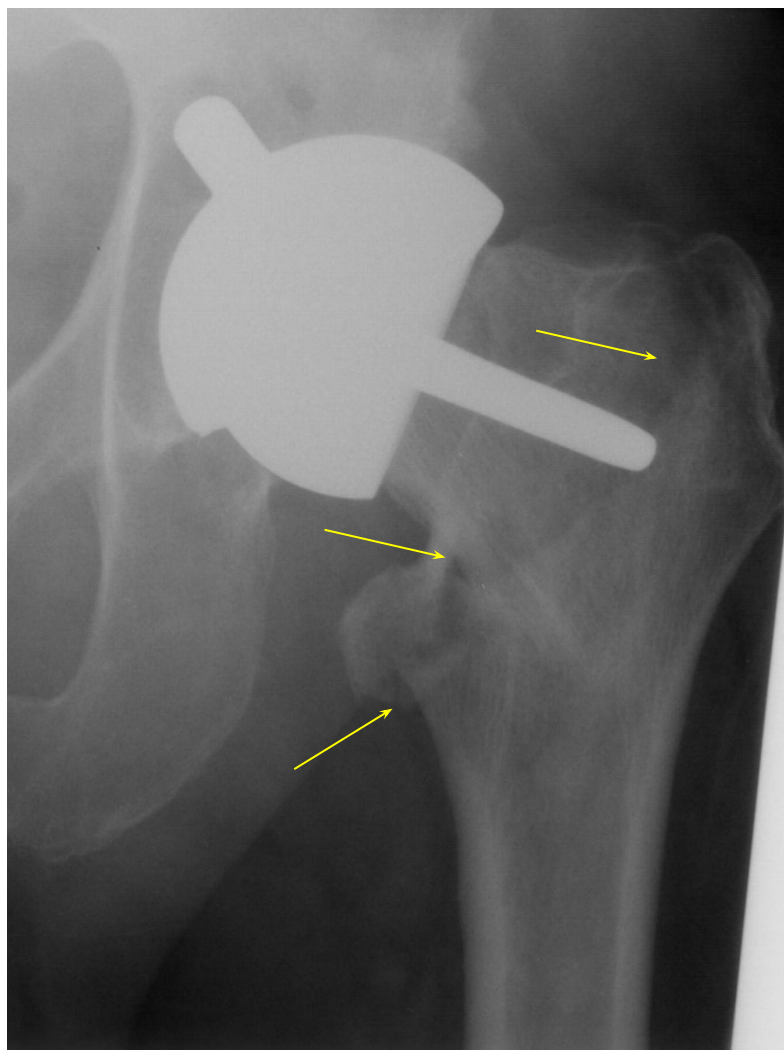
Жамбас-сан буынының бір полюстік эндопротездеуі



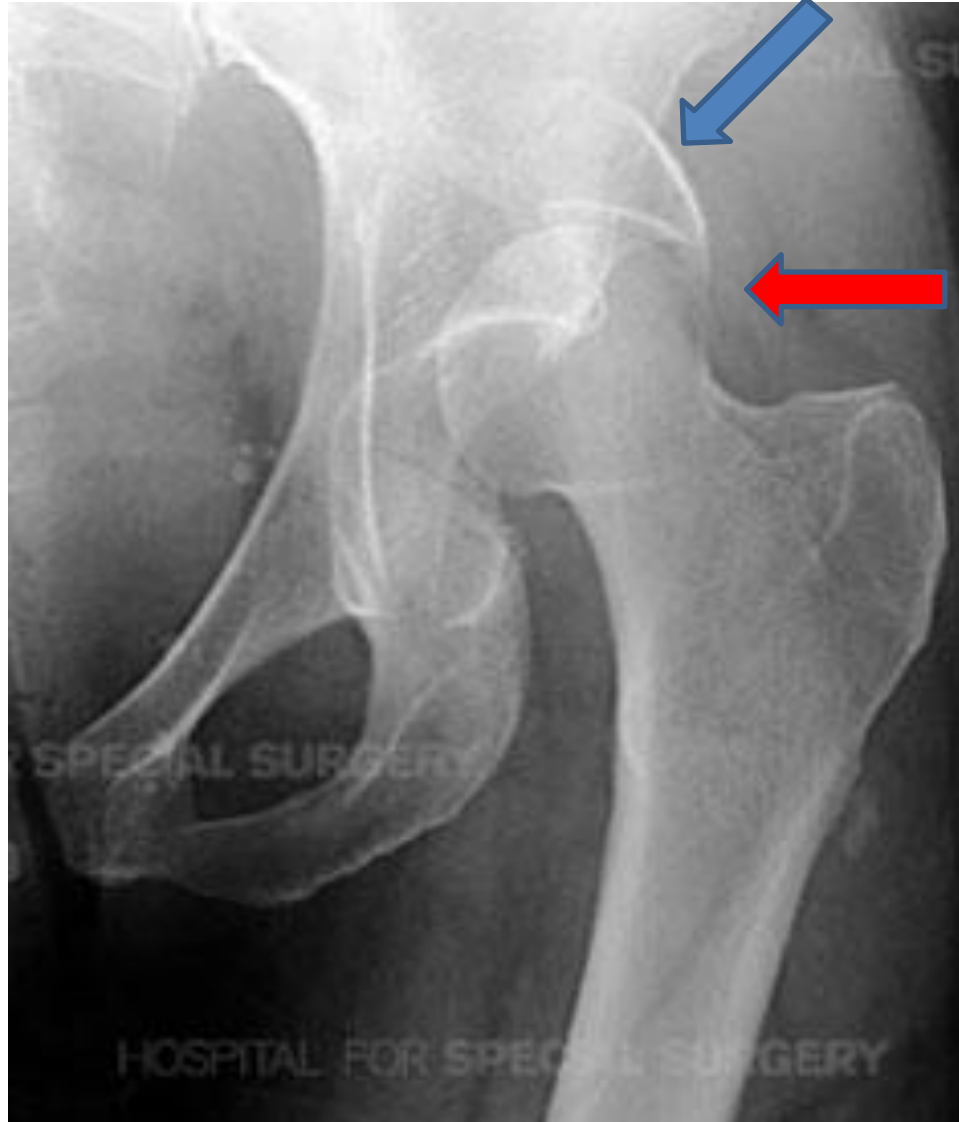Жамбас-сан буынының бір полюстік эндопротездеуі



**Перипротездік сынық, жамбас-сан буынын екі полюстік
эндопротездеуден кейінгі жағдай
(қысқа аяқшалы эндопротез)**



Жамбас ойығының артқы шетінің сынығы, ортан жіліктің мықындық шығуымен

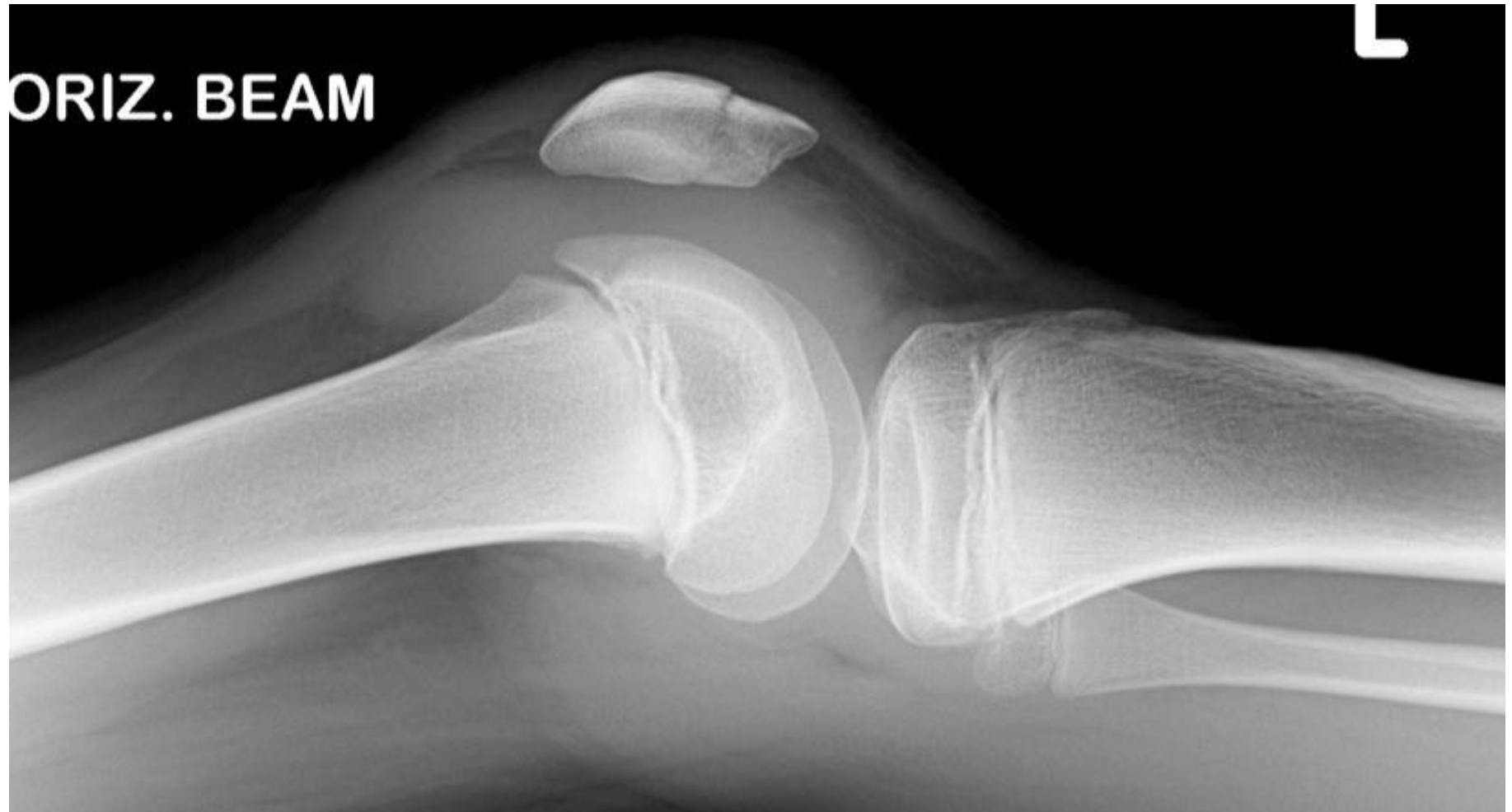

ТІЗЕ БУЫНЫНЫҢ ЖАРАҚАТТАРЫ

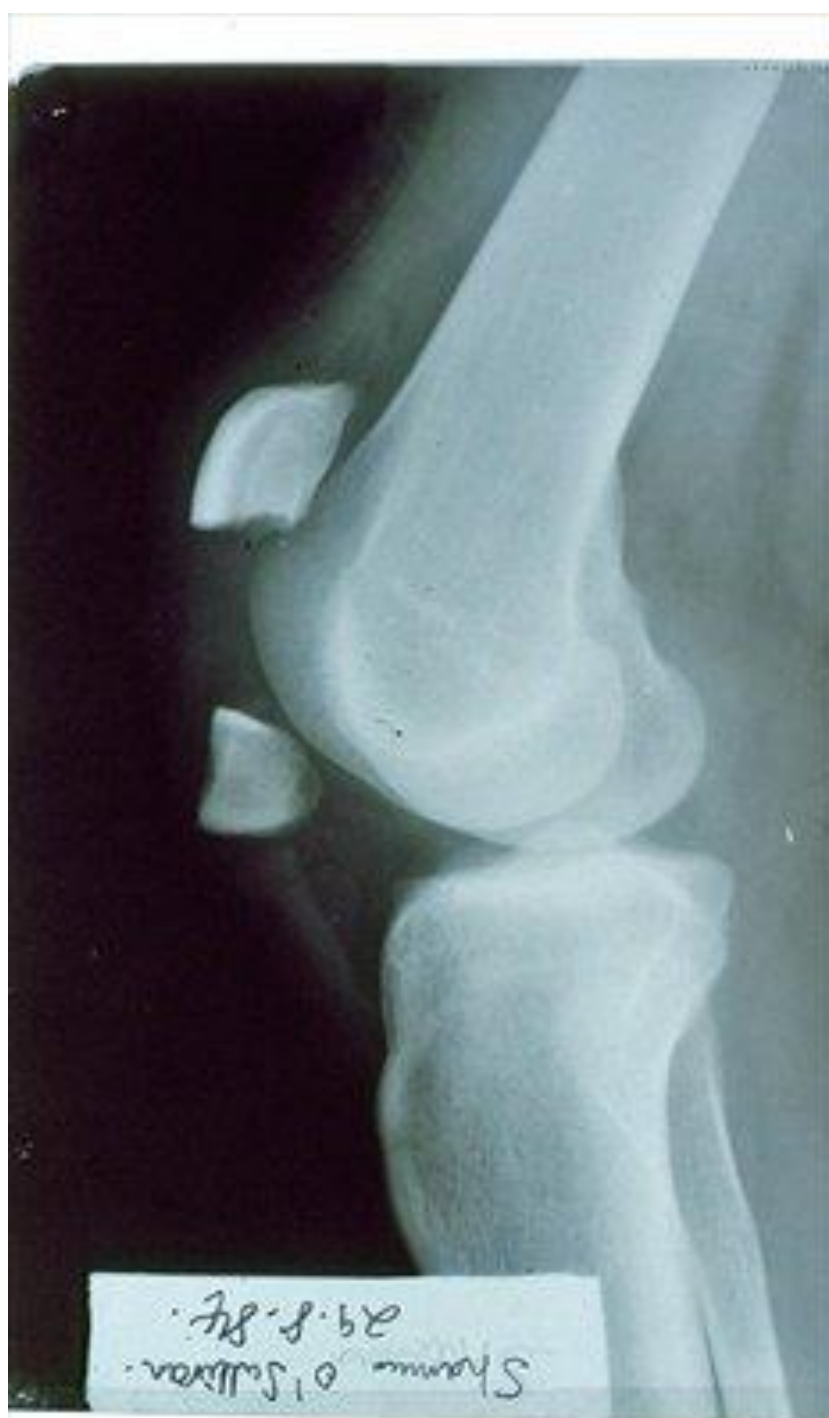Тізе үсті сүйегінің сынықтары

- Сынықшалардың ығысуынсыз
- көлденең
- тігінен
- жарықшақты
- Төменгі полюсінің

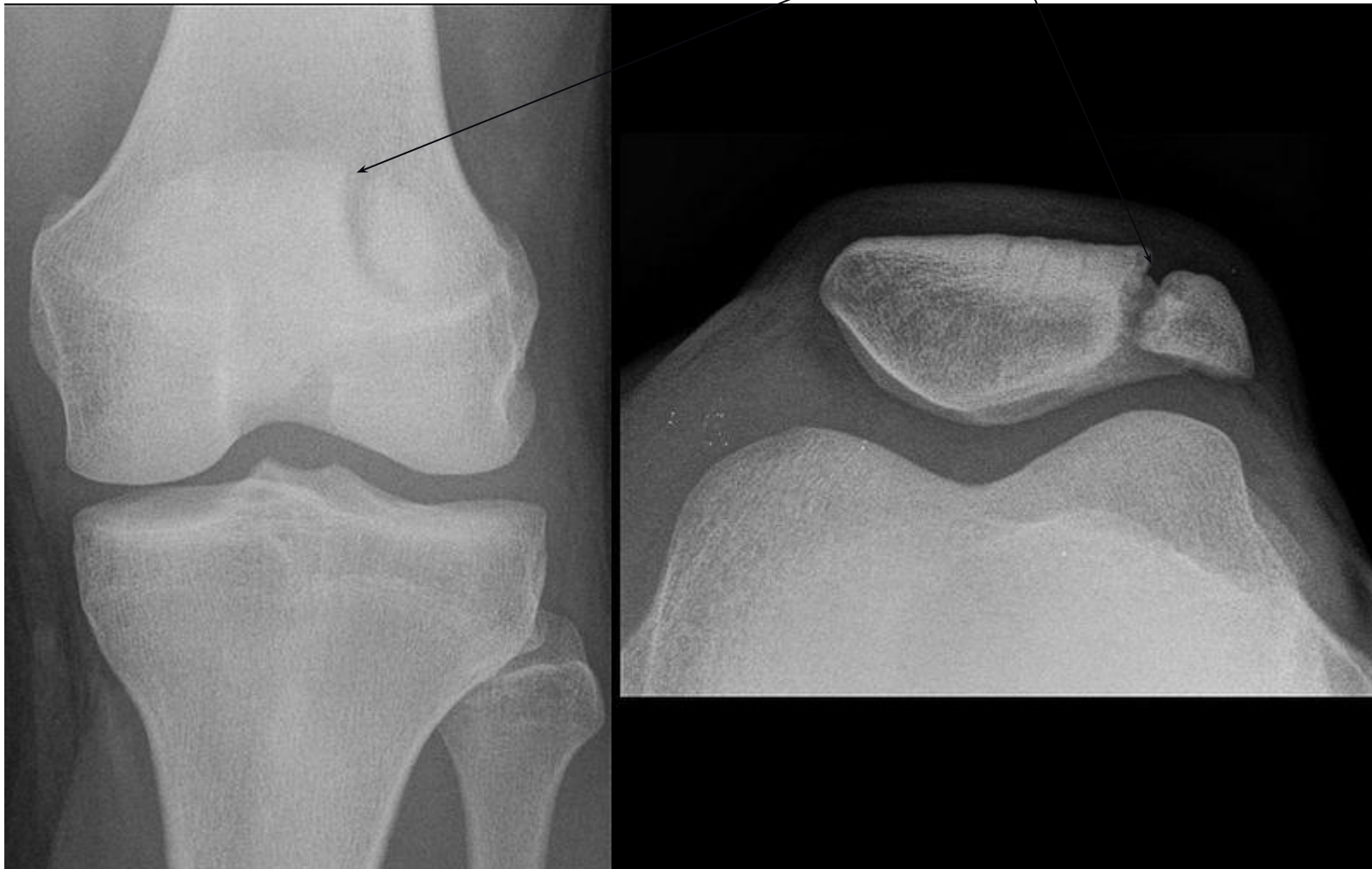Тізе үсті сүйегінің орнынан ығыспаған сынығы



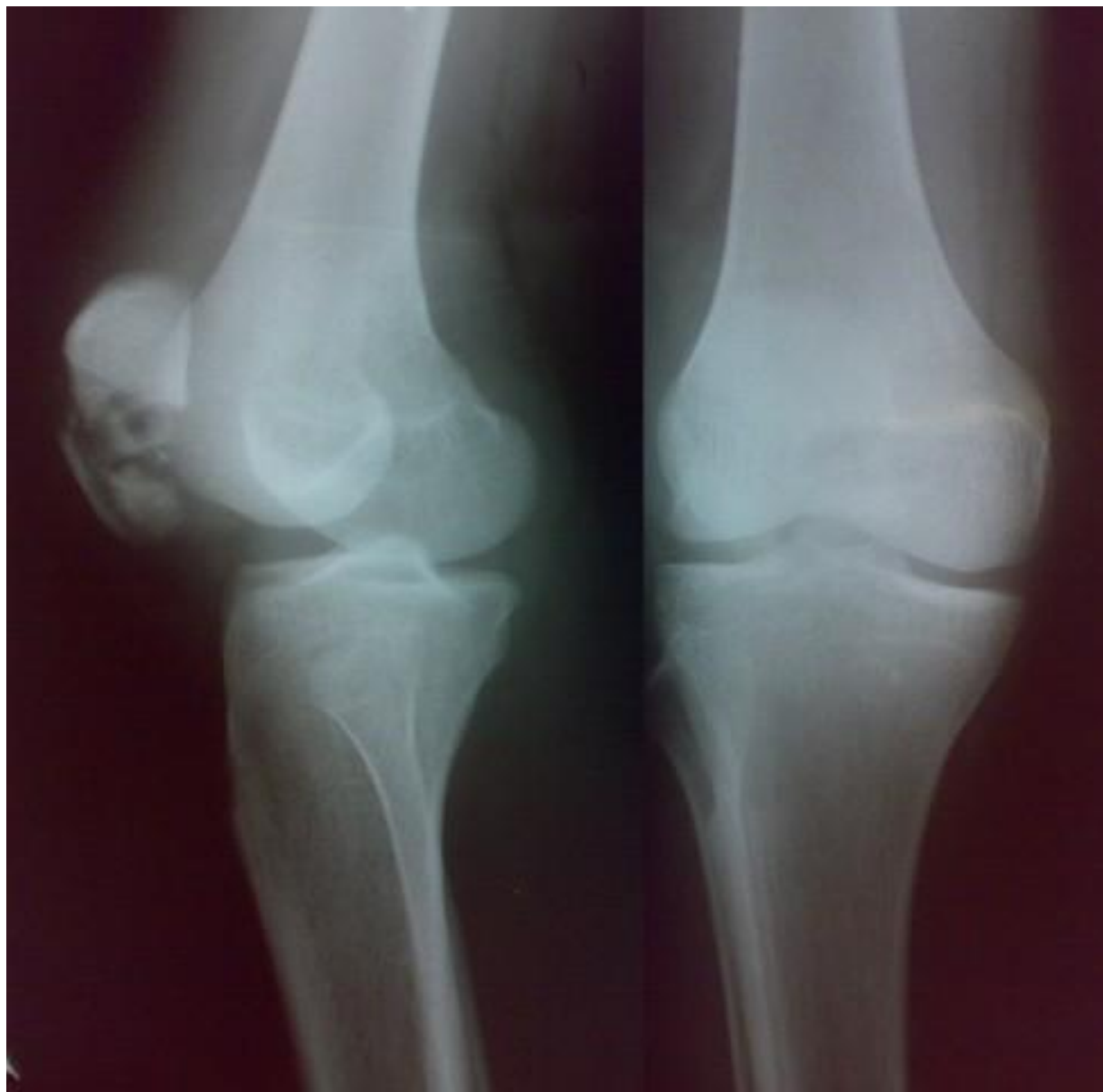Көлденең СЫНЫҚ



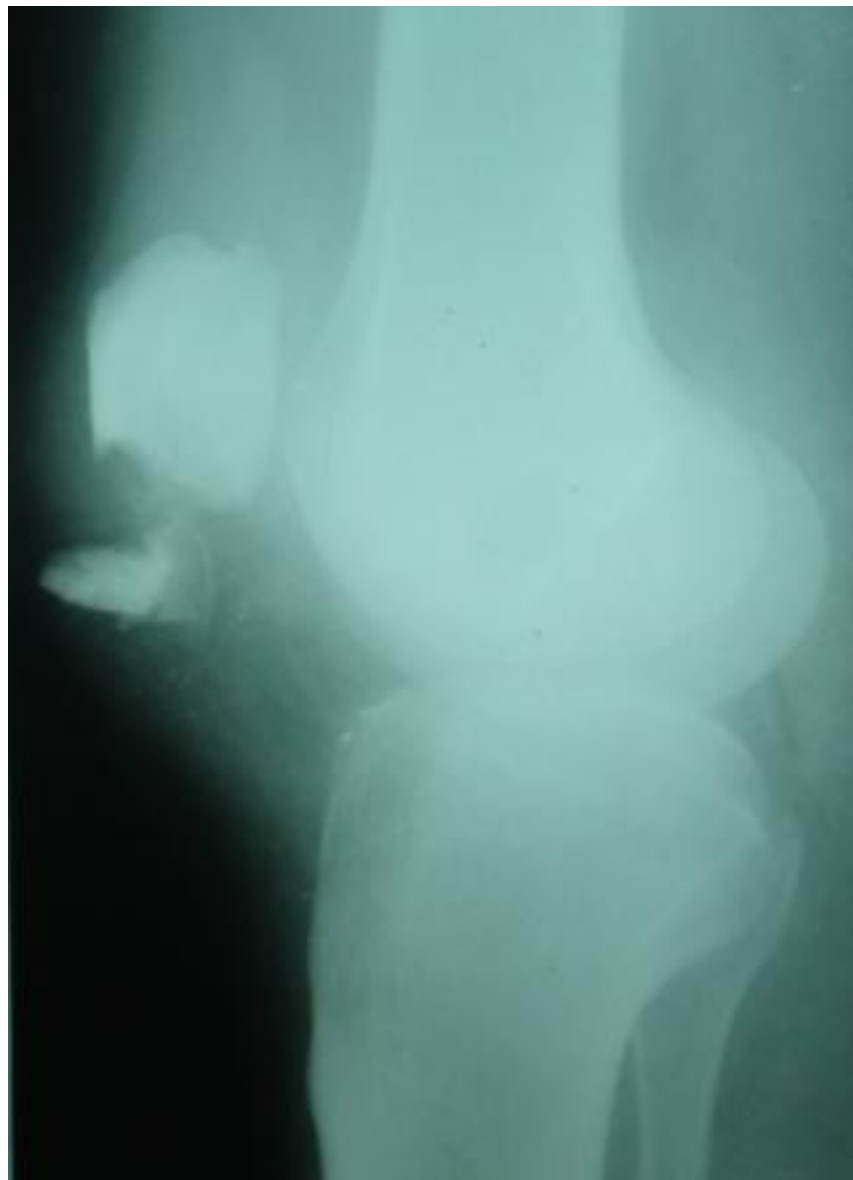
Тігінен сынық



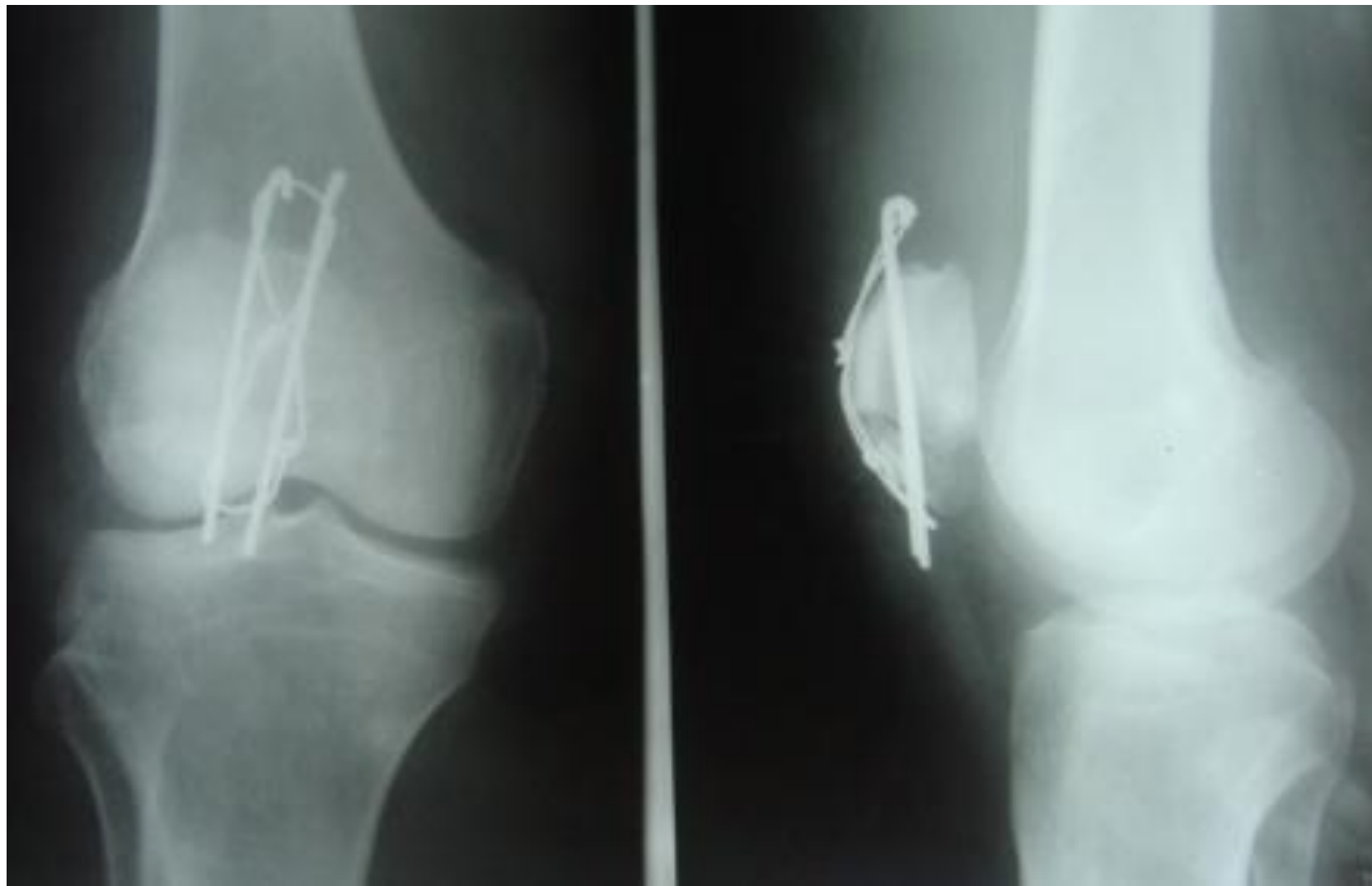жарықшақты сынық

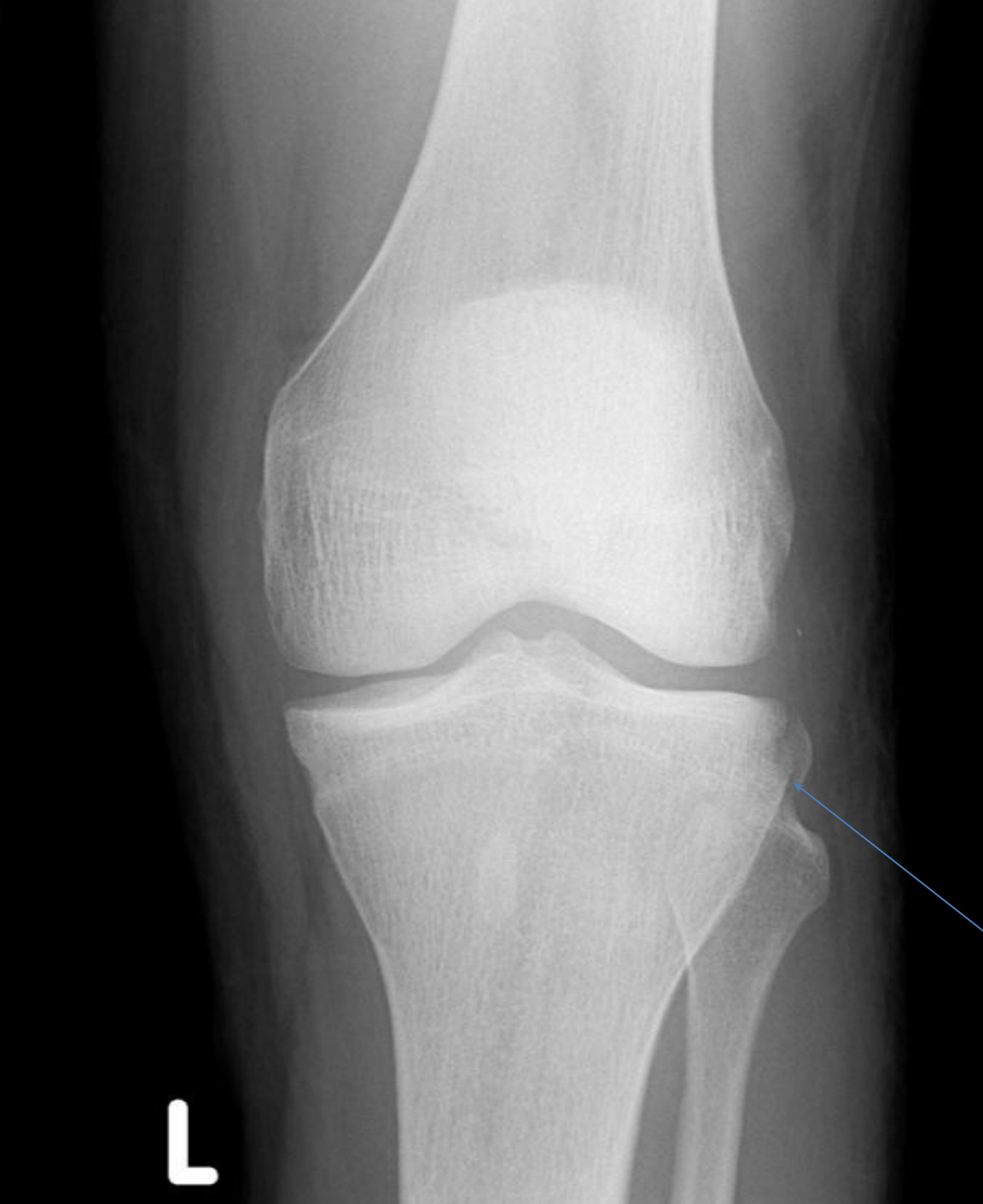

Төменгі полюстің сынығы



Вебер-Мюллер бойынша остеосинтез



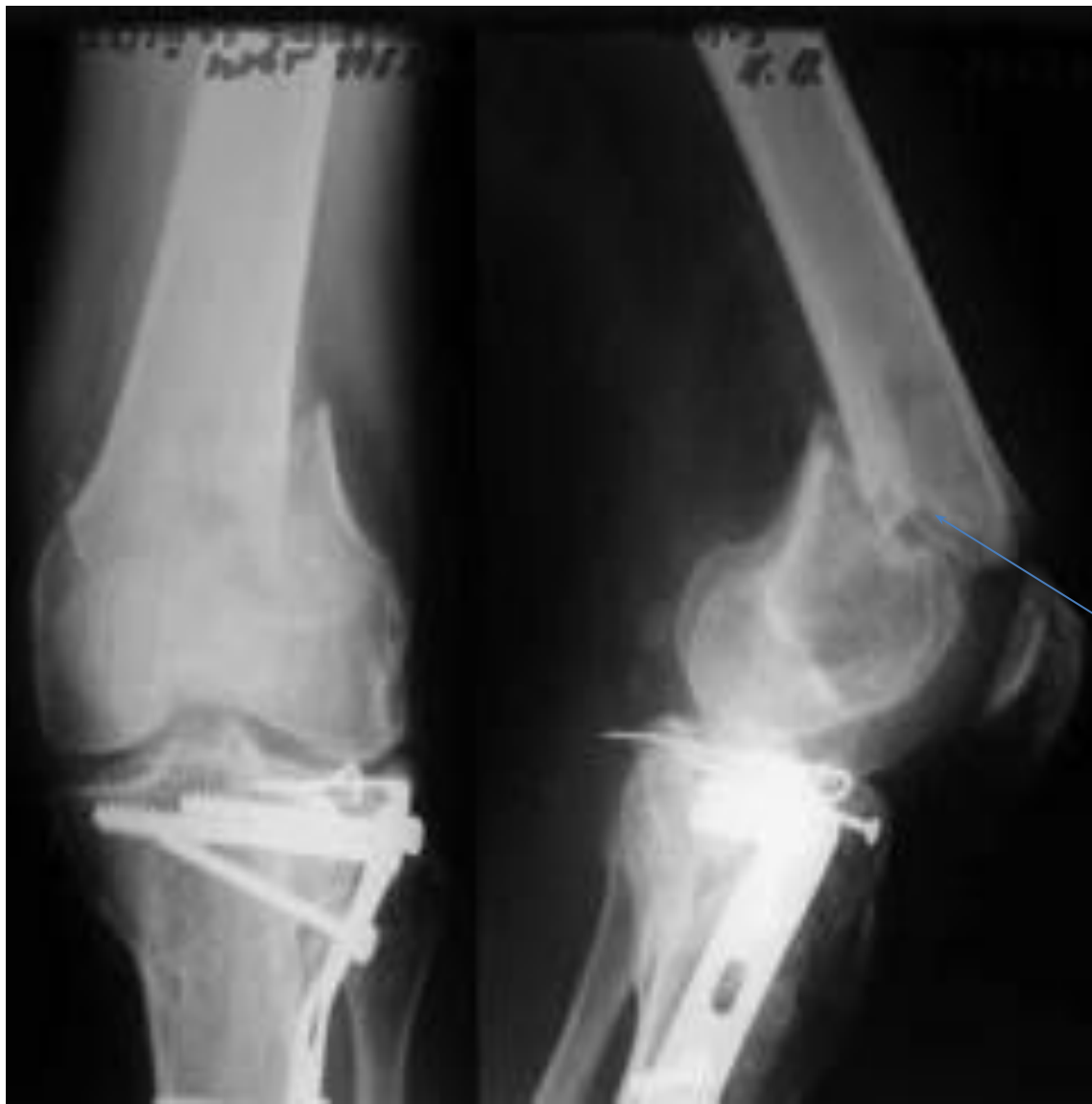

Үлкен жіліктің
сыртқы
айдаршықүстінің
жұлынуы
(сыртқы бүйірлік
байламның
бекітілетін жері)

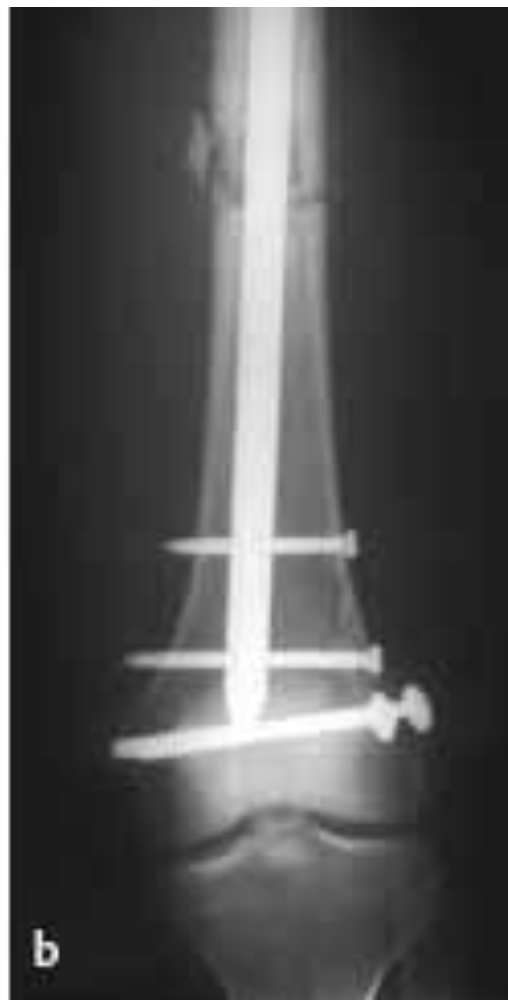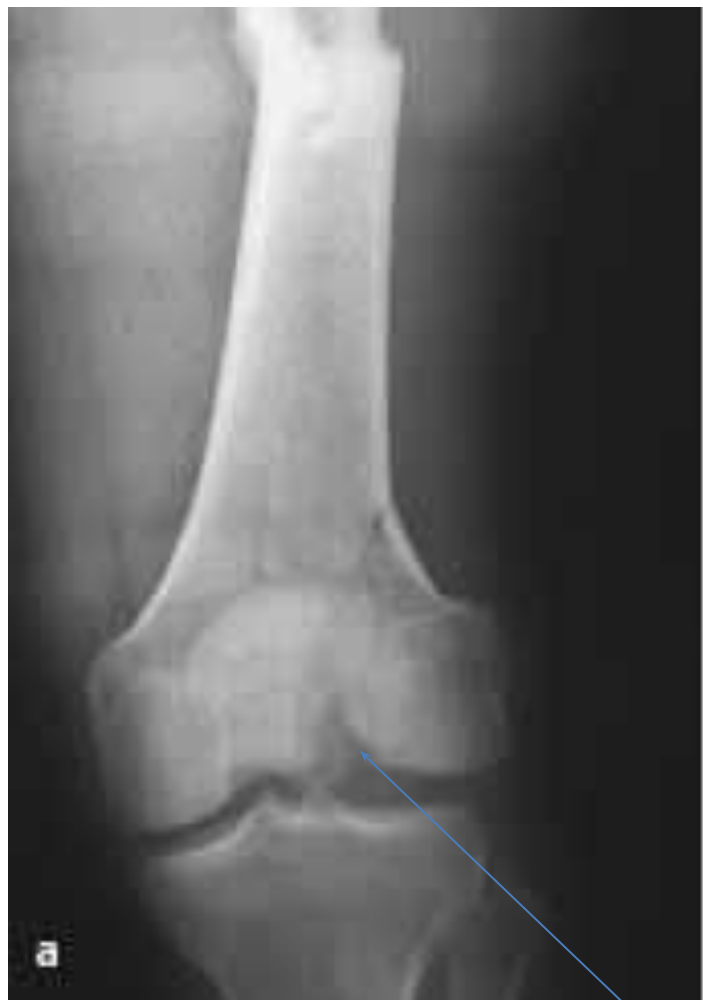Ортан жіліктің дисталдық бөлігінің сынықтары

- Ортан жіліктің айдаршықүсті сынығы,
- Бір айдаршықтың жекеленген сынығы:
 - латералды
 - медиалды
- Ортан жіліктің айдаршықаралық сынығы:
 - - T – тәрізді
 - V – тәрізді.

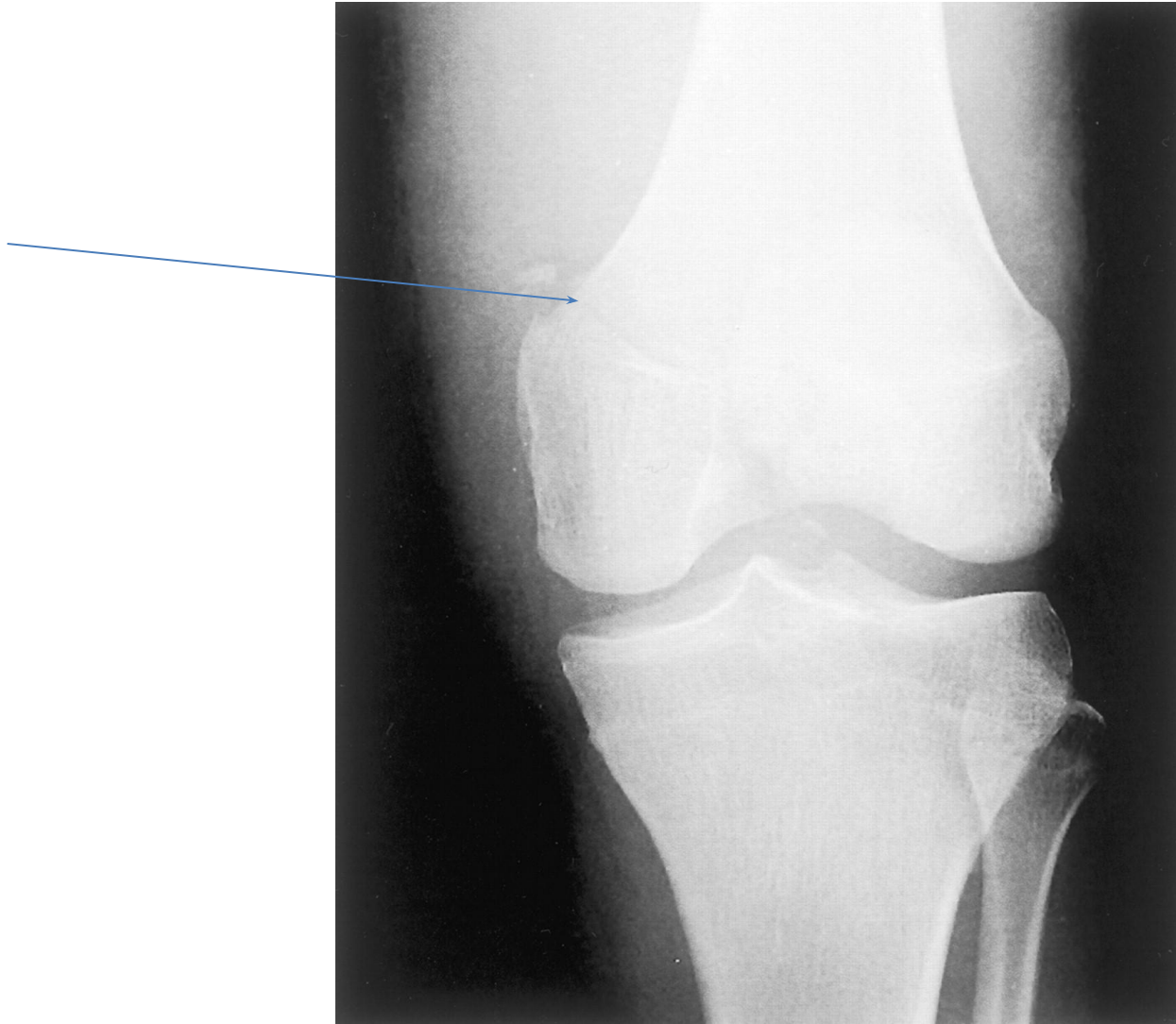
Ортан жіліктің айдаршықүсті СЫНЫҒЫ



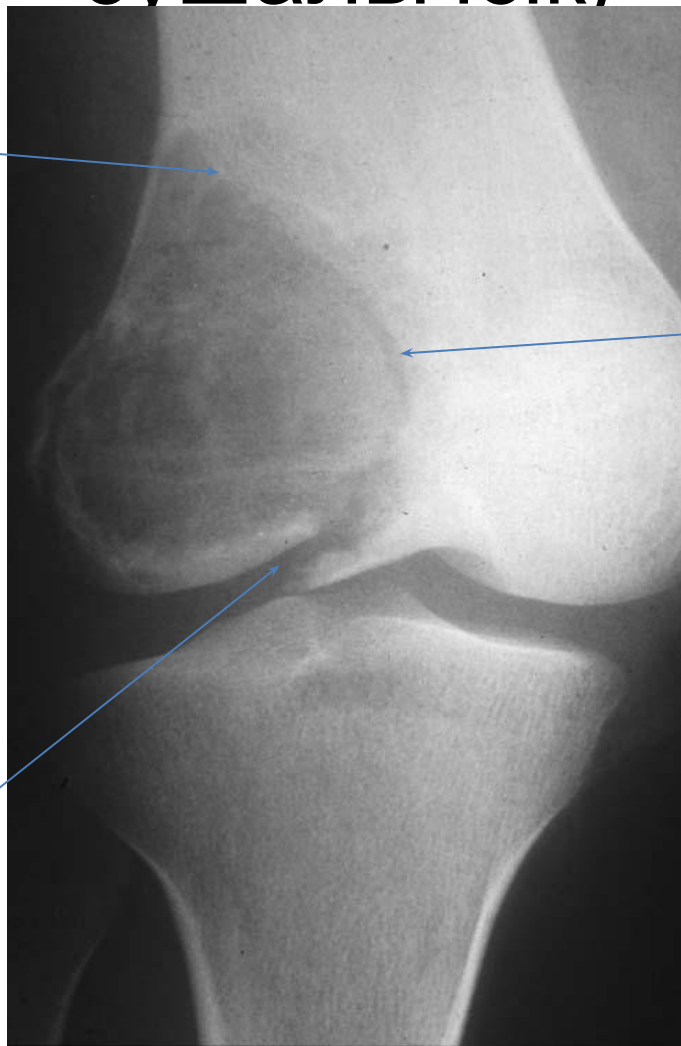
Латералды айдаршықтың жекеленген сынығы + ортан жілік диафизінің сынығы



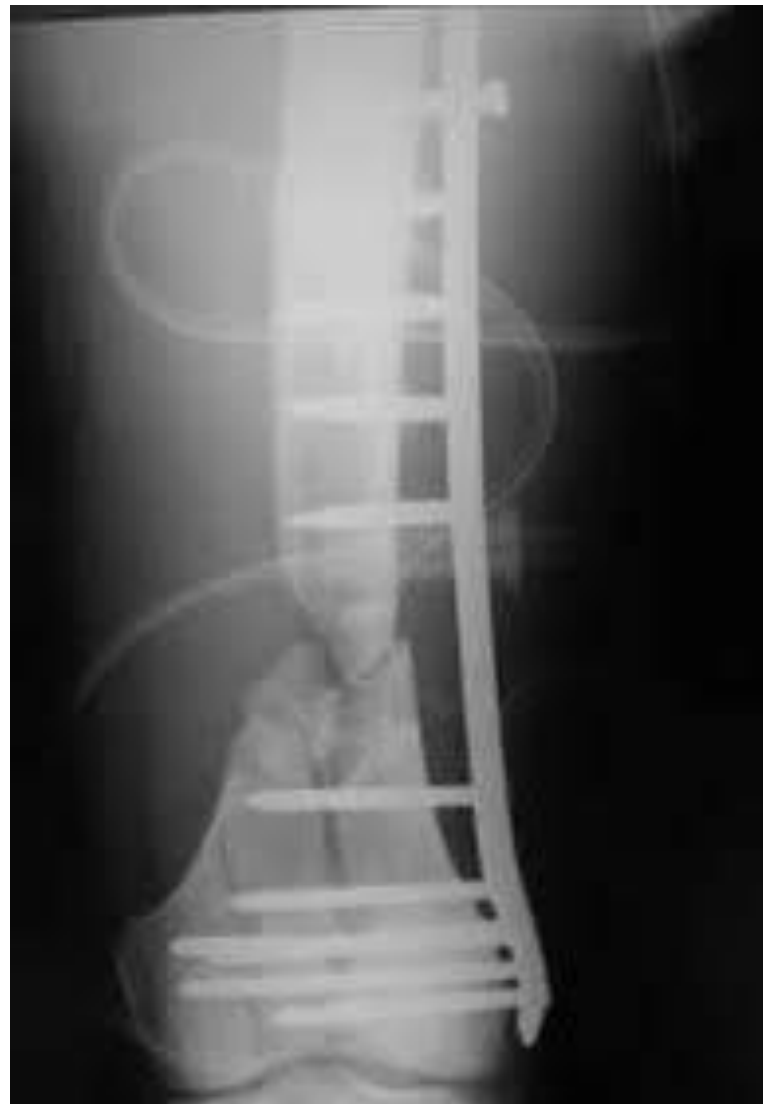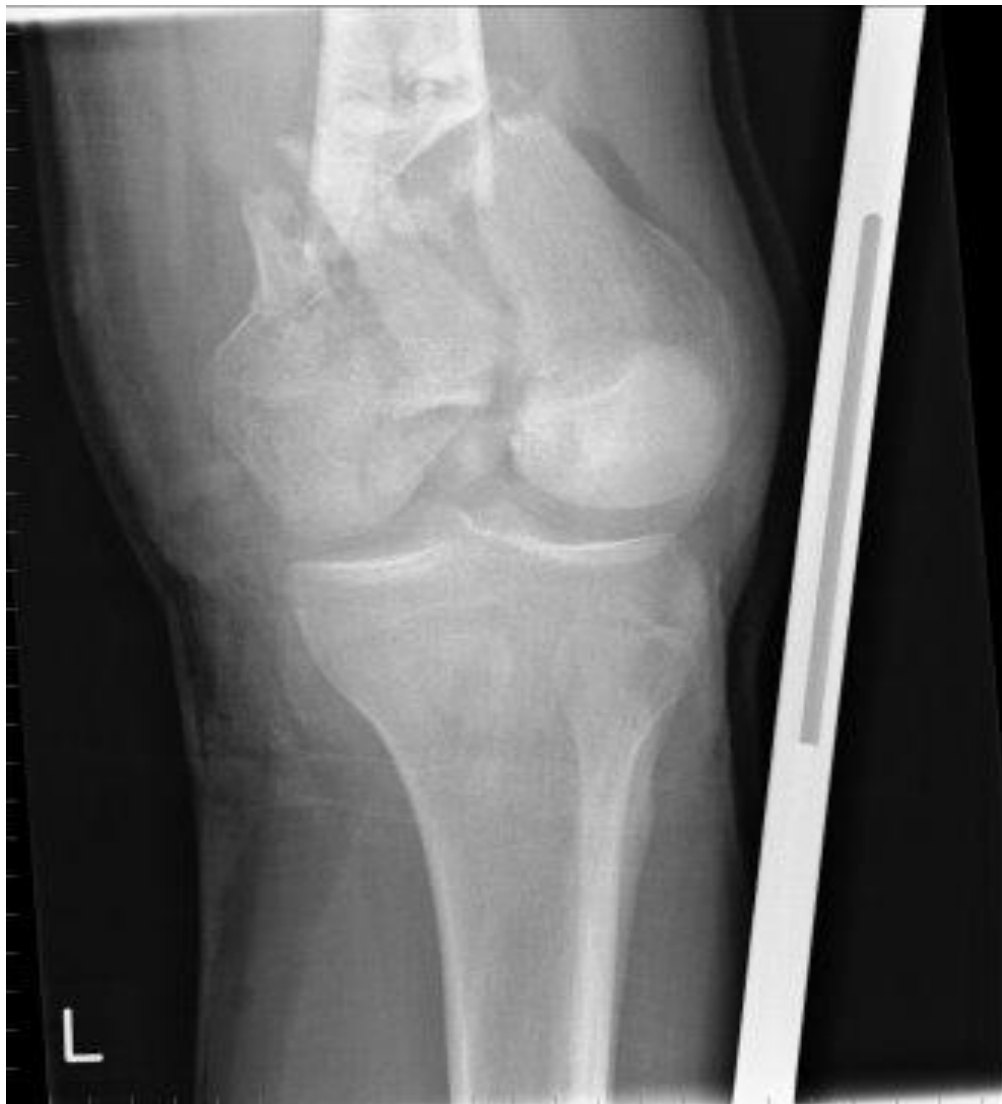Медиалды айдаршықтың жекеленген сынығы



Латералды айдаршықтың жекеленген патологиялық сынығы (гигантты сушалы ісік)



Ортан жіліктің айдаршықаралық сынығы: Т – тәрізді



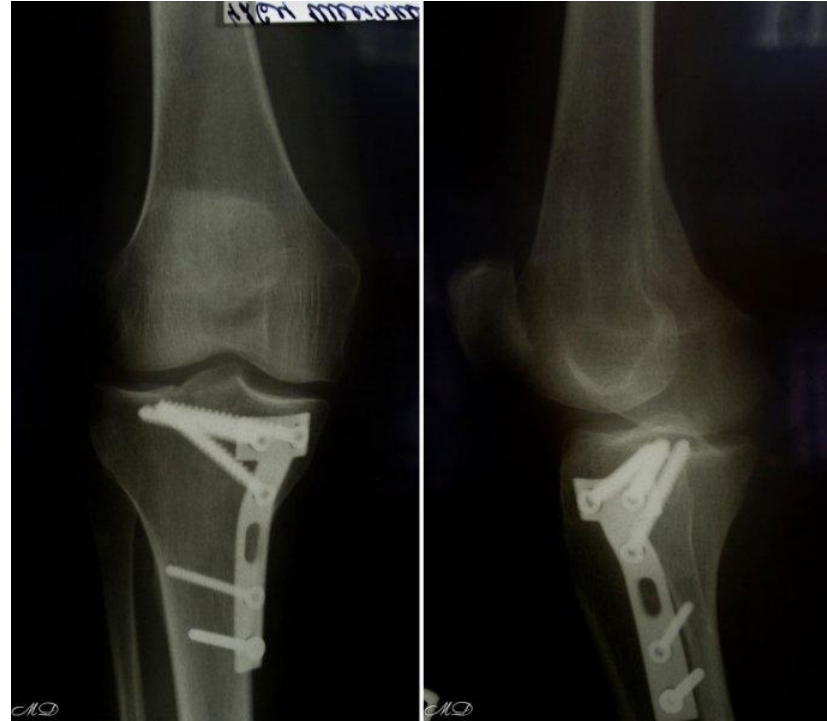
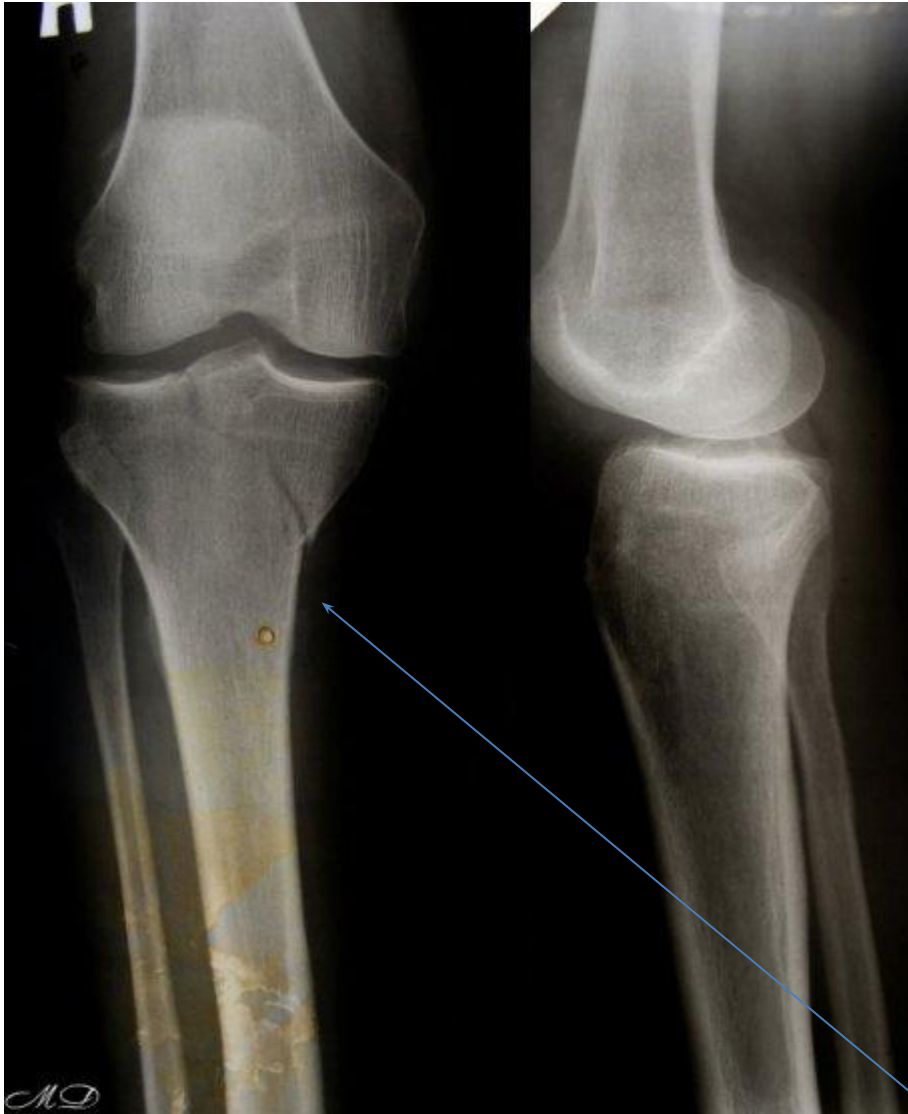
Сирақ сүйектерінің проксималды бөлігінің сынықтары

- Бір айдаршықтың жекеленген сынығы
 - медиалды
 - латералды
- Айдаршықаралық сынық
 - T – тәрізді
 - V – тәрізді

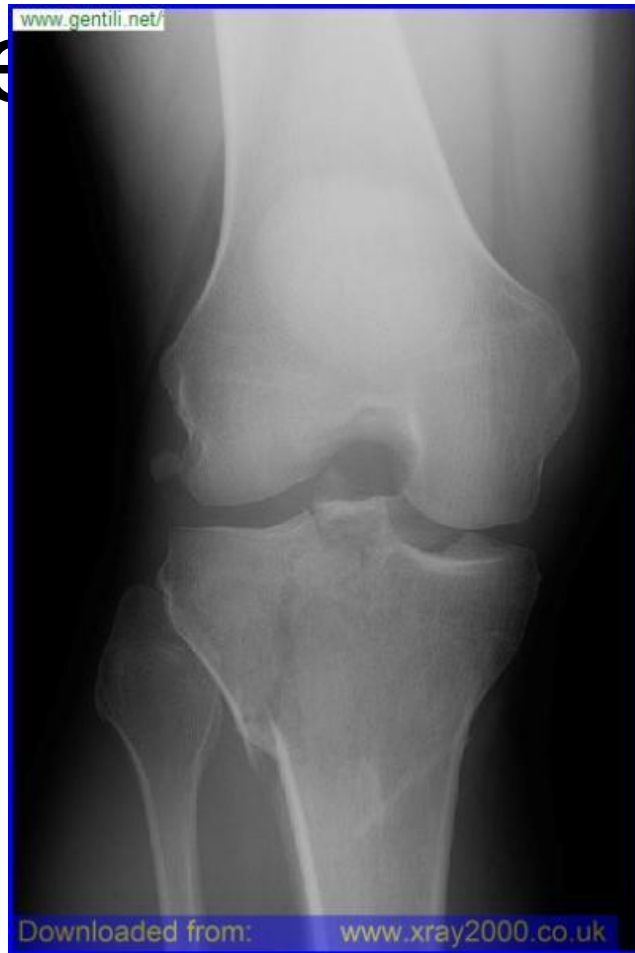Ығысуға байланысты;

- ығысусыз
- ығысумен
- импрессиондық

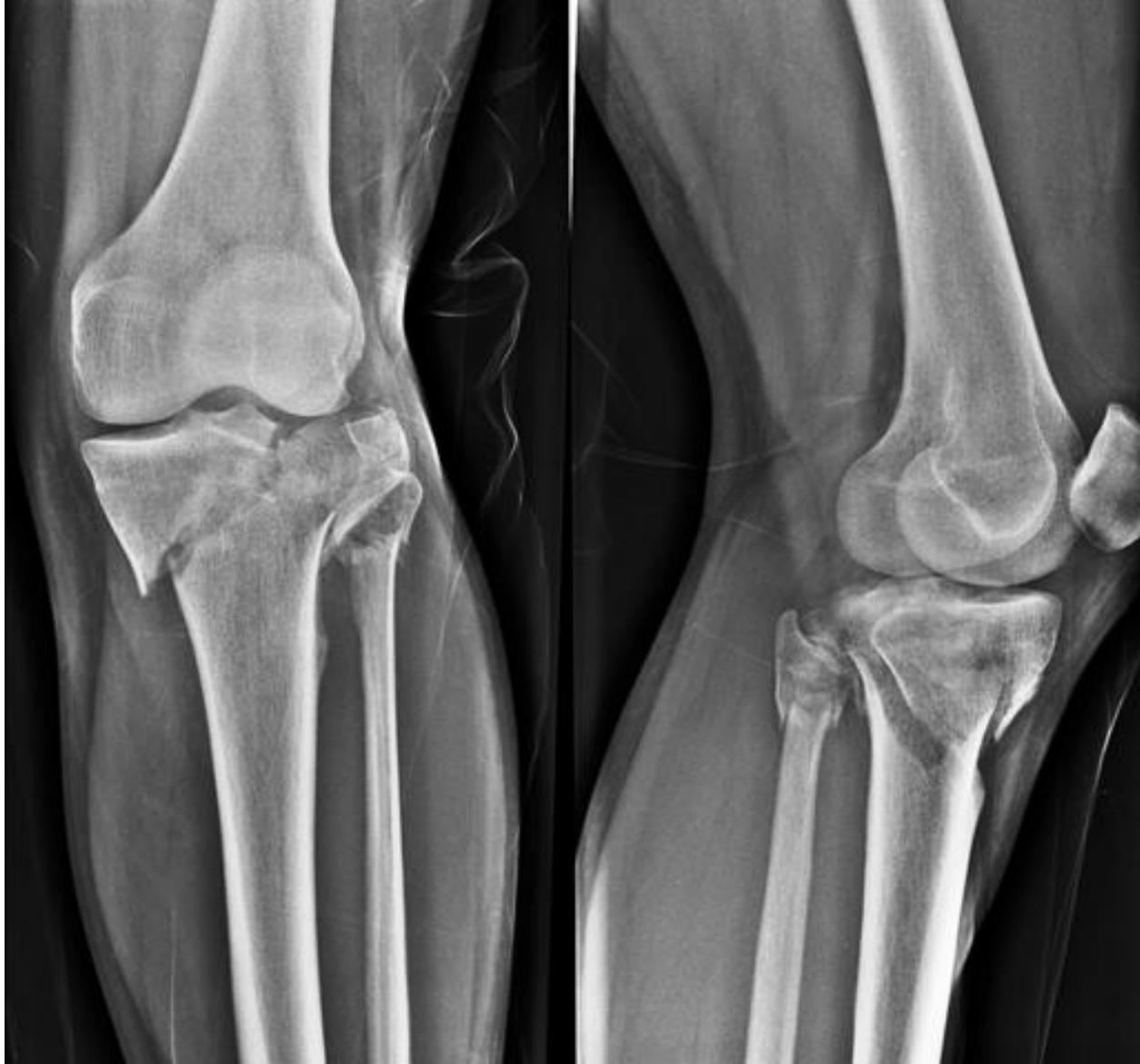Ішкі айдаршықтың жекеленген СЫНЫҒЫ



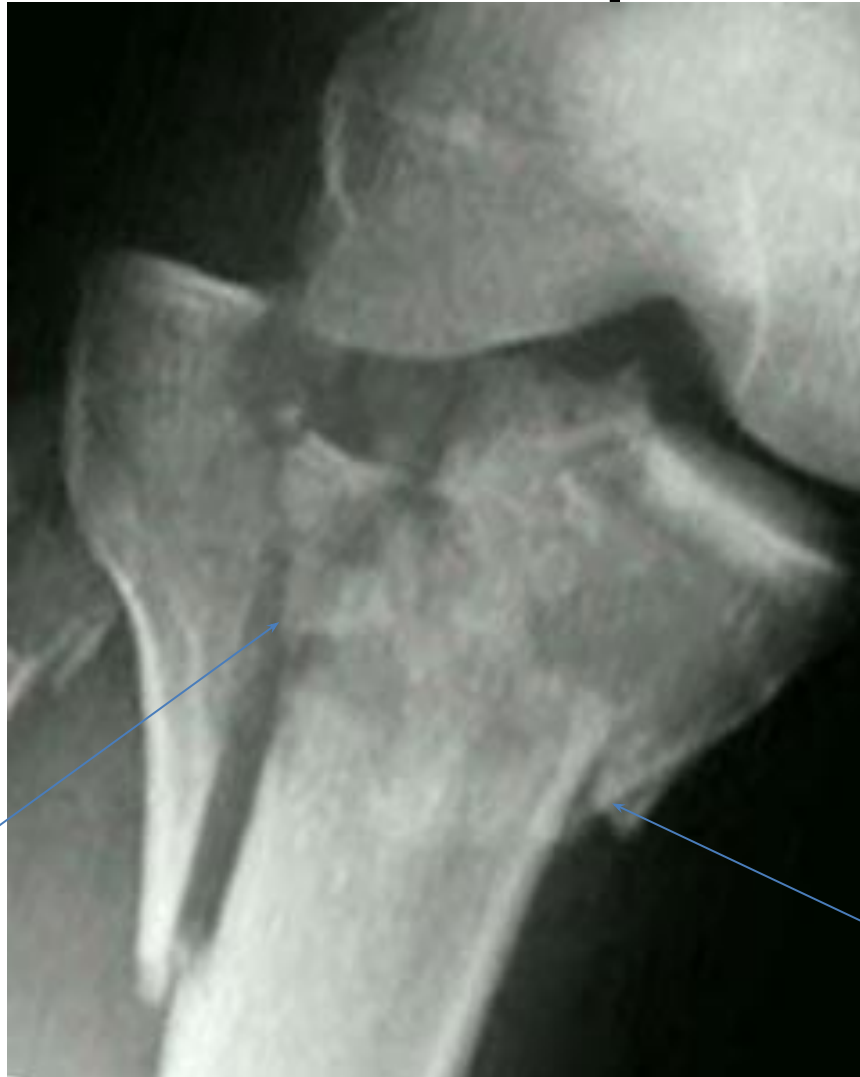Сыртқы айдаршықтың жеке айығы

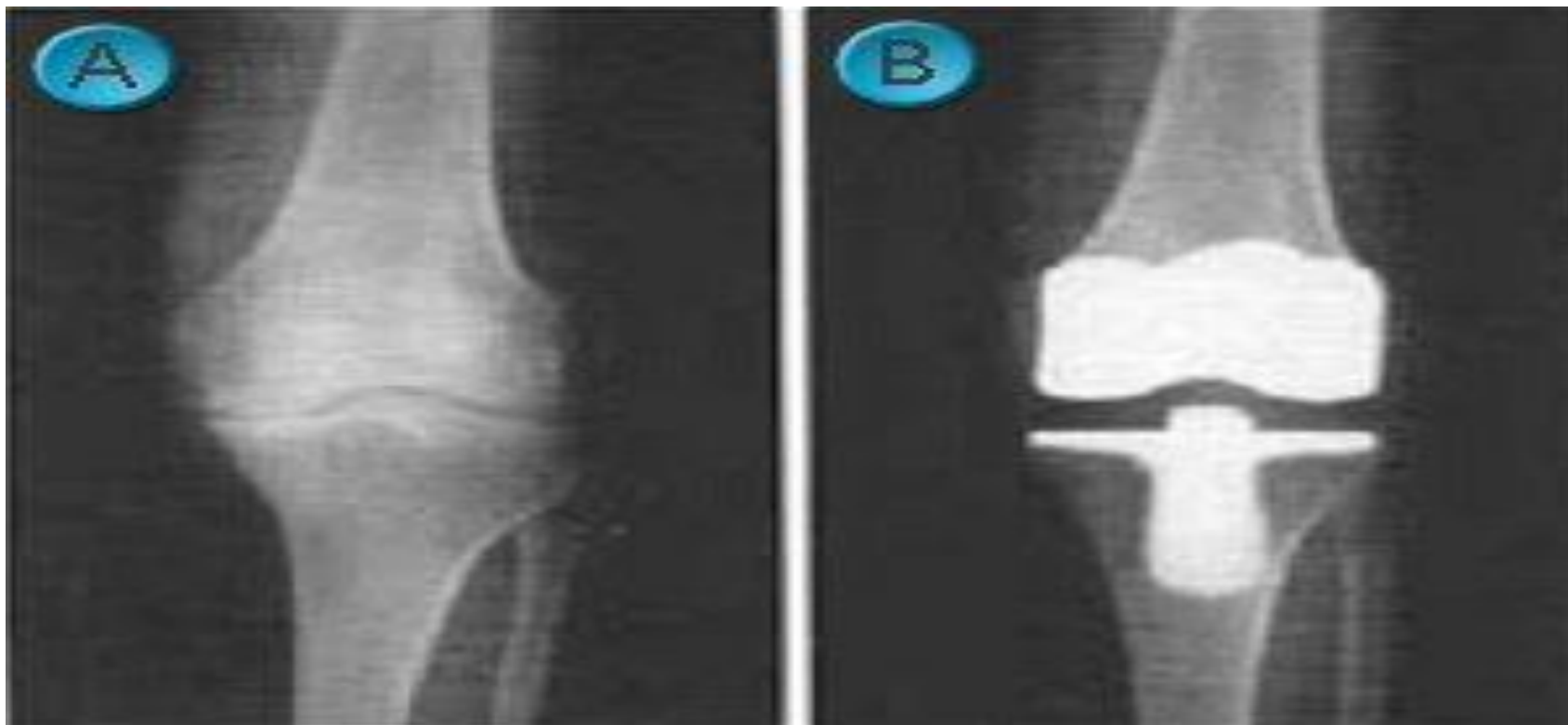


Айдаршықаралық сынық Т – тәрізді



Айдаршықаралық сынық V – тәрізді





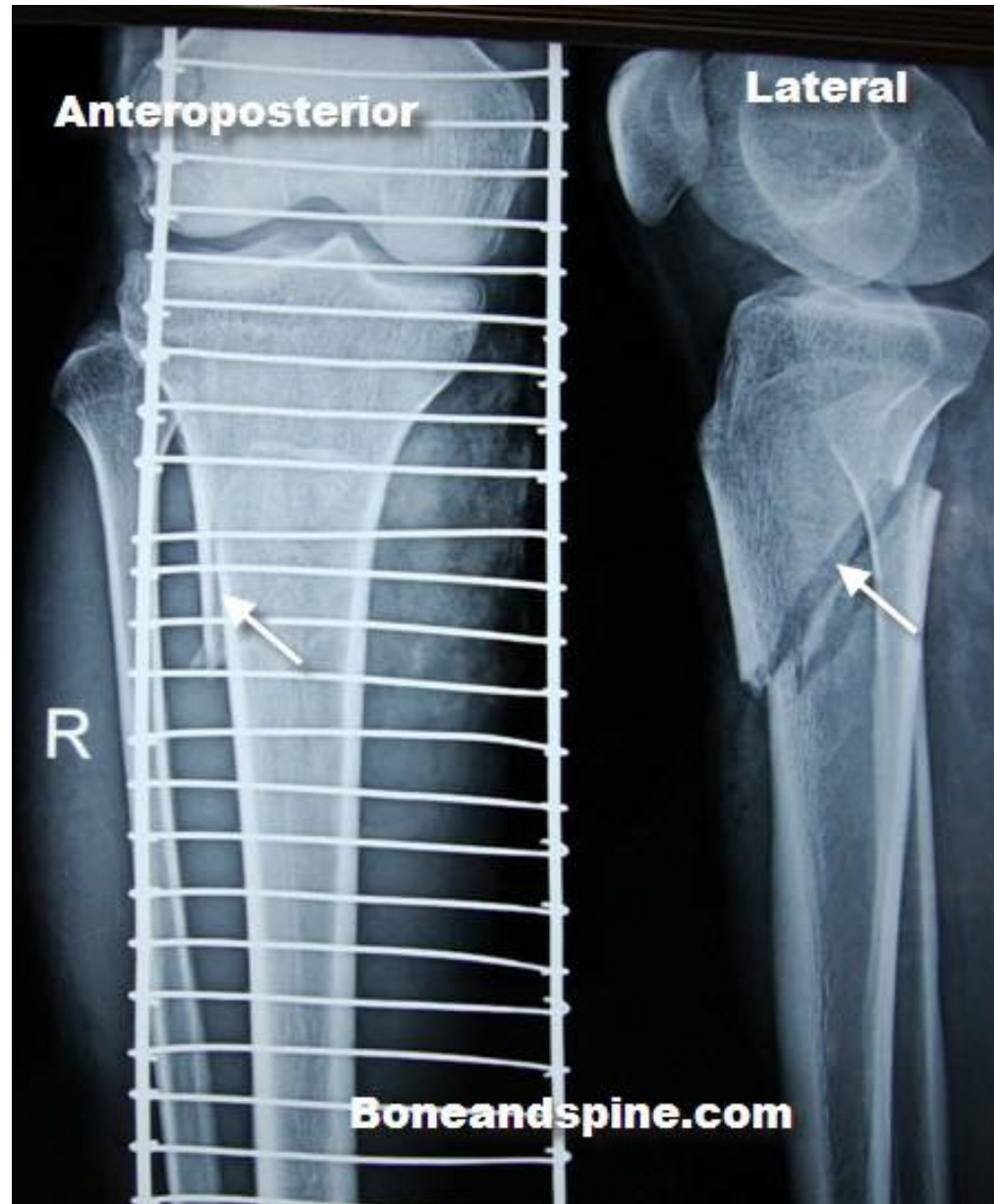Тізе буынының остеоартрозы -
эндопротездеу

**«Сирақ және
сирақтабан буынының
жарақаттары»**

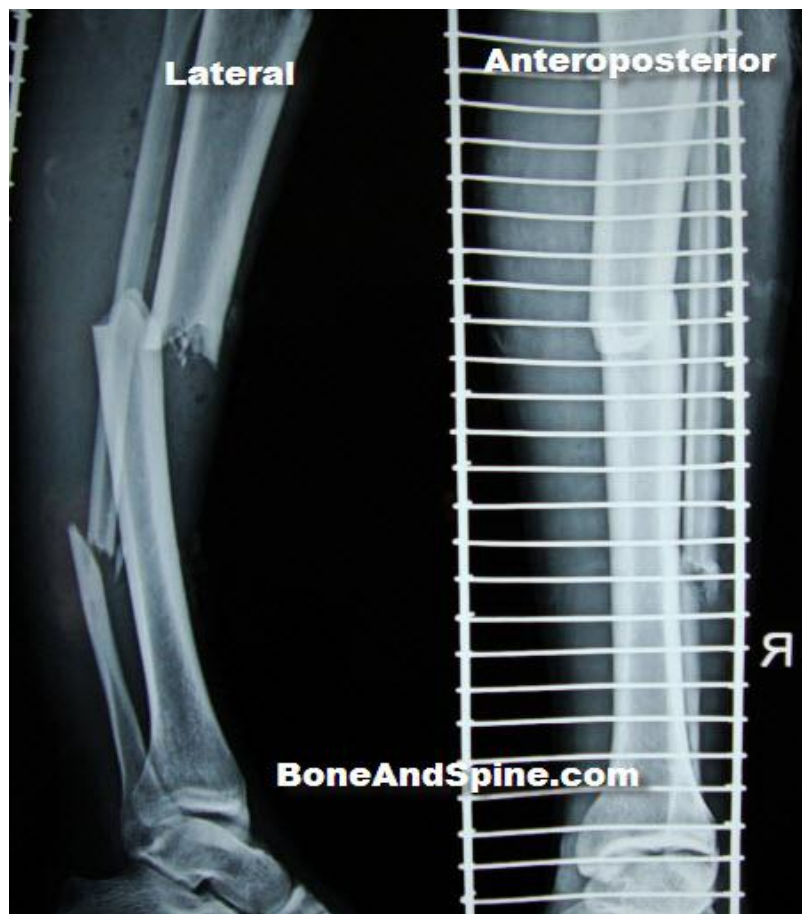
Локализациясы бойынша:

- Диафиз сынықтары: жоғарғы, ортаңғы және төменгі бөліктерінде, кіші немесе үлкен жіліктердің жекеленген сынықтары және қос жіліктің сынықтары.
- Сынық сызығы бойынша:
 - көлденең,
 - қиғаш,
 - Винт тәрізді,
 - жарықшақты,
 - Сегментарлы сынықтар

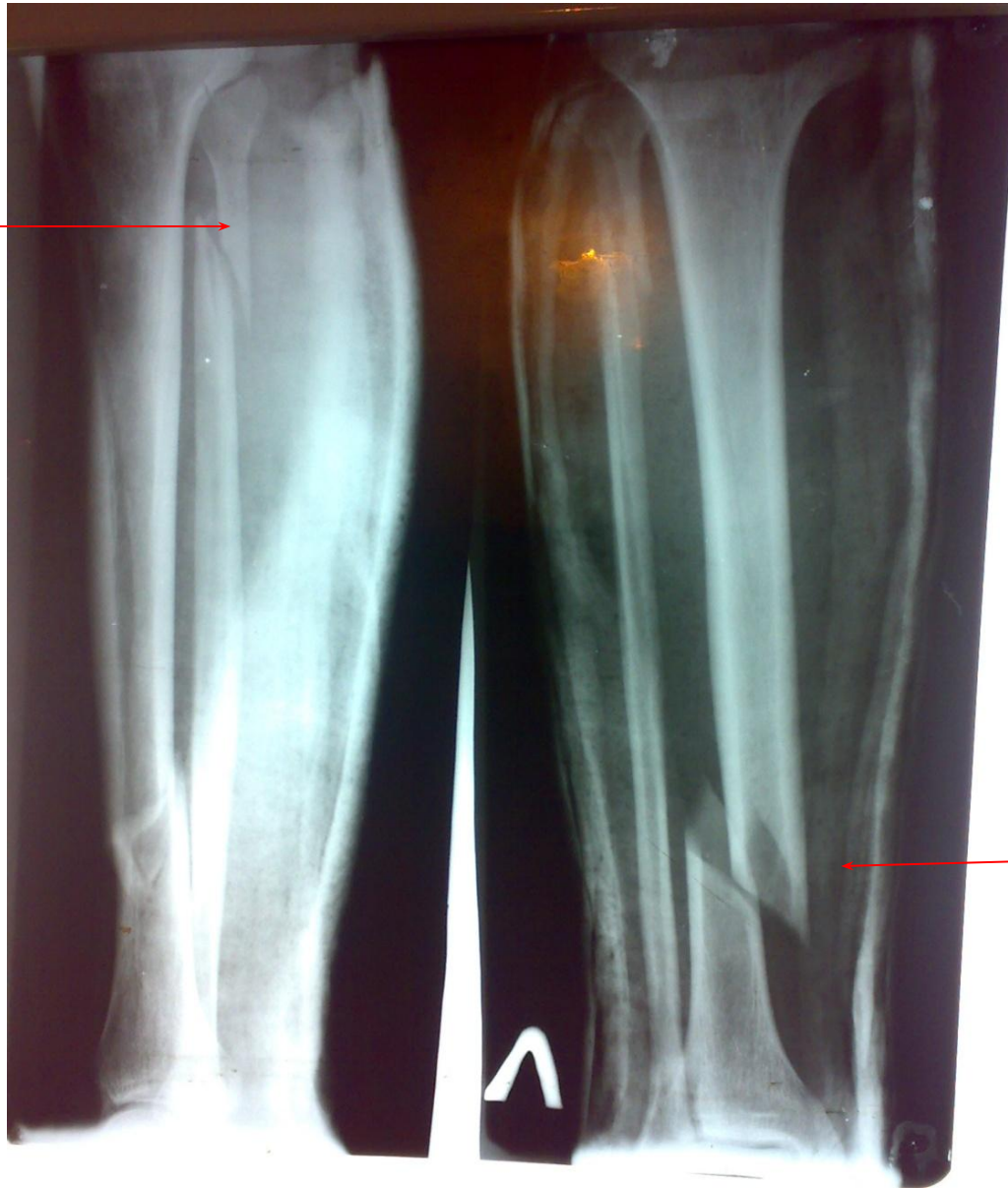Үлкен жіліктің жоғарғы бөлігінің қиғаш сынығы



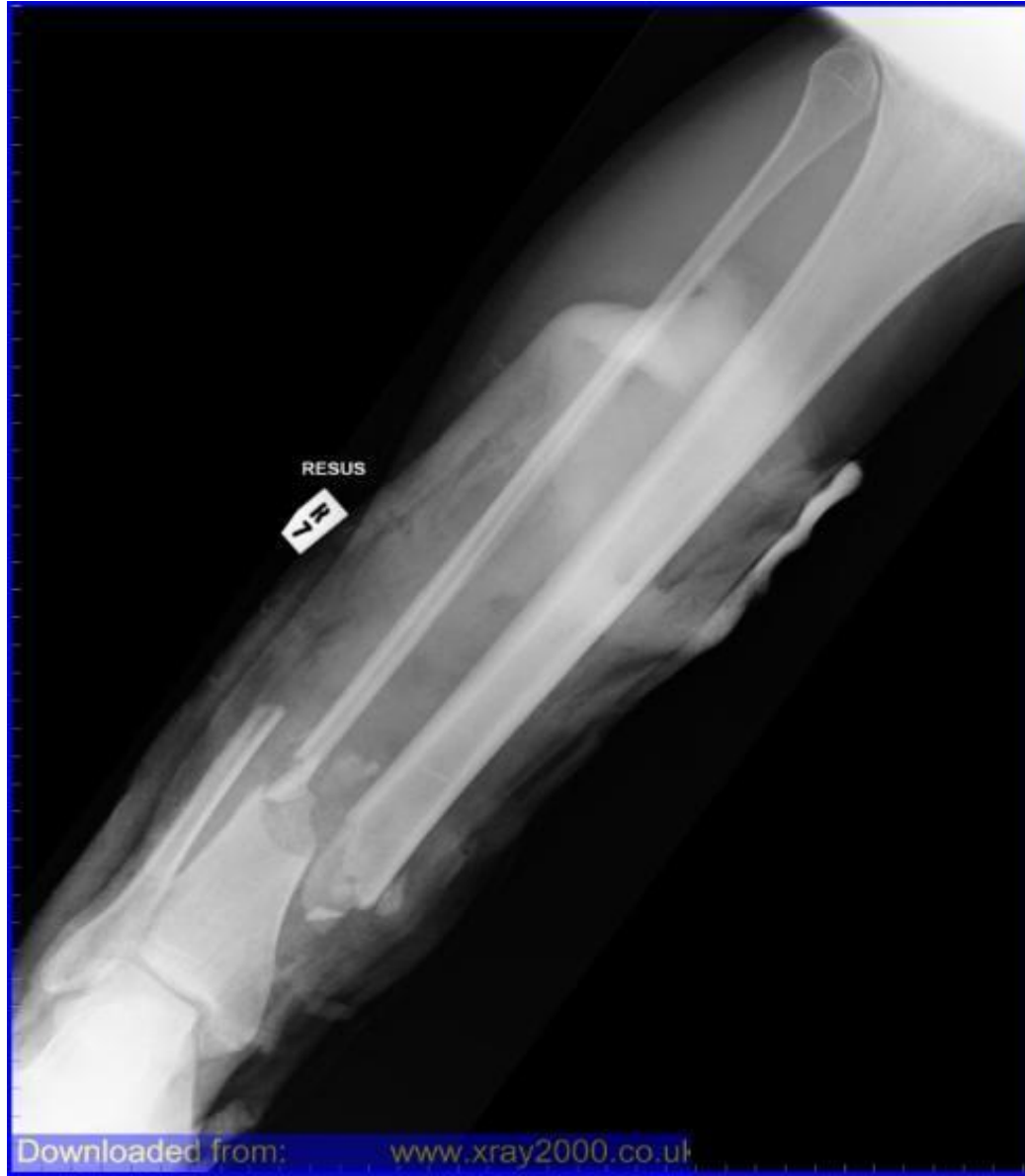Сирақтың қос сүйегінің ортаңғы бөлігінің көлденең сынығы



Үлкен жіліктің жоғарғы бөлігінің, кіші жіліктің төменгі бөлігінің винт тәрізді сынығы

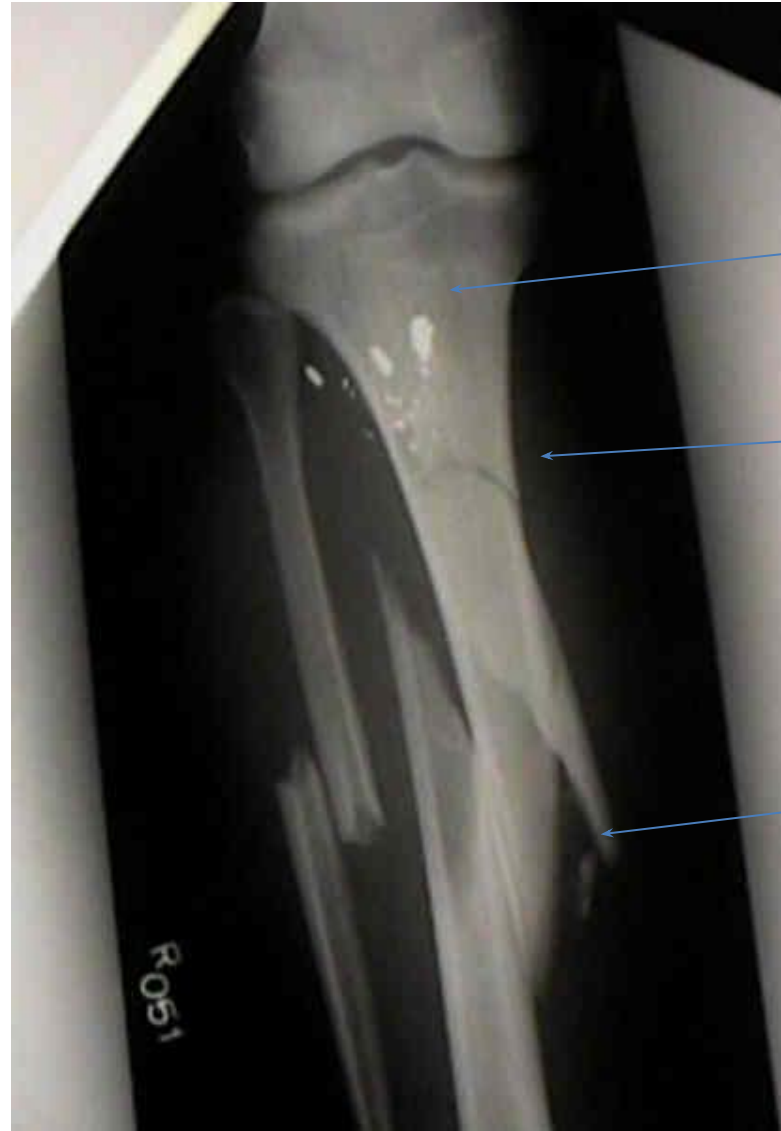

Сирақтың қос сүйегінің төменгі бөлігінің жарықшақты сынығы




Сирақтың қос сүйегінің ортаңғы бөлігінің атылған сегментарлы (екі жерден)

СЫНЫҒЫ

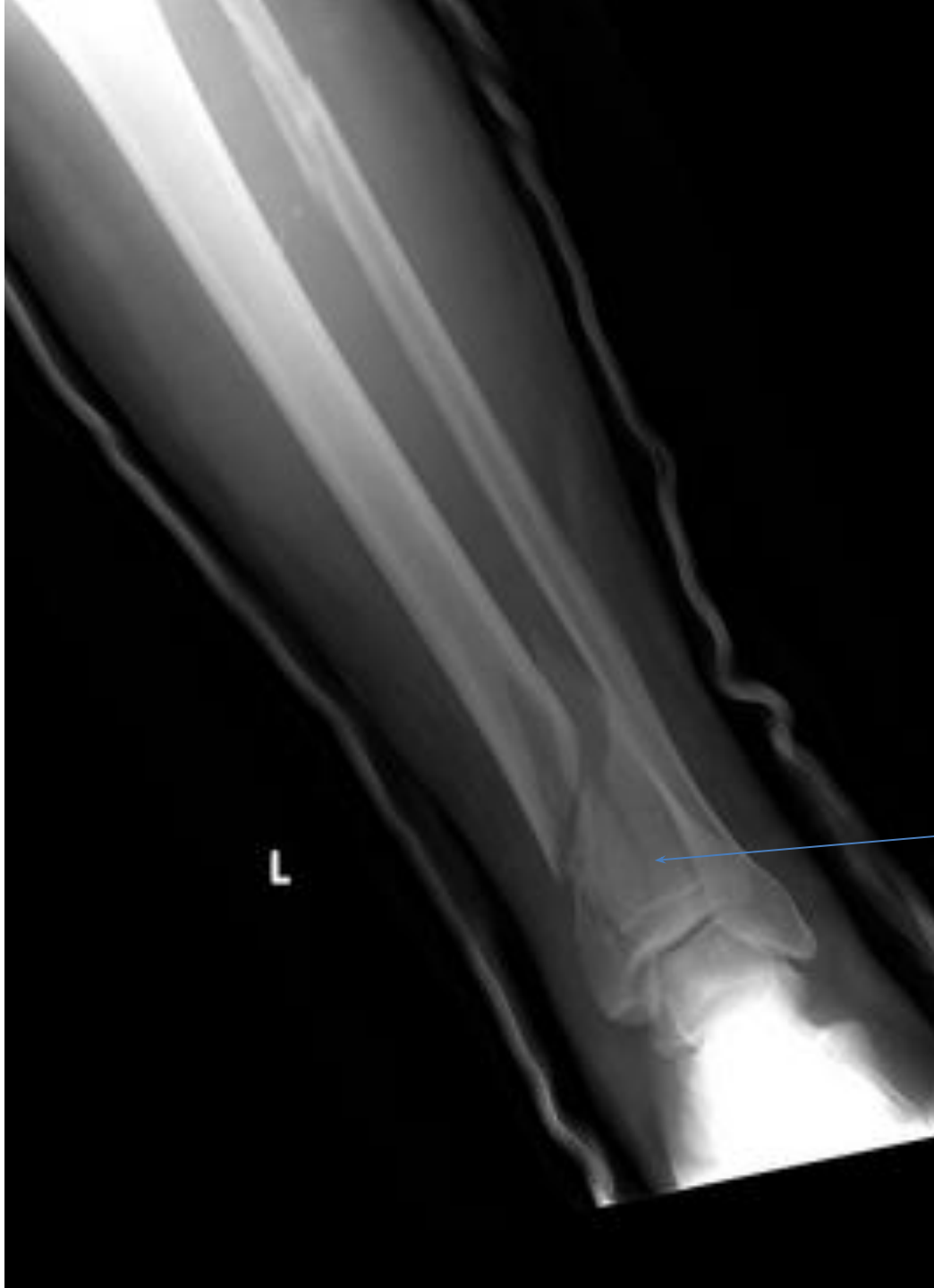

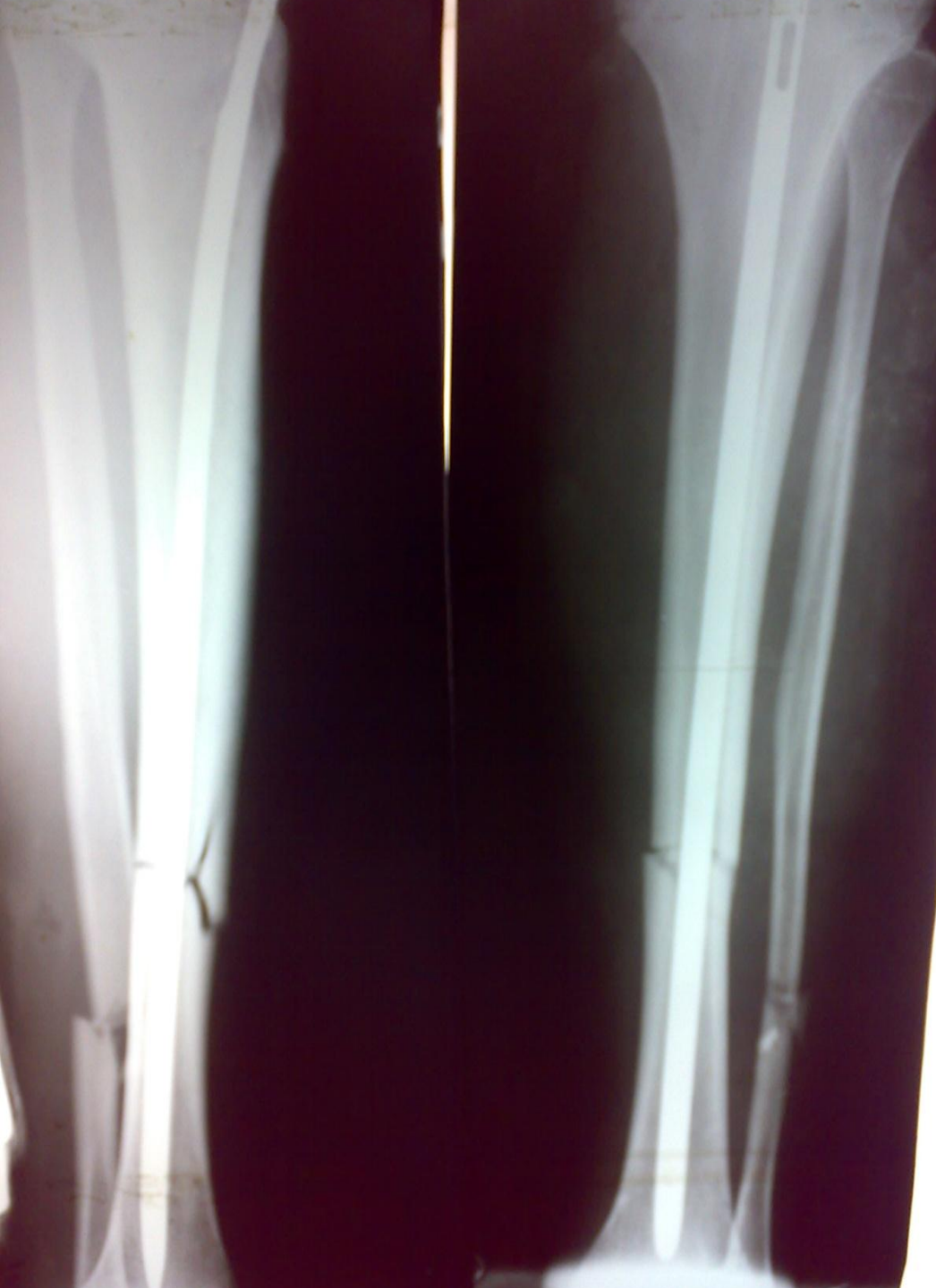картечь



R051

Үлкен жілік
пилонының (үлкен
жіліктің дисталдық
метаэпифизи) және
кіші жіліктің жоғарғы
бөлігінің сынығы





Сирақтың қос
сүйегінің төменгі
бөлігінің
жарықшақты
сынығының
сүйекішілік
центромедулярлық
остеосинтезі

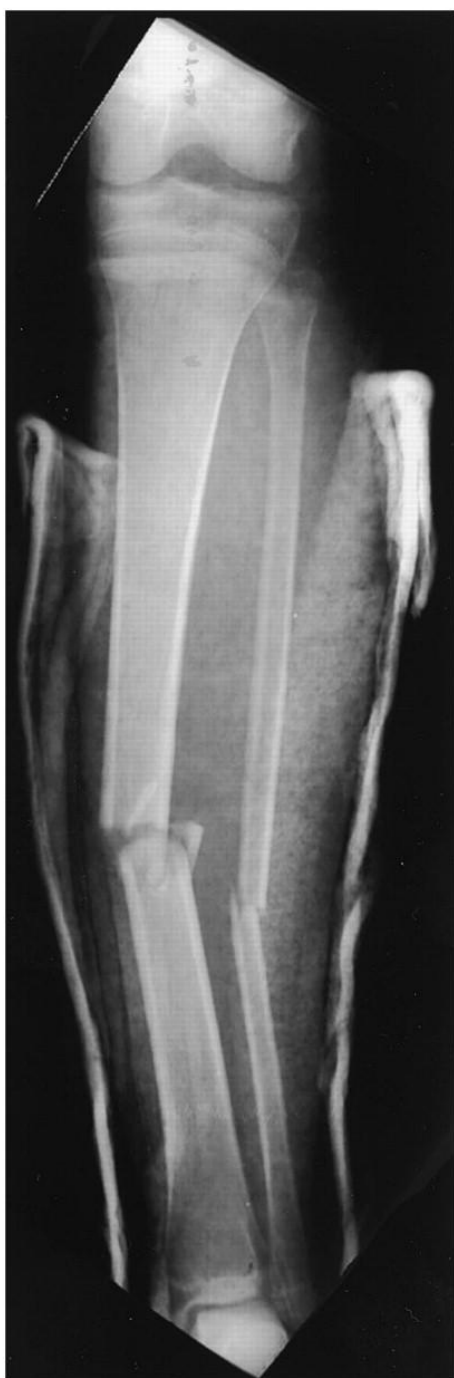

Fig. 6-A

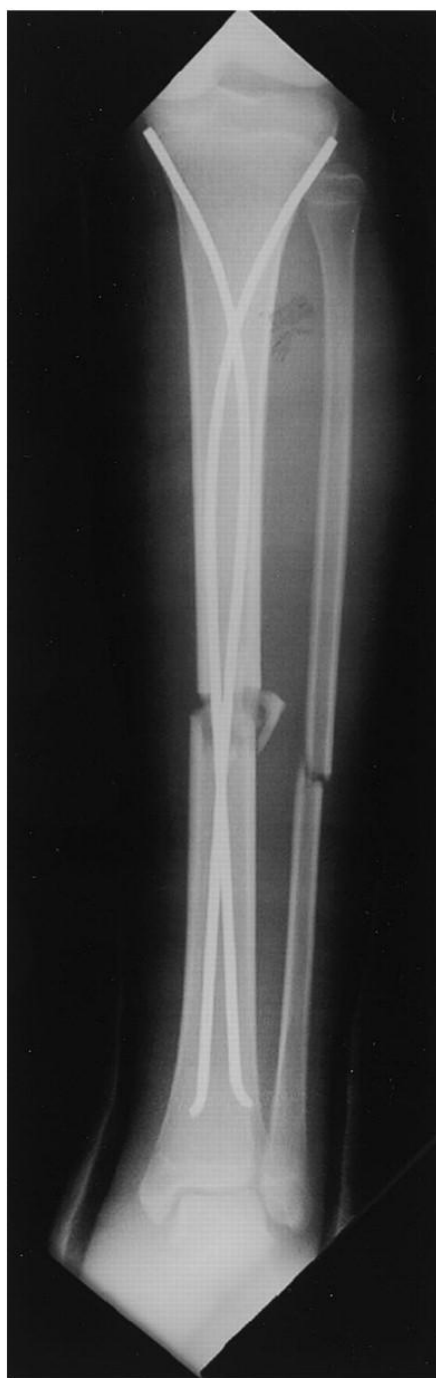

Fig. 6-B

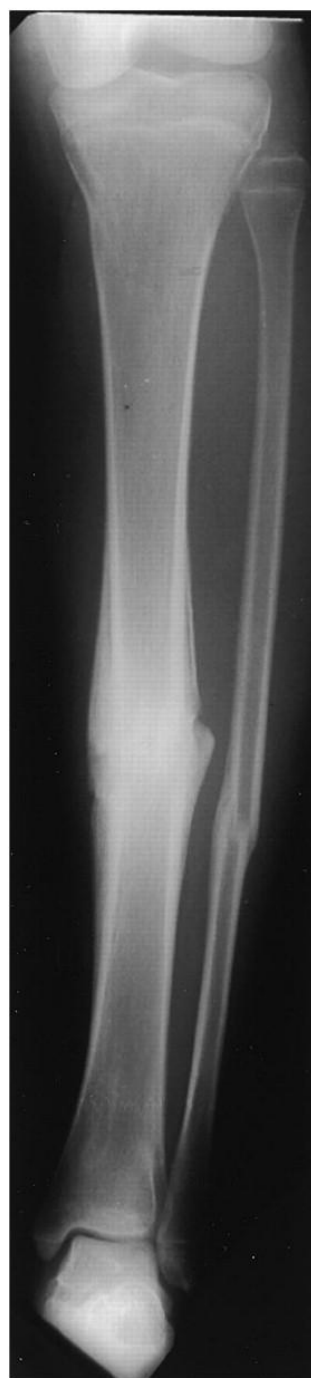
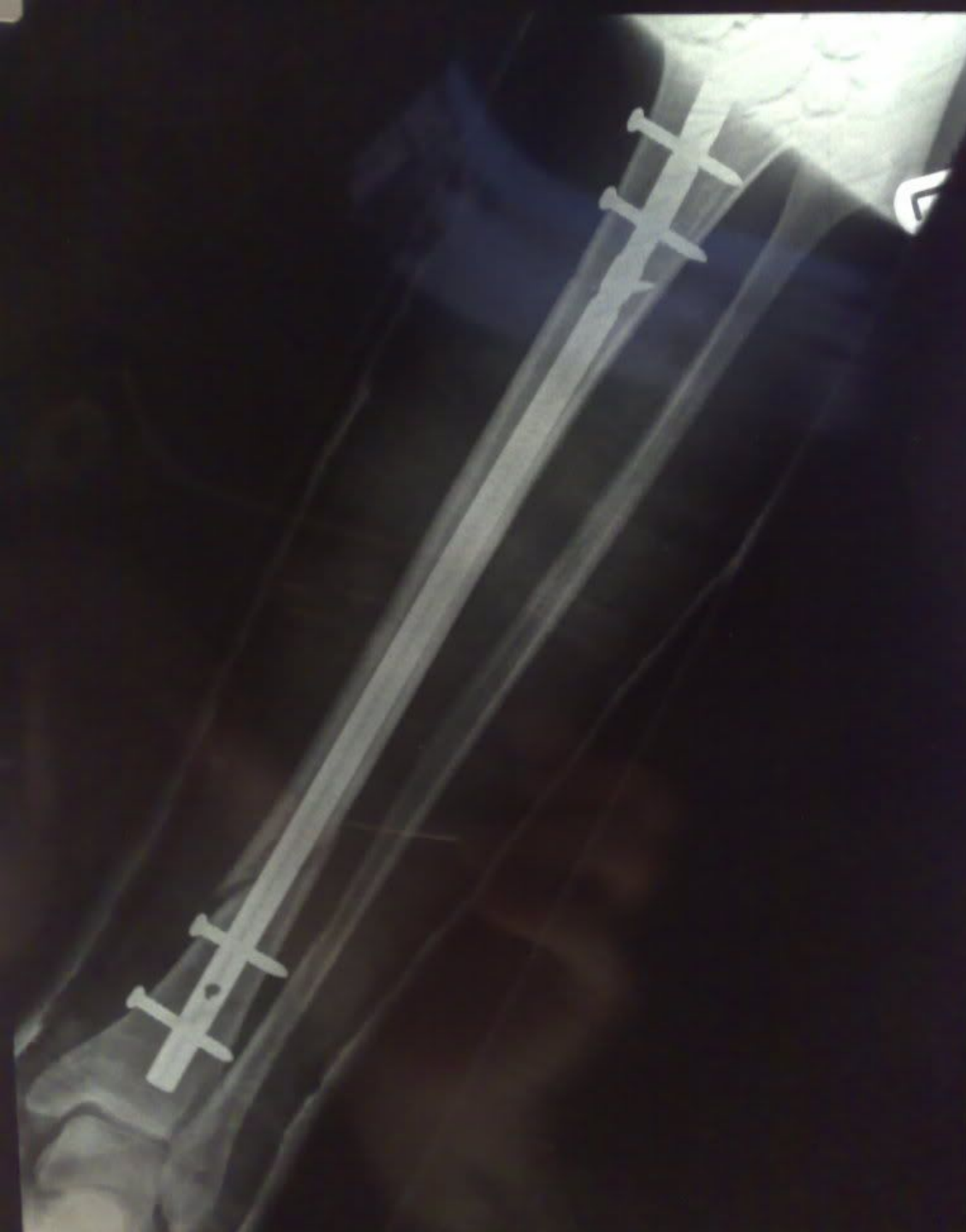
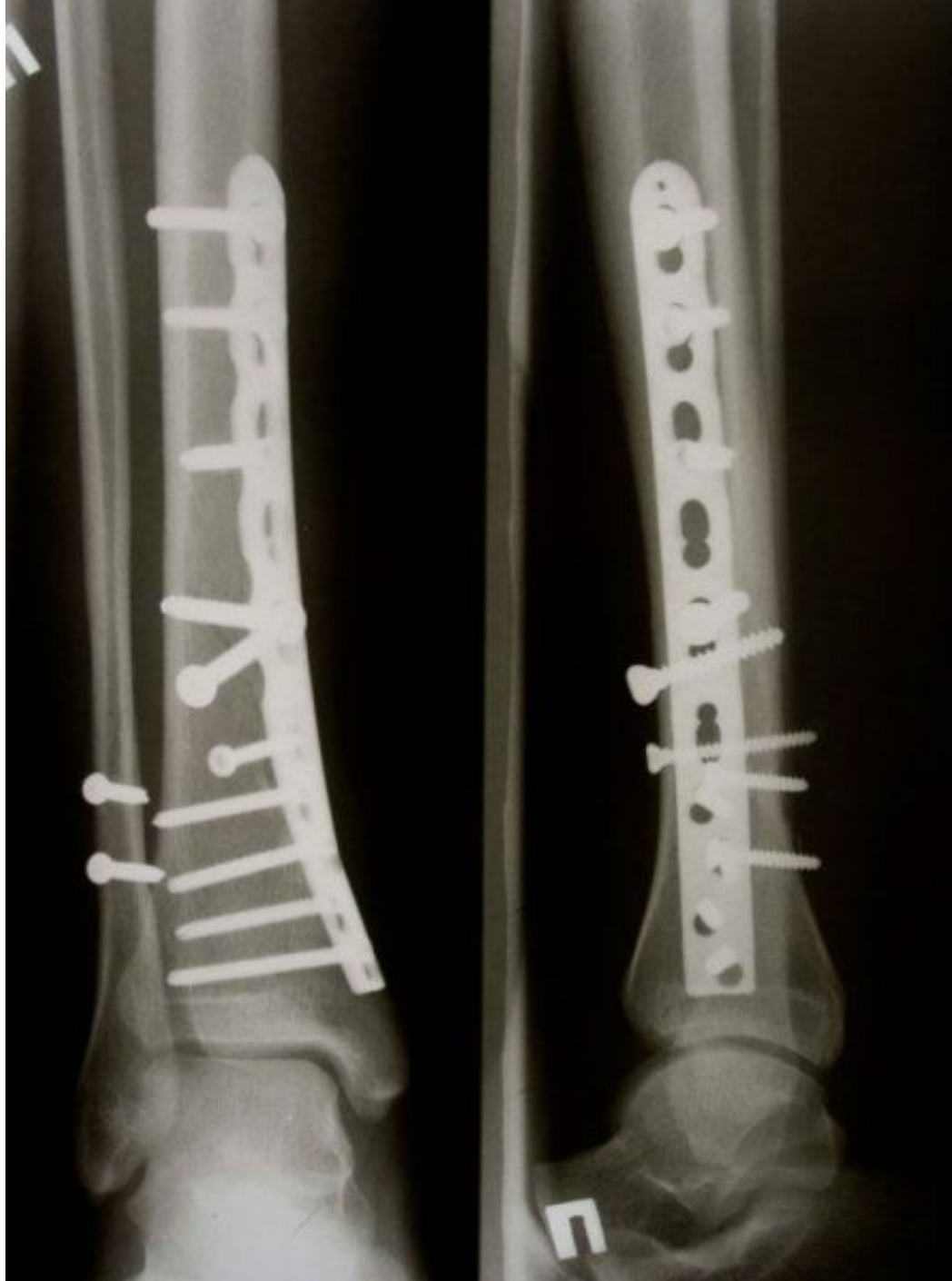Fig. 6-C

Сирақтың қос
сүйегінің
ортаңғы
бөлігінің
жарықшақты
сынығының
сүйекішілік
кондилоцефали
калық
остеосинтезі

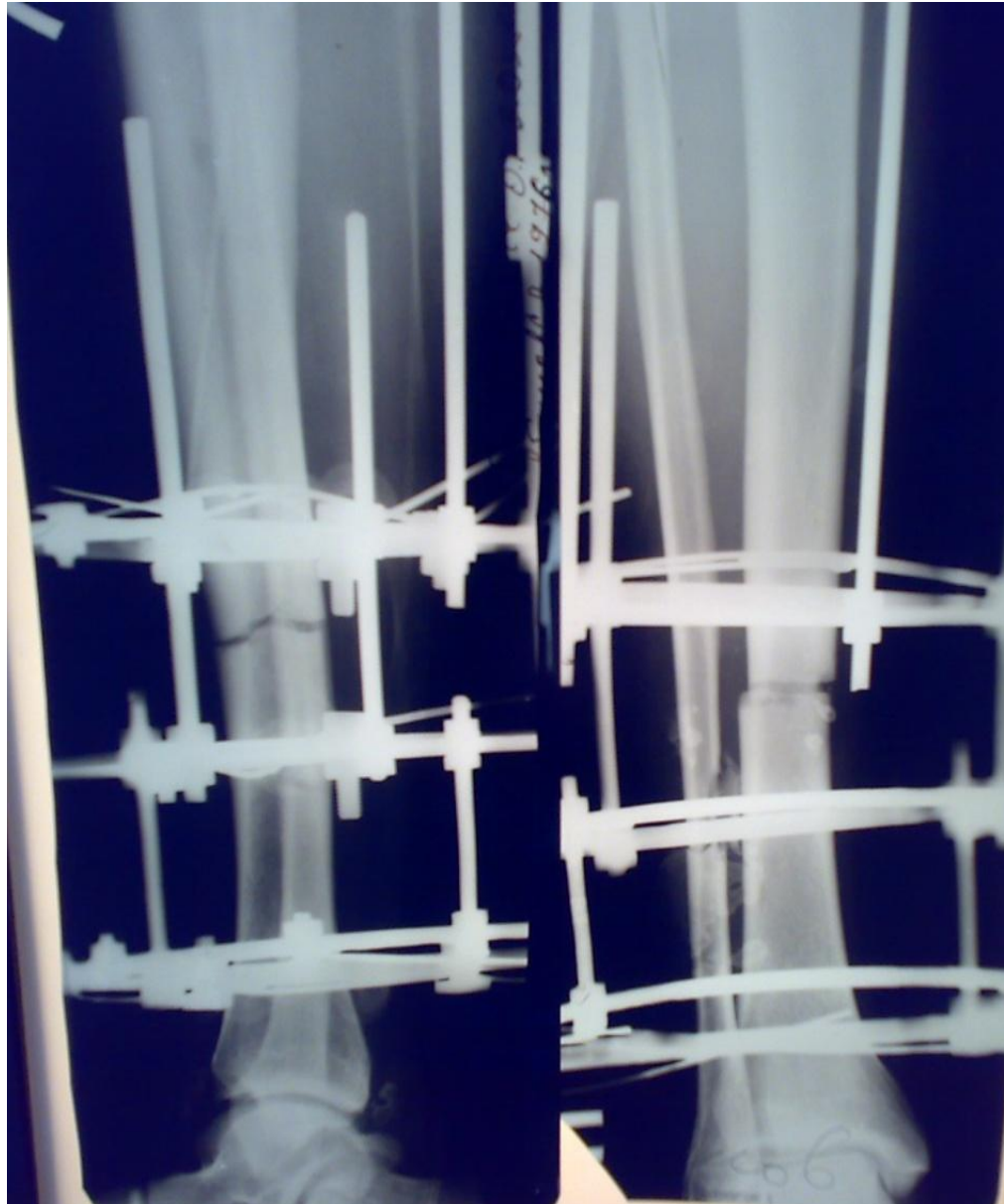



Сирақ
сүйектерінің
төменгі бөлігінің
қиғаш сынығының
сүйекішілік
құлыптамалы
остеосинтезі



Сирақ
сүйектерінің
төменгі бөлігінің
сынығының
сүйекүстілік
остеосинтезі

Сирақтың қос сүйегінің төменгі бөлігінің көлденең сынығының сүйекарқылы біздік остеосинтезі



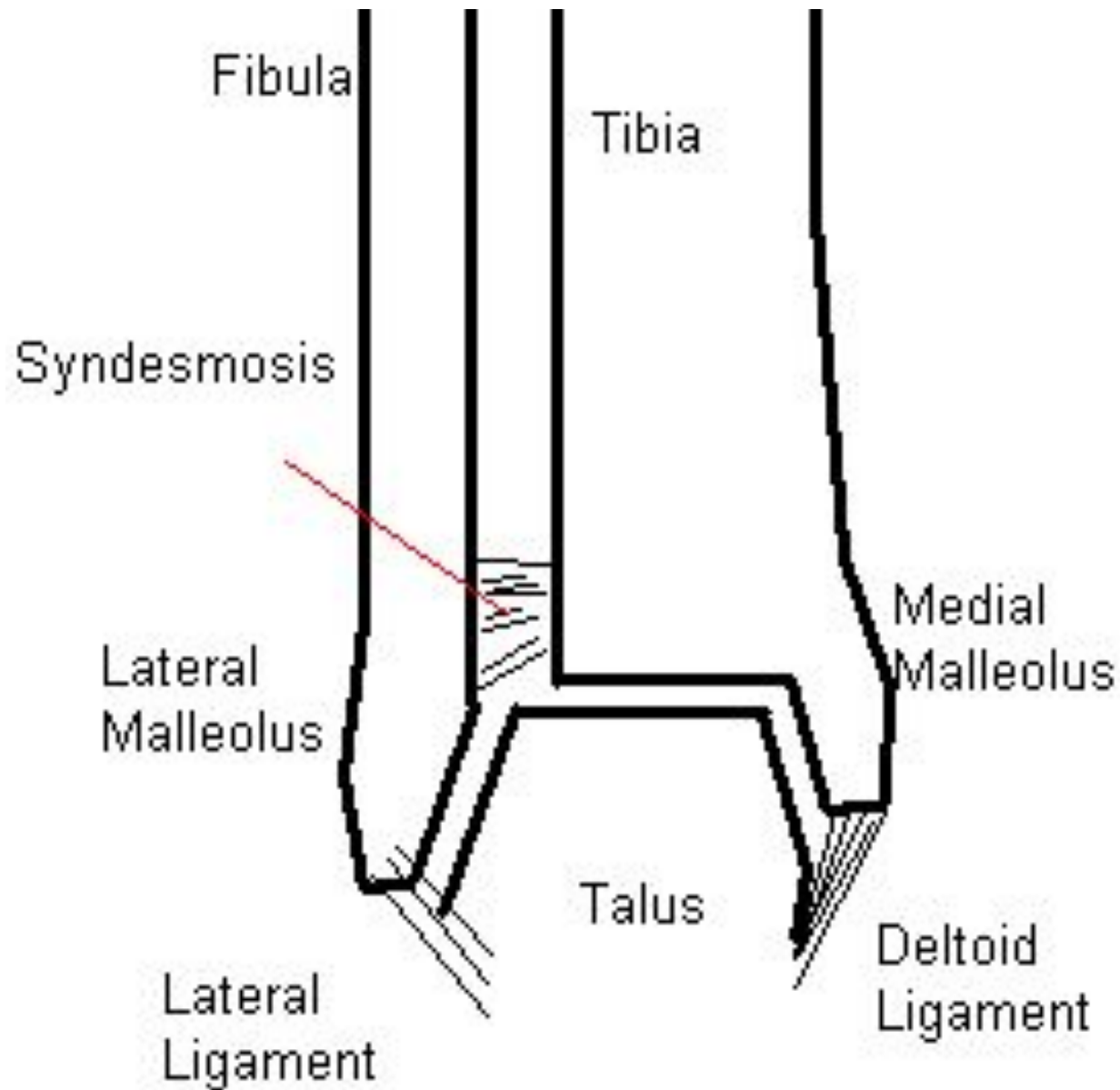


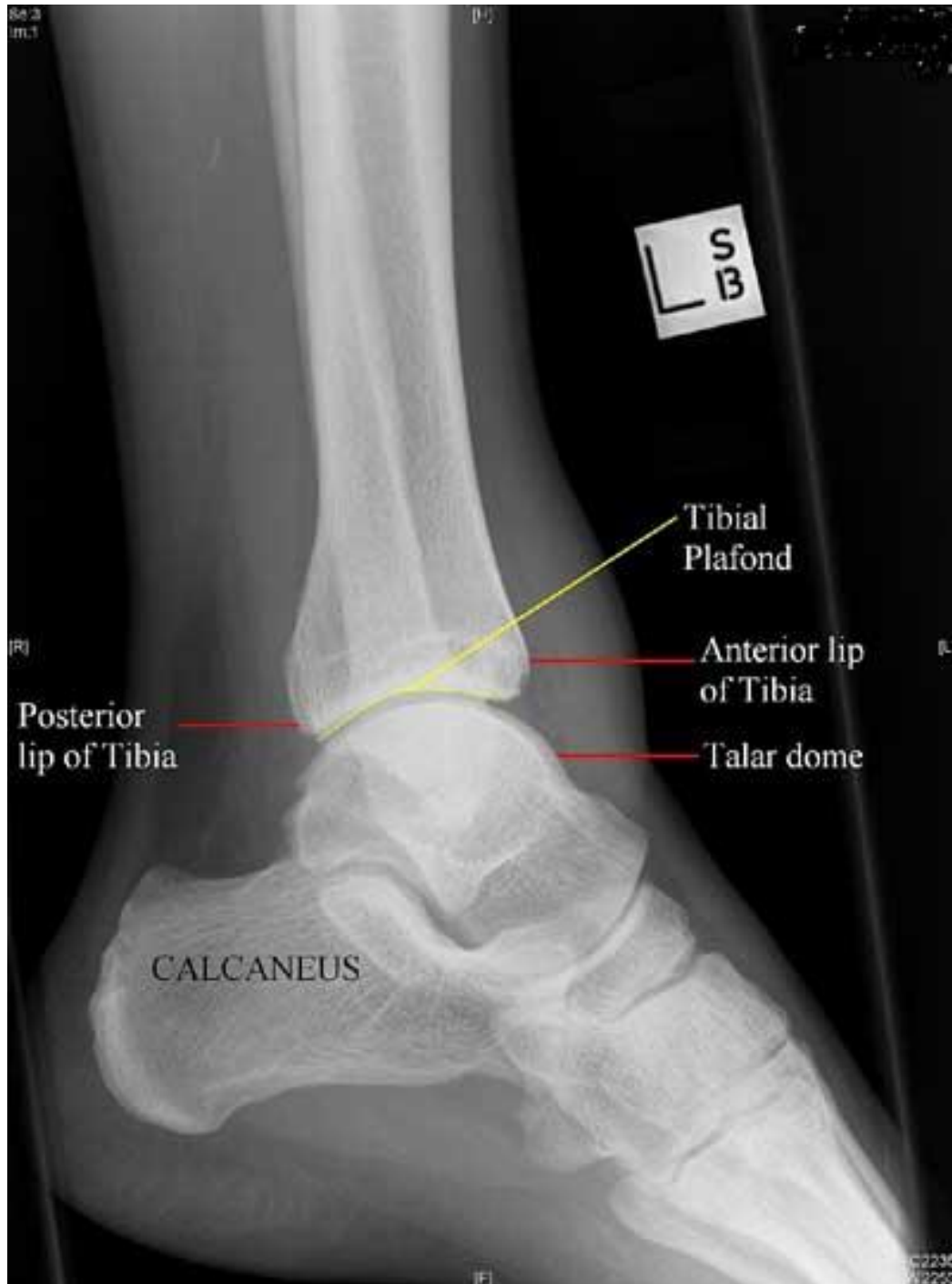Үлкен жіліктің
жоғарғы
бөлігінің қиғаш
сынығының
сүйекарқылы
стерженьдік
остеосинтезі

Сирақтабан буынының жарақаттары

- Пронациялық (пронация – абдукция, пронация – сыртқы ротация (эверсия))
- Супинациялық (супинация – аддукция, супинация – ішкі ротация (инверсия))

Негізгі анатомиялық элементтер





L
S
B

Tibial
Plafond

Anterior lip
of Tibia

Talar dome

Posterior
lip of Tibia

CALCANEUS

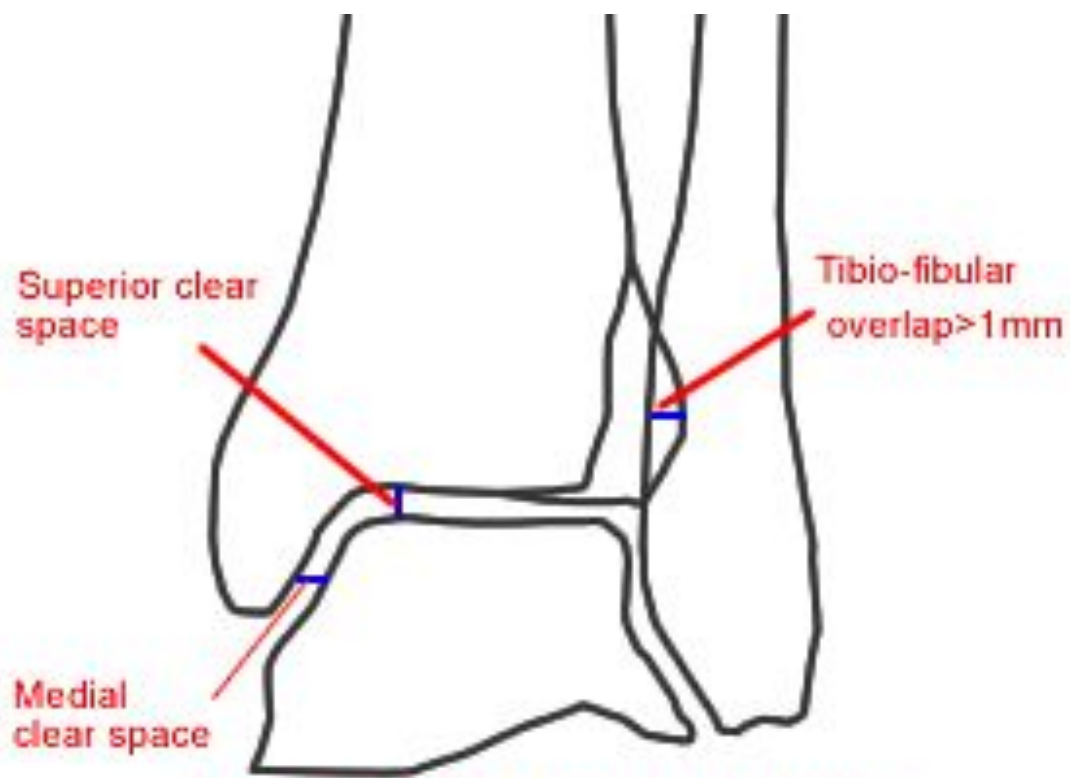86.3
m.1

[R]

0.3

E

02236
02237

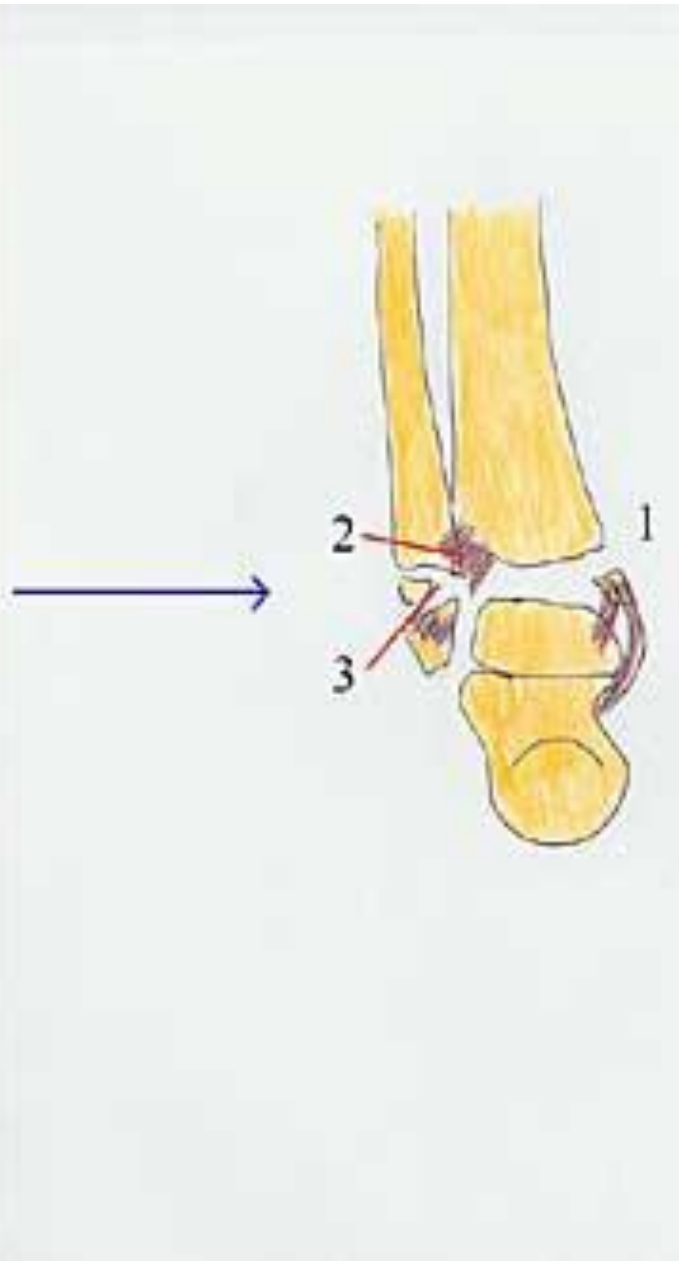
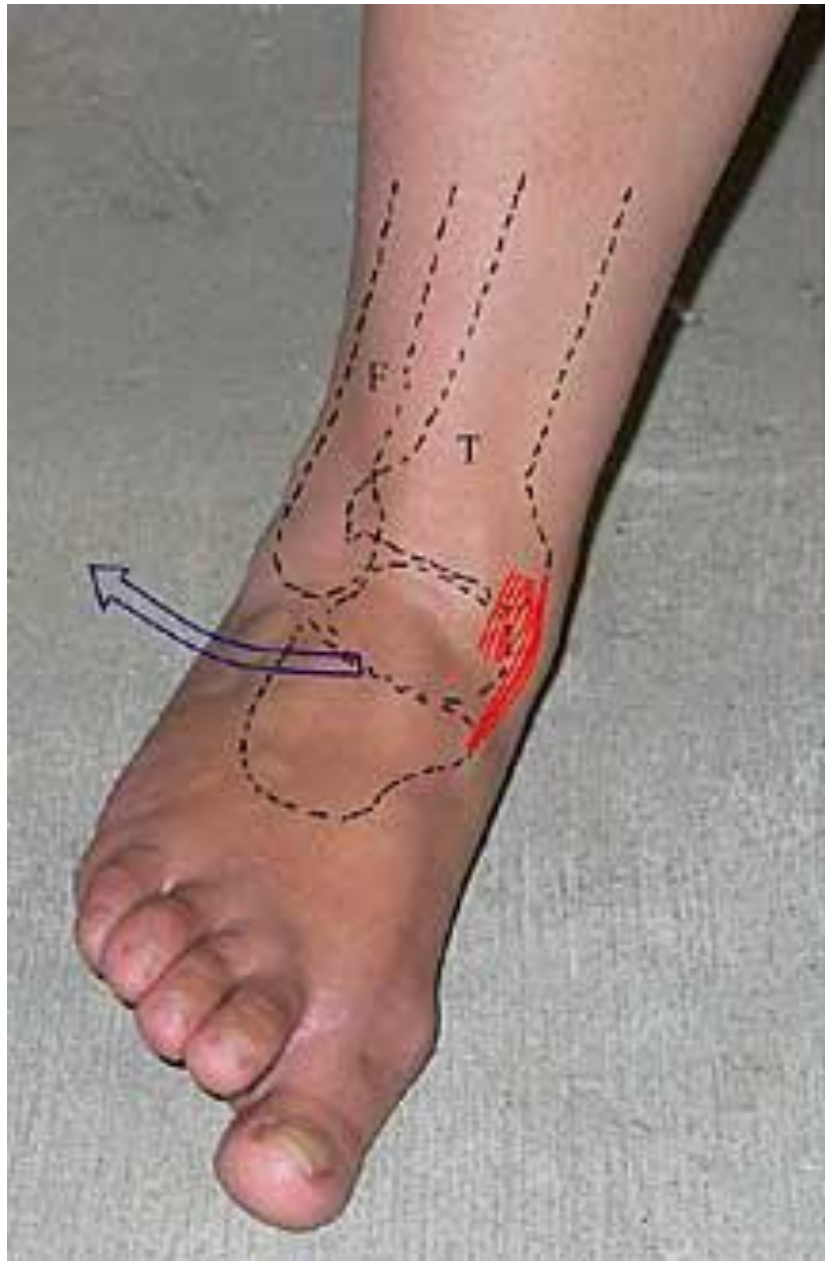


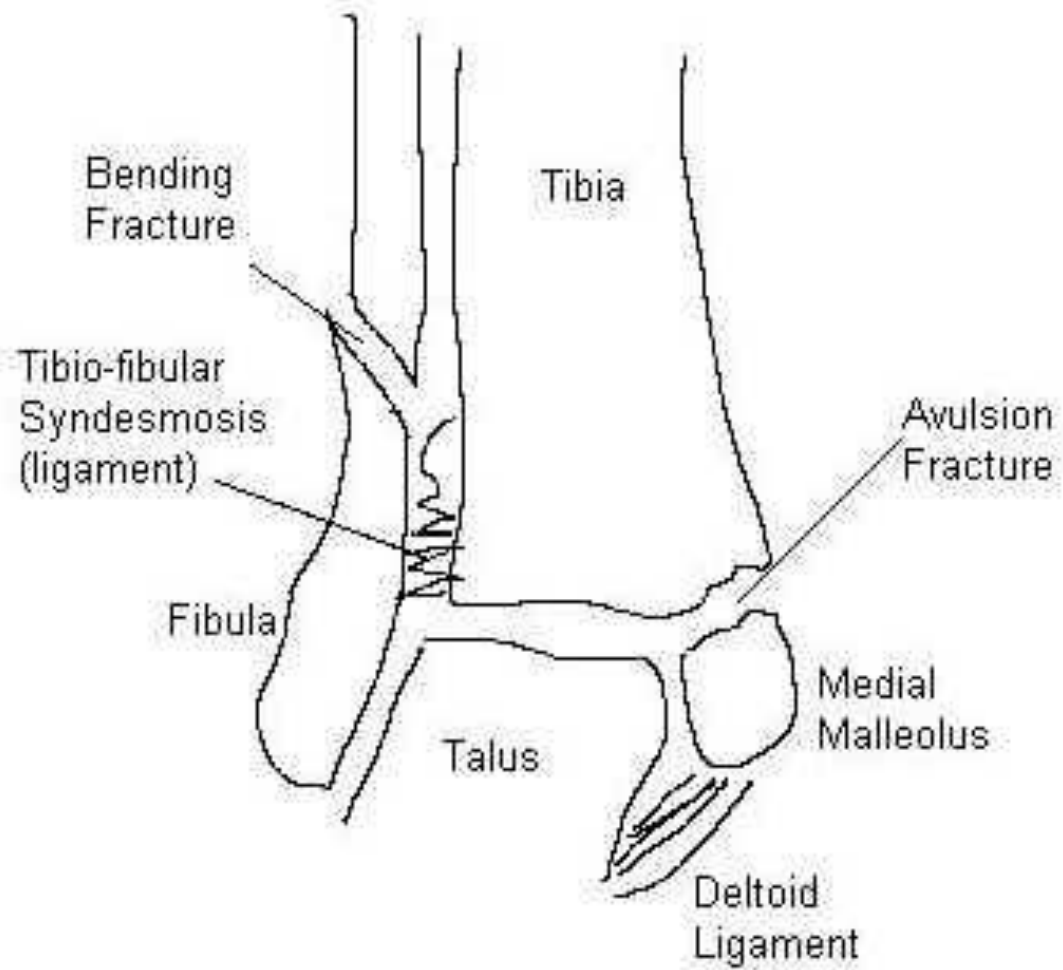
Medial clear space = superior clear space
Medial clear space < 4/5mm

Пронациялық

- *I кезең*
 - *Дельта тәрізді байламның жыртылуы немесе ішкі тобықтың жұлынып (көлденең) сынуы*
- *II кезең*
 - *Жілікаралық синдесмоздың жыртылуы*
- *III кезең*
 - *Сыртқы тобықтың синдесмоз деңгейінде қиғаш сынуы*
- *Аяқталған – 3 кезең, 2 немесе 1 кезең - аяқталмаған*

Пронациялық механизм



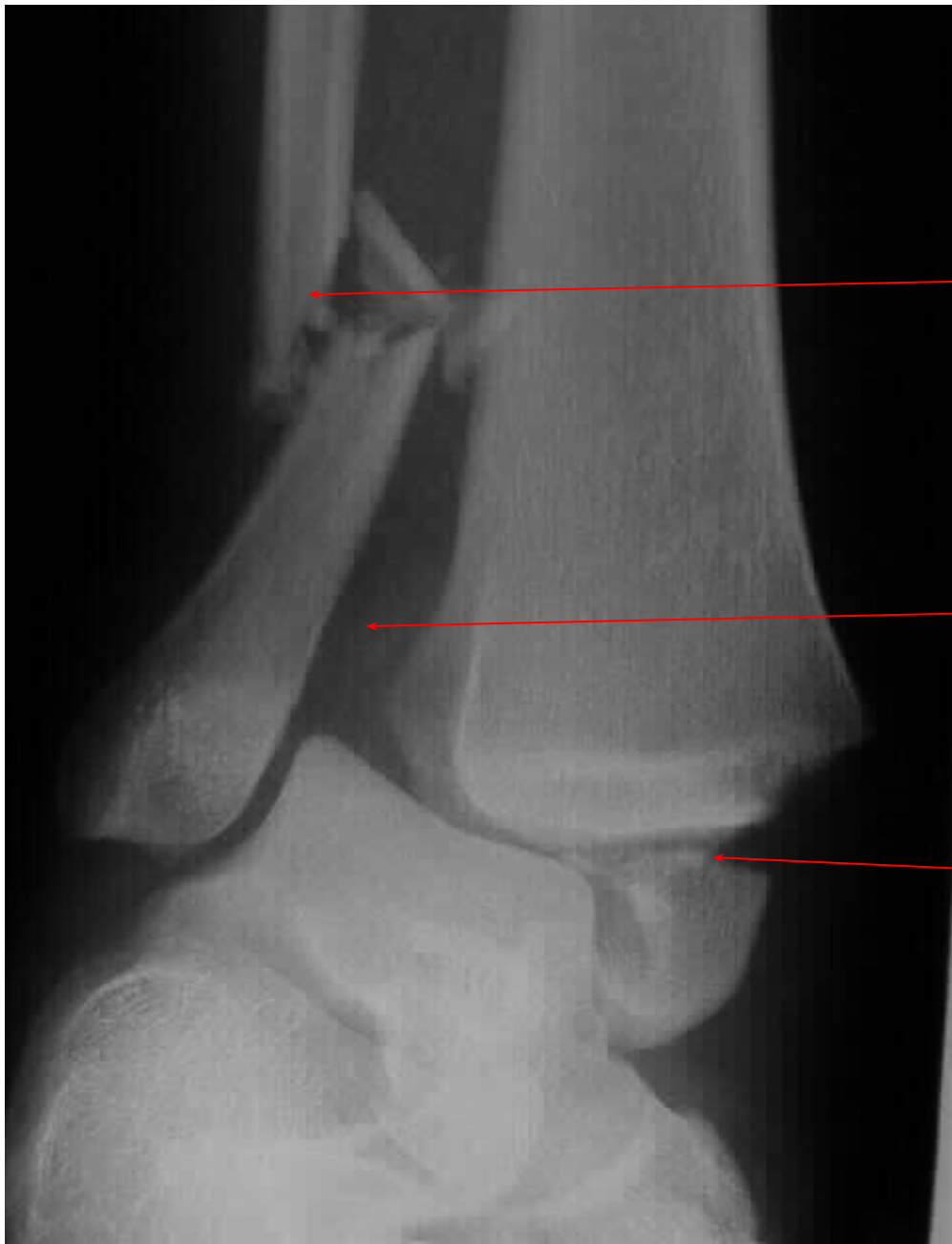



Сыртқы тобықтың
сынығы

жілікаралық
сіндесмоз
жыртылуы

дельта тәрізді
байлам
жыртылуы

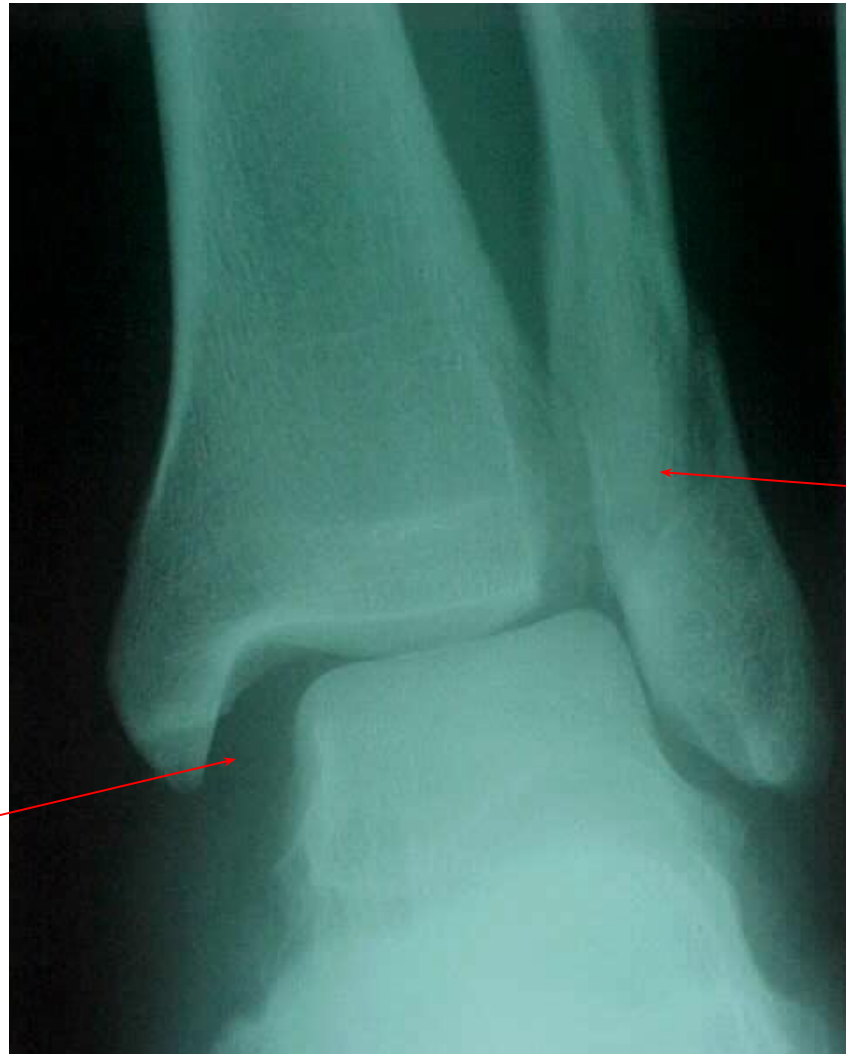

Сыртқы тобықтың
сынығы

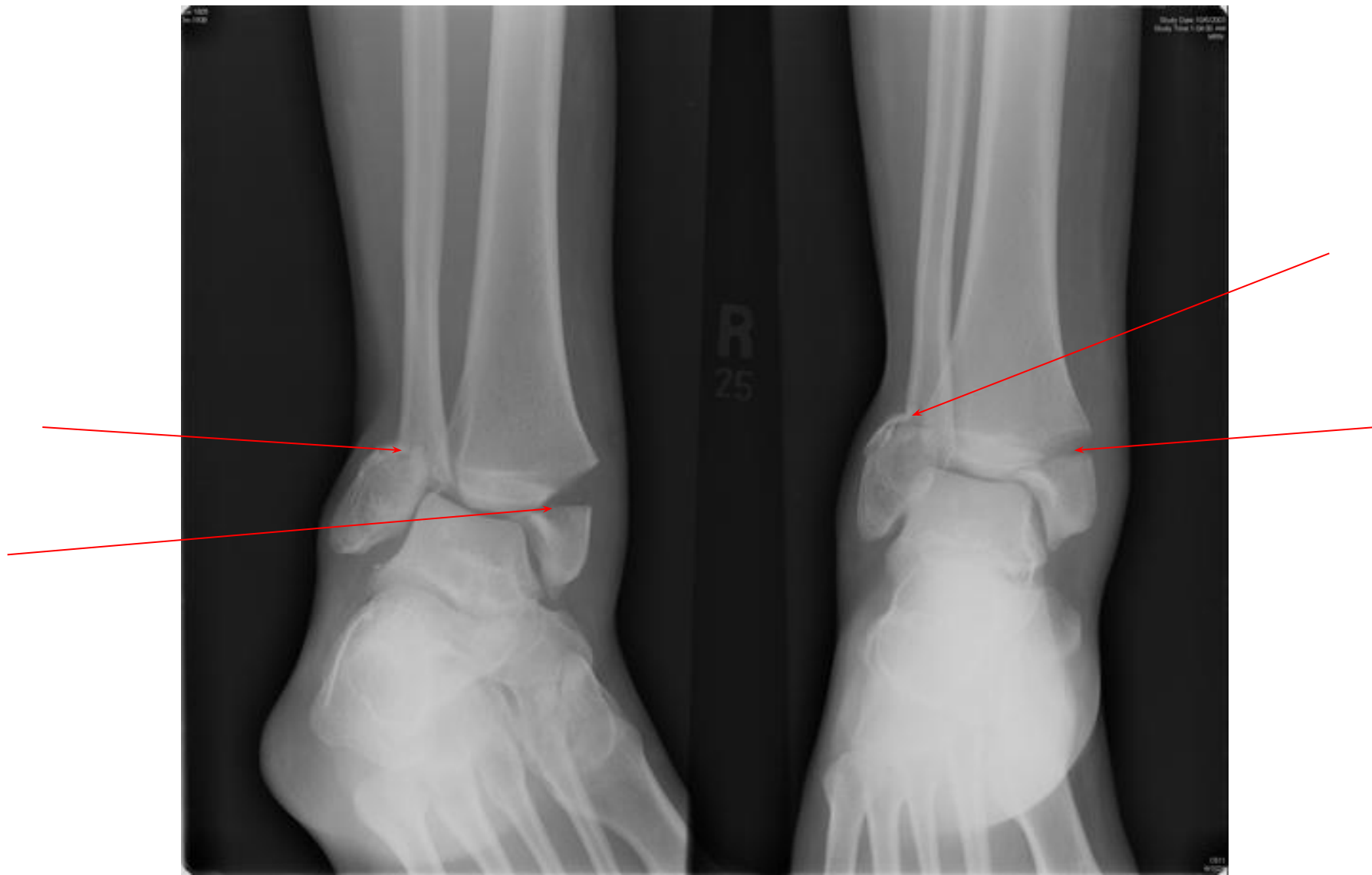
жілікаралық
сіндесмоз
жыртылуы

дельта тәрізді
байлам
жыртылуы

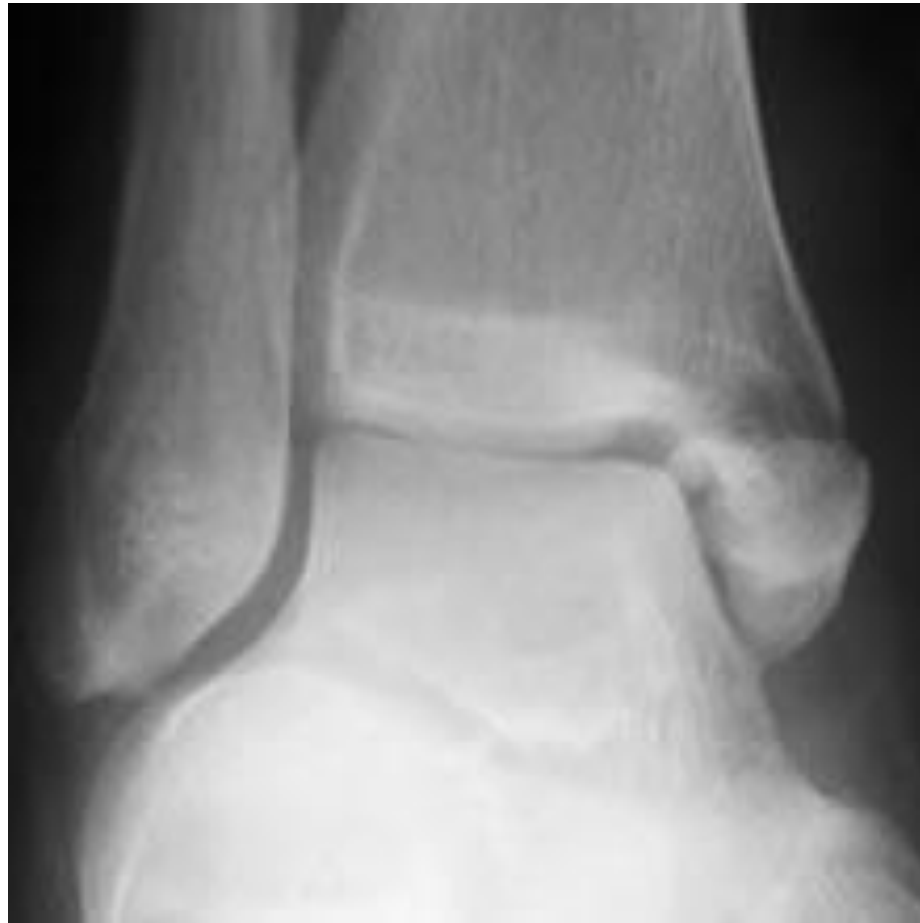Сыртқы тобықтың сынығы
жілікаралық синдесмоз жыртылуы
дельта тәрізді байлам жыртылуы



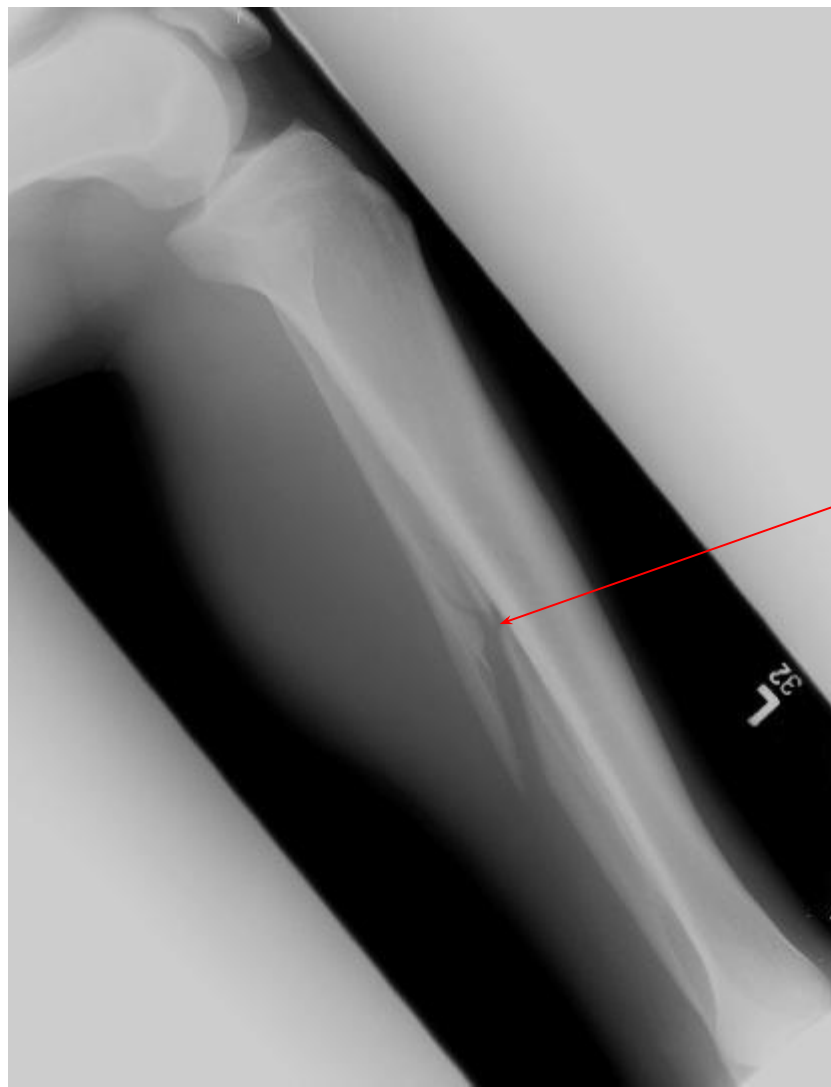
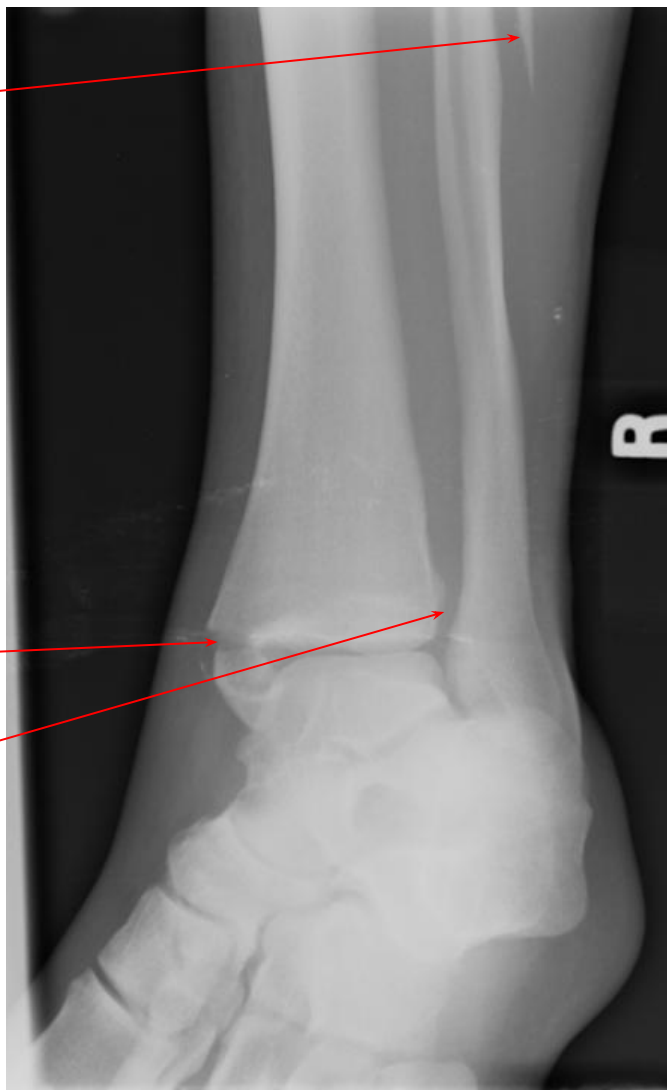
Екі жақтан ішкі және сыртқы тобықтардың
сынығы, табанның сыртқа жартылай шығуы.



Ішкі тобықтың жекеленген сынығы



Мезоннев жарақаты – ішкі тобықтың сынығы, жілікаралық синдесмоз және сүйекаралық мембрана жыртылуы, кіші жіліктің ортаңғы бөлігінің сынығы



Суфинациялық

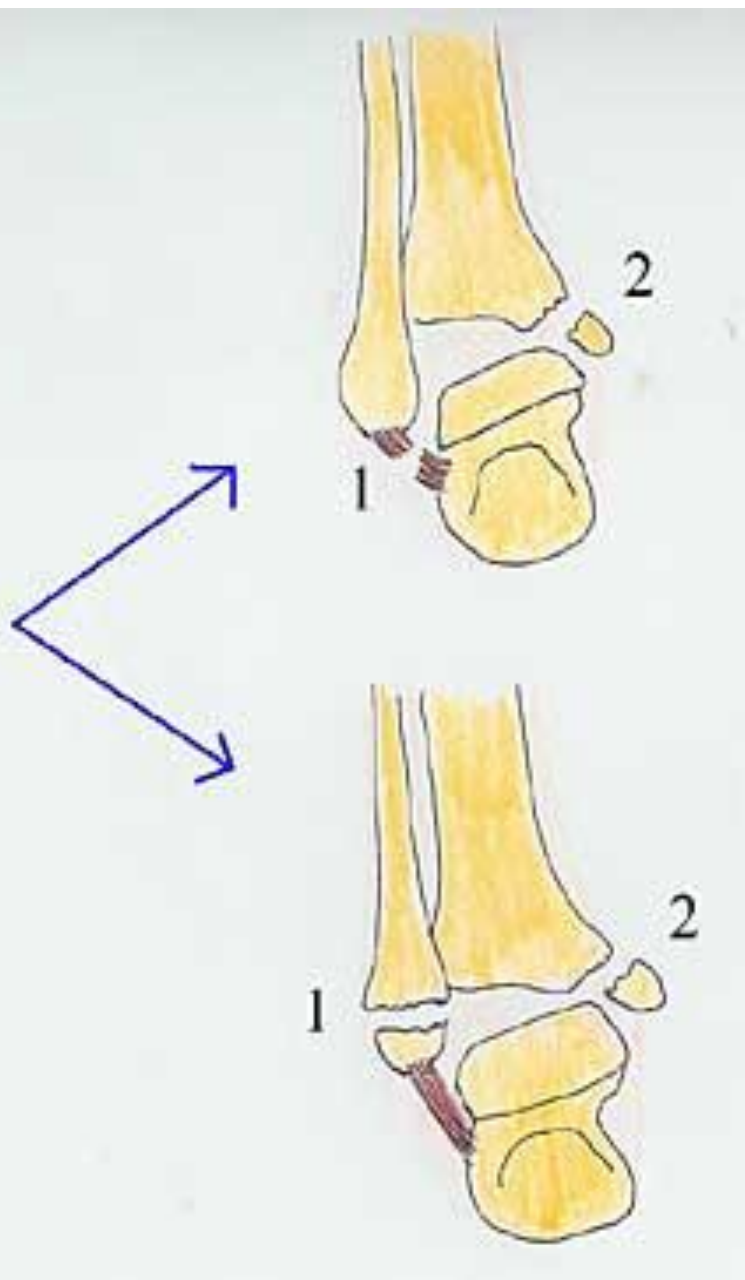
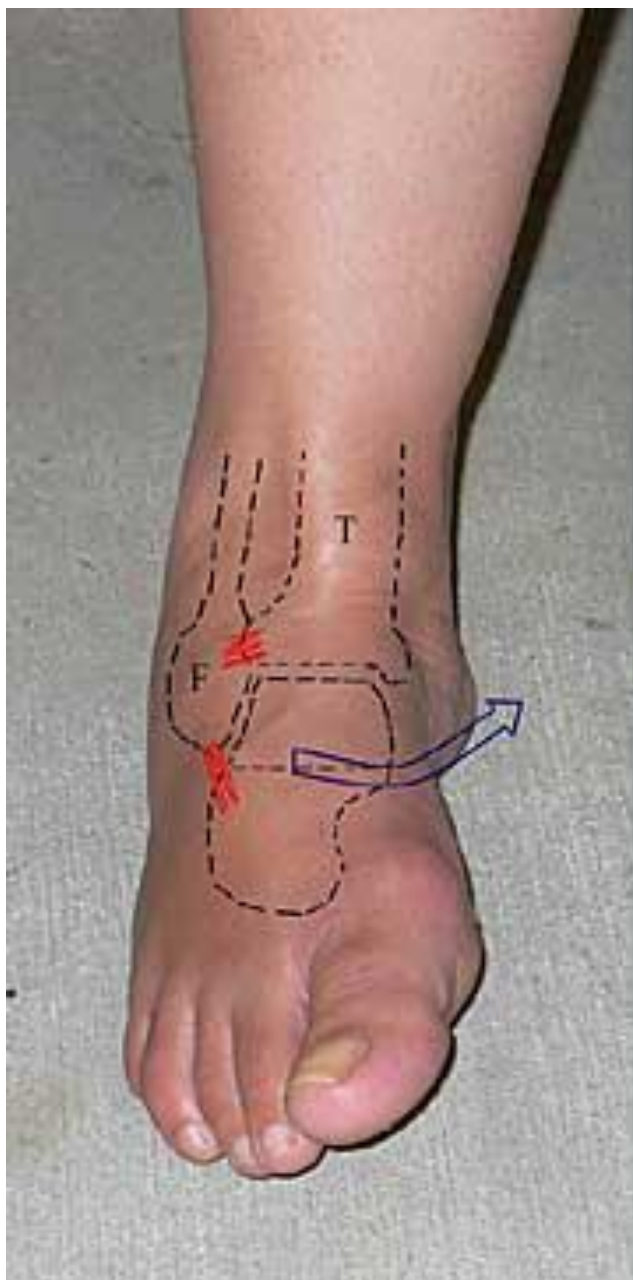
I кезең

- Өкше-кіші жіліктік (сыртқы) байлам немесе сыртқы тобықтың синдесмоз асты сынығы

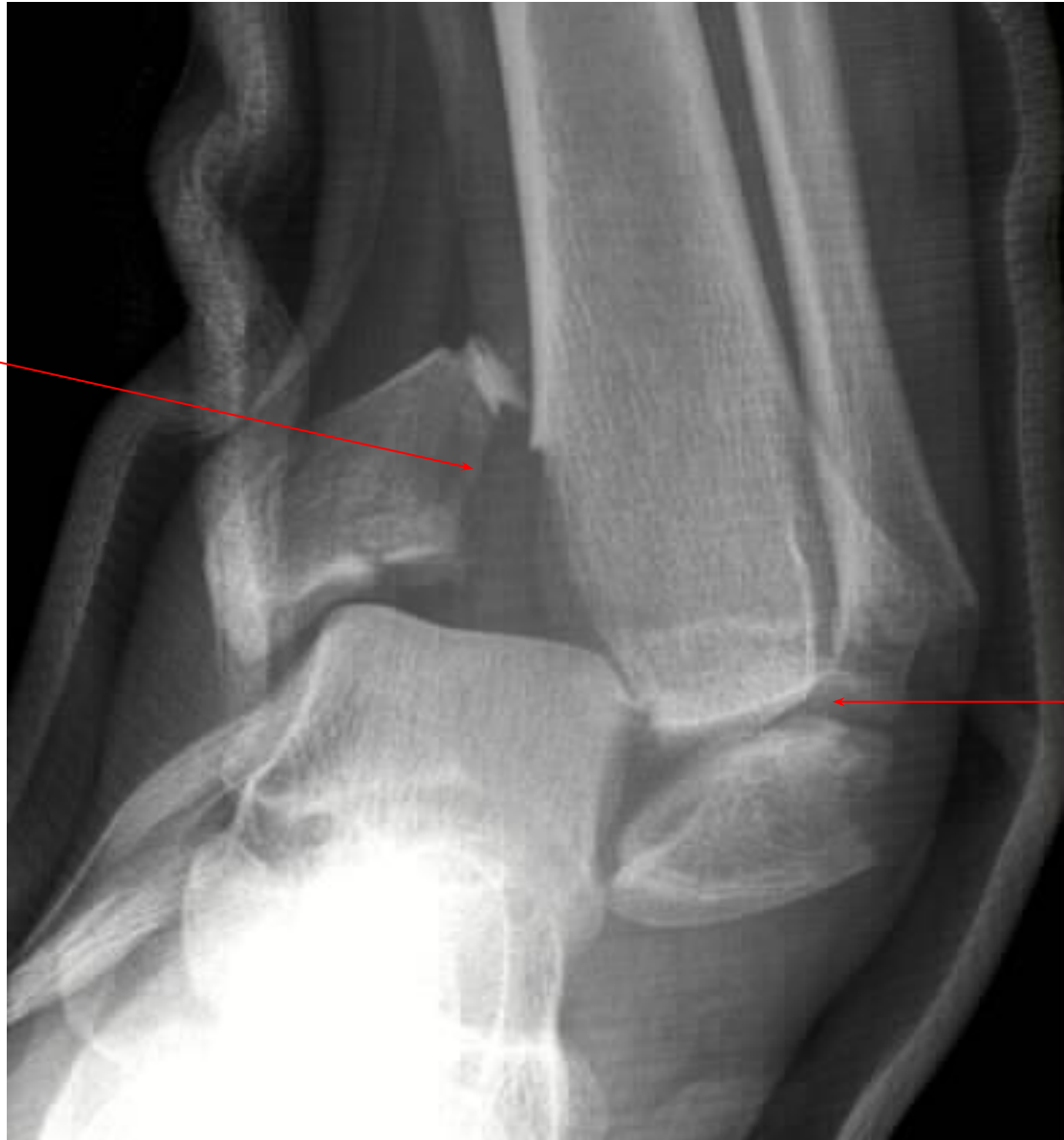II кезең

- ішкі тобықтың вертикалдық (қиғаш) сынығы

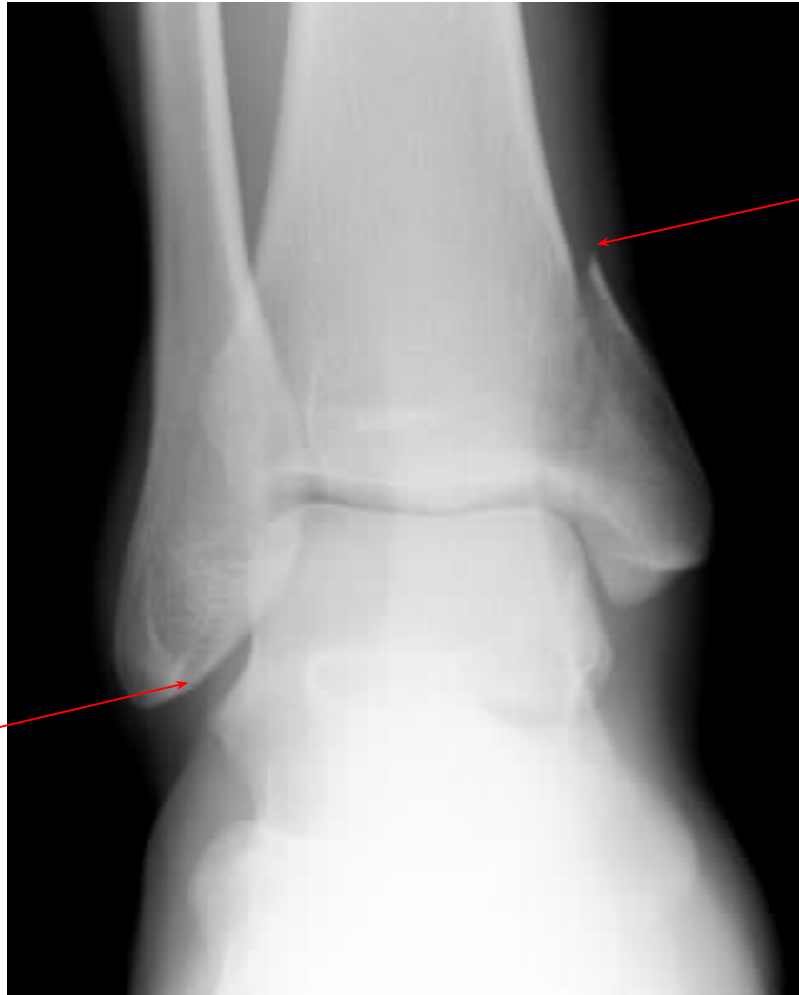Супинациялық механизм



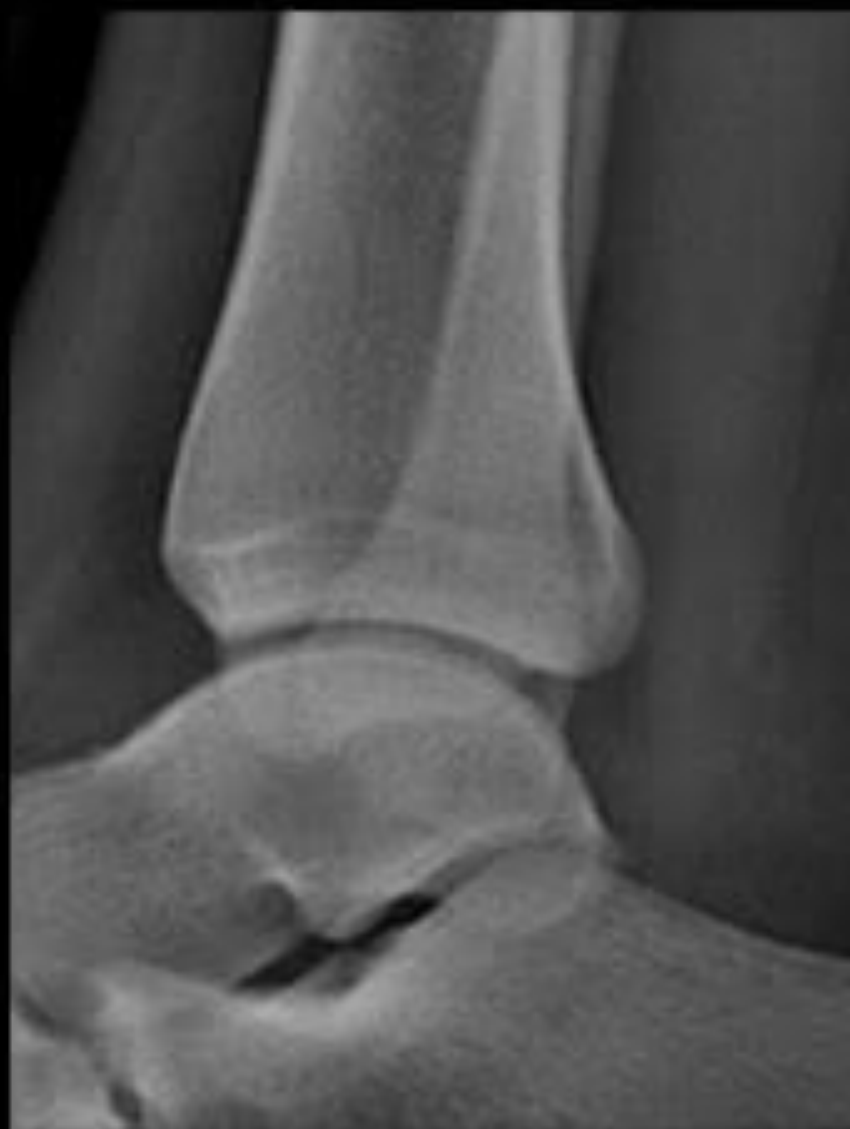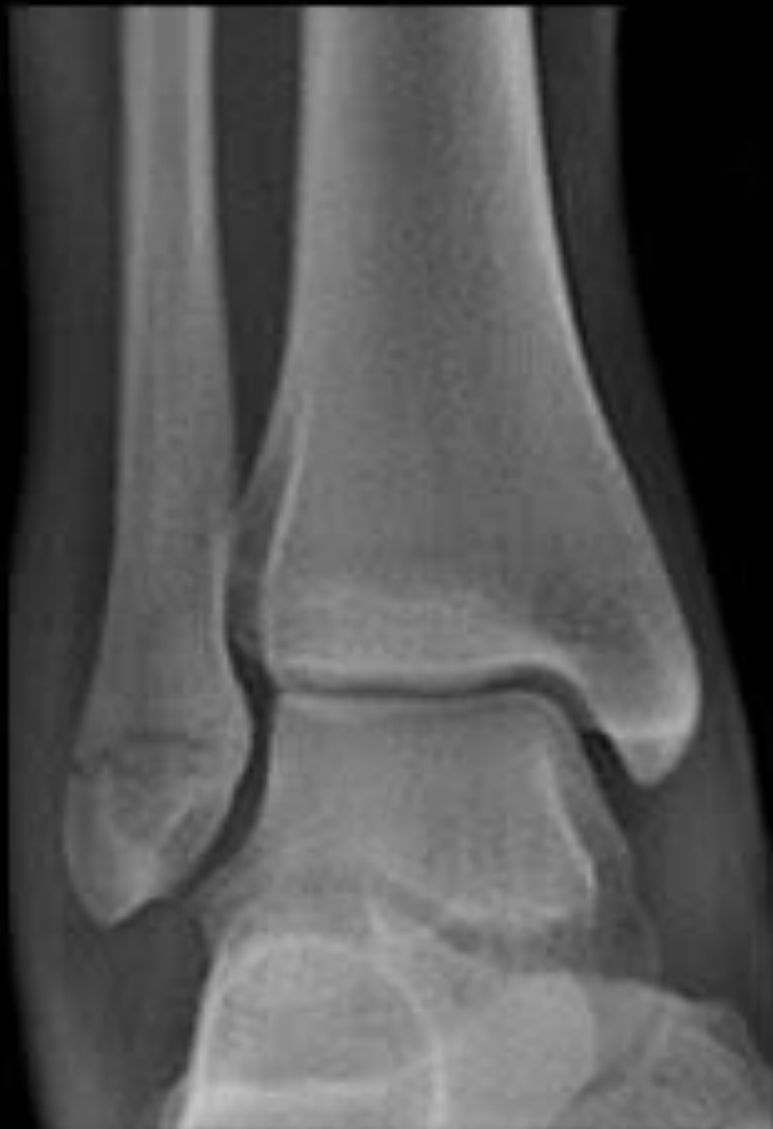Қос тобықтың супинациялық сынығы, табанның ішке шығуы



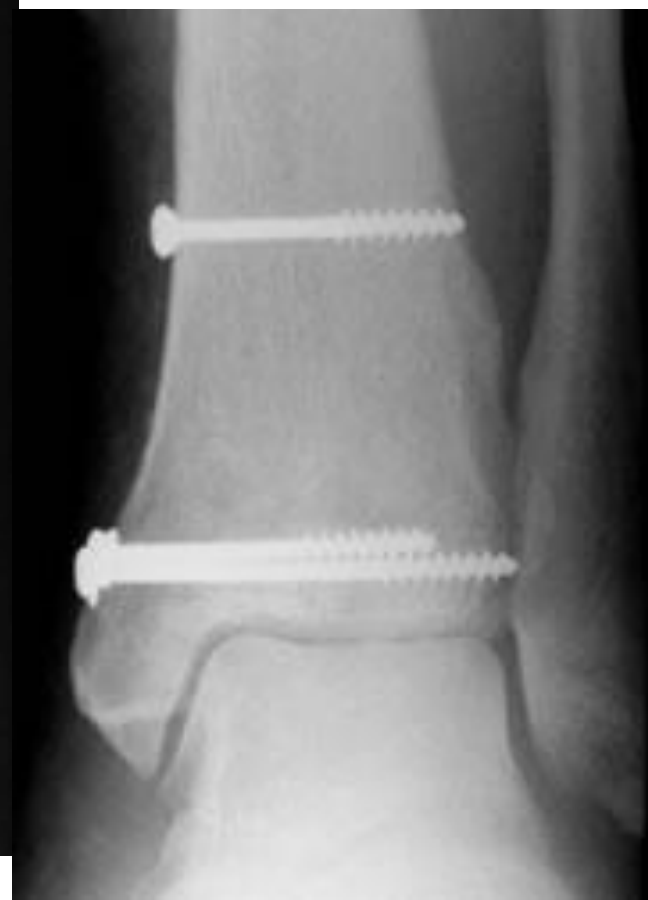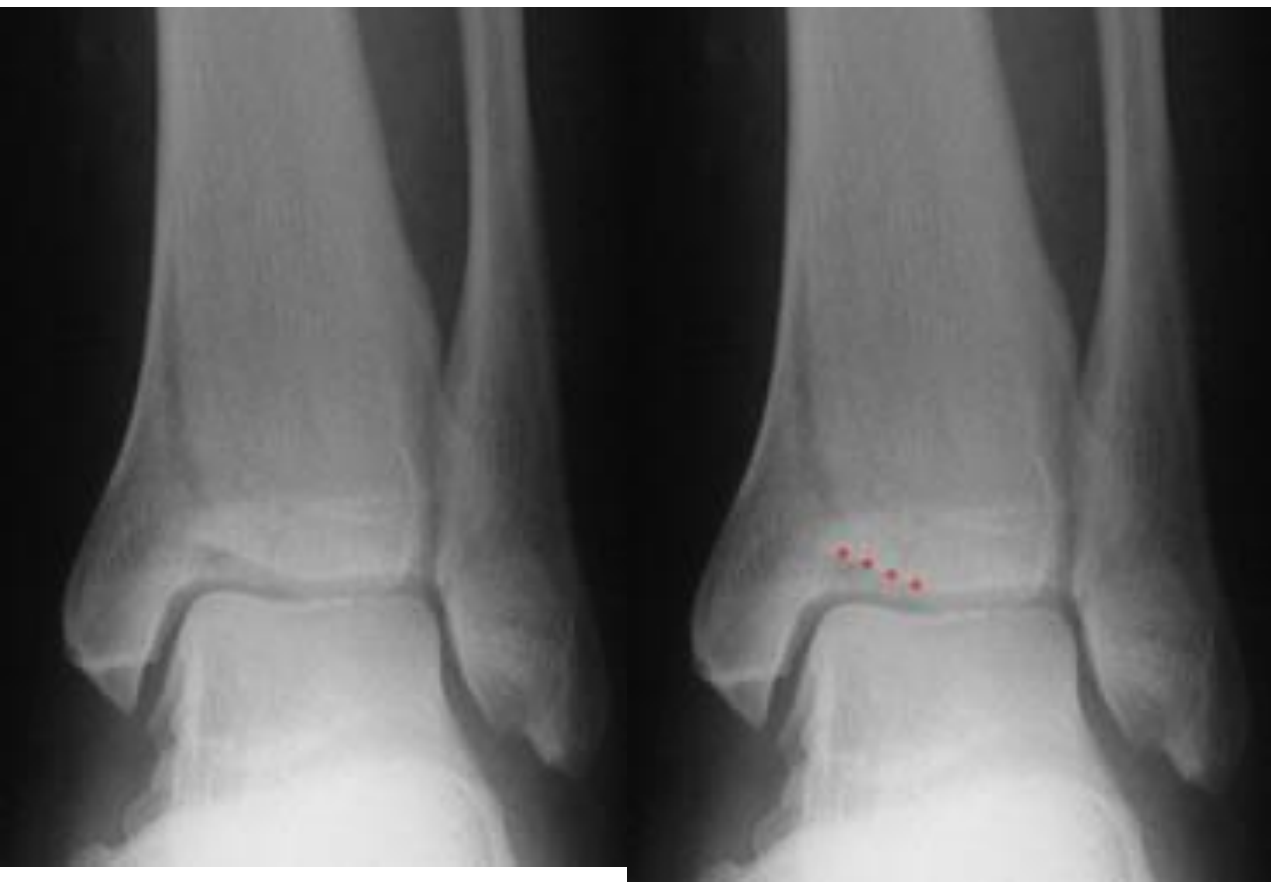*Өкше-кіші жіліктік байламның
жыртылуы, ішкі тобықтың сынығы,
табанның ішке жартылай шығуы*



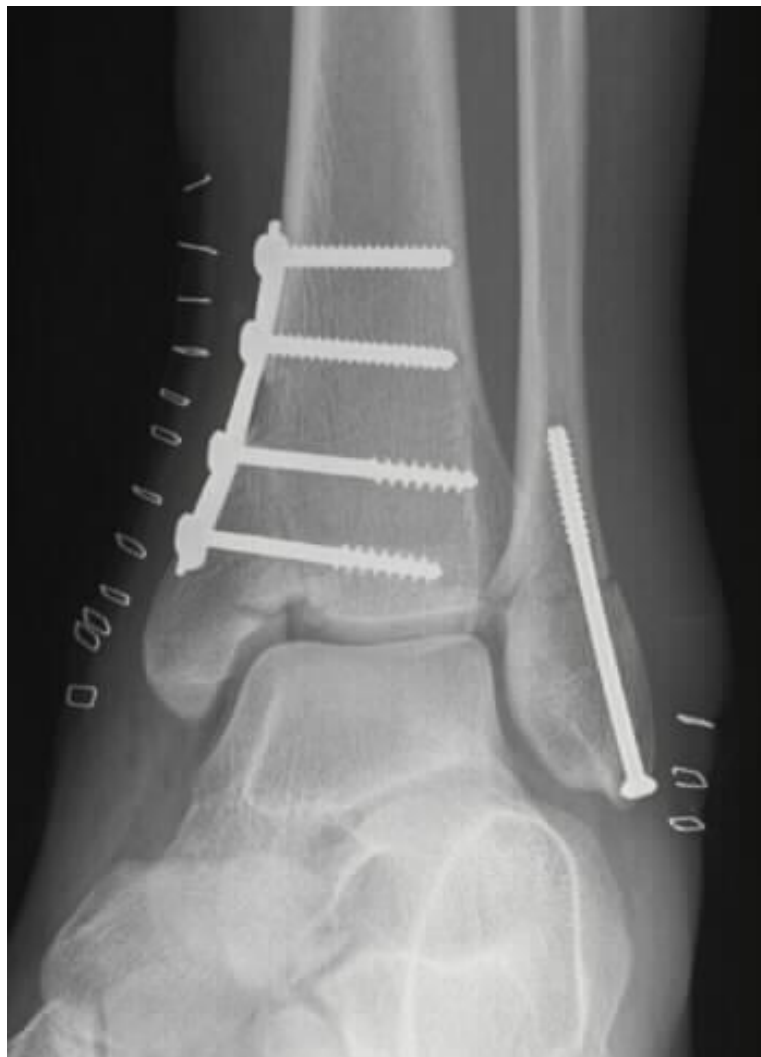Сыртқы тобықтың жекеленген сынығы



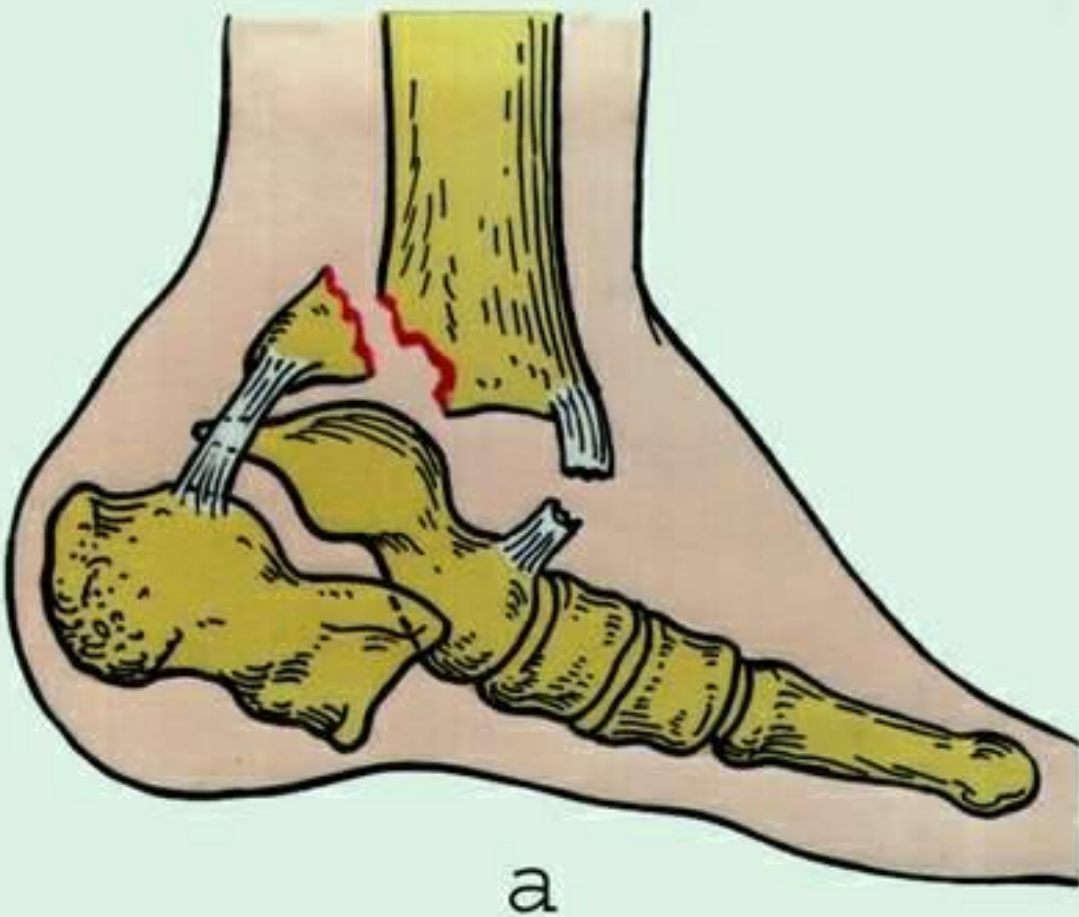
Буын бетінің жаншылуымен ішкі тобықтың сынуы және сыртқы байламның жыртылуы



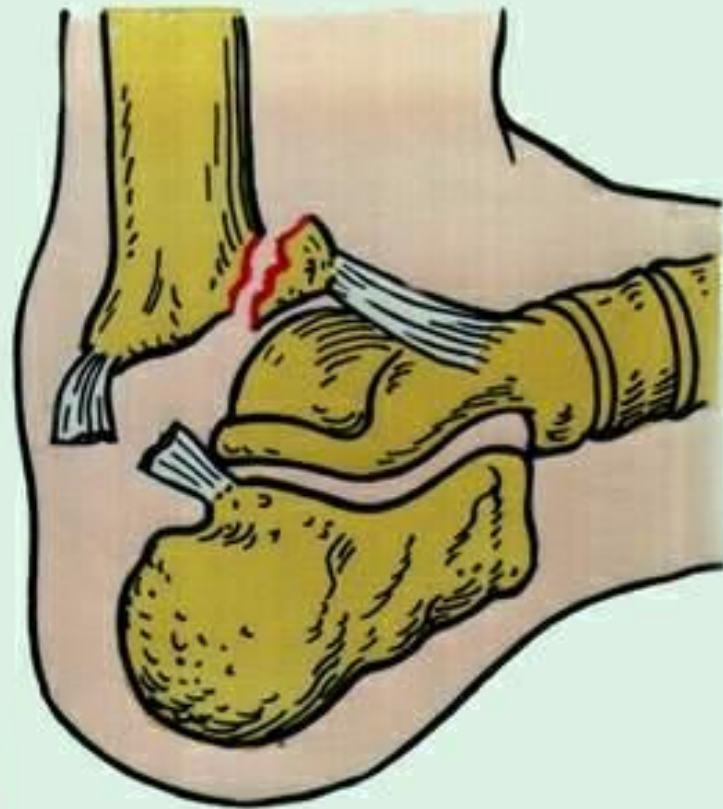
Супинациялық жарақатты оперативтік бекіту



Үлкен жіліктің алдыңғы немесе артқы шетінің сынығы

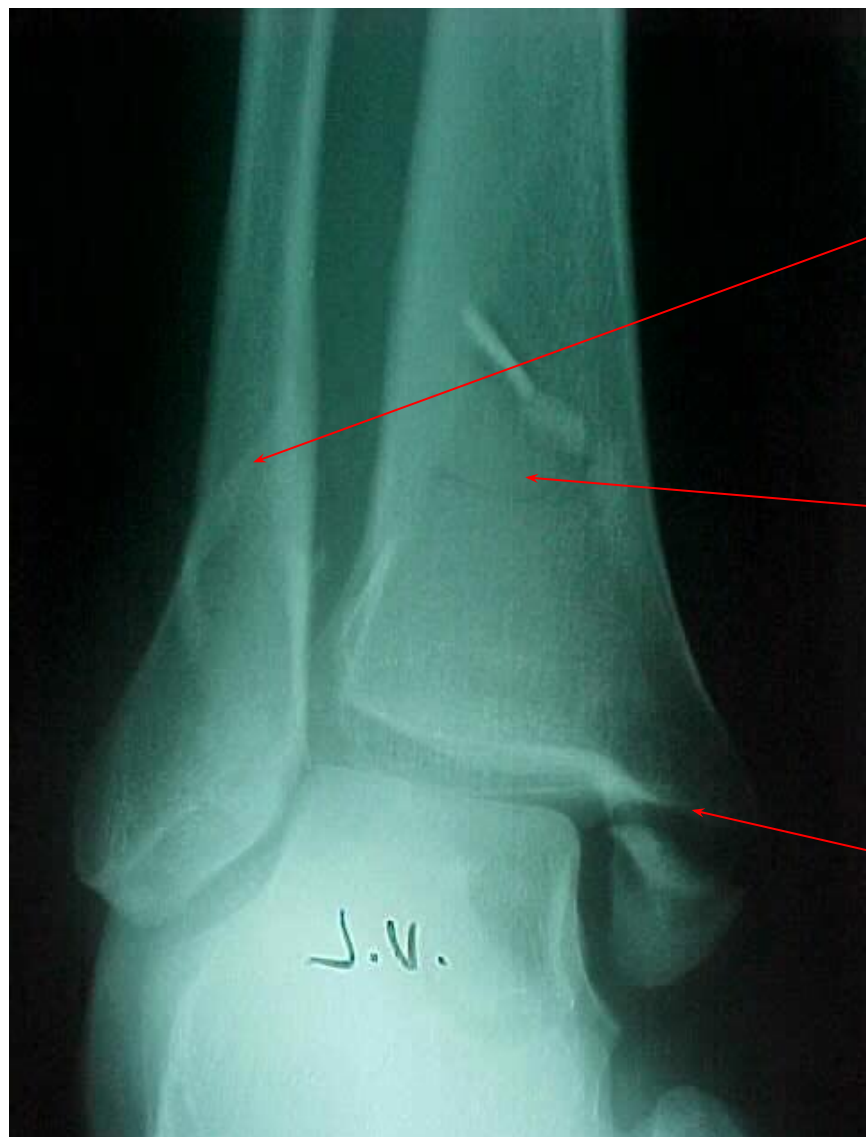
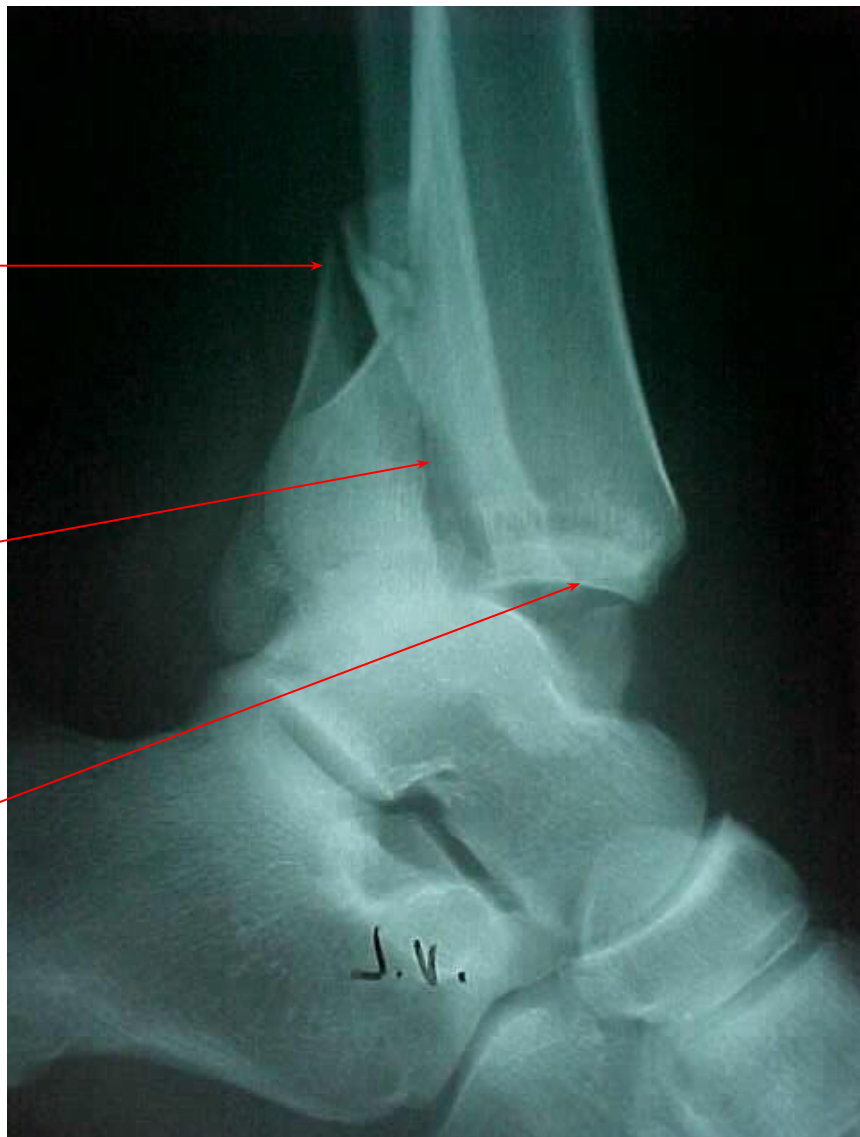
a



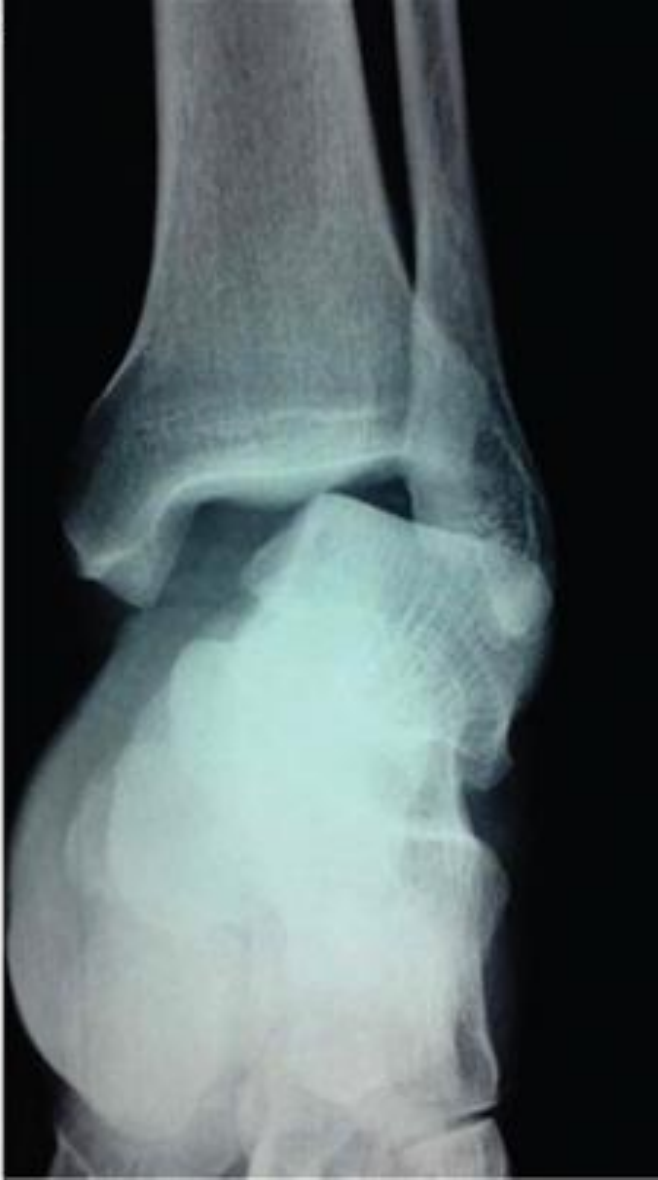b

Үш тобықтық сынық – сыртқы, ішкі тобықтардың
сынығы, үлкен жіліктің артқы шетінің сынығы,
табанның артқа шығуы

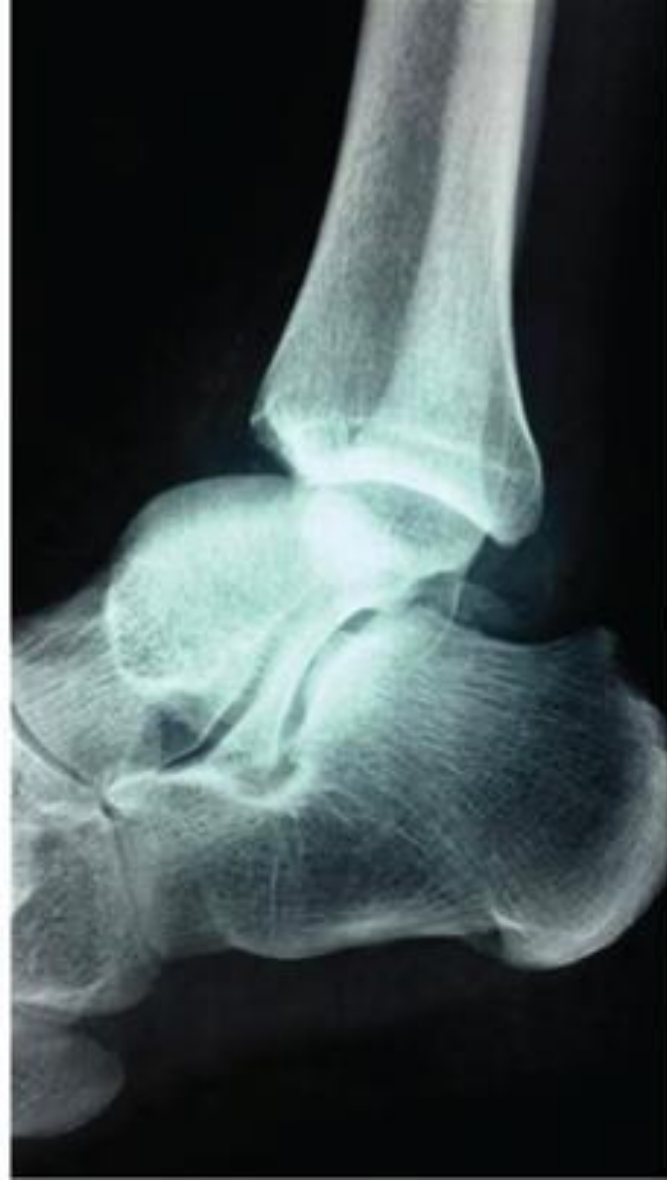

Табанның алдыға шығуы

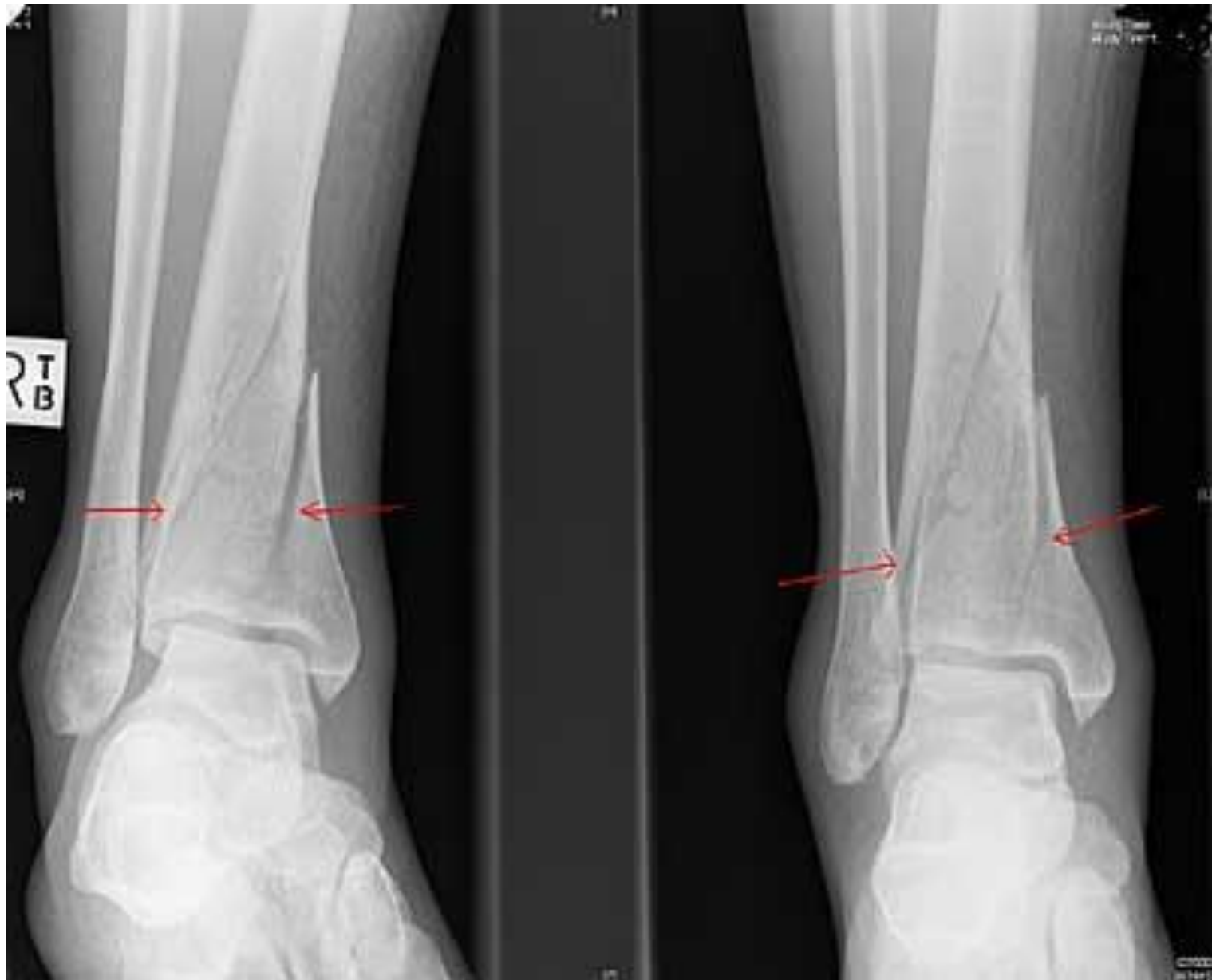A



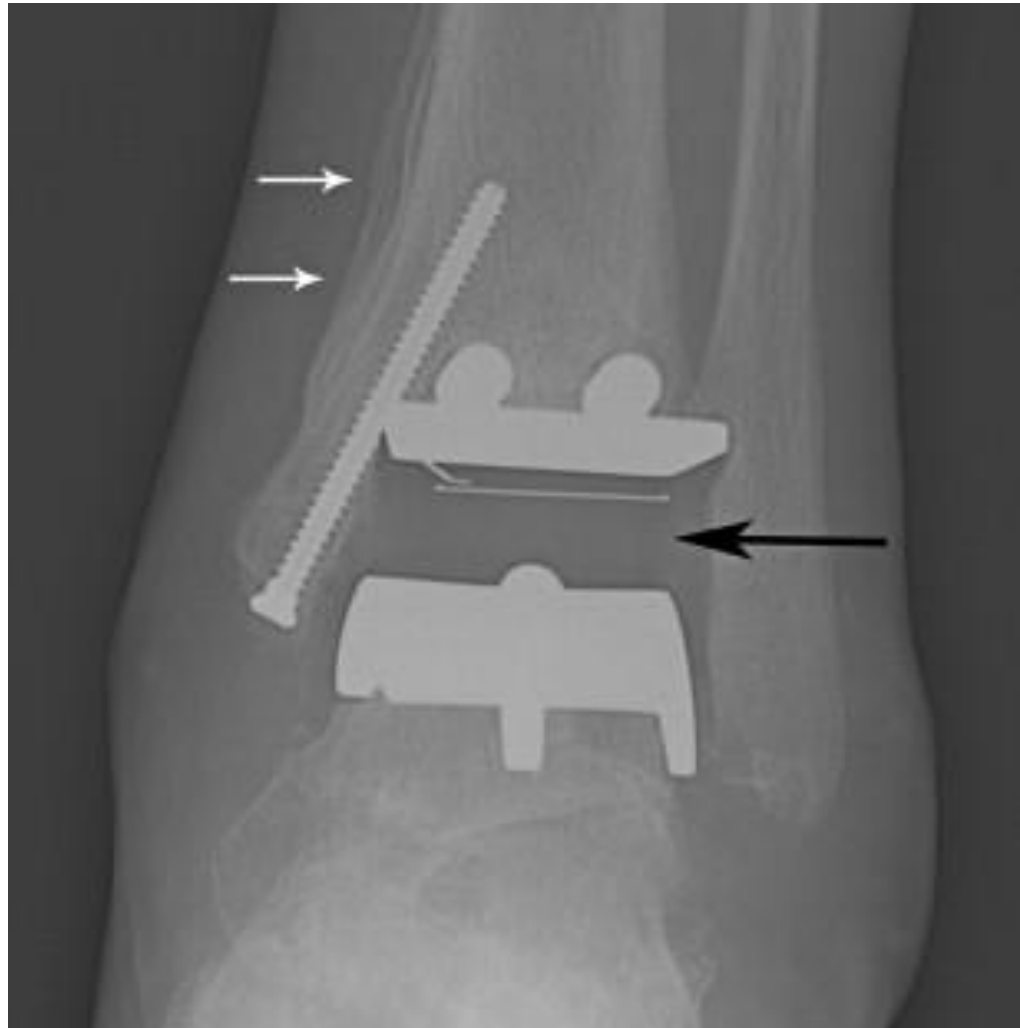
B



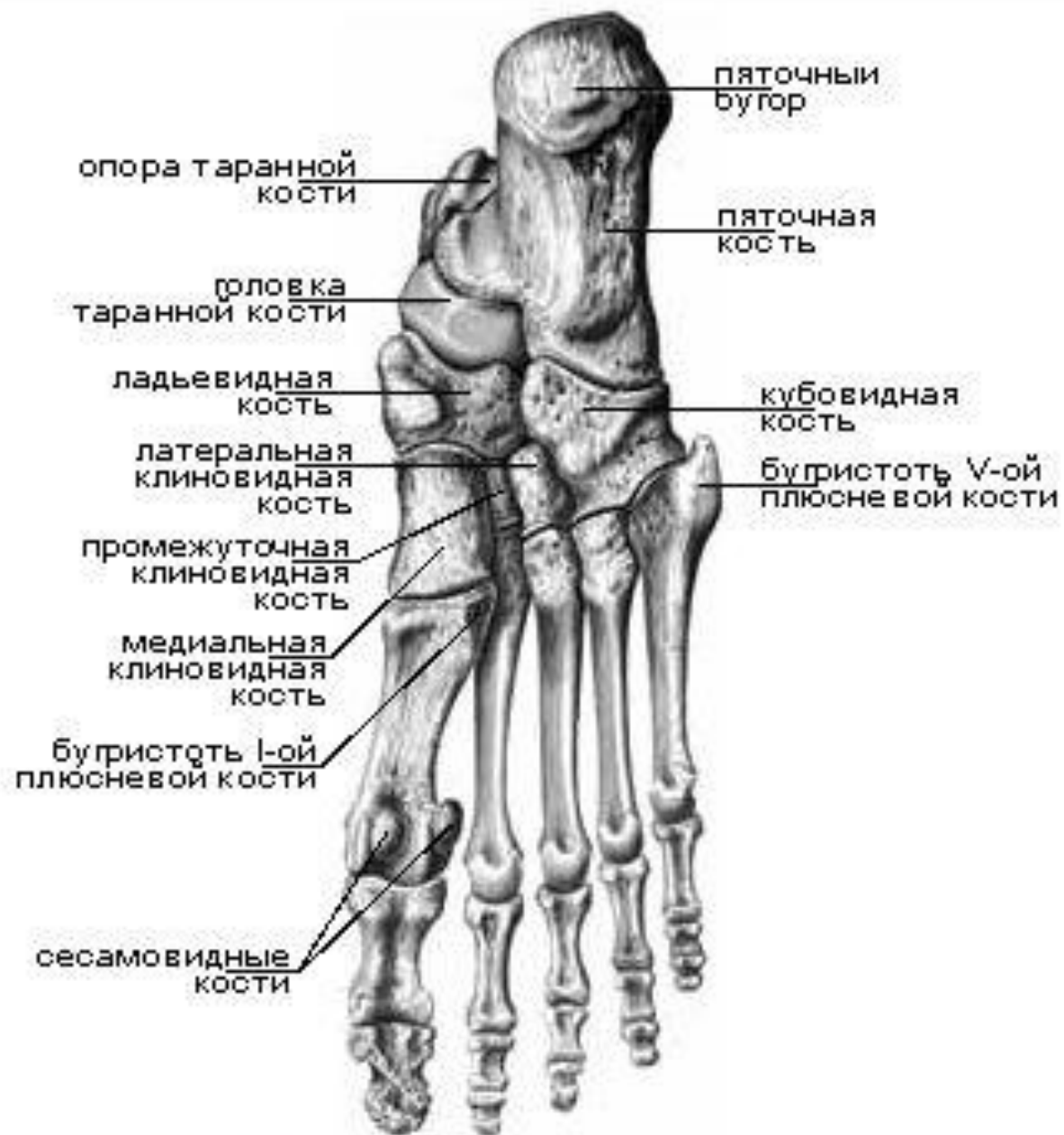
Үлкен жіліктің пилонаның сынығы



Сирақтабан буынын эндотротездеу



Табан жарақаттарының рентген - диагностикасы



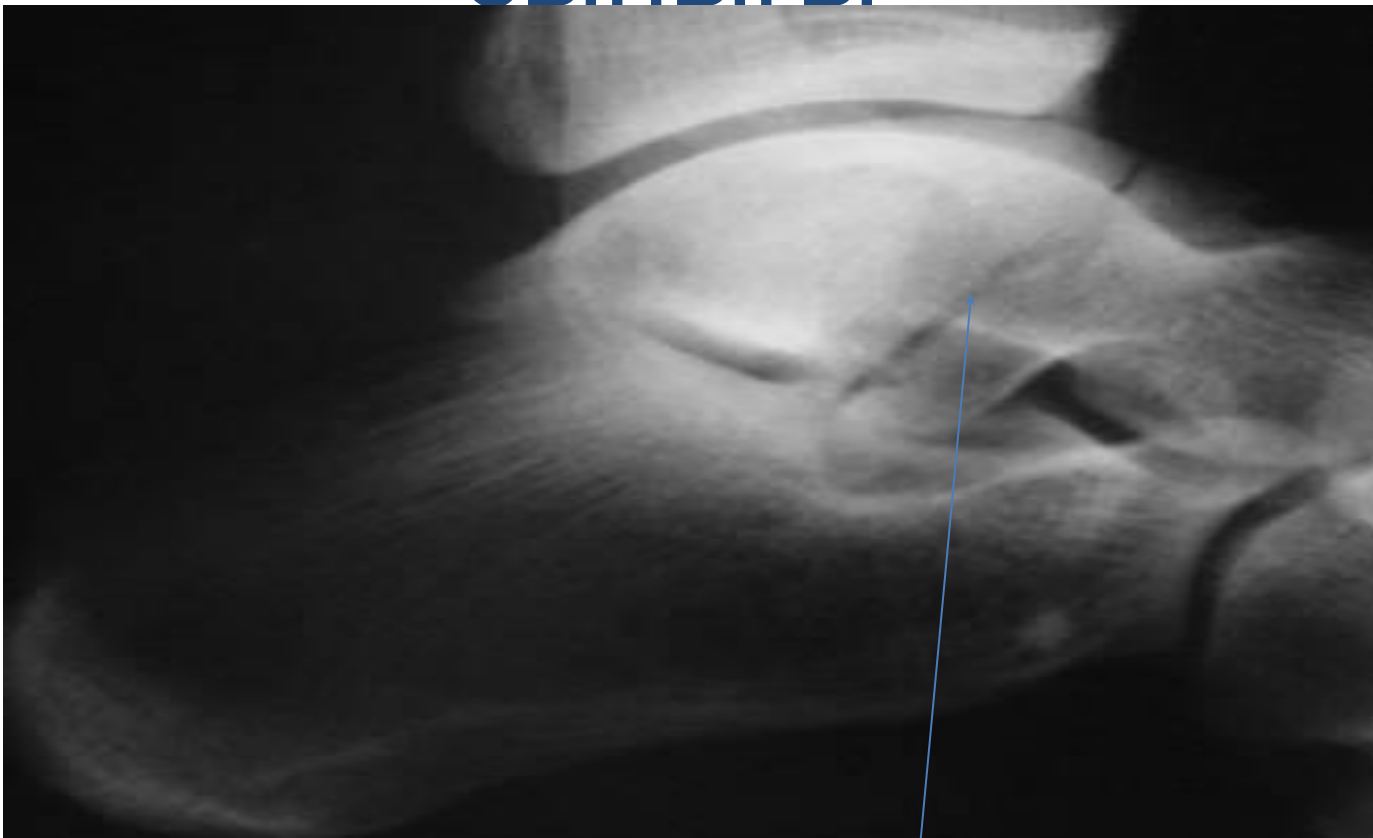
Кости стопы, правой.
Подошвенная сторона (вид снизу).

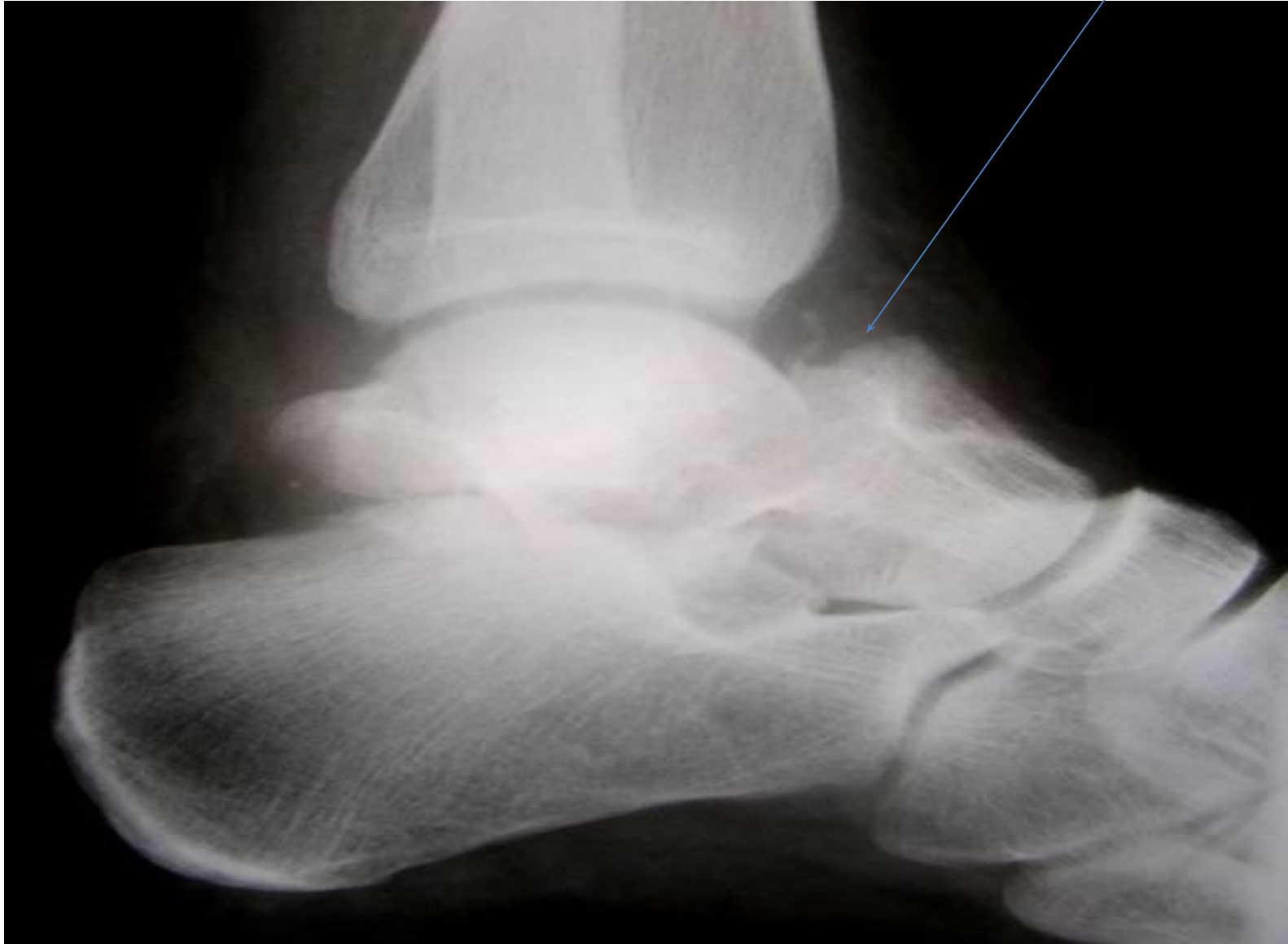Жіктелуі

❖ Толай (асық сүйегі) сүйегінің сынықтары:

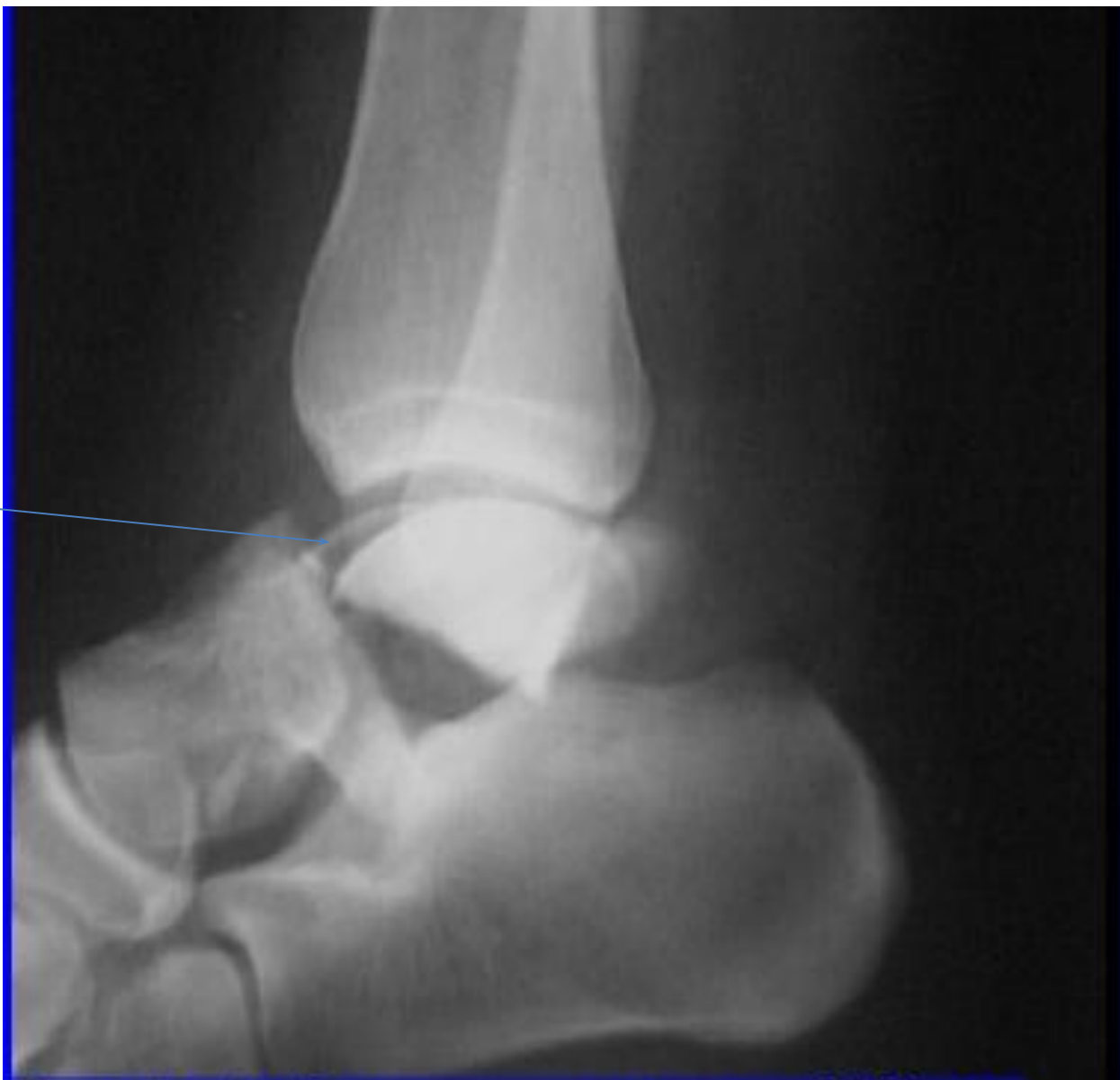- мойынының
- денесінің
- толай сүйегінің артқы өсіндісінің

Топай сүйегінің мойынының СЫНЫҒЫ

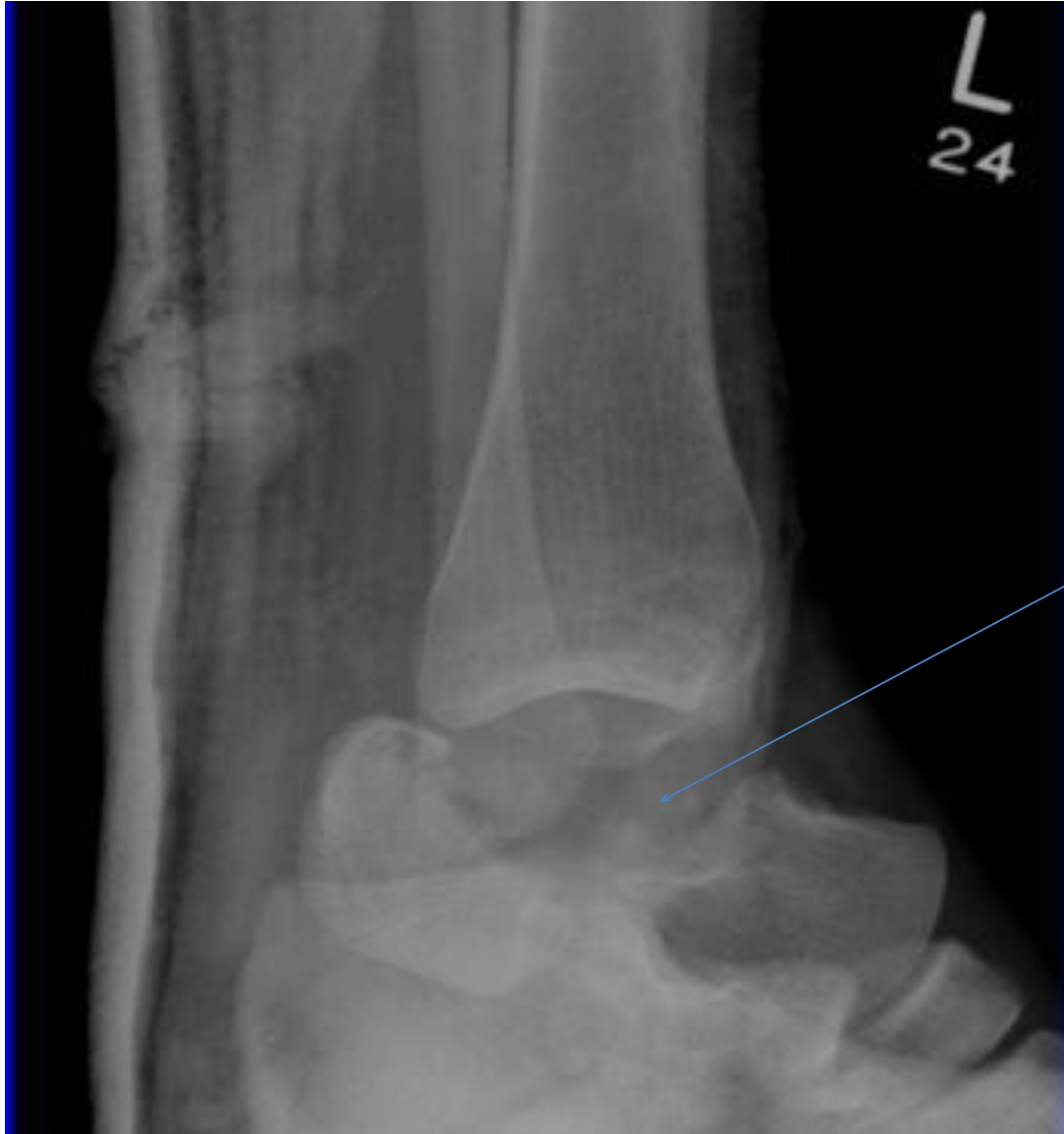



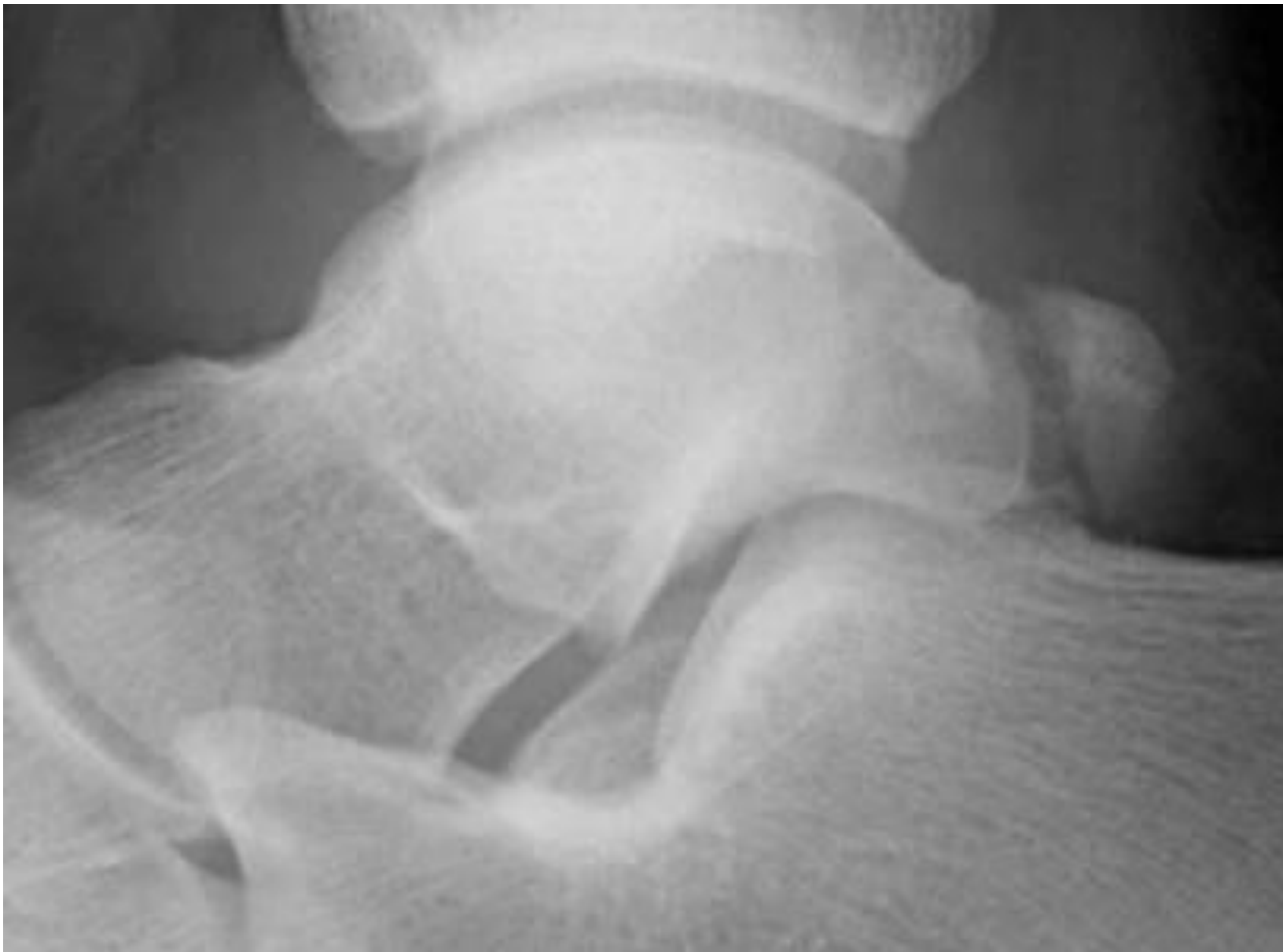
Топай сүйегінің денесінің сынығы



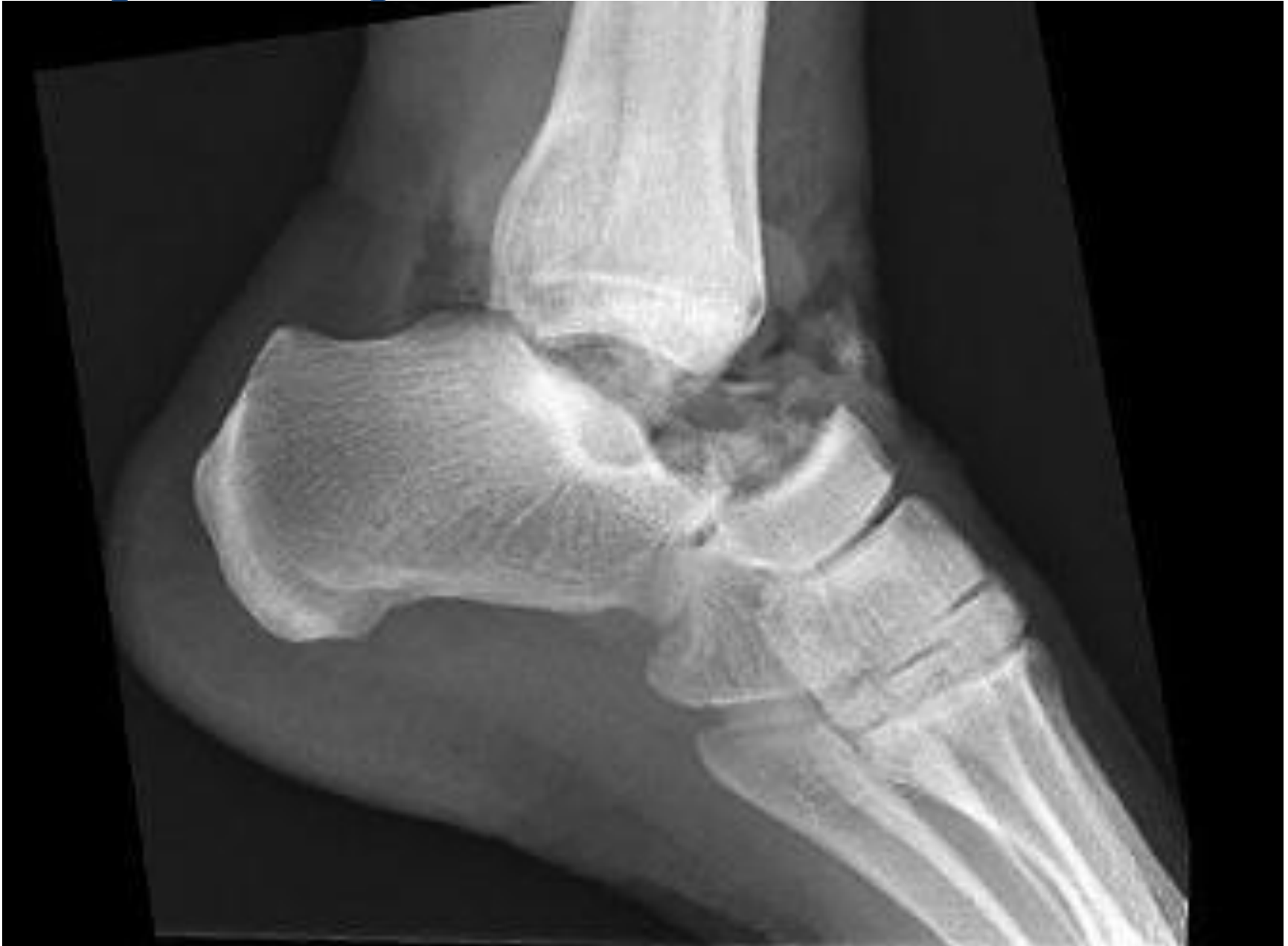Топай сүйегінің денесінің сынығы, шығуы



Топай сүйегінің артқы өсіндісінің сынығы



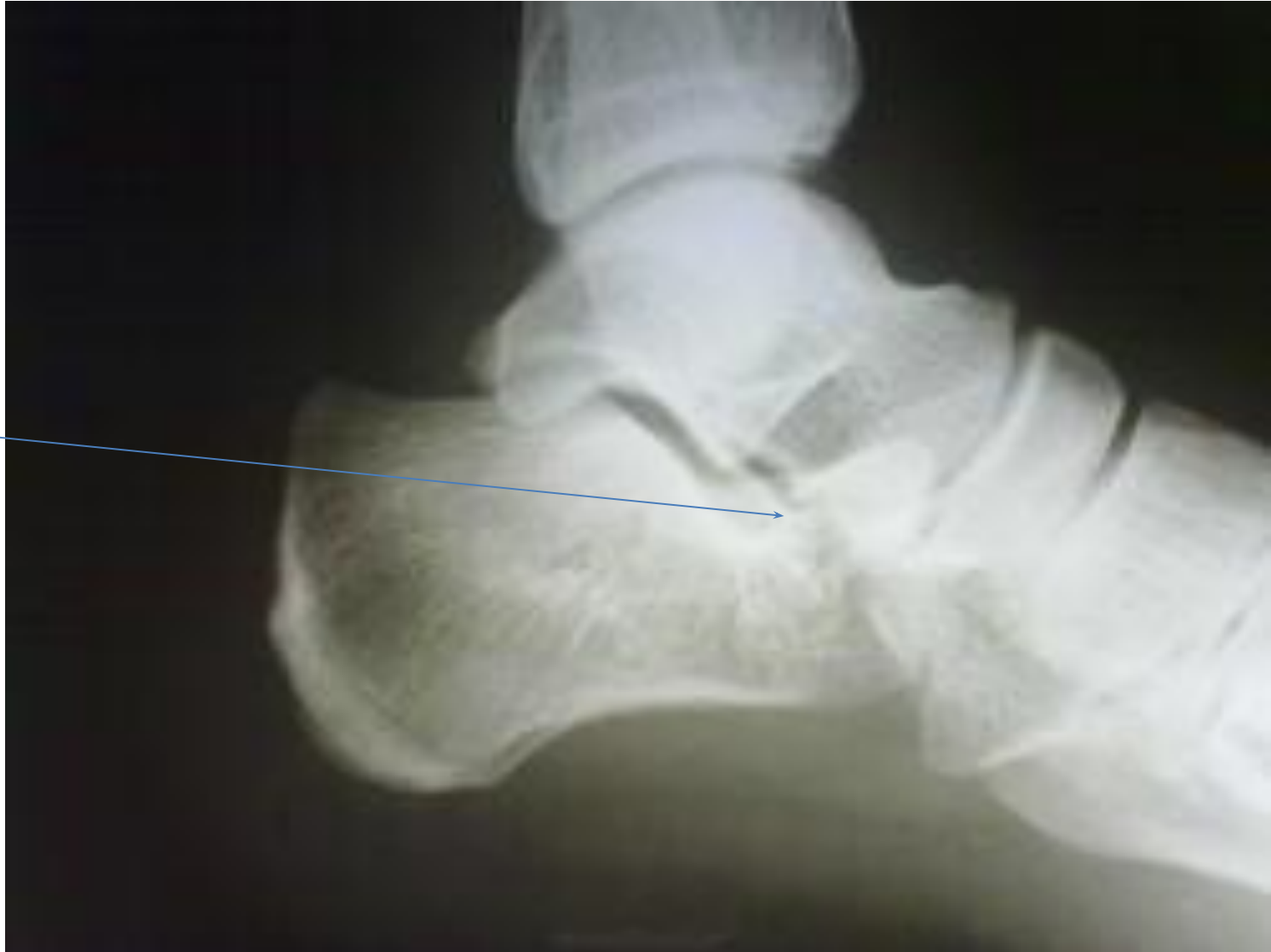Топай сүйегінің артқы өсіндісінің сынығы



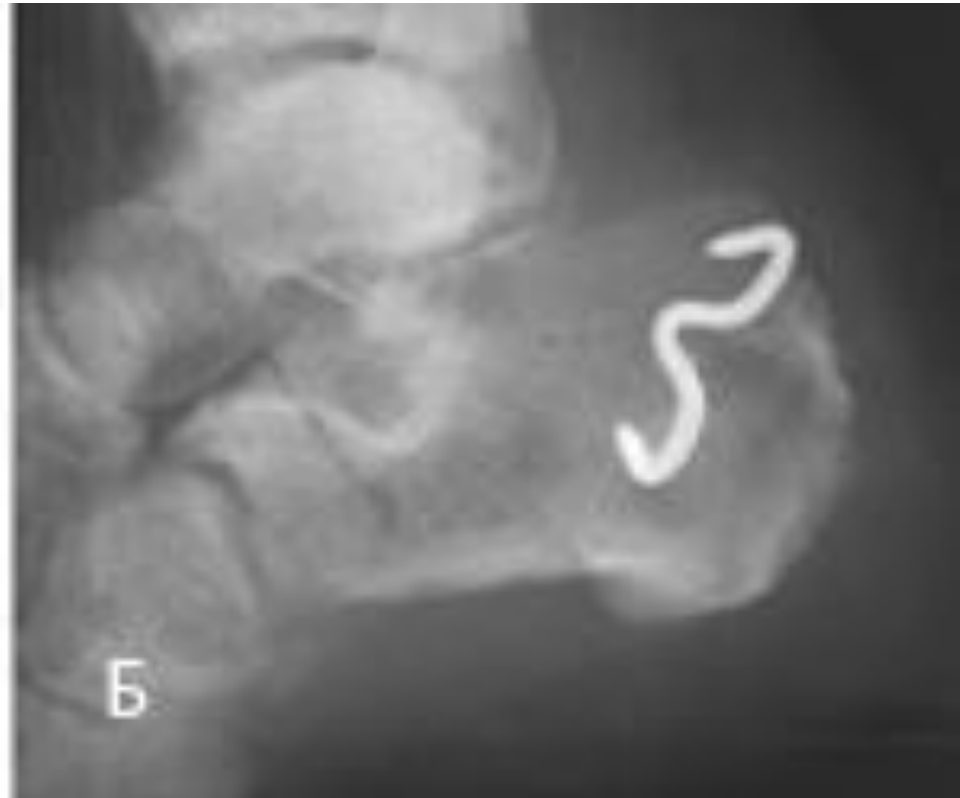
Өкше сүйегінің сынығы:

- Буыннан тыс шеттік вертикалдық сынық
- Буыннан тыс шеттік горизонталдық сынық
- Буынішілік (компрессиялық) сынық
- Тіл тәрізді
- Буын депрессиясы типтес
- үгітілген

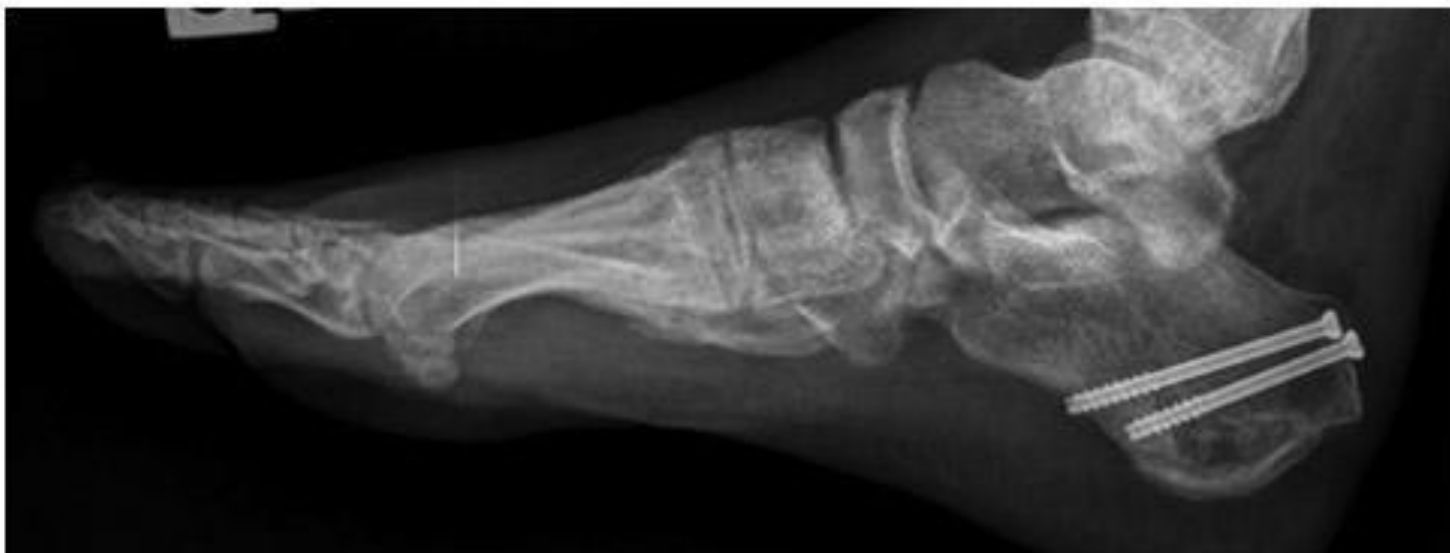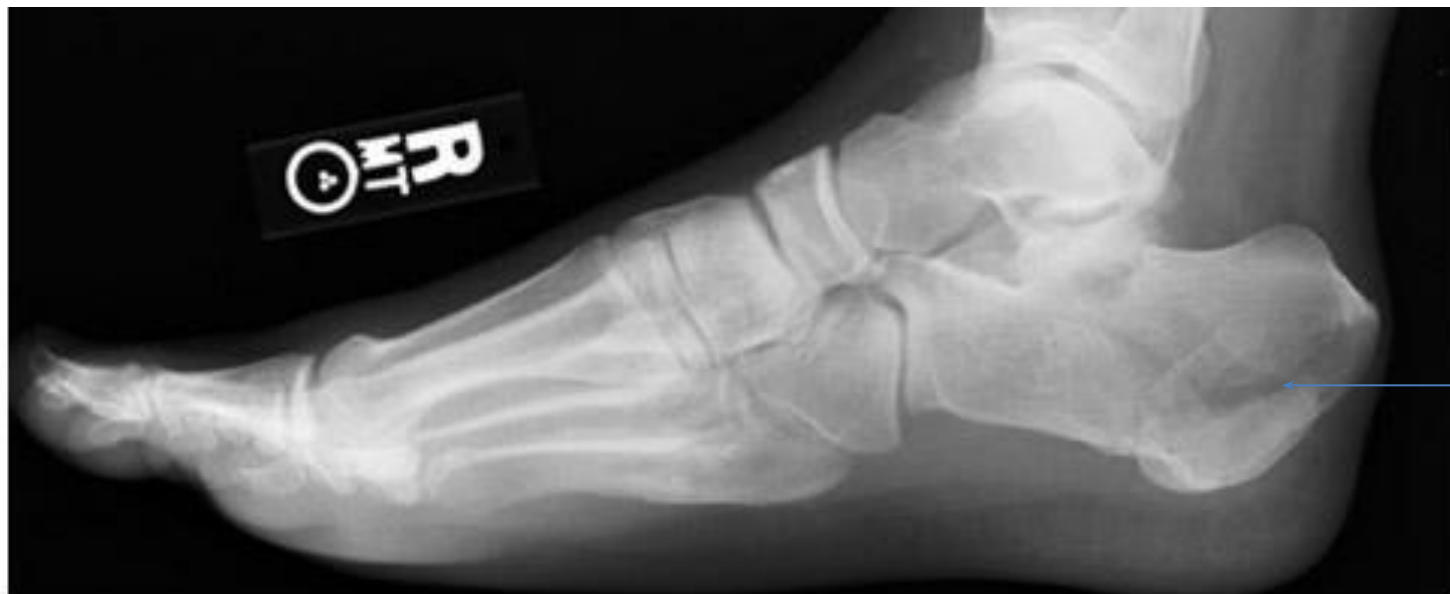Өкше сүйегінің буыннан тыс сынығы – алдыңғы өсіндінің



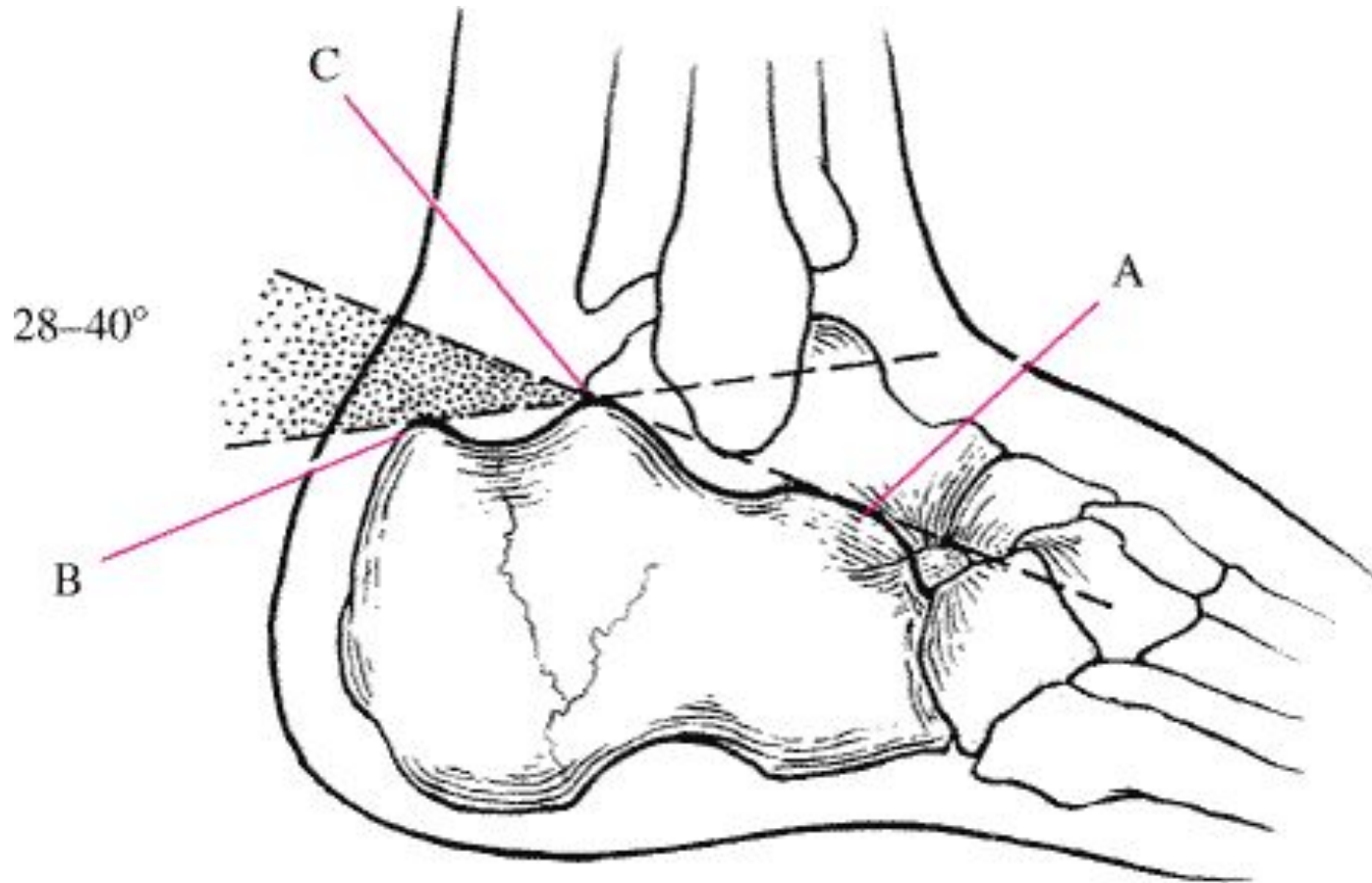
Буыннан тыс шеттік горизонталдық сынық («үйрек тұмсық»)



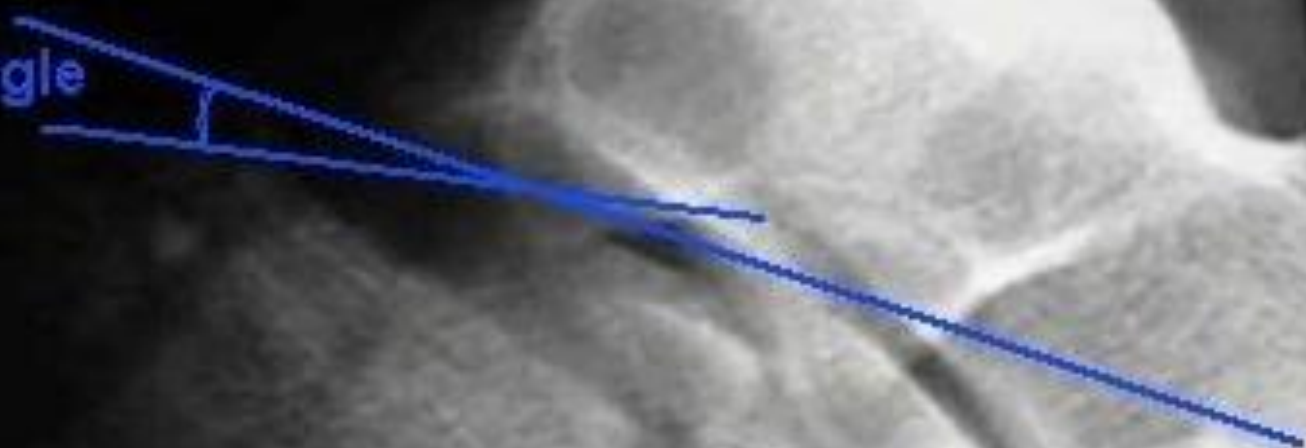
Өкше сүйегінің тіл тәрізді буынішілік сынығы



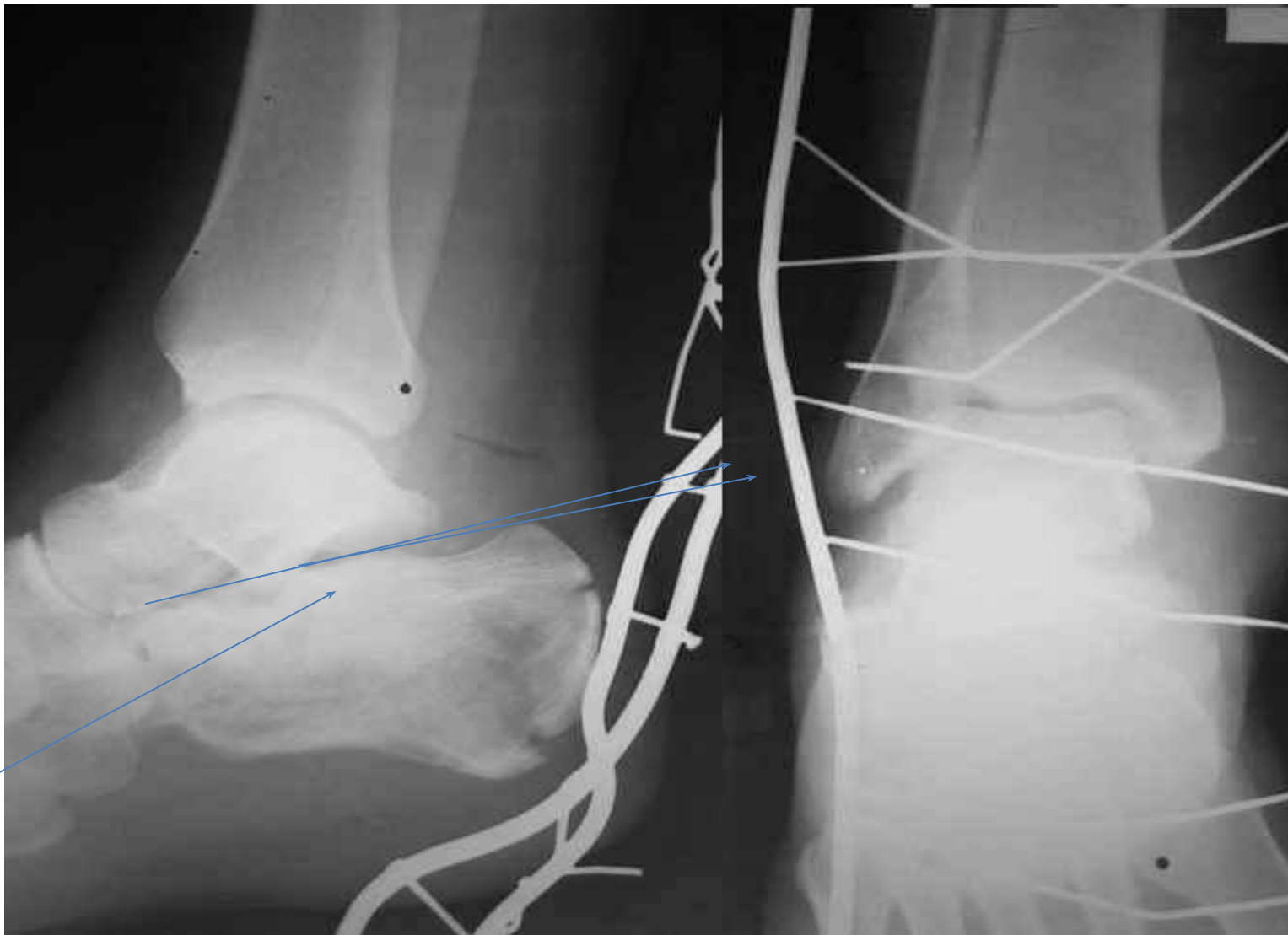
Беллер бұрышы



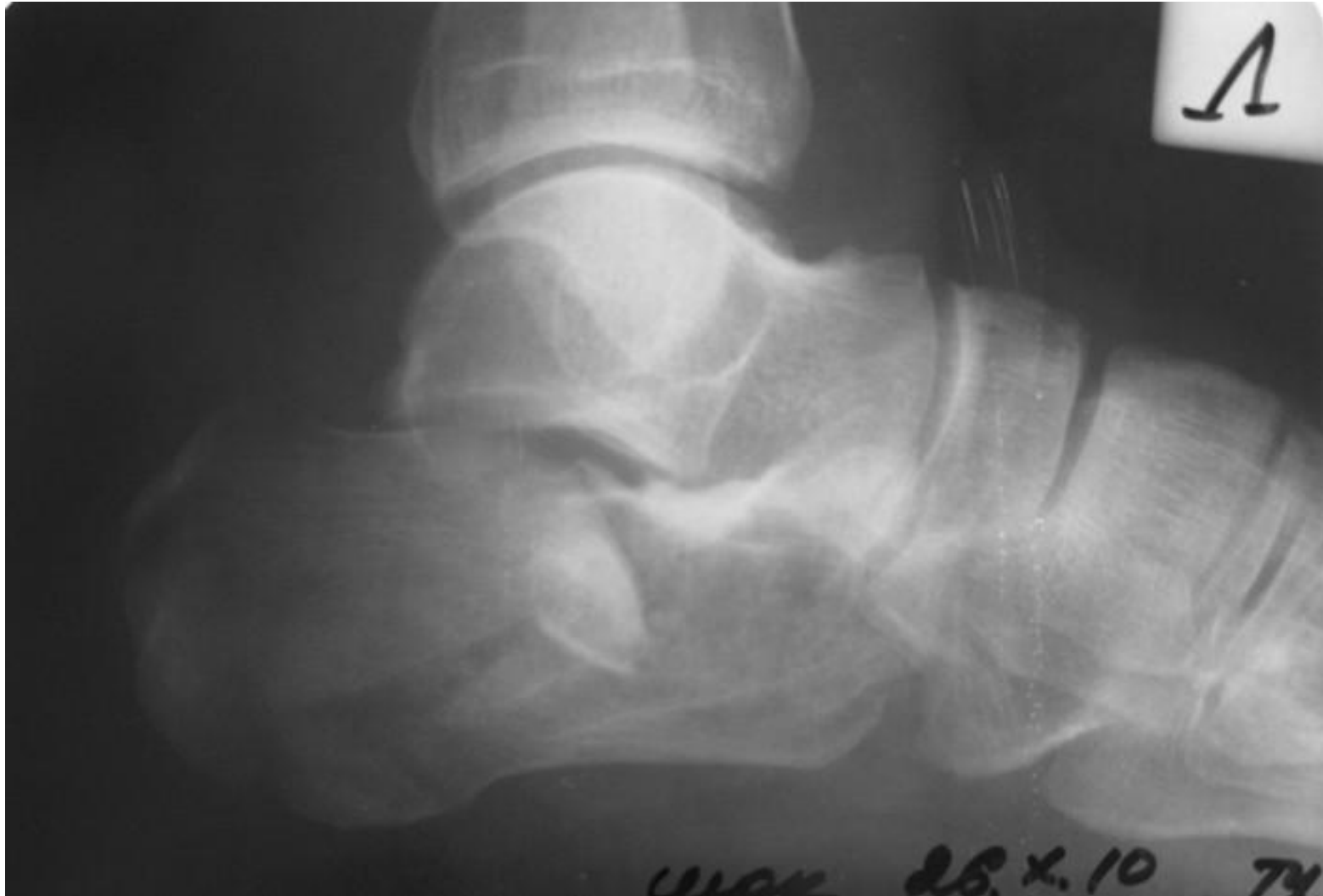Bohler's angle

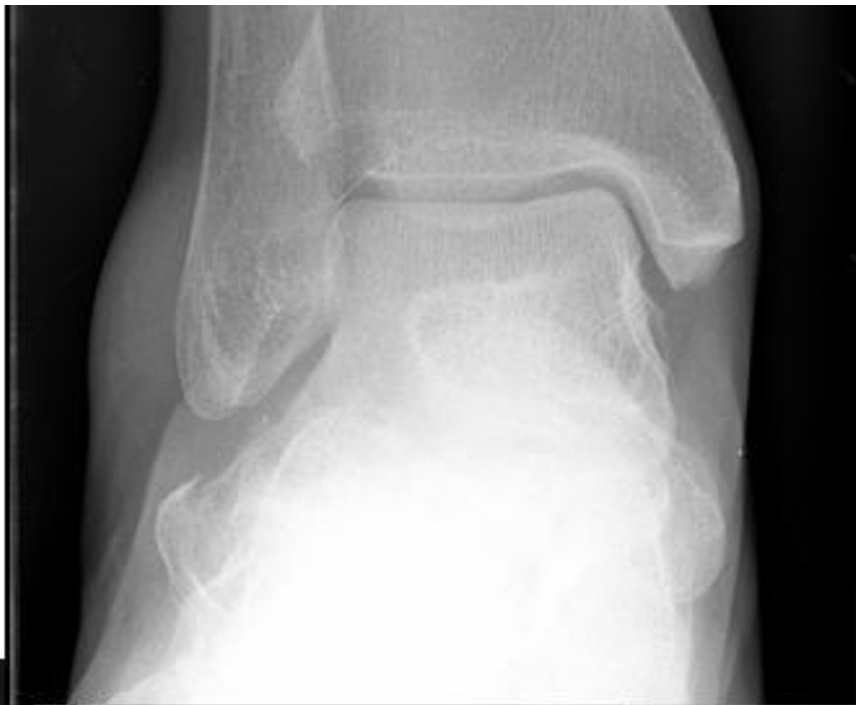


Өкше сүйегінің буын депрессиясы типтес буынішілік сынығы

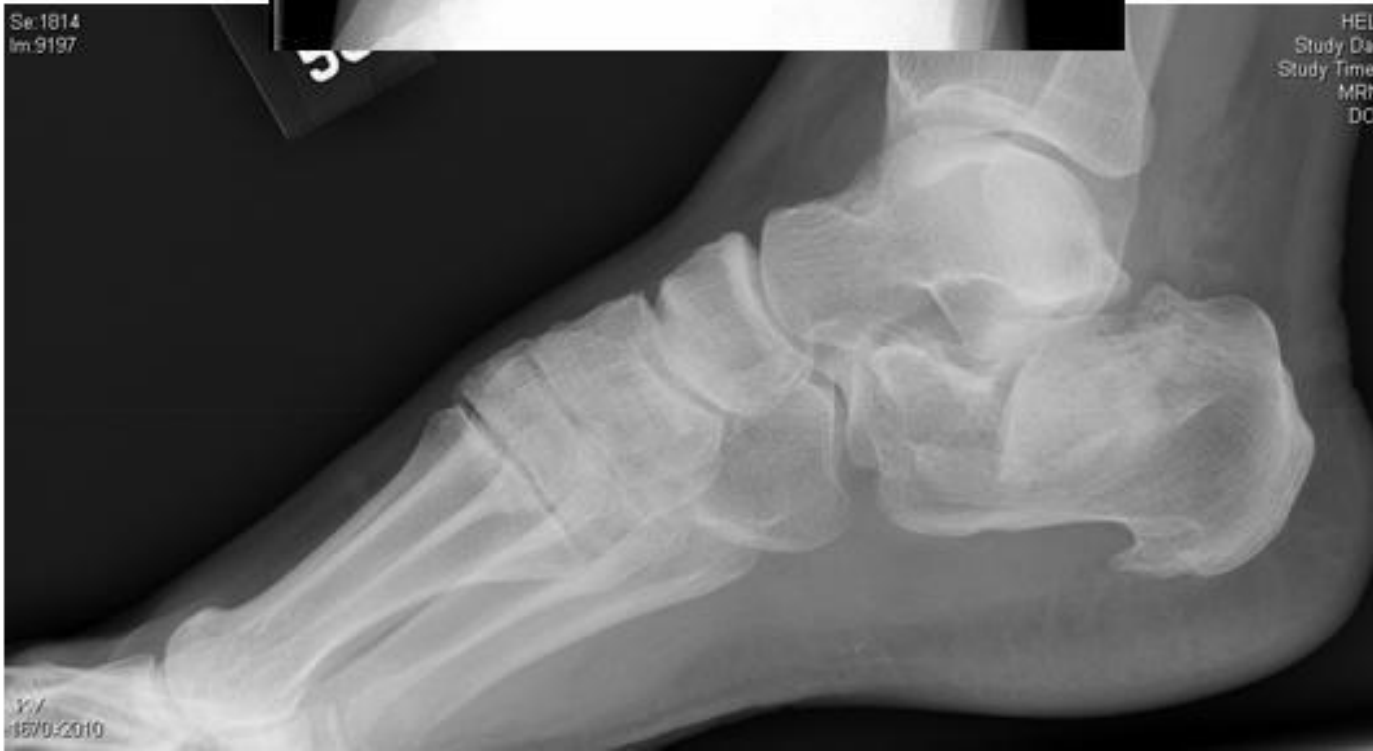

Өкше сүйегінің үгітілген буынішілік СЫНЫҒЫ





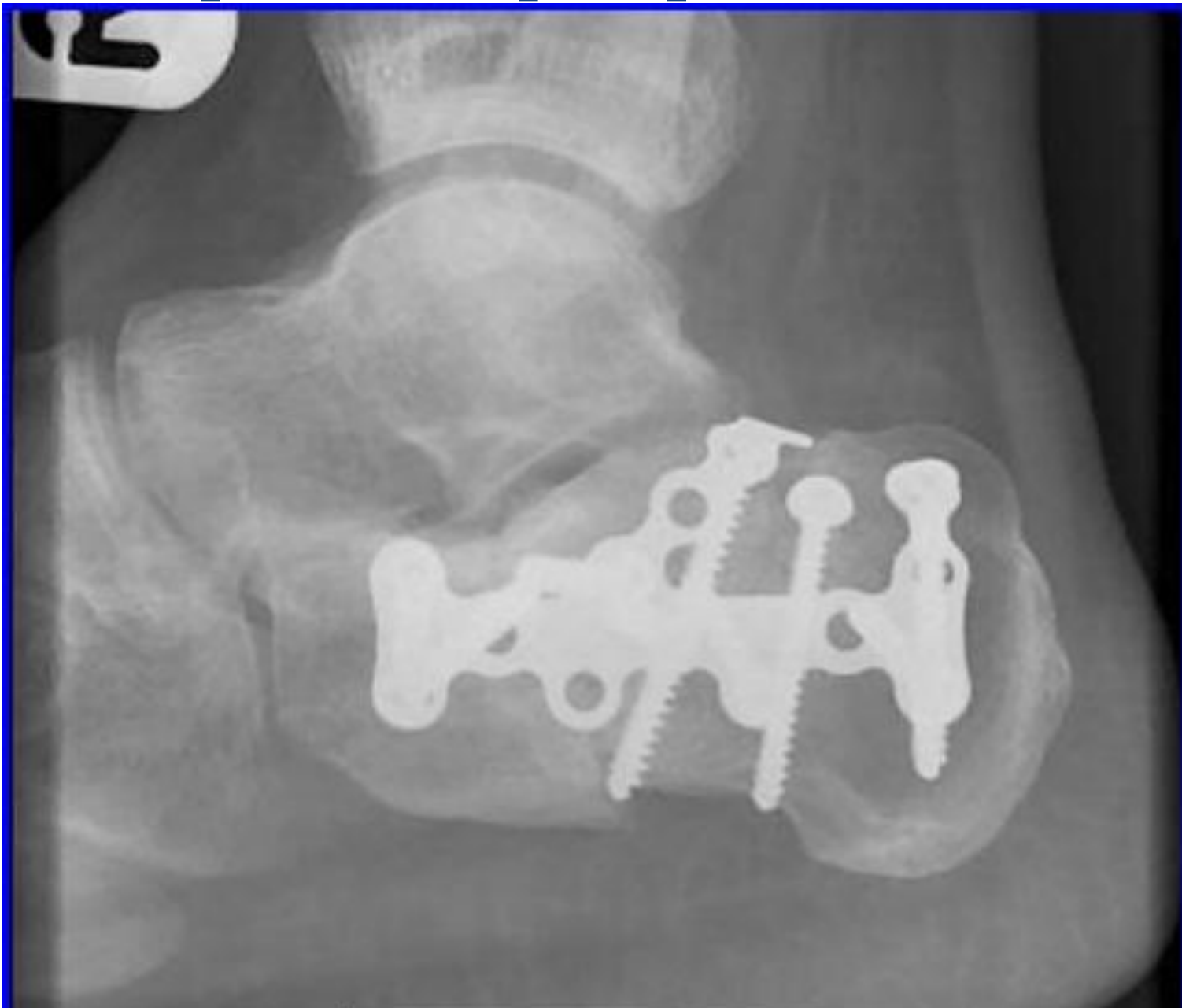Se:1814
Im:9197

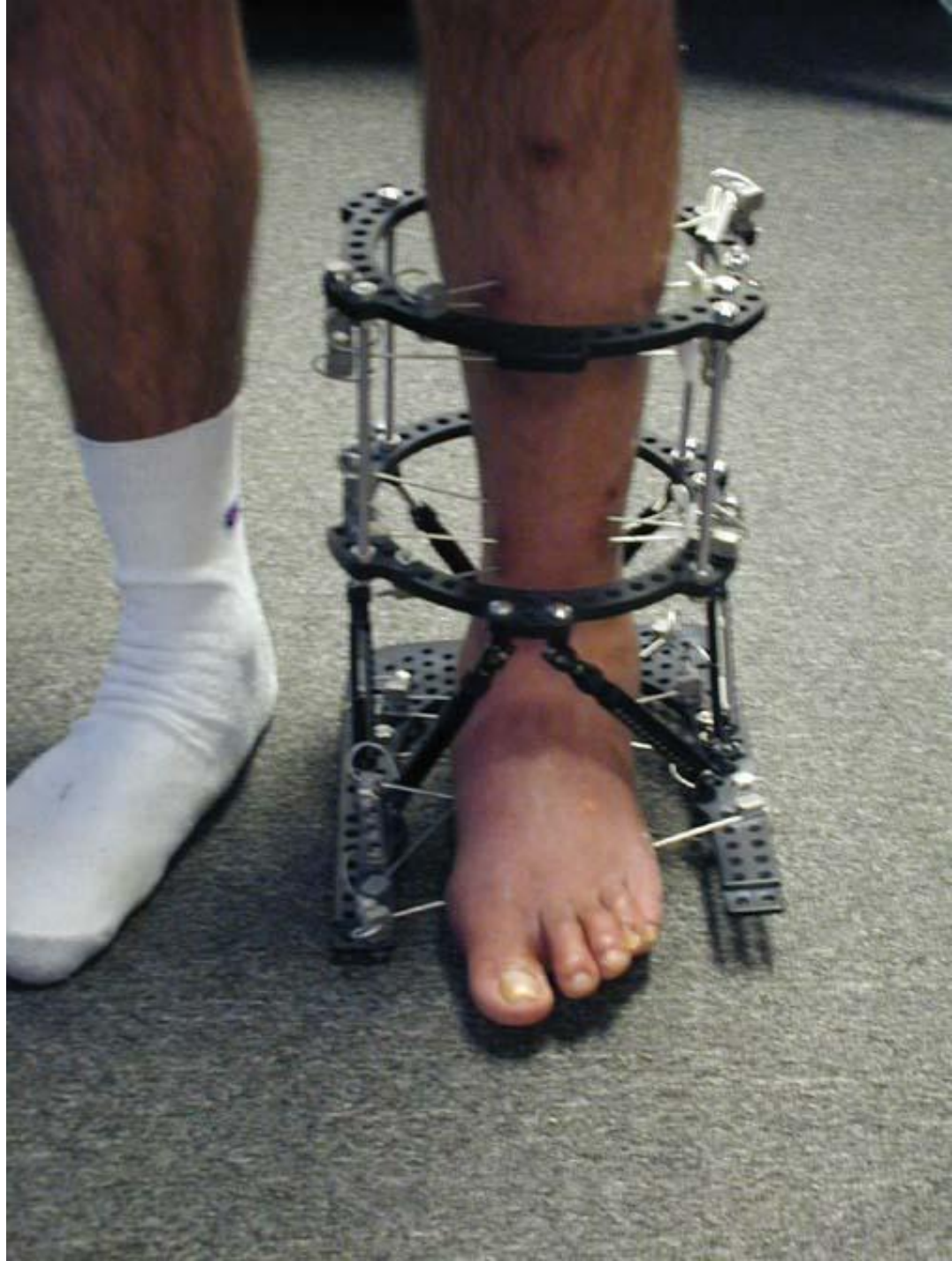

HEI
Study Da
Study Time
MRI
DC

1/1
15/0/2010

Өкше сүйегінің сүйекүстілік остеосинтезі

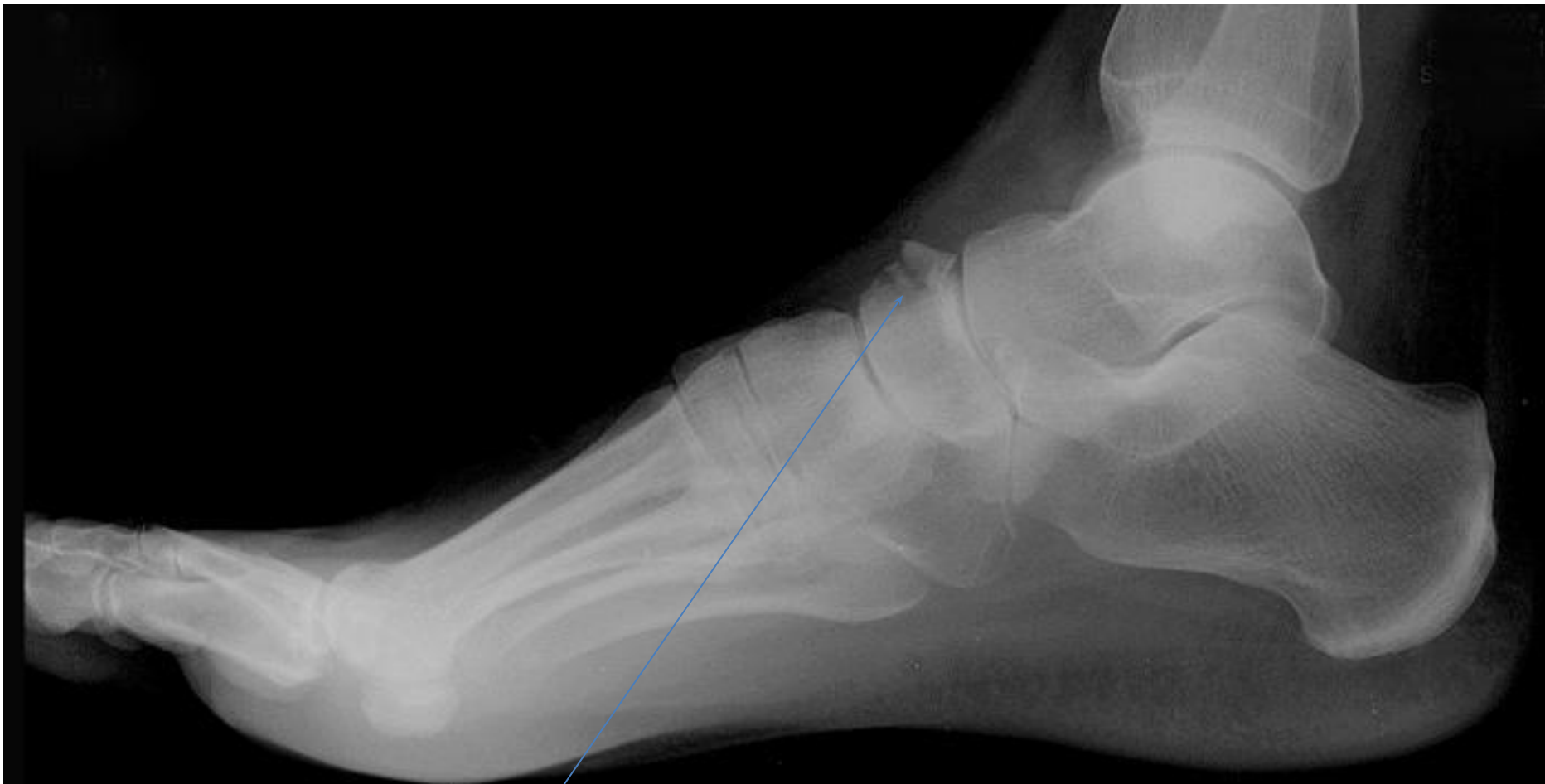



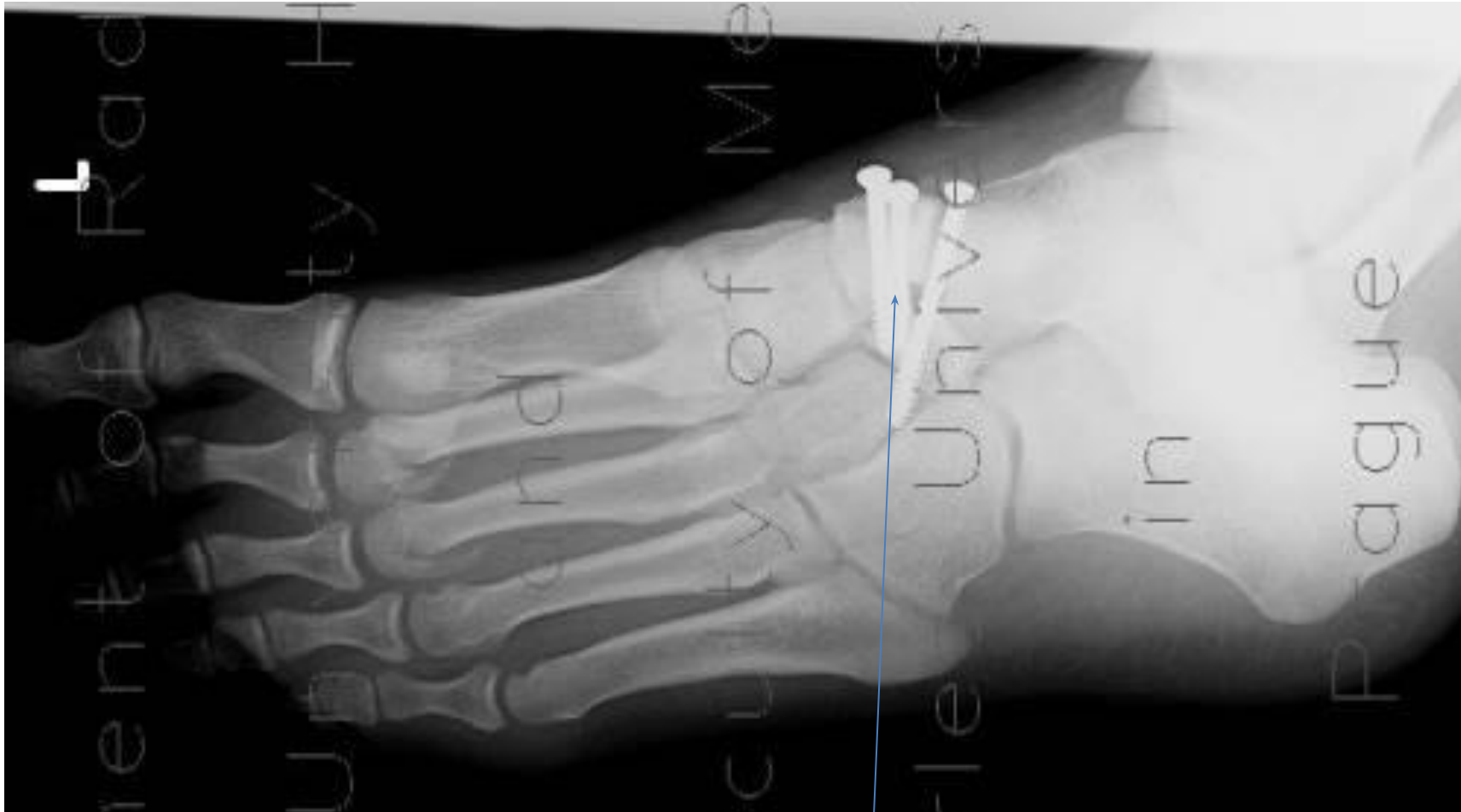Табан алды сүйектерінің жарақаттары

- **Ладья тәрізді сүйектің сынығы,**
- **Куб тәрізді сүйектің сынығы,**
- **Сына тәрізді сүйектердің
СЫНЫҒЫ.**

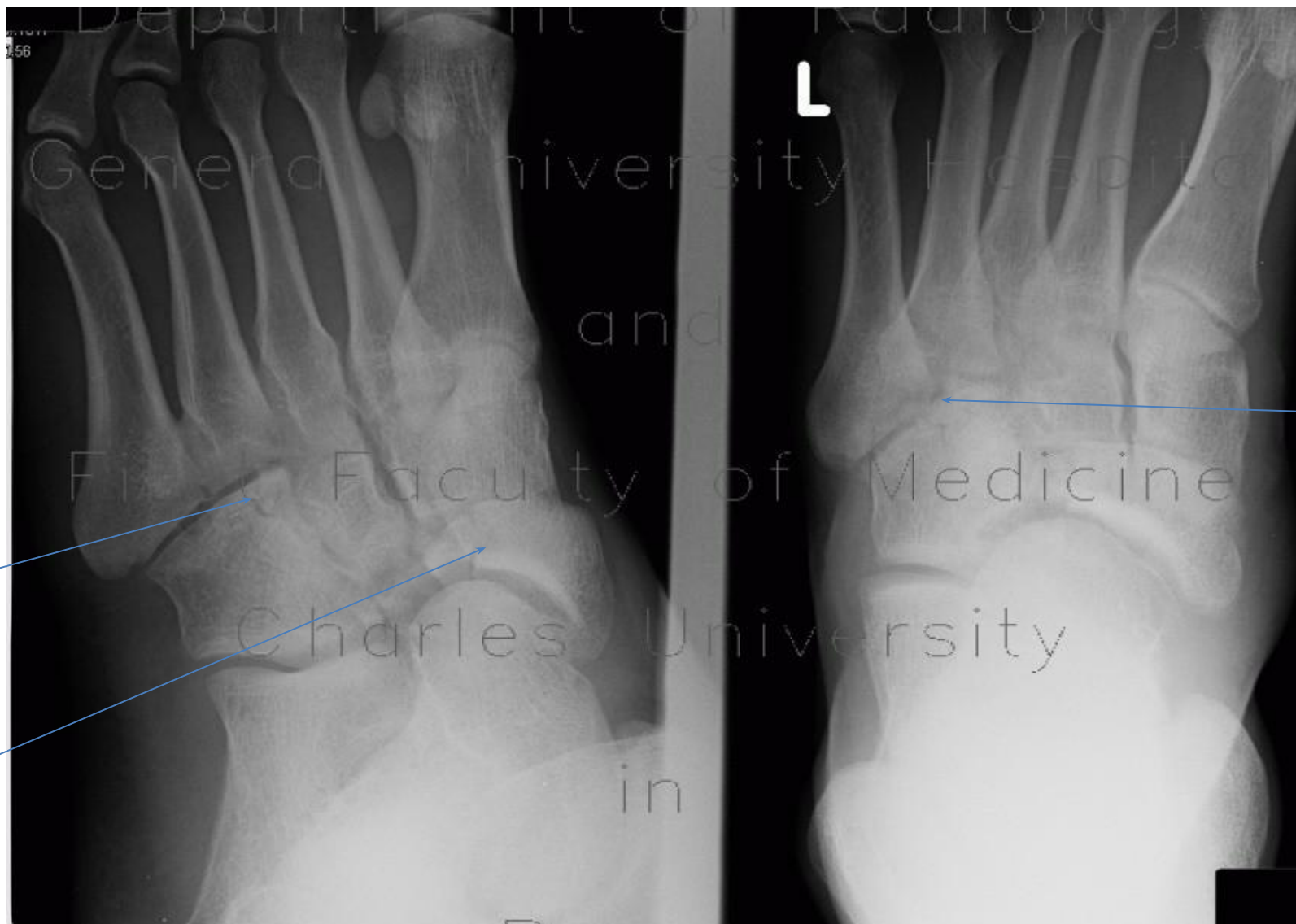Ладья тәрізді сүйектің сынығы



Ладья тәрізді сүйектің сынығы, винттармен остеосинтез



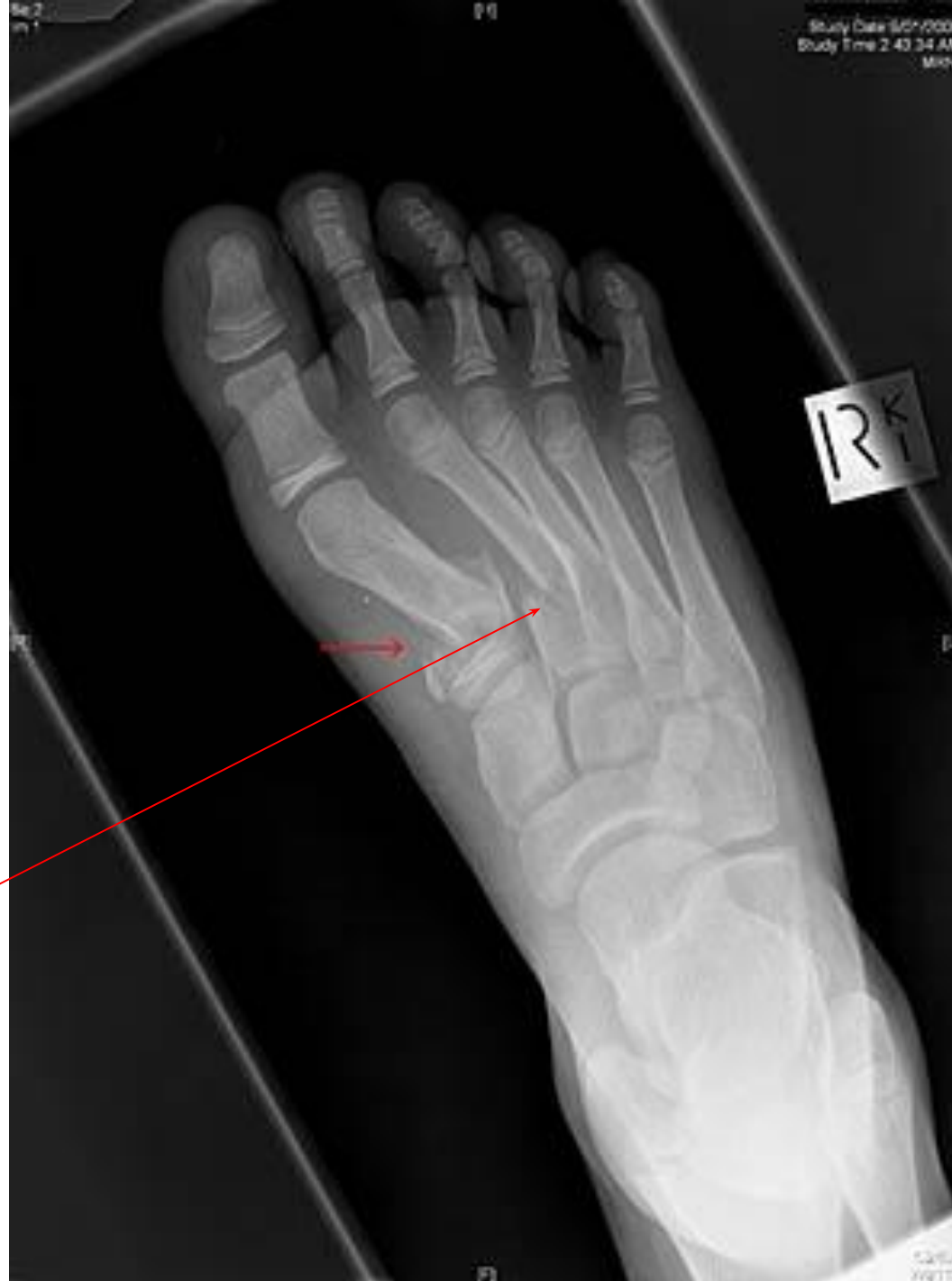Ладья тәрізді және куб тәрізді сүйектердің СЫНЫҒЫ



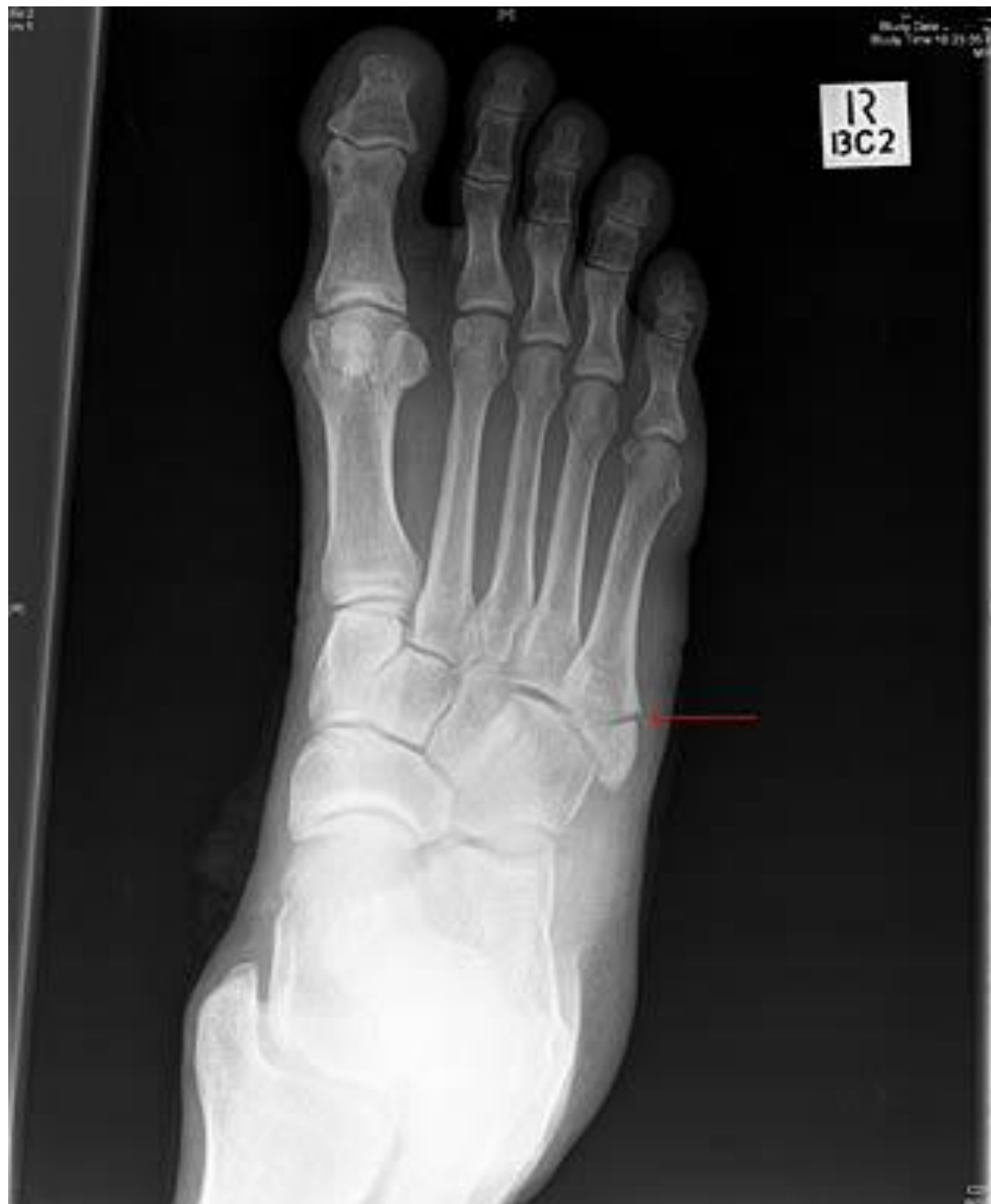Сынықтар:

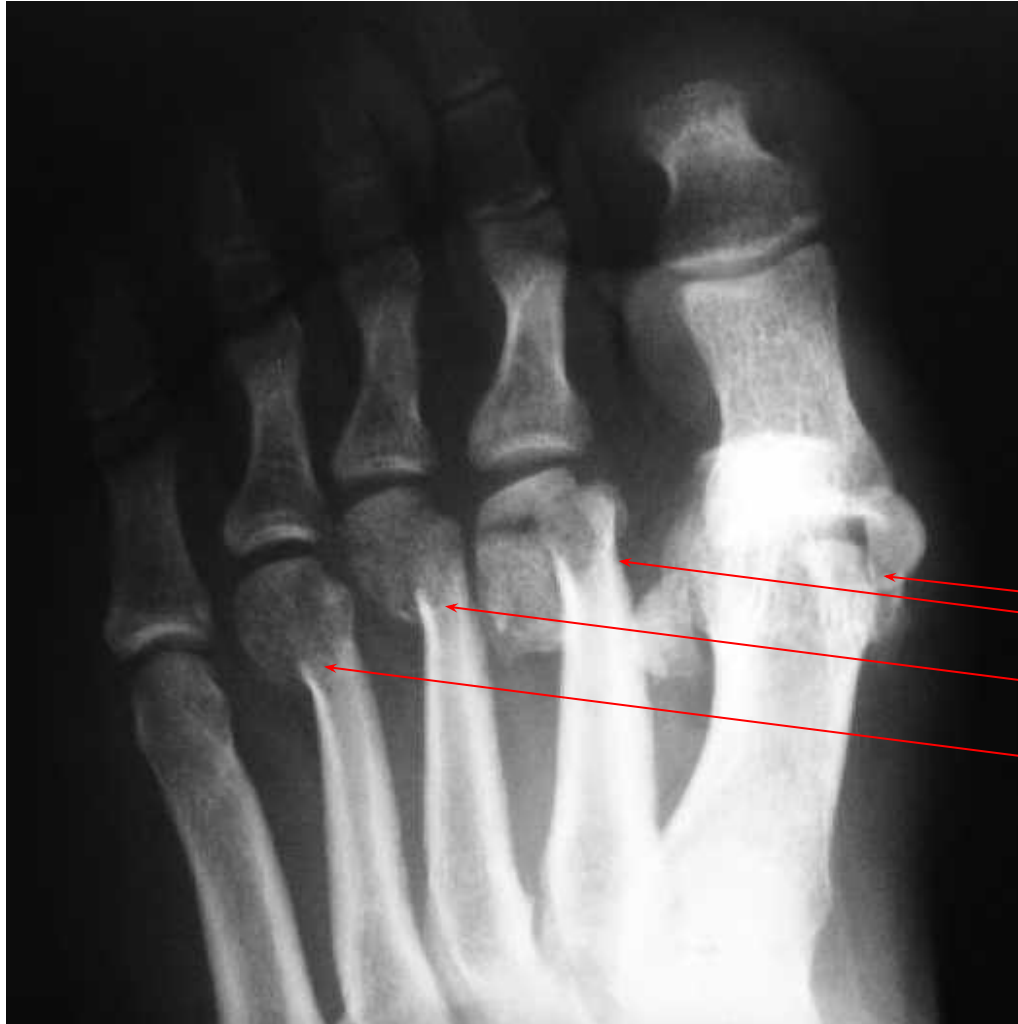1. Табан сүйектерінің -
 - I, II, III, IV, V табан сүйектерінің,
• негізінің, диафизінің, мойынының немесе басының.
2. Саусақтардың фалангаларының –
 1. дистальді фаланганың,
 2. ортаңғы фаланганың,
 3. проксималды фаланганың.

*1 және 2
табан
сүйектері
нің
негізінің
сынығы*



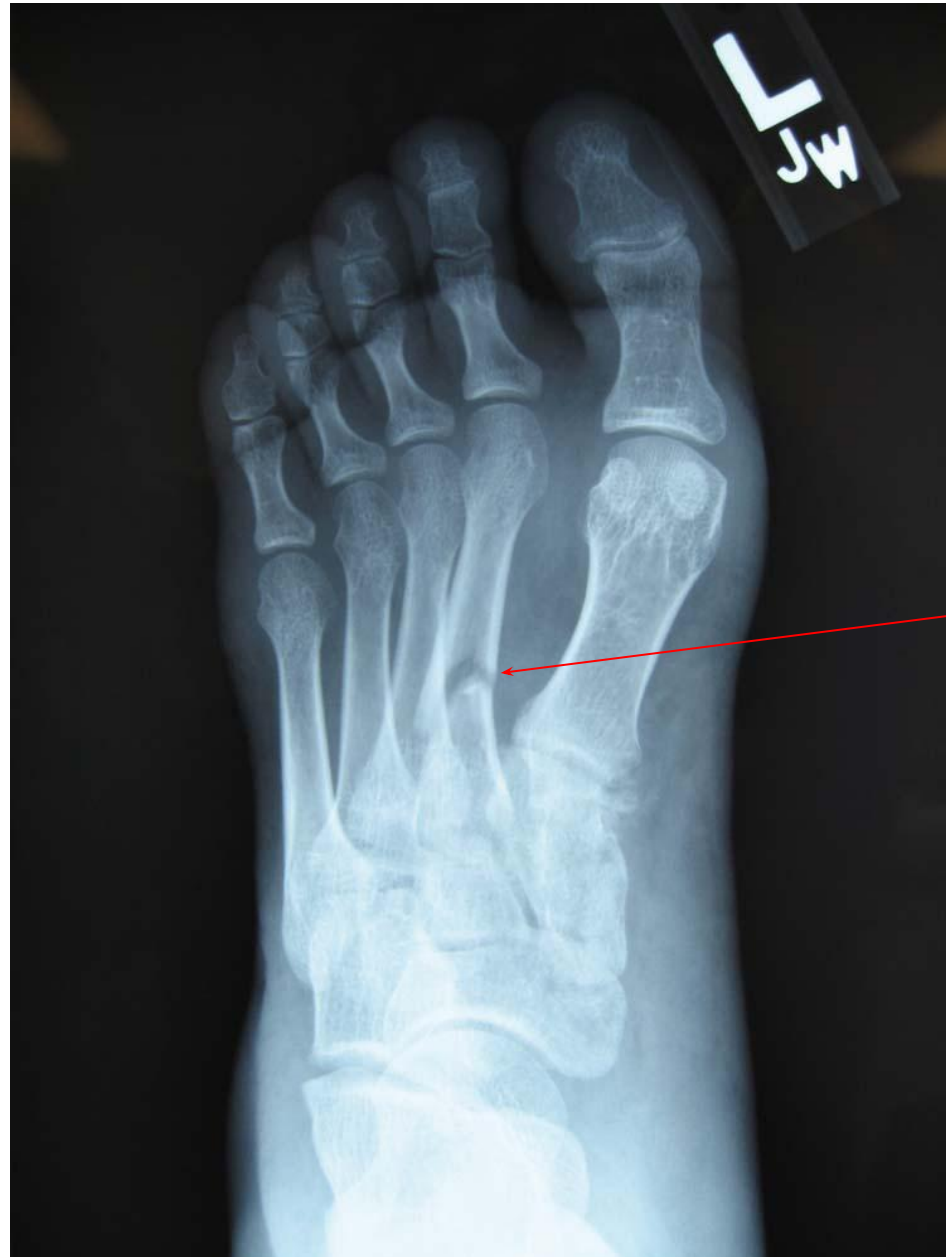*5 табан
сүйегінің
негізінің
СЫНЫҒЫ –
ДЖОНС
СЫНЫҒЫ*





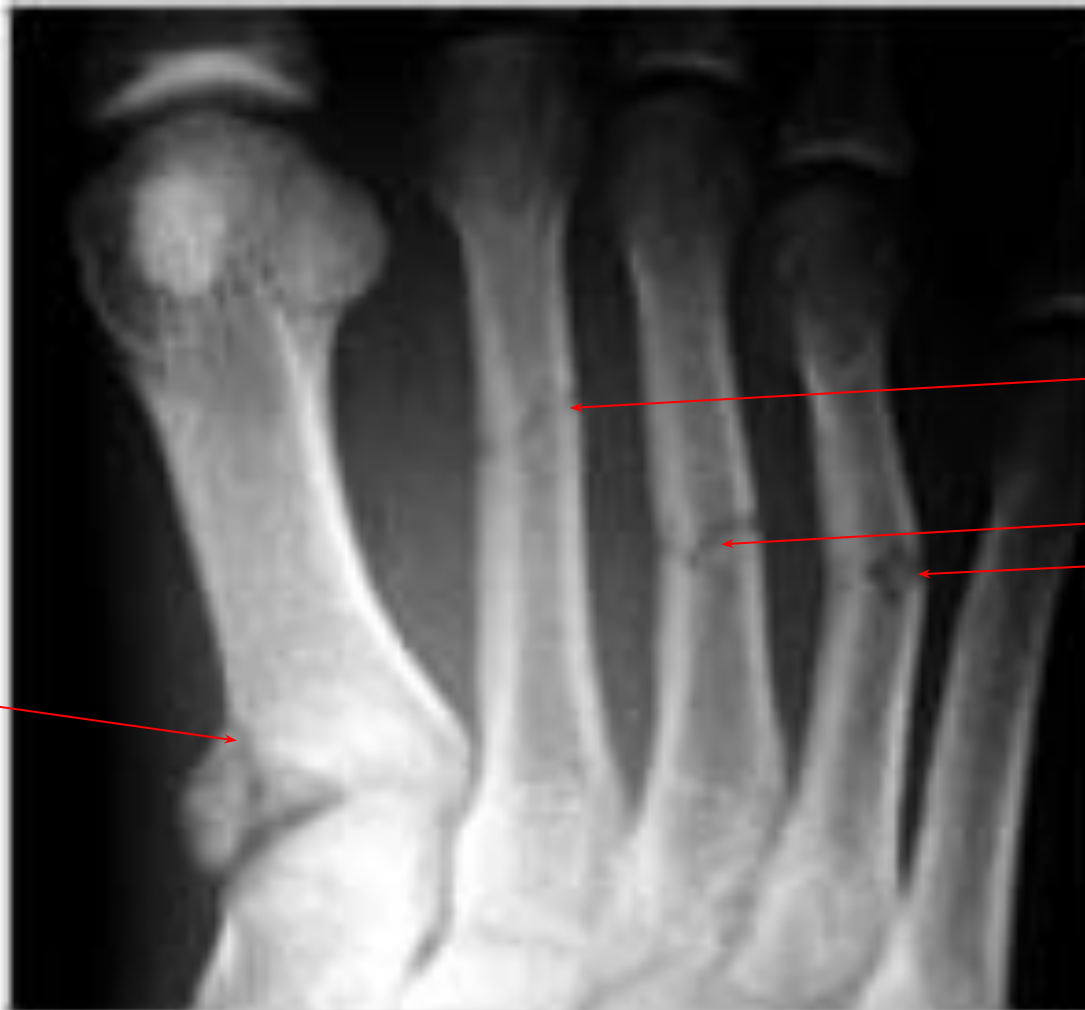I-IV табан
сүйектерінің
мойындары
НЫҢ
ЧЫНЫҒЫ.

2 табан сүйегінің о/б қиғаш сынығы

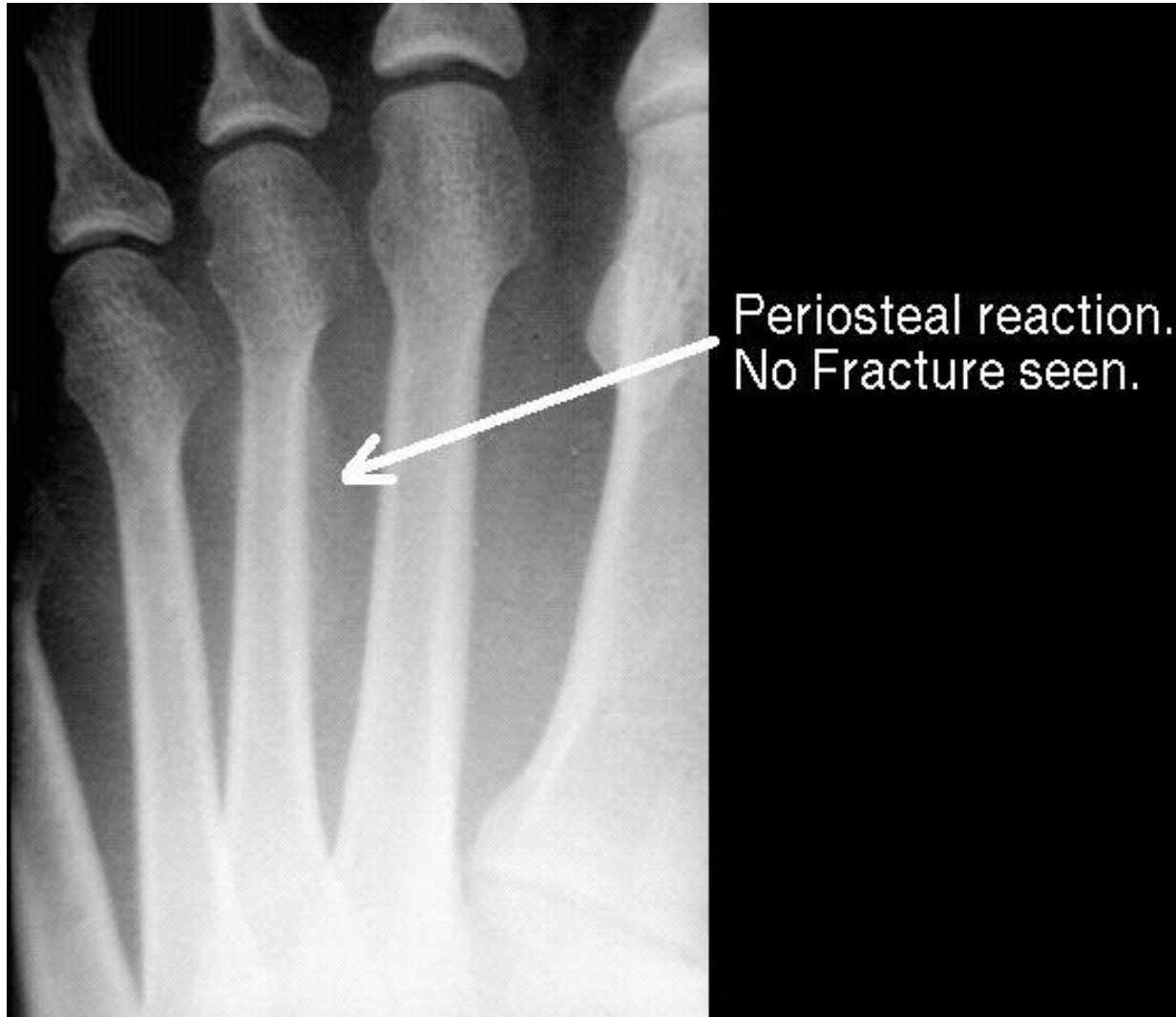

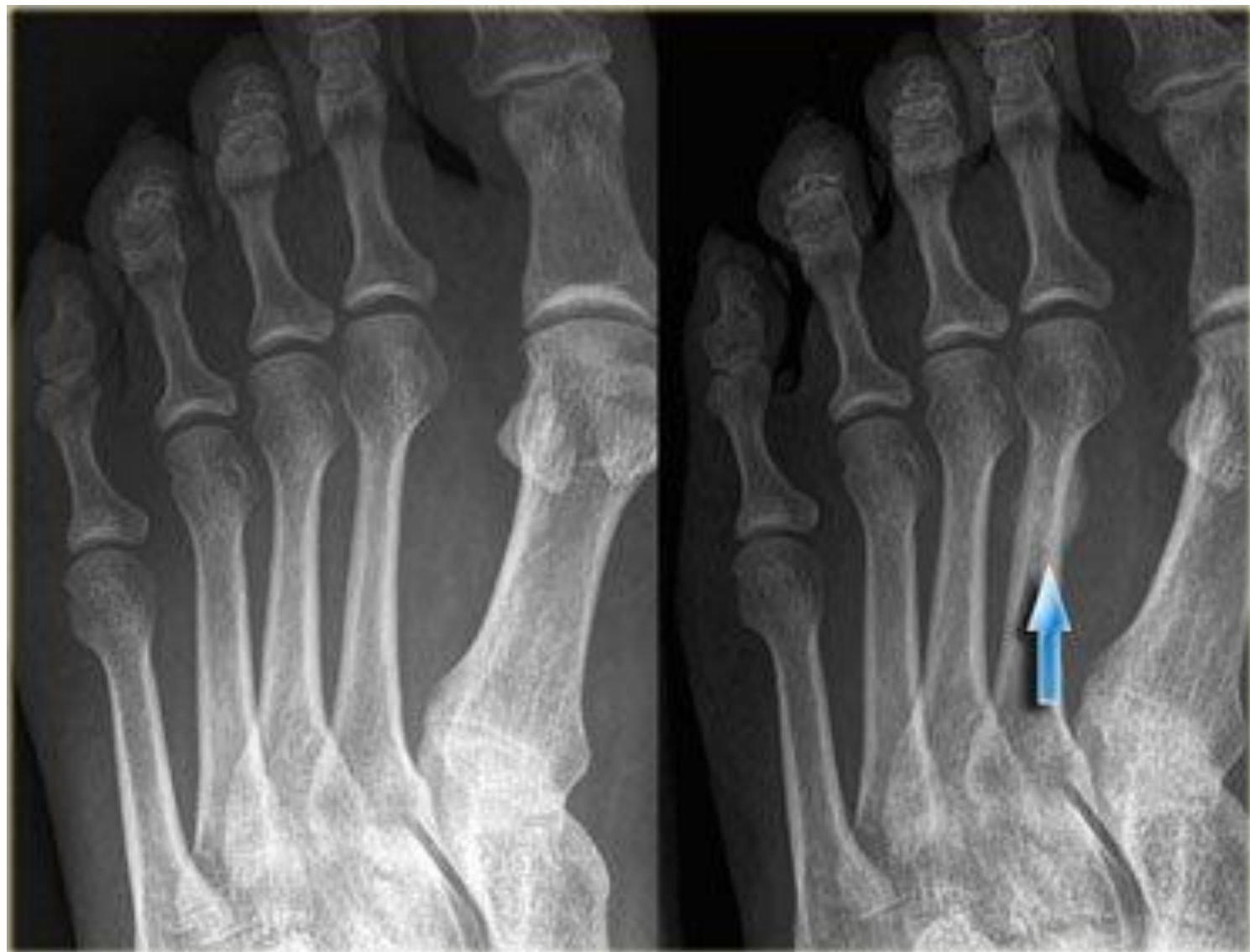2-4 табан сүйектерінің о/б көлденең
сынығы, 1 табан сүйегінің негізінің

СЫНЫҒЫҚОСТИ

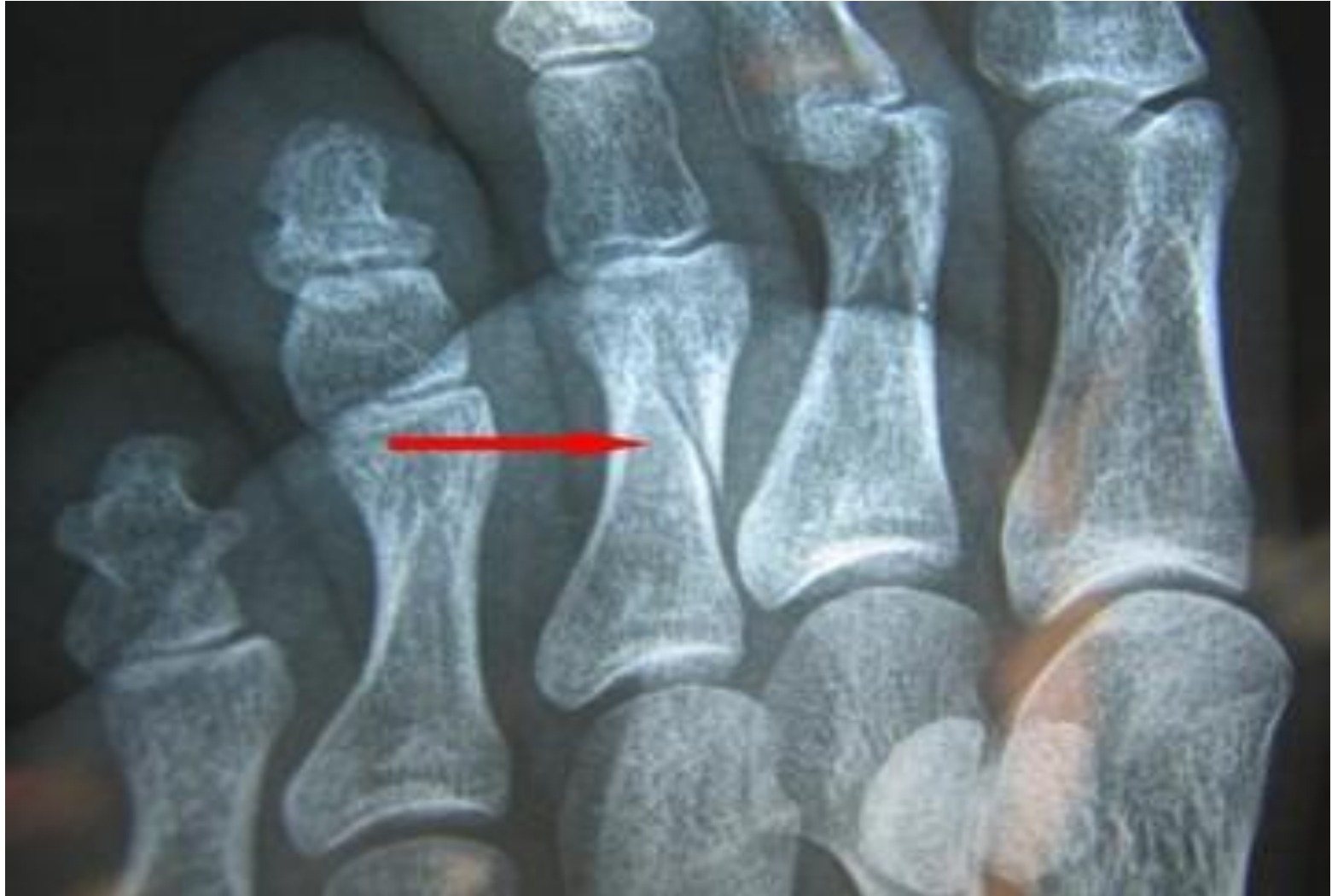

3 табан сүйегінің стресс сынығы (марштық сынық – Дейчлендер ауруы)

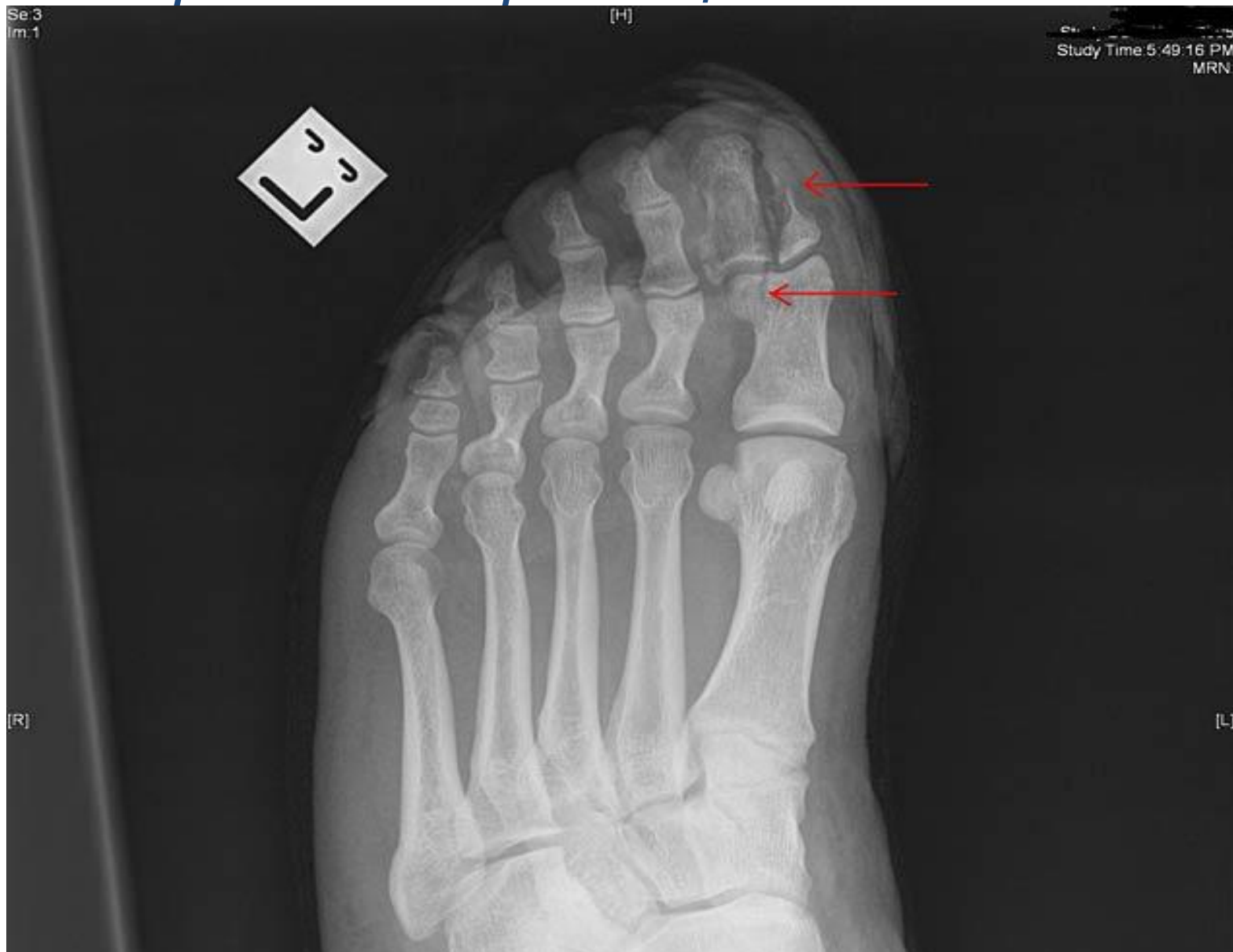



3 саусақтың негізгі фалангасының СЫНЫҒЫ



1 саусақтың негізгі және тырнақ фалангаларының сынығы





НАЗАРЛАРЫҢЫЗҒА РАҚМЕТ



semeymedicaluniversity



SSMUofficial



www.ssmu.kz