

# СРС

## Карбункул

Принял: Убайдуллаев А.С

Выполнил: Утепбергенов Н.

Группа СТР-443

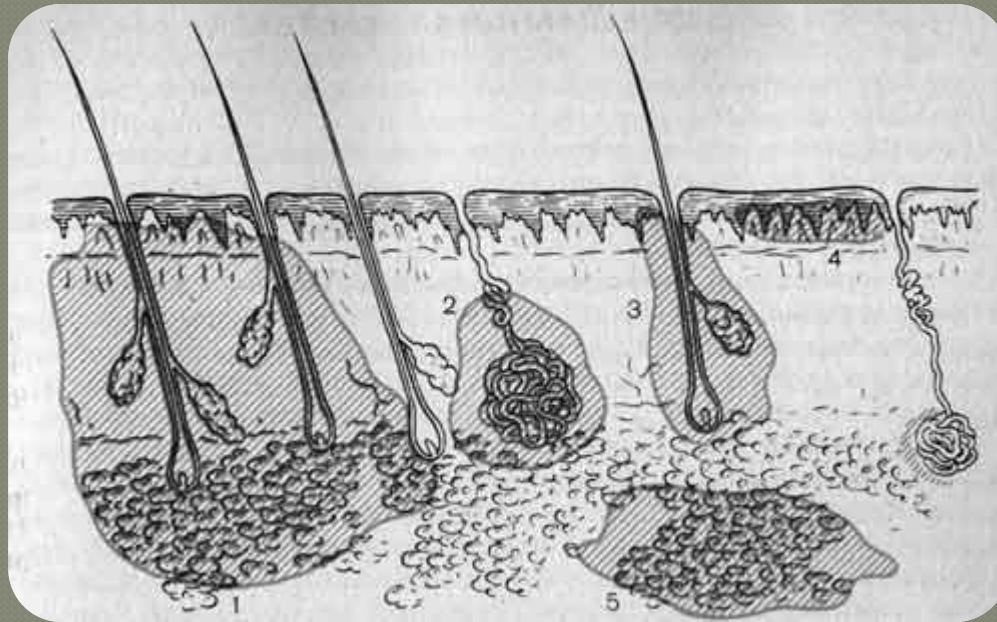
# План:

---

- Введение.
- Этиология и патогенез.
- Места локализации.
- Клиническая картина.
- Осложнения.
- Дифференциальный диагноз.
- Лечение.
- Течение и прогноз.
- Список литературы:

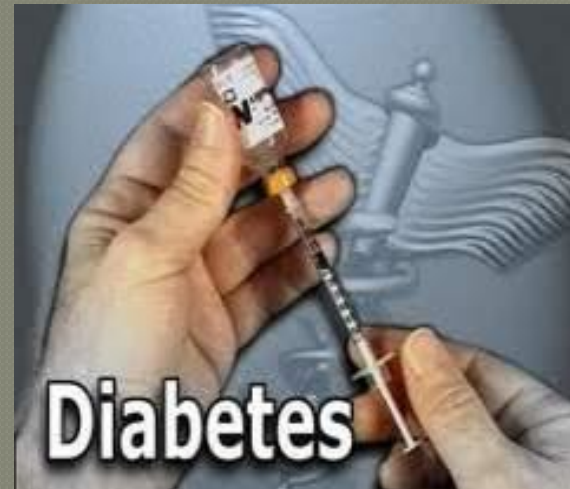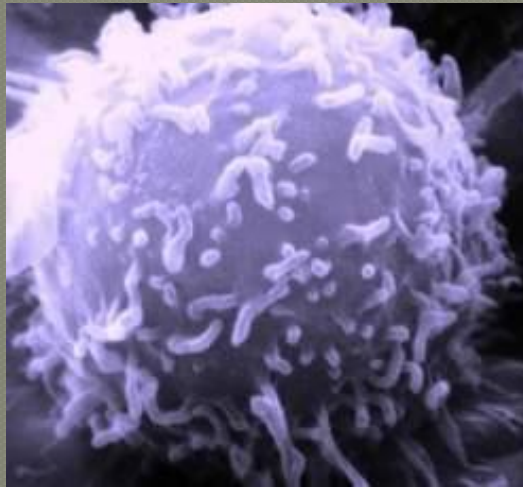
# Введение

**Карбункул** - острое гнойно-некротическое воспаление нескольких волосяных мешочков и сальных желез, распространяющееся на окружающую подкожную жировую клетчатку и кожу. Оно сопровождается образованием общего воспалительного уплотнения, омертвением кожи и подкожной клетчатки вследствие тромбоза сосудов.



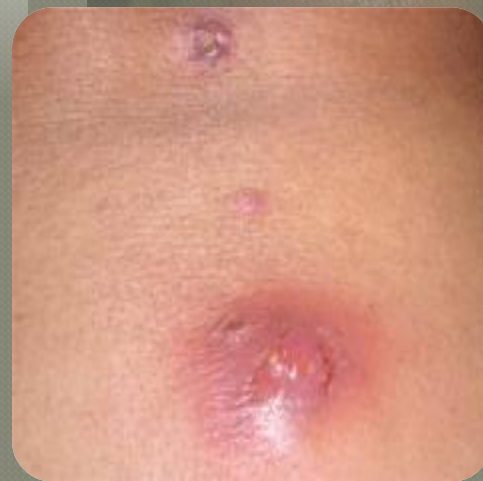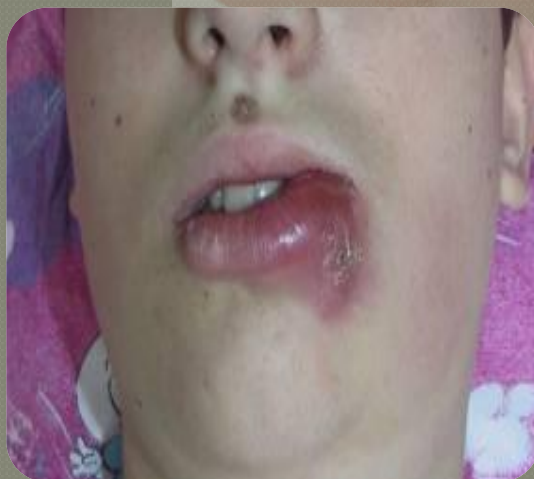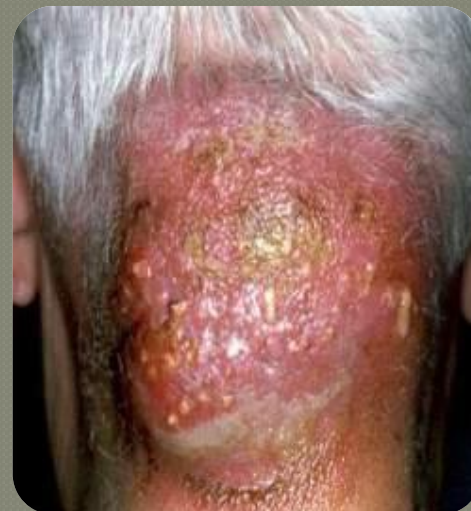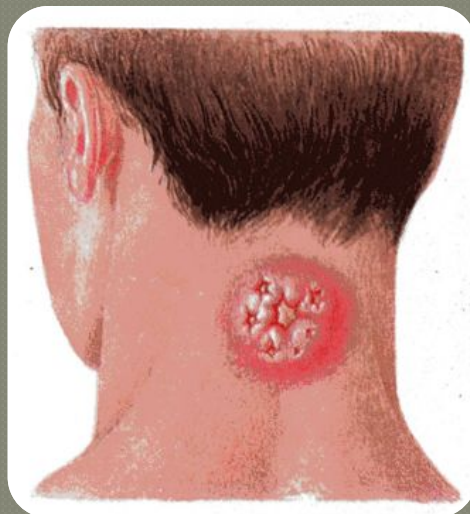
# Этиология и патогенез

Карбункул вызывается золотистый стафилококк, значительно реже - стрептококком и возникает чаще у истощенных, ослабленных субъектов: у лиц, перенесших тяжелые инфекции, или с пониженным питанием, у стариков, больных диабетом, а также после резких охлаждений.



# Частые места локализации

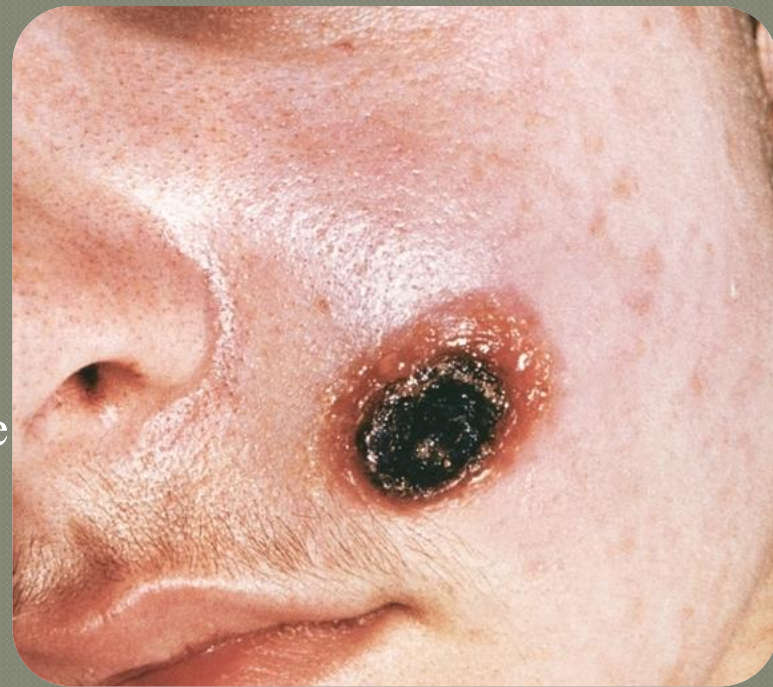- задняя поверхность шеи;
- затылок;
- верхняя и нижняя губа;
- спина;
- поясница.



# Клиническая картина

Заболевание начинается с появления воспалительного инфильтрата, который быстро увеличивается.

Симптомы: боли в этой зоне. Болевой синдром быстро нарастает, боли приобретают пульсирующий, распирающий характер. Инфильтрат плотной консистенции, кожа над ним напряжена, лоснится, гиперемирована. Окружающие ткани отечны. В центре кожа постепенно становится сине-багровой или даже черной. Признаки интоксикации начинаются с первых часов заболевания. Повышается температура до  $40^{\circ}\text{C}$ , появляется тахикардия. Больные предъявляют жалобы на головную боль, бессонницу, недомогание, слабость, разбитость, потерю аппетита, рвоту, озноб. В тяжелых случаях может появляться расстройство сознания. В крови выявляются лейкоцитоз, сдвиг лейкоцитарной формулы.



# Осложнения

---

- лимфангит
- регионарный лимфаденит
- прогрессирующий тромбофлебит
- сепсис
- гнойный менингит.

При карбункуле лица прогрессирующий острый тромбофлебит вен лица может быстро распространиться через систему верхней глазной вены на венозные синусы твердой мозговой оболочки. Гнойный синус-тромбоз ведет к развитию гнойного базального менингита и арахноидита.

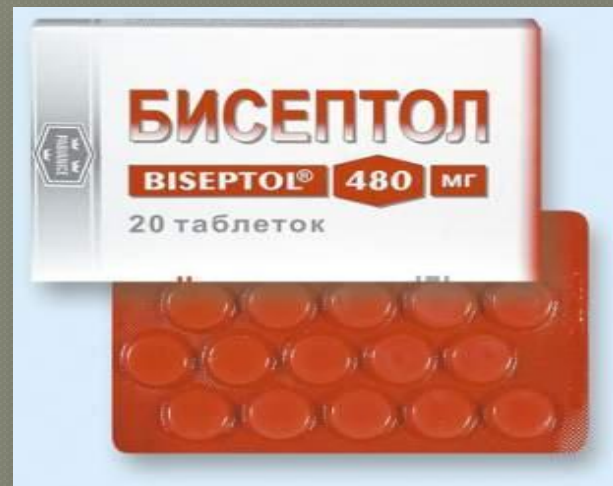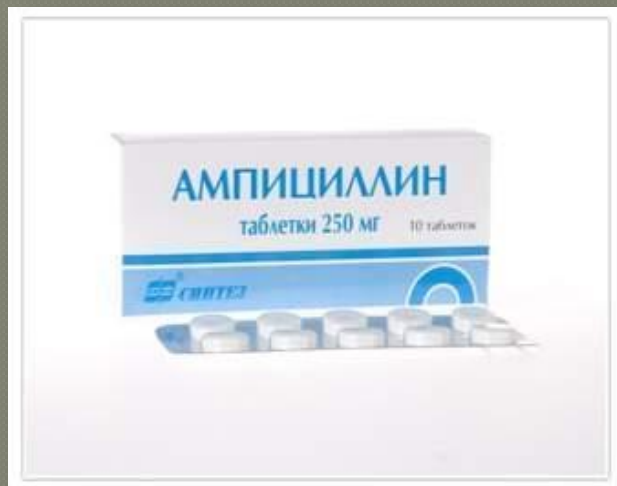## Дифференциальный диагноз.

Карбункул дифференцируют с другими гнойными заболеваниями кожи и подкожной клетчатки. Особое значение имеет дифдиагностика между простым и сибиреязвенным карбункулом. Для последнего характерно появление небольшого красного узелка. Через 12-48 часов в этом месте образуется сине-багровый пузырек (первичная пустула) с красноватым мутным содержимым. Боли отсутствуют, но беспокоит выраженный зуд. Раневая поверхность, образуемая после прорыва пустулы, покрывается темно-красным струпом, который в дальнейшем становится черным и твердым. Поэтому сибиреязвенный карбункул называют «углевиком». Вокруг струпа вновь появляются пузырьки с серозно-геморрагическим содержимым. В дальнейшем развиваются отек тканей, распространенный некроз, лимфангит.



# Лечение

В начале заболевания, до формирования гнойно-некротического очага, показана антибактериальная терапия. Назначают антибиотики, широкого спектра действия — ампициллин, ампиокс, бисептол, фурагин. Показаны анальгезирующие и сердечные средства, молочно-растительная диета. Поверхность инфильтрата обрабатывают 70% этиловым спиртом и накладывают асептическую повязку. Применяют ультрафиолетовое облучение, УВЧ-терапию. При благоприятном эффекте консервативной терапии обратное развитие инфильтрата происходит через 2 — 3 дня и сопровождается уменьшением болей, снижением температуры тела, нормализацией картины крови.



Показанием к операции карбункула является формирование очага некроза. Операцию по поводу небольшого карбункула проводят под местной анестезией 0,5 - 0,25% раствором новокаина. Карбункул крестообразно рассекают через всю толщу некроза до жизнеспособных тканей с последующей некрэктомией. Операцию заканчивают введением в рану тампонов с гипертоническим раствором хлорида натрия или протеолитическими ферментами. До окончательного отторжения гнойно-некротических масс ежедневно сменяют повязки с протеолитическими ферментами, гипертоническим раствором хлорида натрия, по показаниям выполняют этапные некрэктомии, затем применяют препараты на мазевой основе (10% метилурациловая мазь, винилин и др.). После операции продолжают антибактериальную терапию, физиотерапию.

# Течение и прогноз

---

Обычный цикл эволюции карбункула 3-4 недели. Прогноз всегда серьезный (возможность развития сепсиса), особенно у стариков и ослабленных больных, а также при указанной опасной локализации.

Для предотвращения возникновения фурункулов и карбункулов лица нужна прежде всего профилактика гнойничковых заболеваний кожи, санация полости рта и носа, являющихся основными резервуарами патогенных стафилококков в организме человека.



# Список литературы:

---

- <http://ppt-online.org/43119>
- Робустова Т. Г
- [www. doltor.ru](http://www.doltor.ru)
- <http://prizvanie.su/karbunkul-carbunculus-e-tiologiya-patogenez-sim/>