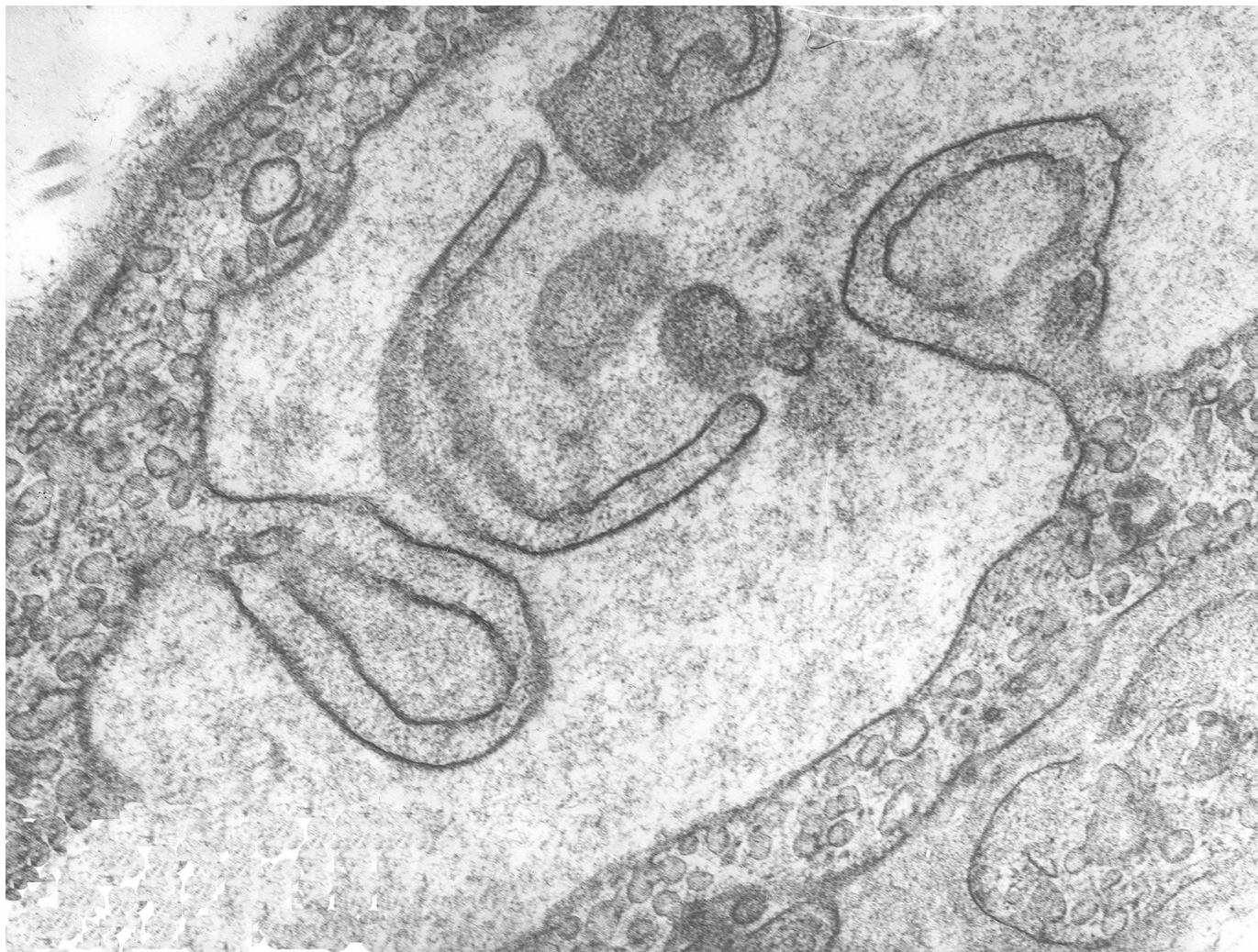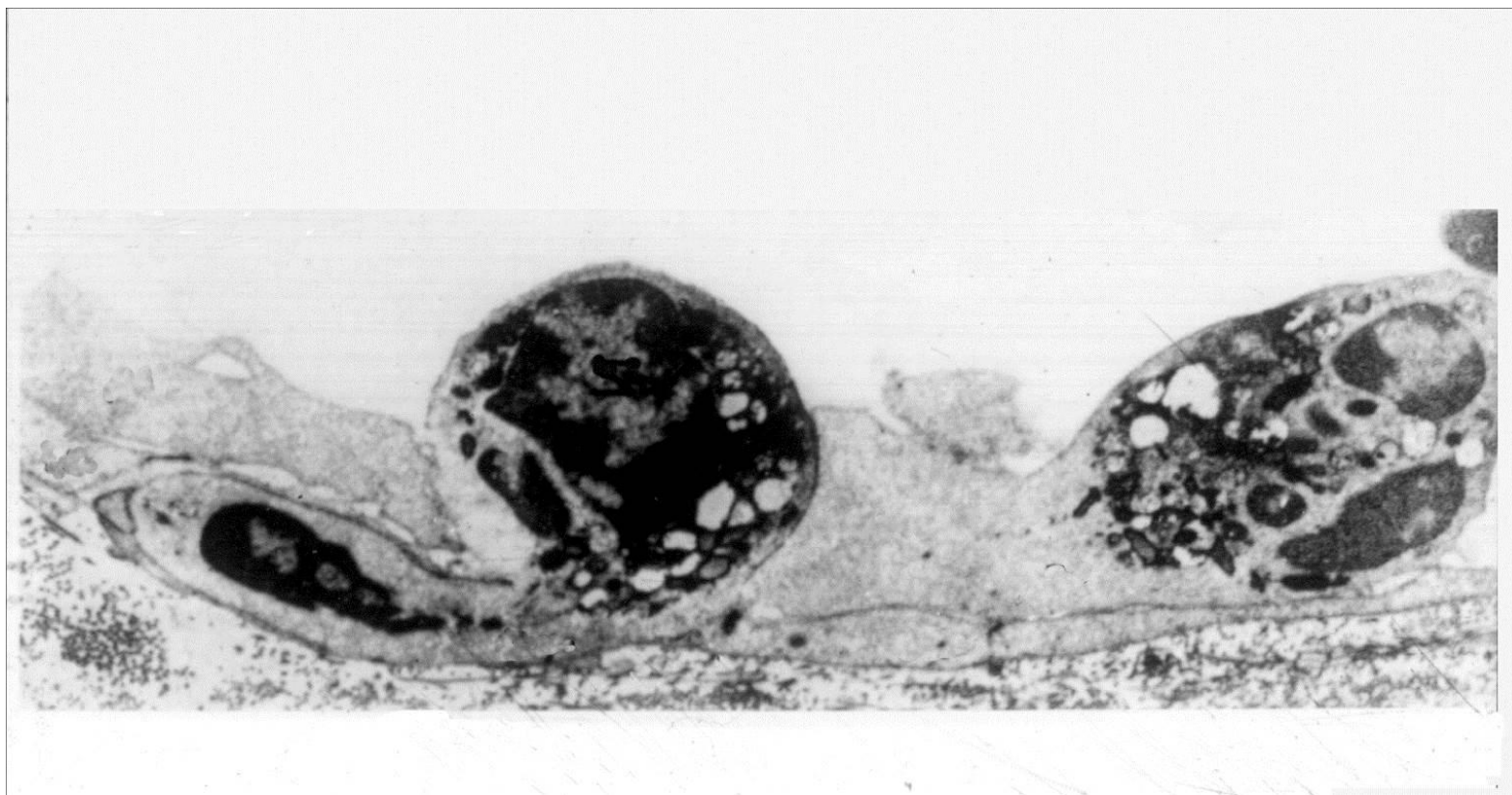


Острое воспаление.
Морфологические проявления
экссудативного воспаления.

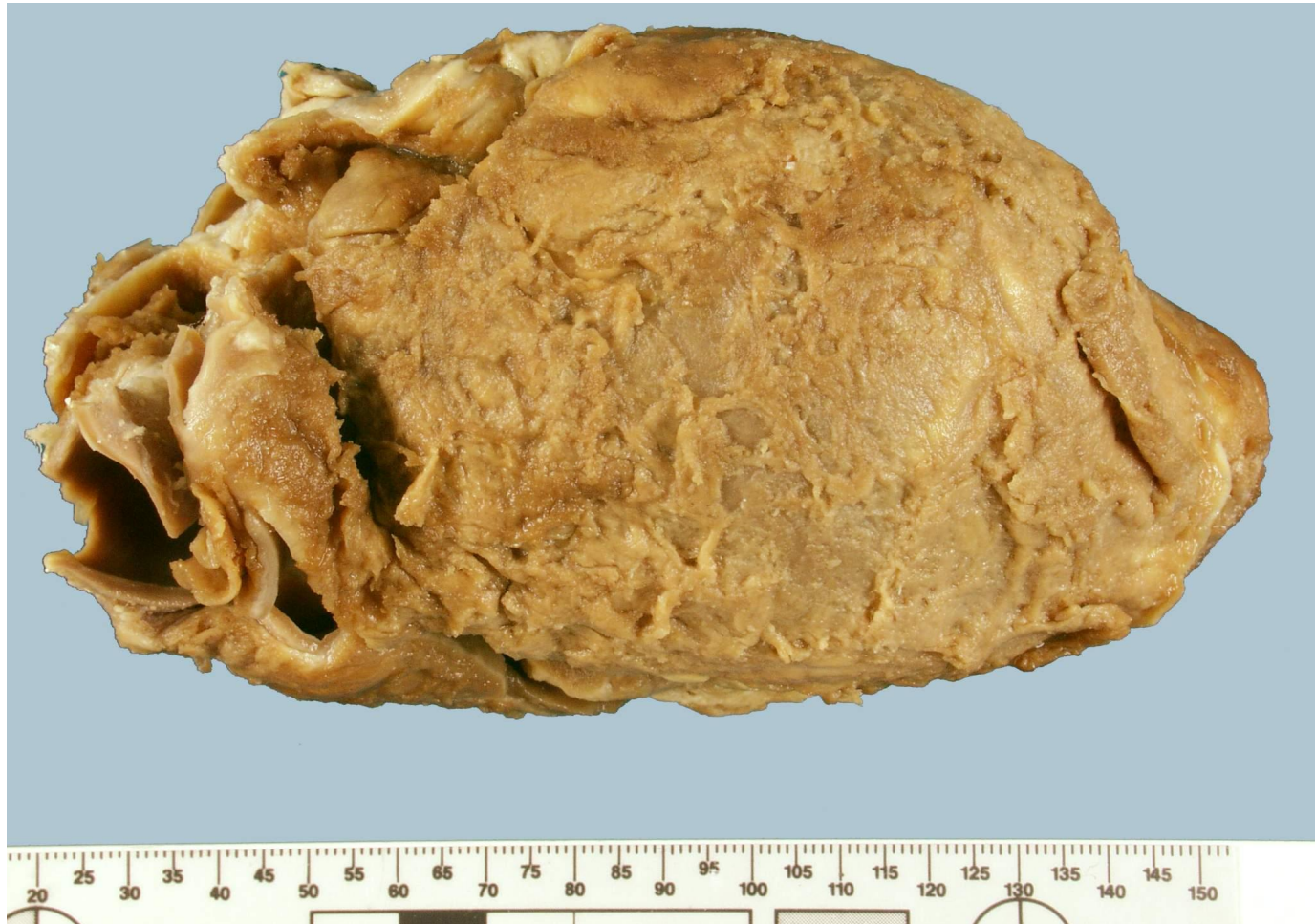Электроннограмма «Пиноцитоз в эндотелии сосуда при воспалении». Демонстрация.



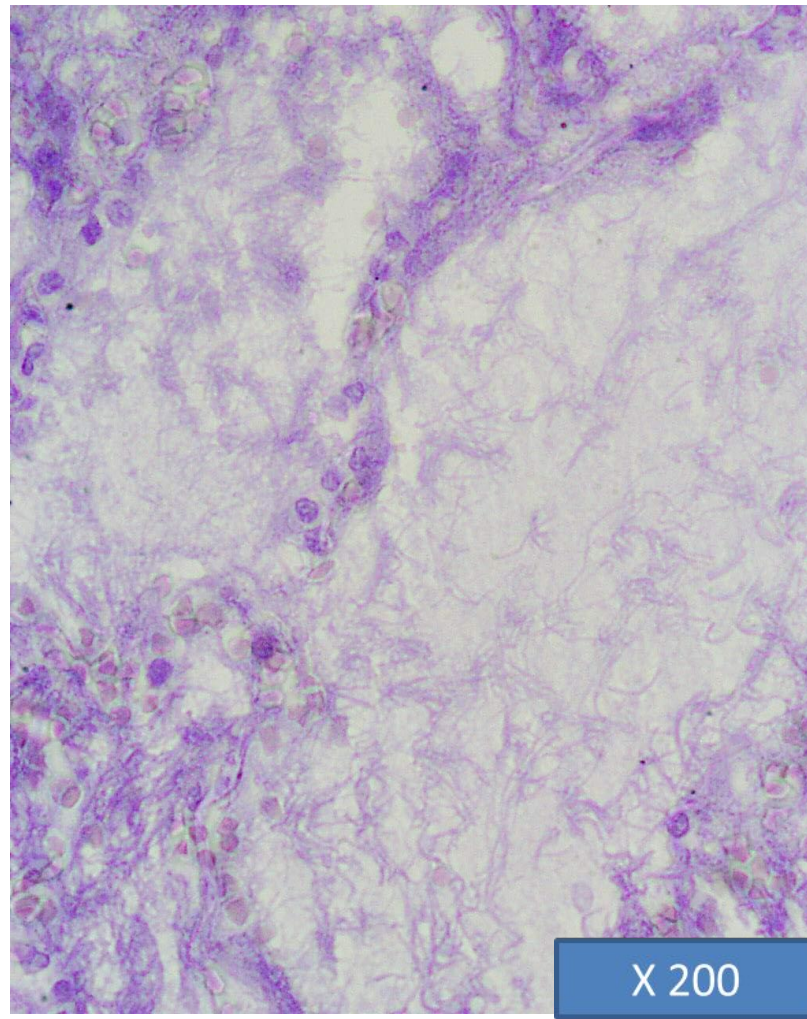
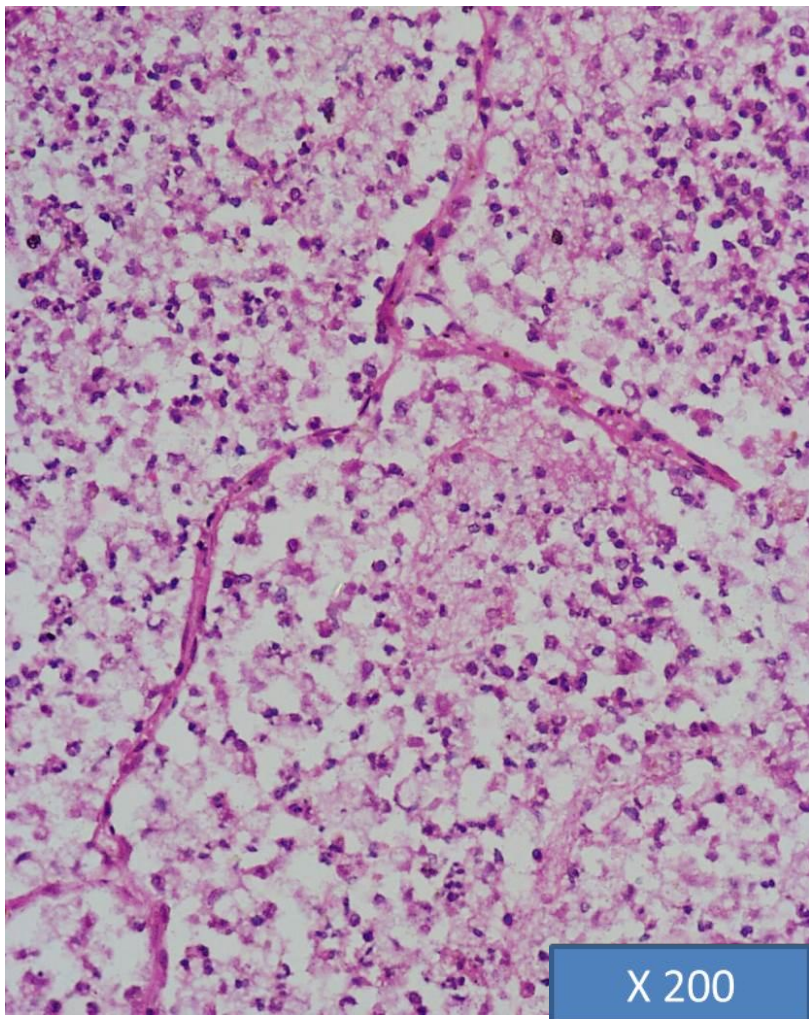
Электроннограмма «Эмиграция нейтрофила через стенку сосуда при воспалении». Демонстрация.



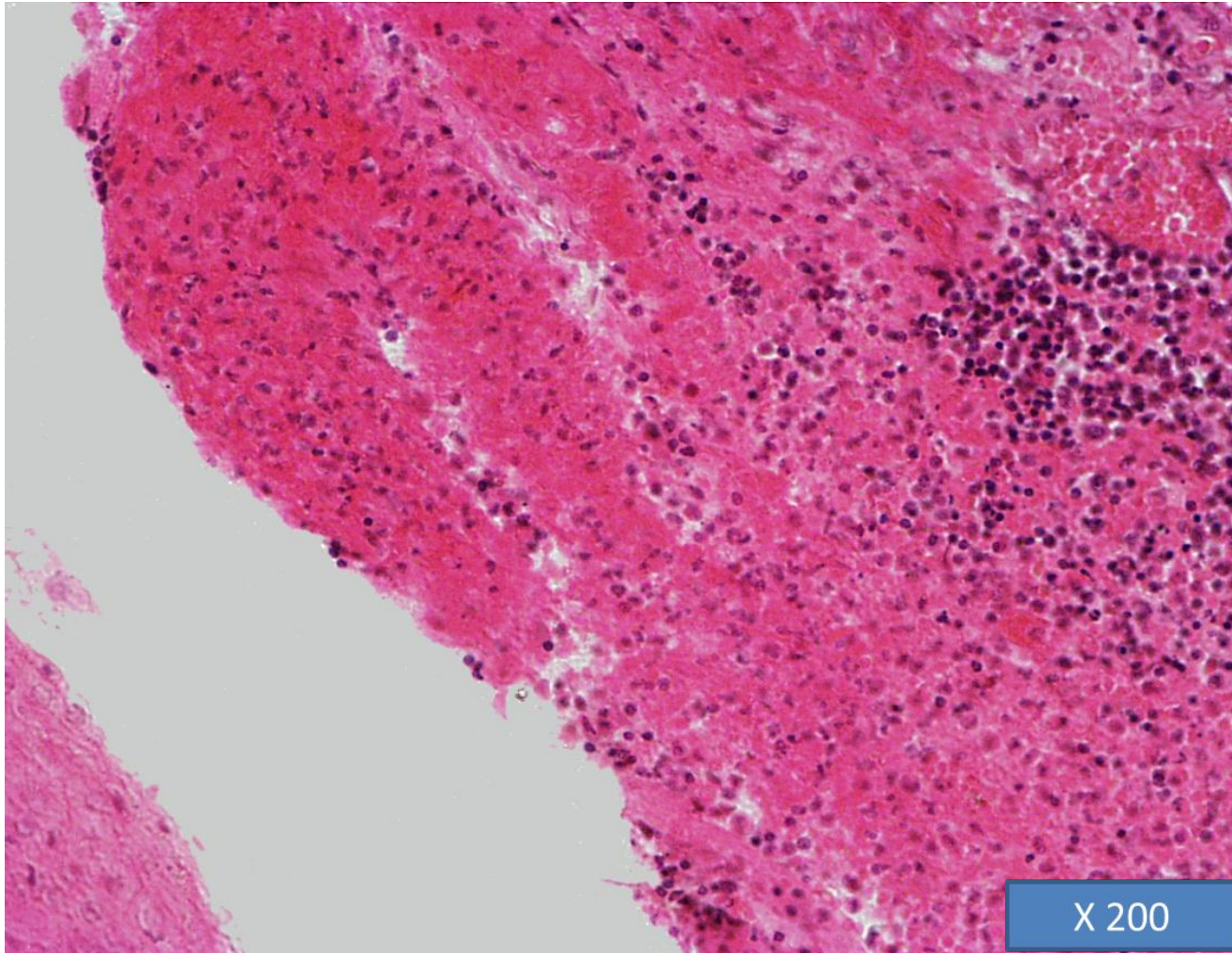
Макропрепарат «Фибринозный перикардит». Препарат описать.



Микропрепарат «Крупозная пневмония (стадия серого опеченения)». Окраска Г-Э/по Шуенинову. Препарат описать.

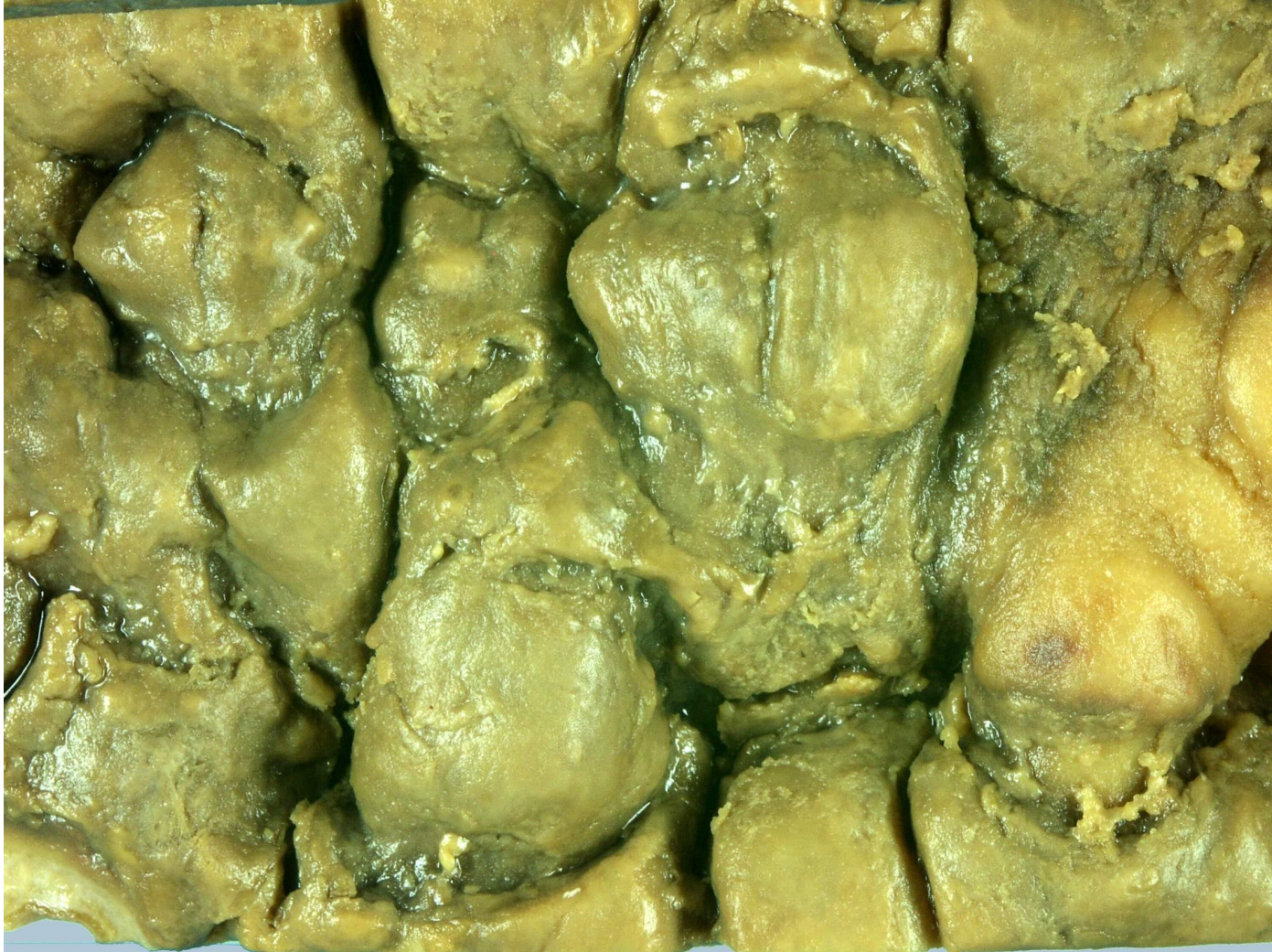

Микропрепарат «Дифтеритическое воспаление зева при дифтерии». Окраска Г-Э. Препарат описать.

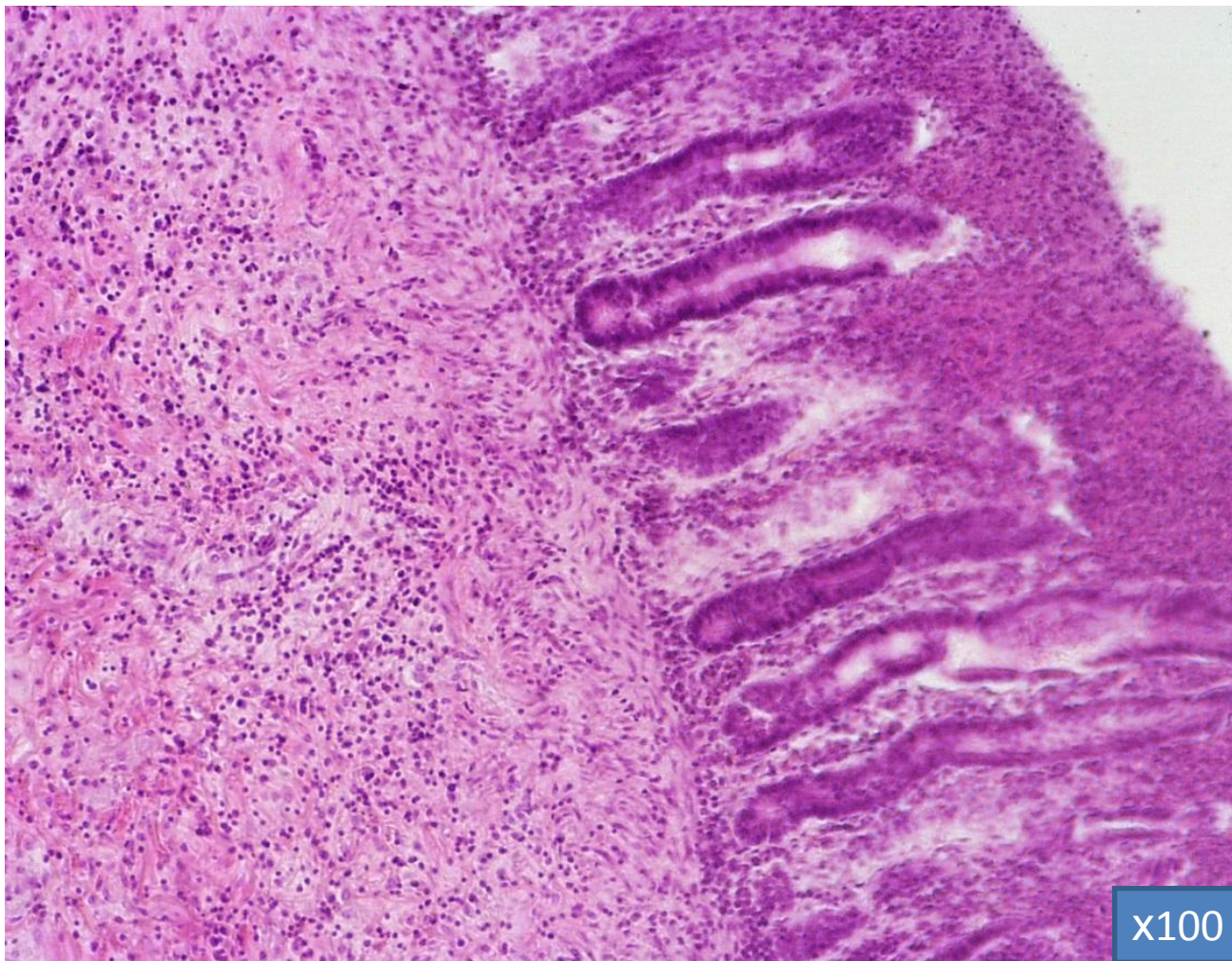


Макропрепарат «Дифтереритический колит»

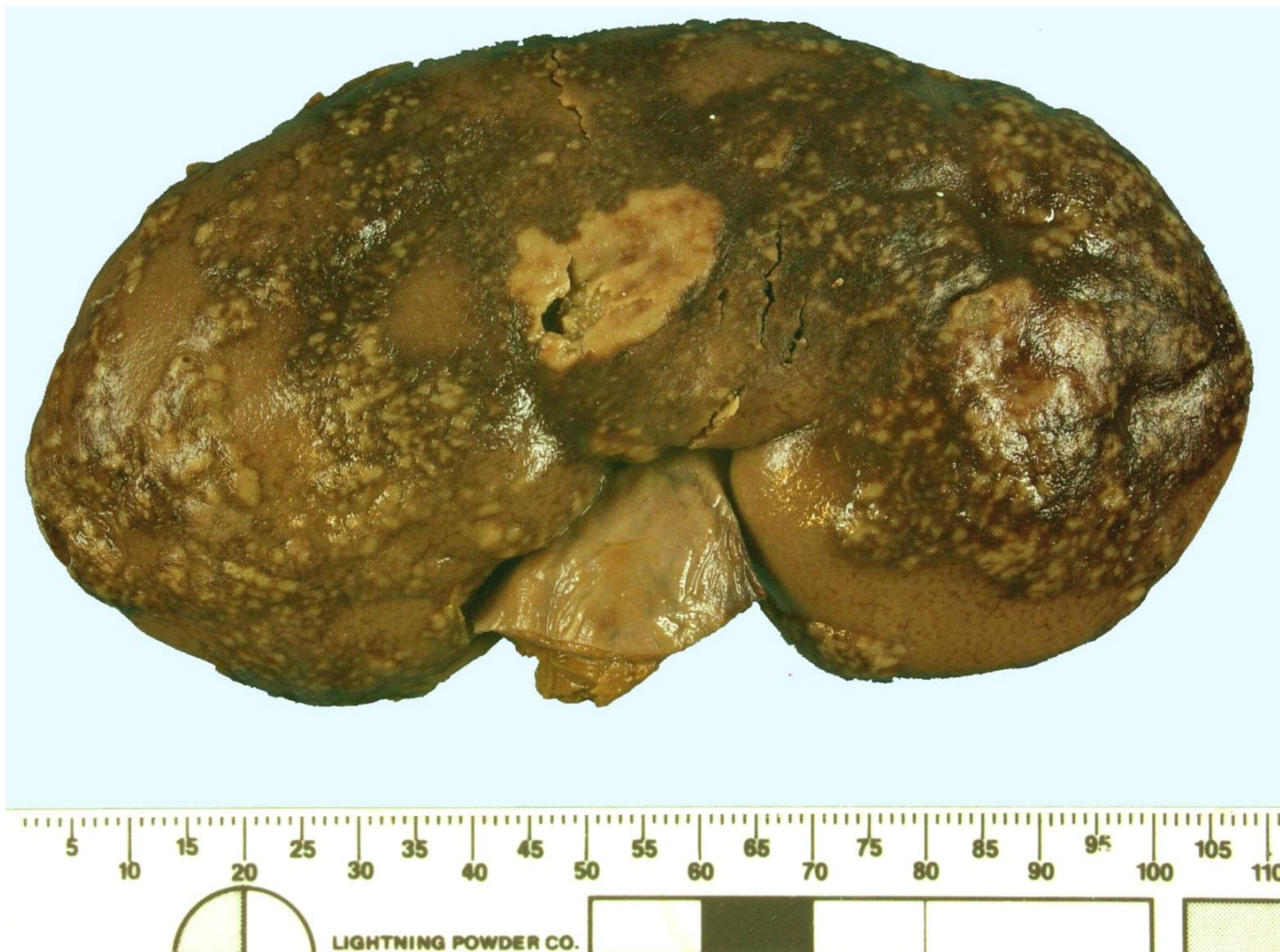Препарат описать.



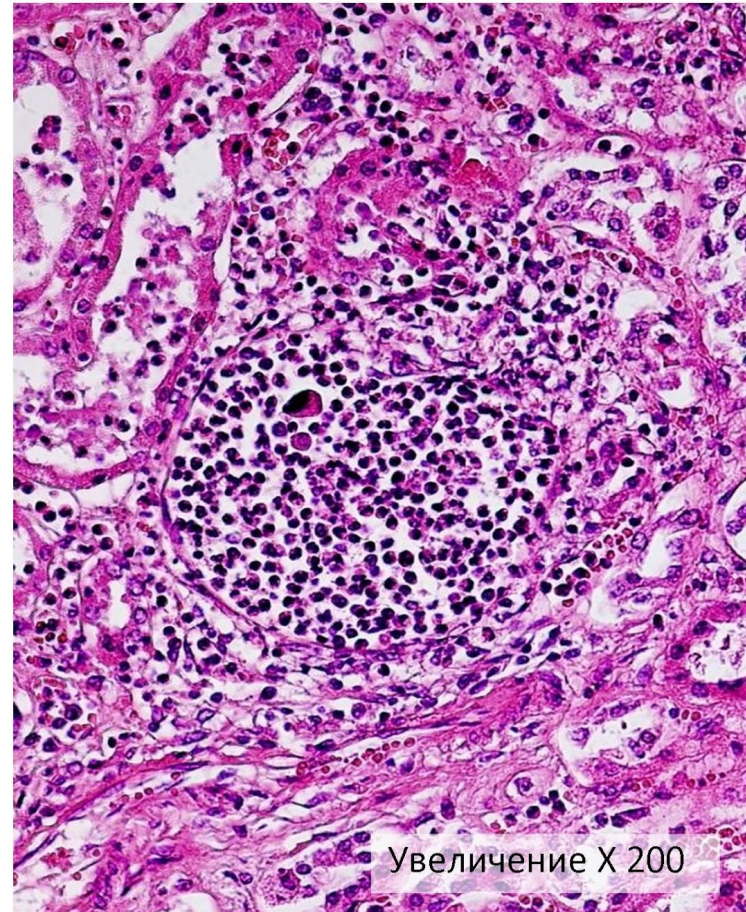
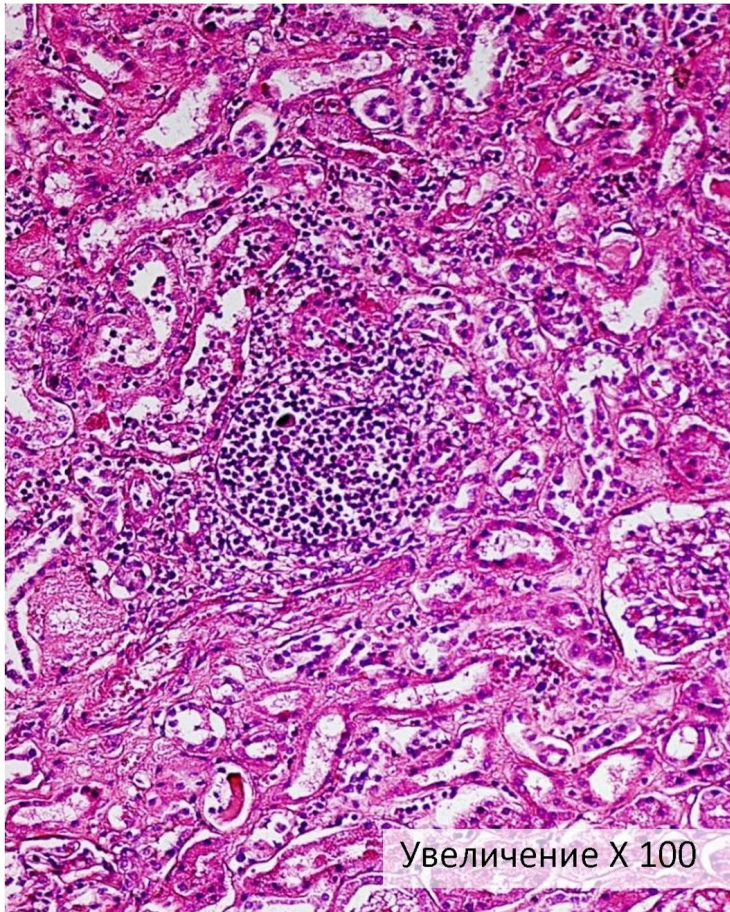
Микропрепарат «Дифтеритический колит» Окраска Г-Э. Препарат зарисовать.



Макропрепарат «Эмболический гнойный нефрит». Препарат описать.

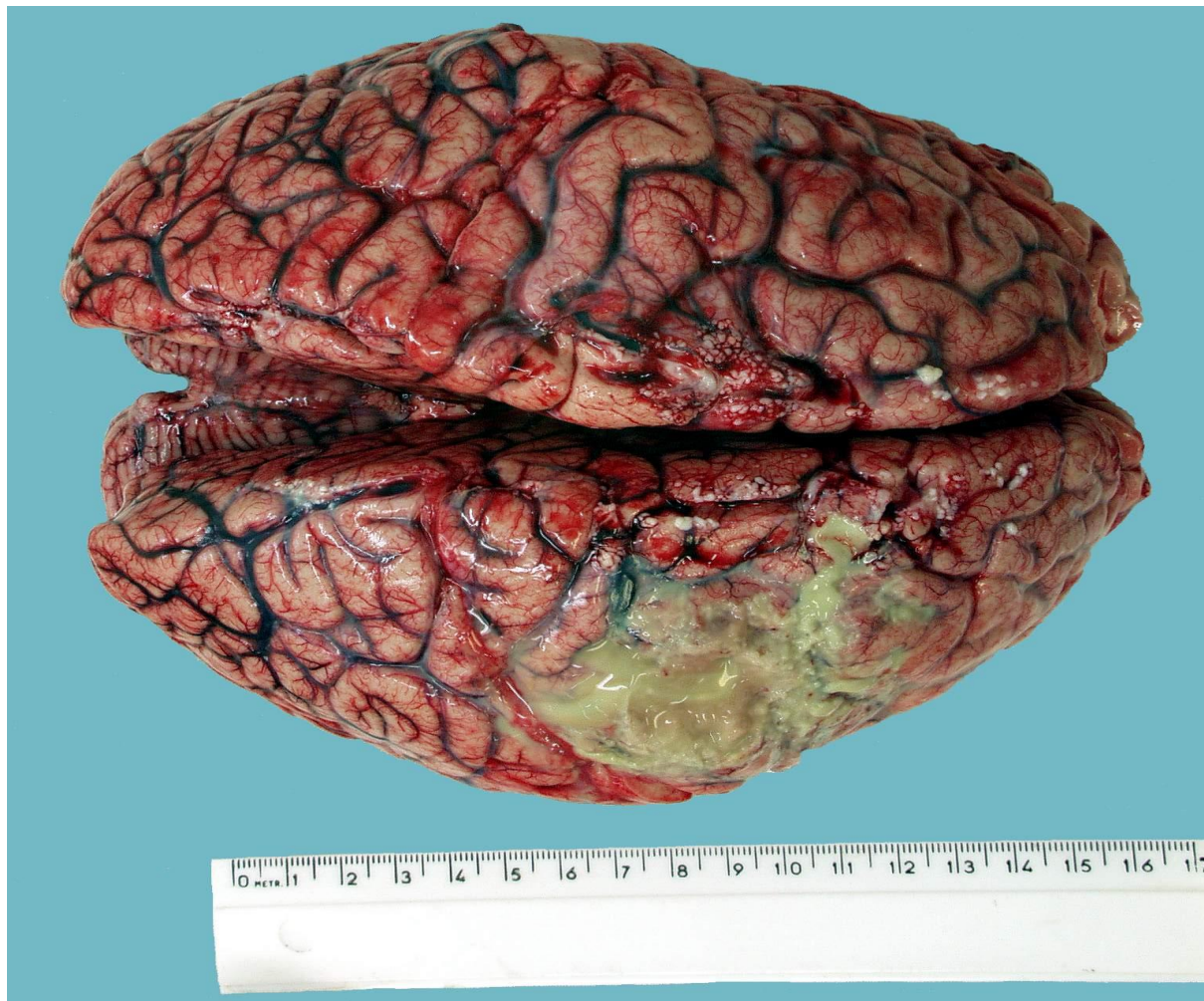

Микропрепарат «Эмболический гнойный нефрит». Окраска Г-Э. Препарат зарисовать.

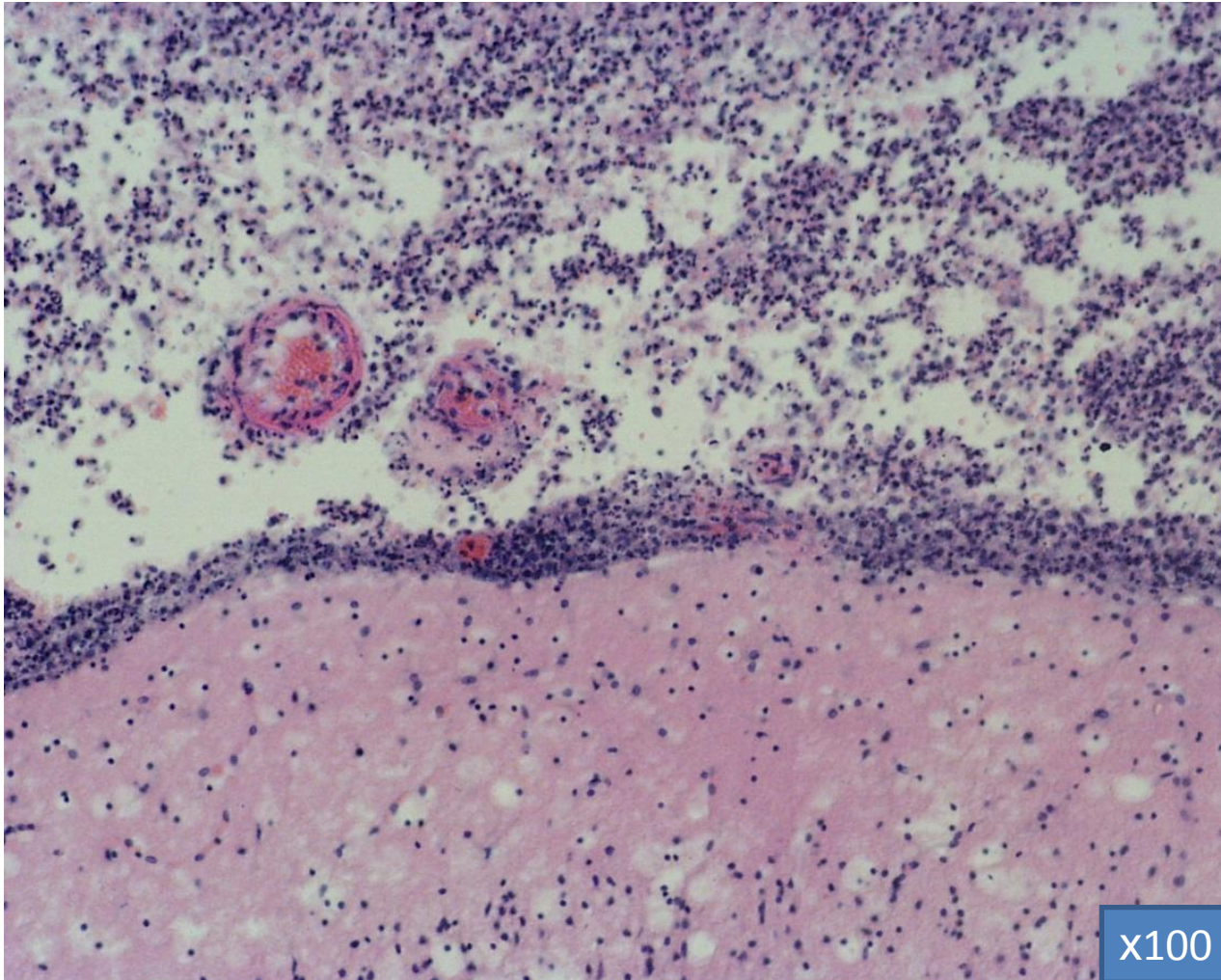


Макропрепарат «Гнойный лептоменингит»

Препарат описать.



Микропрепарат «Цереброспинальный гнойный лептоменингит». Окраска Г-Э. Препарат описать.



Макропрепарат «Катаральный гастрит».

Препарат описать.

