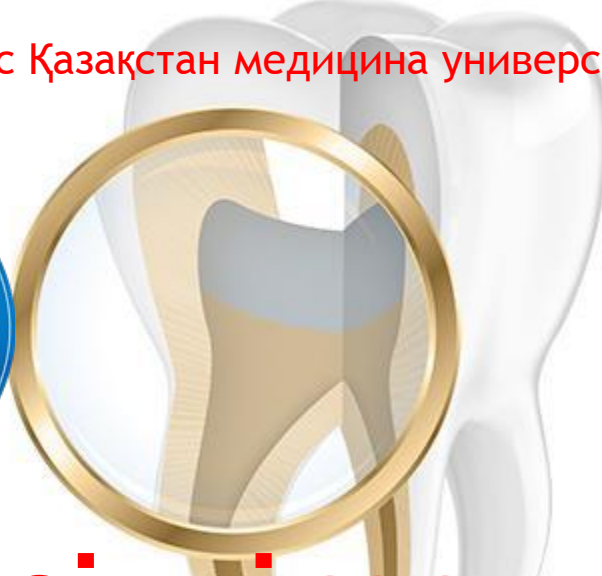

Студенттің өзіндік жұмысы

Тақырыбы: «Жасқа байланысты, асқынбаған тіс жегісінде, жүйелі аурулар мен зат алмасу ауруларында ұлпадағы өзгерістер»

Кафедра: Ортопедиялық және терапиялық стоматология

Дисциплина: Эндодонтия

Факультет: Стоматология

Курс: 4

Орындаған: Әлібек Айдар

Тобы: 402

Тексерген: Нуртөлеуова А.М.

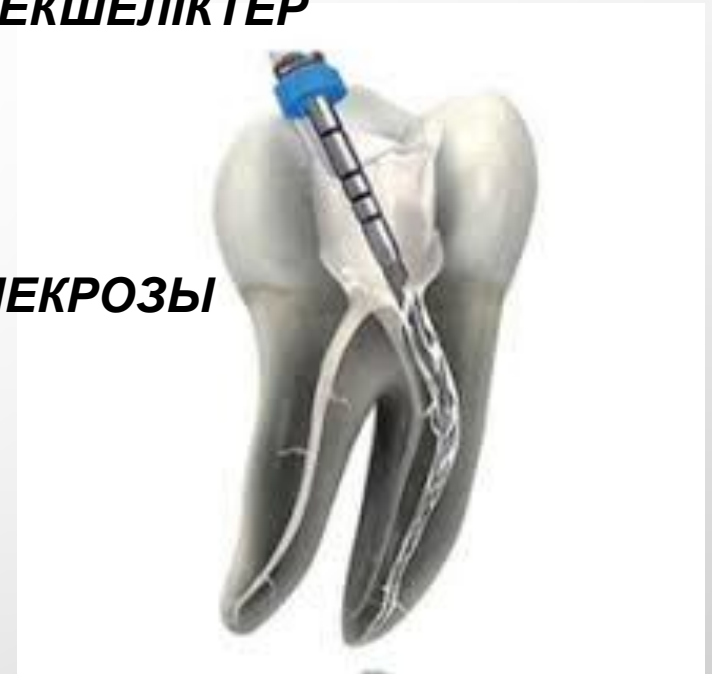Ақтөбе, 2019ж

Жоспары:

1. ЖАСҚА БАЙЛАНЫСТЫ ҰЛПАДАҒЫ ЕРЕКШЕЛІКТЕР

2. ҰЛПА ҚҰРЫЛЫМЫНЫҢ БҰЗЫЛУЫ

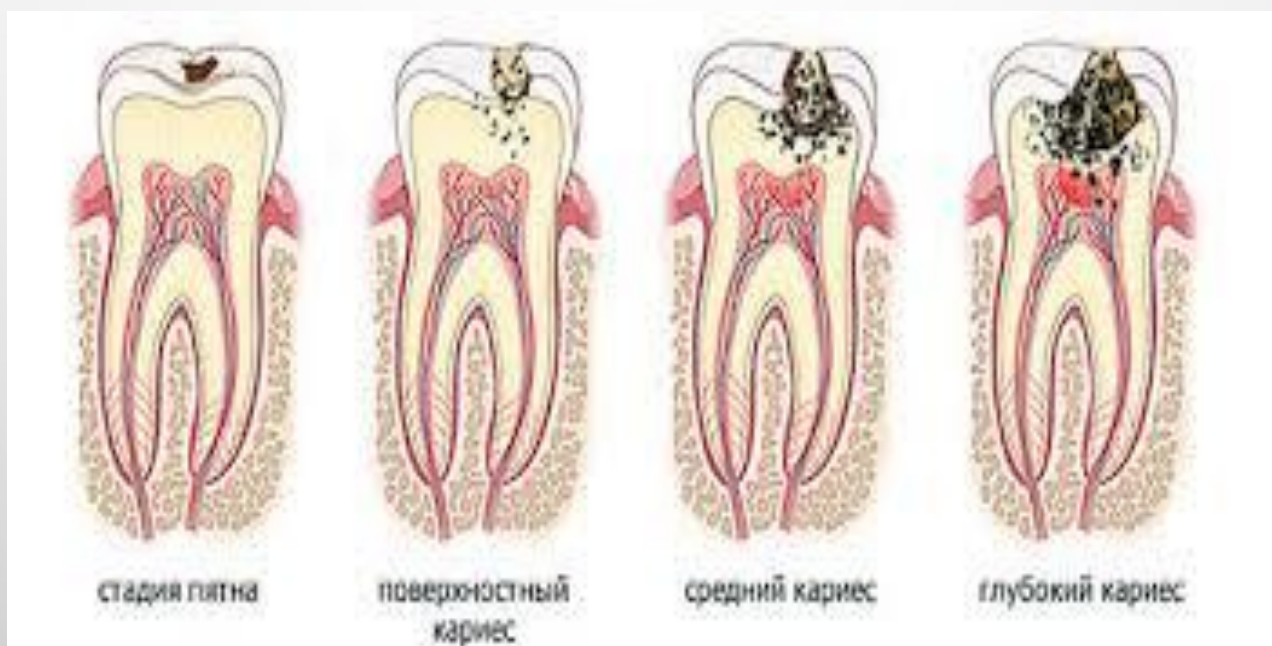- ТІСЖЕГІ
- КІРЕУКЕ МЕН ДЕНТИННІҢ ҚЫШҚЫЛДЫ НЕКРОЗЫ
- СЫНА ТӘРІЗДІ АҚАУ
- ПАРОДОНТИТ
- ТЫНЫС АЛУ ЖҮЙЕСІ АУРУЛАРЫ
- ЖҮРЕК-ҚАНТАМЫР ЖҮЙЕСІ АУРУЛАРЫ
- АВИТАМИНОЗ
- ДЕНТИКЛДЕР



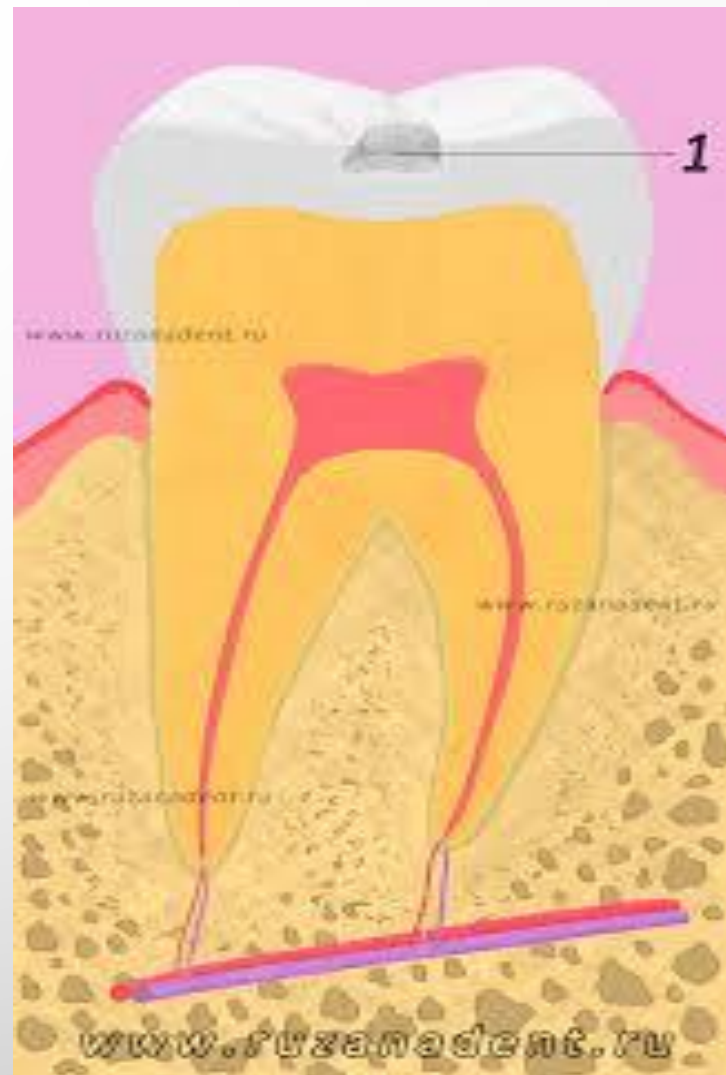ЖАСҚА БАЙЛАНЫСТЫ ПУЛЬПАДАҒЫ ЕРЕКШЕЛІКТЕР

- **ЕКІНШІЛІК ЖӘНЕ ҮШІНШІЛІК ДЕНТИН ҚАЛЫПТАСУЫНА БАЙЛАНЫСТЫ ҰЛПА КӨЛЕМІНІҢ АЗАЮЫ**
- **ТІС ҚУЫСЫ ПІШІНІ МЕН КӨЛЕМІ ӨЗГЕРЕДІ, ҰЛПА МҮЙІЗШЕСІ ТЕГІСТЕЛЕДІ**
- **ҰЛПА ТІНІНДЕГІ ҚОЗҒАЛМАЛЫ ЖӘНЕ ҚОЗҒАЛМАЙТЫН БІРІКТІРУШІ ЖАСУШАЛАР САНЫ АЗАЯДЫ**
- **ЦИЛИНДРЛІ ОДОНТОБЛАСТАР КУБ ТӘРІЗДІГЕ АУЫСАДЫ**
- **ОДОНТОБЛАСТАР САНЫ БІР ҚАТАРҒА АЗАЯДЫ**
- **КОЛЛАГЕН ТАЛШЫҚТАРЫНЫҢ ҚҰРАМЫ ЖОҒАРЫЛАЙДЫ ЖӘНЕ ФИЗИКО-ХИМИЯЛЫҚ ӘСЕРІ ӨЗГЕРЕДІ**
- **НЕГІЗГІ ЗАТТЫҢ ФИЗИКО-ХИМИЯЛЫҚ ӘСЕРІНІҢ ӨЗГЕРУІНЕН СУДЫ КӨП ЖОҒАЛТАДЫ, НӘТИЖЕСІНДЕ ТРОФИКАЛЫҚ, ҚОРҒАНЫШ ҚЫЗМЕТТЕРІ БҰЗЫЛАДЫ**
- **ЖҮЙКЕ ЖҮЙЕСІ АППАРАТЫНЫҢ РЕГРЕССИЯСЫ ӘСЕРІНЕН ИМПУЛЬС ӨТКІЗГІШТІГІ БҰЗЫЛАДЫ**

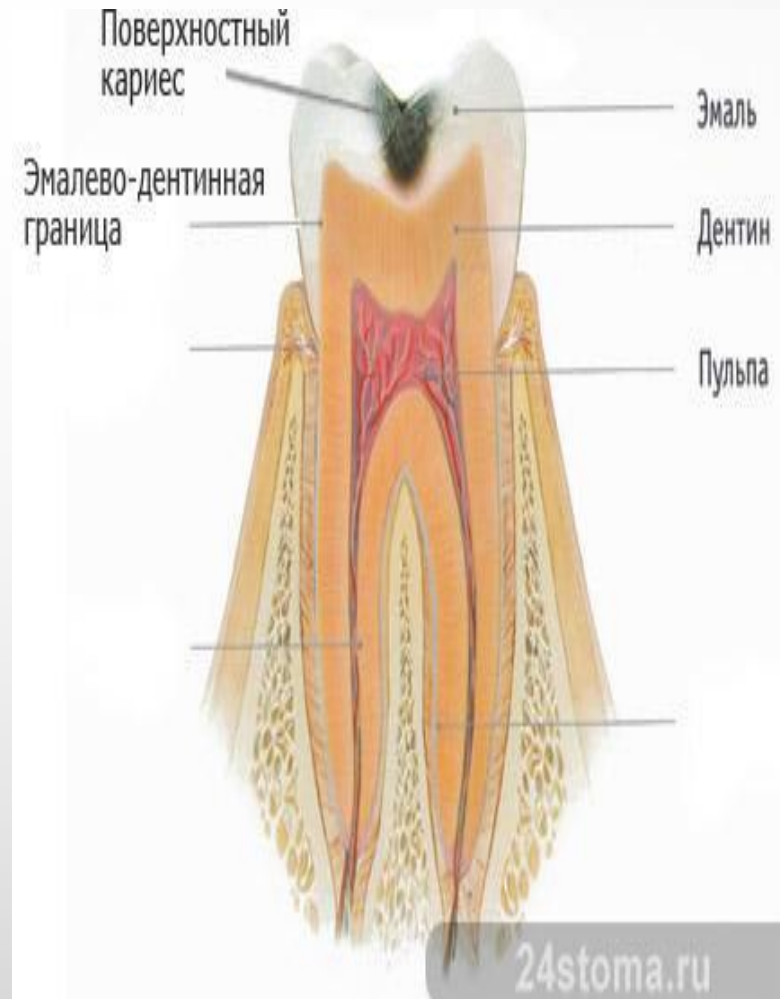
ТІСЖЕГІ КЕЗІНДЕГІ ҰЛПАНЫҢ РЕАКТИВТІ ӨЗГЕРІСІ



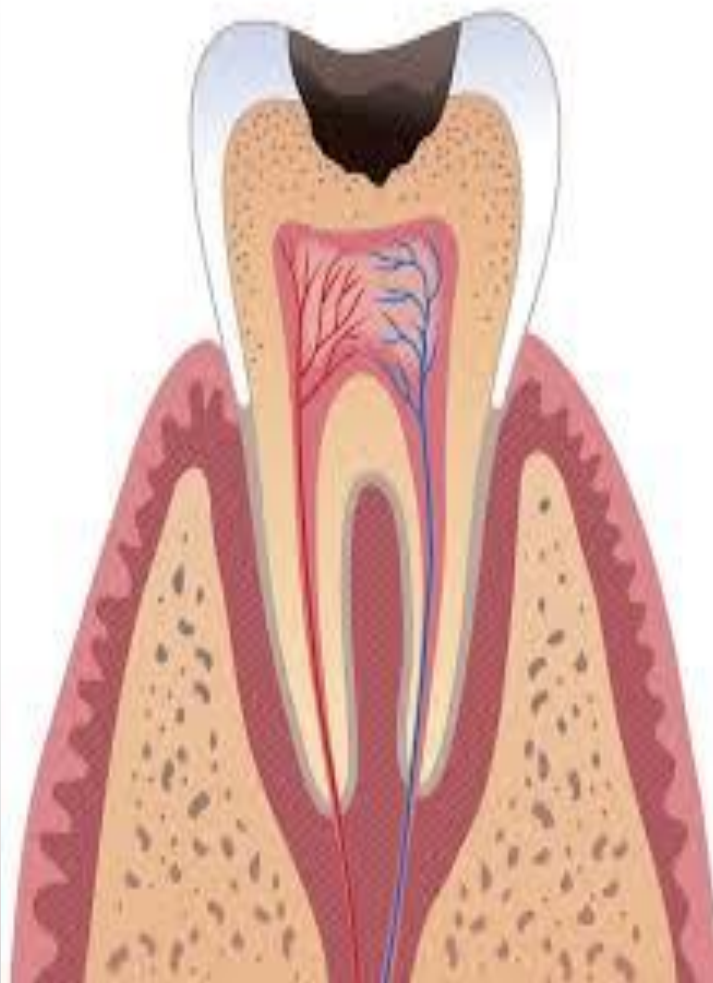
- ТІСЖЕГІНІҢ ДАҚТЫ САТЫСЫНДА ҰЛПАДА МИНИМАЛЬДІ ЛОКАЛЬДІ ӨЗГЕРІСТЕР БОЛАДЫ
- БҰЛ МИНИМАЛЬДІ ӨЗГЕРІСТІ ҰЛПАНЫҢ БИОЛОГИЯЛЫҚ ЖАУАБЫ ДЕСЕК ТЕ БОЛАДЫ



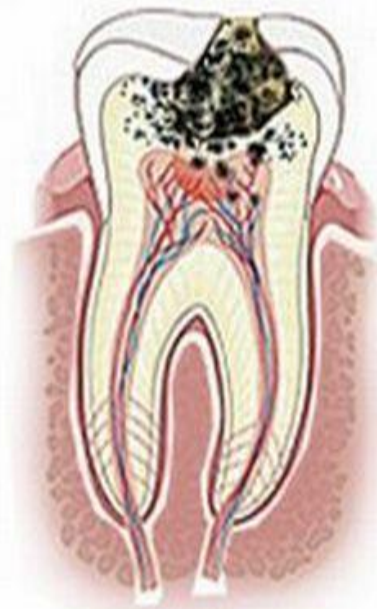
БЕТКЕЙЛІК ТІСЖЕГІДЕ
ОДОНТОБЛАСТАҒЫ
ВАКУОЛЬДІ ДИСТРОФИЯ
ОШАҒЫ БАЙҚАЛАДЫ.
ПЕРИВАСКУЛЯРЛЫ
АЙМАҚТА ЛИМФОЦИТ
ЖӘНЕ ПЛАЗМАТИКАЛЫҚ
ЖАСУШАЛАР САНЫНЫҢ
АЗДАП ҰЛҒАЮЫ КӨРІНЕДІ.
ОСЫ АЙМАҚТА
МАКРОФАКТАР ЖИНАЛУЫ
МҮМКІН. ҮШІНШІЛІК
ДЕНТИН ҚАБАТЫ АНЫҚ.



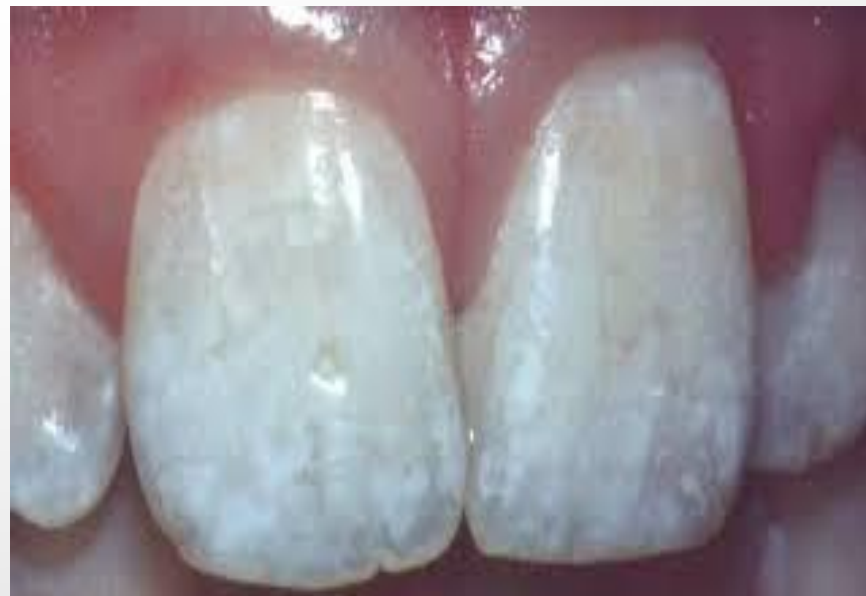**ОРТАЛЫҚ ТІСЖЕГІДЕ
ОДОНТОБЛАСТАРДЫҢ
ВАКУОЛЬДІ ДИСТРОФИЯСЫ
АНЫҒЫРАҚ.ТОМС
ТАЛШЫҚТАРЫ МАЙЛЫ
ОШАҚТАРМЕН ДӘНДІ
ДЕГЕНЕРАЦИЯҒА
ҰШЫРАЙДЫ.ПРОЦЕСС
ОДОНТОБЛАСТАҒЫ
КОНКРЕМЕНТТЕРДІҢ
ТҮСУІМЕН АЯҚТАЛАДЫ.ҰЗАҚ
УАҚЫТТЫ ПАТОЛОГИЯ
ОДОНТОБЛАСТАРДЫҢ
КОМПЕНСАТОРЛЫ
ГИПЕРТРОФИЯСЫНА
ӘКЕЛЕДІ.ҮШІНШІЛІК
ДЕНТИН ПРОДУКЦИЯСЫ
ТОҚТАЛАДЫ.**

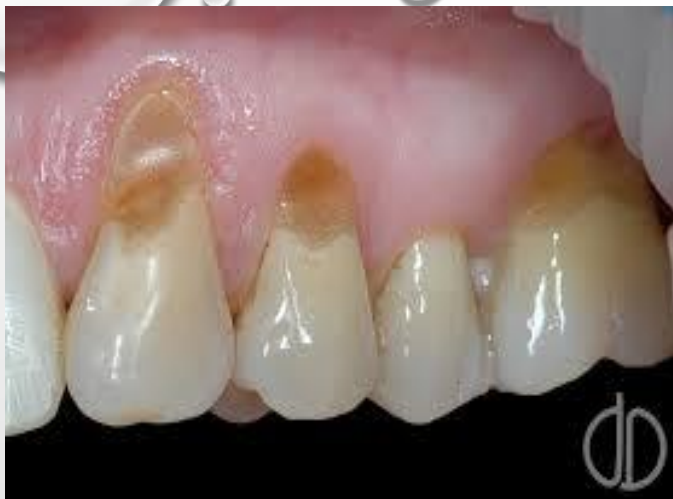

**ТЕРЕҢ ТІСЖЕГІДЕ
ПОТОЛОГИЯЛЫҚ ОШАҚ
АЙМАҒЫНДАҒЫ
ОДОНТОБЛАСТАРДЫҢ ТОЛЫҚ
АТРОФИЯСЫ. ОШАҚ
АЙМАҒЫНДАҒЫ ДЕНТИН
КАНАЛДАРЫНДАҒЫ ТОМСА
ТАЛШЫҚТАРЫ БОЛМАЙДЫ.
КАНАЛДАР БАКТЕРЯҒА ТОЛАДЫ.
ҮШІНШІЛІК ДЕНТИН ТҮЗІЛІСІ
ТОЛЫҒЫМЕН ТОҚТАЙДЫ.
САУЫТТЫҚ ҰЛПАДА ГИАЛИНОЗА
ТҮЗІЛІСІМЕН СИПАТТАЛАТЫН
СКЛЕРОЗ ПРОЦЕССИ ЖҮРЕДІ.
ПЕТРИФИКАТТАР ТҮЗІЛЕДІ.**

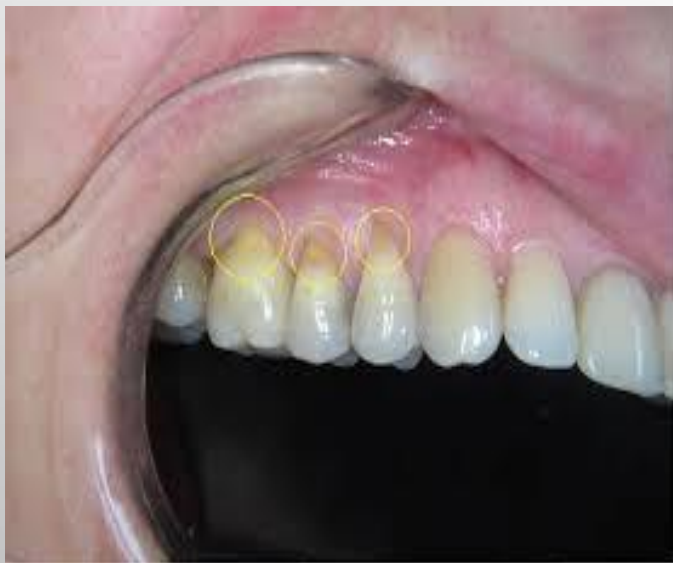

**КІРЕУКЕ МЕН ДЕНТИННІҢ
ҚЫШҚЫЛДЫ НЕКРОЗЫ
КЕЗІНДЕ
ОДОНТОБЛАСТАРДЫҢ
КОМПЕНСАТОРЛЫ
ГИПЕРТРОФИЯСЫ
ТҮЗІЛУІМЕН СТЕРЕОТИПТІ
РЕАКЦИЯСЫ БОЛАДЫ. ТІС
ТІНДЕРІНІҢ ҚАТТЫ ТЕРЕҢ
ЖАРАЛАНУЫНДА 7,5 %
ЖАҒДАЙДА ҰЛПАНЫҢ
КОАГУЛЯЦИЯЛЫ НЕКРОЗЫ
ДАМИДЫ.**





**СЫНА ТӘРІЗДІ АҚАУ ДА
ОДОНТОБЛАСТАРДЫҢ
КОМПЕНСАТОРЛЫ ӨЗГЕРІСІНЕ
АЛЫП КЕЛЕДІ. ІШКІ ЖАСУШАЛАР
ҚҰРЫЛЫМЫНЫҢ ӨЗГЕРІСІ МЕН
КӨЛЕМІНІҢ ҰЛҒАЮЫ БОЛАДЫ. БҰЛ
ПРОЦЕСС ҮШІНШІЛІК ДЕНТИН
ТҮЗІЛУІМЕН ЖАЛҒАСАДЫ.
КОМПЕНСАТОРЛЫ
МҮМКІНДІКТЕРДІҢ АЗАЮЫ
ОДОНТОБЛАСТАРДЫҢ
АТРОФИЯСЫНА ӘКЕЛЕДІ, ЖӘНЕ
ЦИТОПЛАЗМАДА ДӘНДІ
ЭОЗИНОФИЛЬДЕР ПАЙДА БОЛАДЫ.**

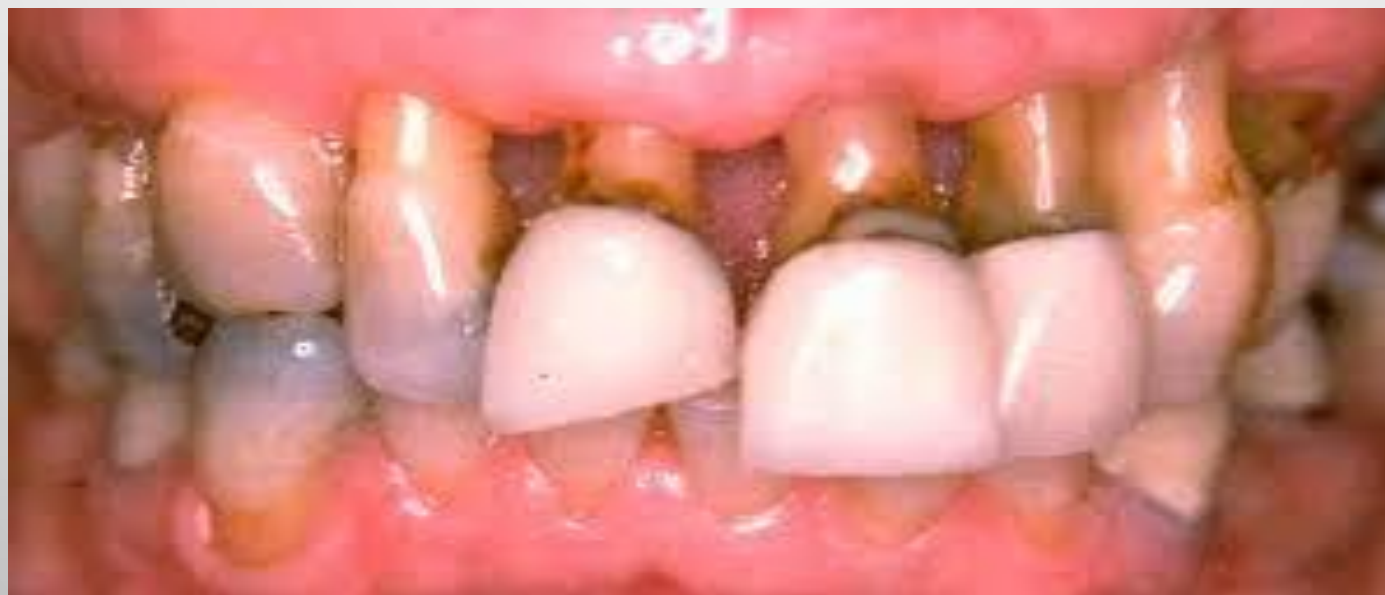

**ПАРОДОНТИТ ДАМУЫ ДА ҰЛПАНЫҢ РЕАКТИВТІ
БҰЗЫЛЫСЫНА АЛЫП КЕЛЕДІ. БҰЛ ПРОЦЕССТЕ ӨЗГЕРІС ҮШ
ТҮРЛІ ТОППЕН КӨРІНІС БЕРЕДІ.**

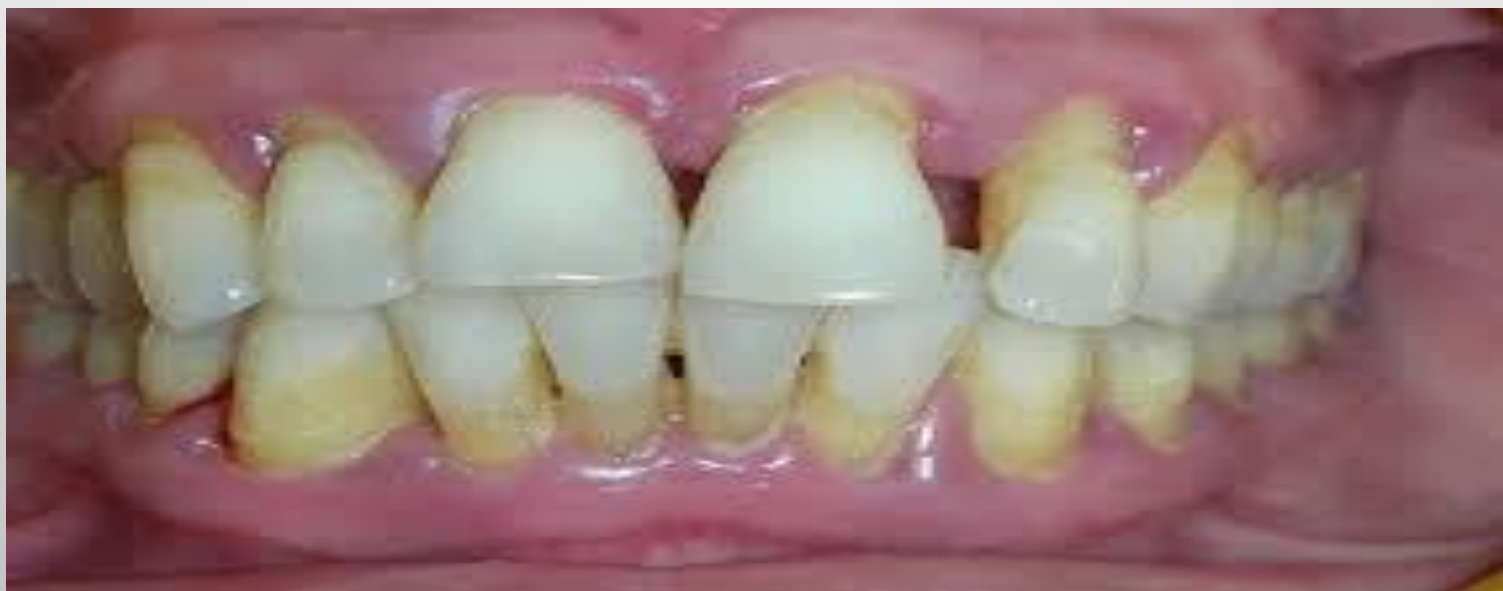**1) ДЕНТИН ӨСІНДІЛЕРІ ЖАСУЛАРЫНЫҢ ФРАГМЕНТАЦИЯСЫ.
ОДОНТОБЛАСТАРДЫҢ АПИКАЛЬДІ БӨЛІМІНДЕГІ СУБТОТАЛЬДІ
ДЕНЕРВАЦИЯСЫ.**

**2) ОДОНТОБЛАСТАРДАҒЫ ЖАСУШААРАЛЫҚ КОНТАКТТАРДЫҢ
БҰЗЫЛЫСЫ, СОЛАРДЫҢ ІШІНЕН БІРНЕШЕУІНІҢ ӨЛІМІ**

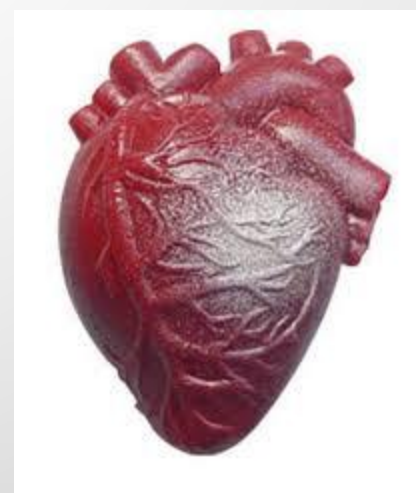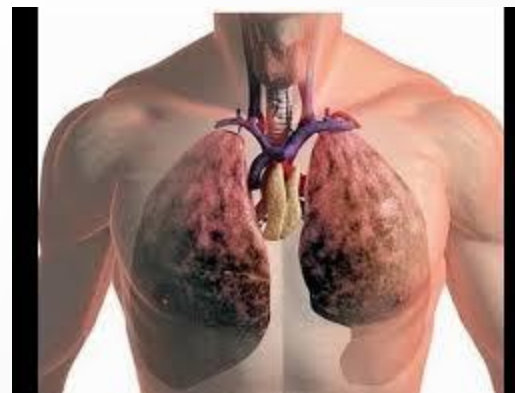
3) ҰЛПАНЫҢ БАРЛЫҚ ЖІСУШАЛАРЫНЫҢ ӨЛІМІ



**ГЕНЕРАЛИЗДЕНГЕН ПАРОДОНТИТ ТІС ҰЛПАСЫ
ТІНІНІҢ ӨЗІНІҢ МИНЕРАЛ АЛМАСУ ПРОЦЕССИ
БҰЗЫЛУЫМЕН ЖҮРЕДІ. ПЕТРИФИКАТТАРДЫҢ
ПАЙДА БОЛУЫМЕН КӨРІНЕДІ. ПАРОДОНТОЗ
КЕЗІНДЕ ТІС ҚУЫСЫНДА ДЕНТИКЛДЕРДІҢ БАРЛЫҚ
ТҮРЛЕРІ КӨРІНЕДІ: ЖОҒАРЫ ЖӘНЕ ТОМЕН
ОРНАЛАСҚАН, ҚАБЫРҒАЛЫҚ ЖӘНЕ ЕРКІН
ОРНАЛАСҚАН.**



**ТЫНЫС АЛУ ЖӘНЕ ЖҮРЕК
ҚАНТАМЫР ЖҮЙЕСІНІҢ
ПАТОЛОГИЯСЫ КЕЗІНДЕГІ
ҰЛПАНЫҢ РЕАКТИВТІ
ӨЗГЕРІСІ ӨТЕ ҰҚСАС.
РЕВМОТИЗММЕН АУЫРАТЫН
НАУҚАСТАРДА ҰЛПАДА
ЛИМФОЦИТТЕР,
МАКРОФАГТАР,
ПЛАЗМОЦИТТЕР
ИНФИЛЬТРАЦИЯСЫ МЕН
СКЛЕРОЗДАНУЫ КӨРІНЕДІ.**



АВИТАМИНОЗДЫҢ ПУЛЬПА ЖАҒДАЙЫНА ӘСЕРІ.



- С ДӘРУМЕНІНІҢ ЖЕТІСПЕУШІЛІГІНЕН ПЕРИФЕРИЯЛЫҚ ҚАБАТТАРДА ДЕГЕНЕРАЦИЯ БАЙҚАЛАДЫ
- А ЖӘНЕ Д ДӘРУМЕНІНІҢ ЖЕТІСПЕУШІЛІГІНЕН ДЕНТИННІҢ ҚАТТЫ БҰЗЫЛЫСЫ БАЙҚАЛАДЫ, СОНЫМЕН ҚАТАР ОСЫ КЕЗДЕ ҰЛПАДА ДЕНТИКЛДЕР ПАЙДА БОЛАДЫ, ОДОНТОБЛАСТАР ДИСТРОФИЯ, АТРОФИЯ ЖАҒДАЙЫНДА ҚАЛАДЫ

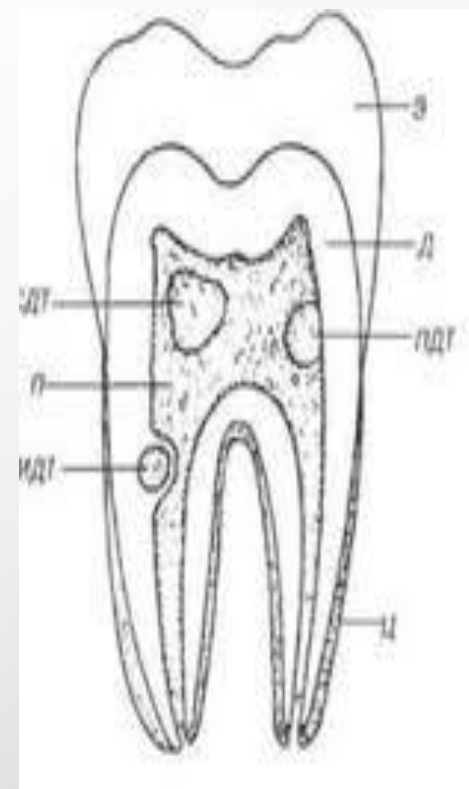
ТІС ҰЛПАСЫНЫҢ КАЛЬЦИФИКАТТАР ҚҰРЫЛЫМЫНЫҢ КЛАССИФИКАЦИЯСЫ

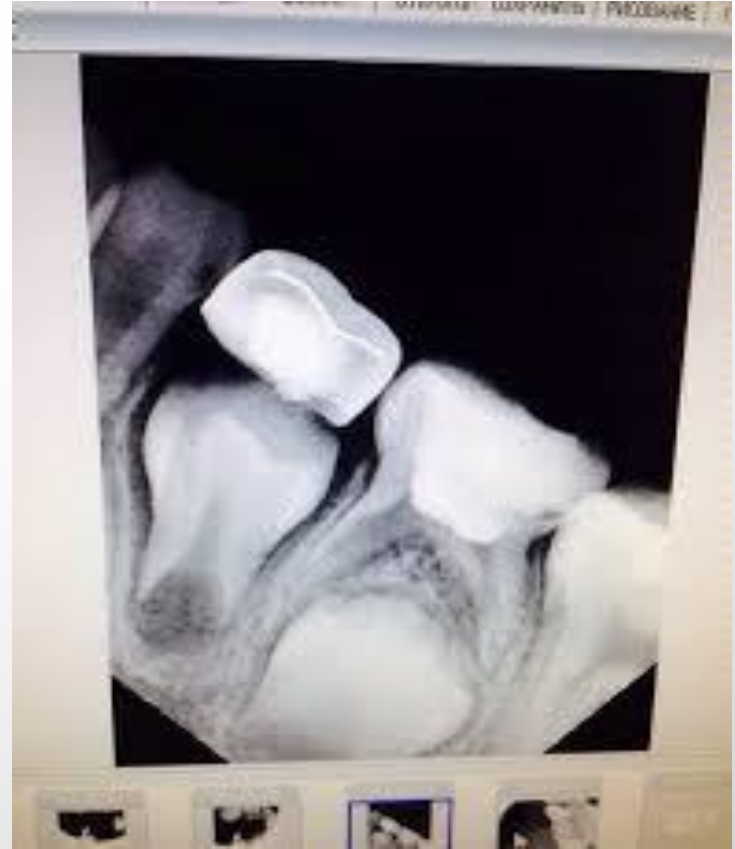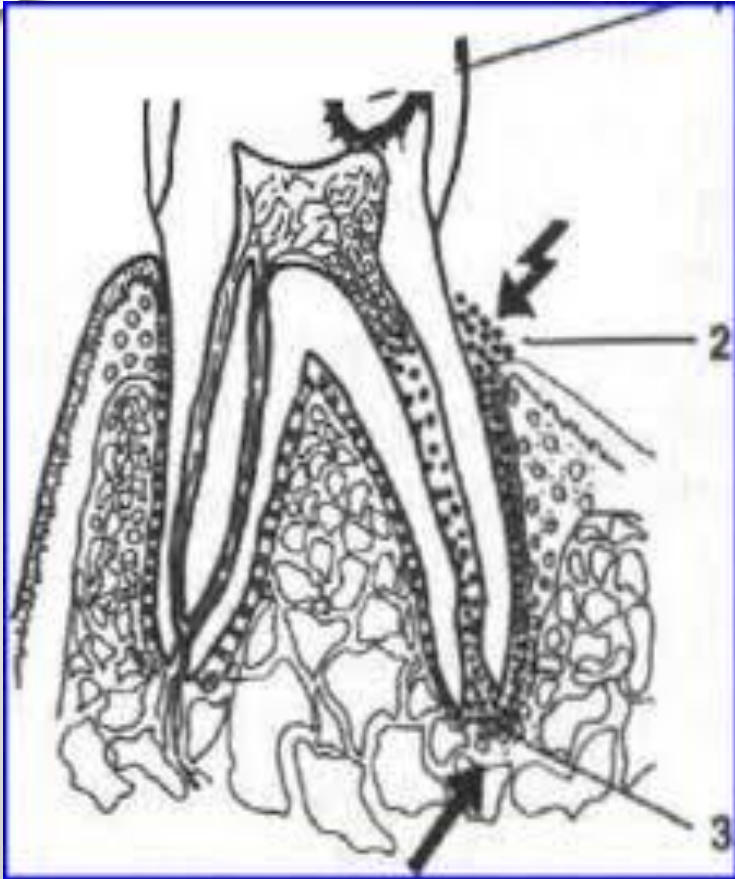
- 1.ДИФФУЗДЫ-ПЕТРИФИКАЦИЯ
(КОНКРЕМЕНТОЗ)
- 2.ЛОКАЛЬДІ:
 - А)ДЕНТИКЛДЕР
 - ШЫНАЙЫ (ЖОҒАРЫ ҰЙЫМДАСҚАН): ЕРКІН,
ҚАБЫРҒАЛЫҚ,БЕКІТІЛГЕН(ИНТЕРСТЕЦИАЛЬДІ)
 - ЖАЛҒАН(ТӨМЕНҰЙЫМДАСҚАНДАР);
 - Б)ПЕТРИФИКАТТАР
- 3.ТІС ҚУЫСЫ МЕН ТҮБІР ӨЗЕКТЕРІНІҢ
ОБЛИТЕРАЦИЯСЫ

ҰЛПА КАЛЬЦИФИКАТТАРЫНЫҢ ЭТИОЛОГИЯСЫ

- ТІС ТІНДЕРІ ҚАЛЫПТАСУЫНЫҢ ТҰҚЫМҚУАЛАУШЫЛЫҚ БҰЗЫЛЫСЫ, АМЕЛОГЕНЕЗ, ДЕНТИНОГЕНЕЗ, ОСТЕОГЕНЕЗ ЖЕТІЛМЕУІ, ДЕНТИН ДИСПЛАЗИЯСЫ, СТЕНТОН-КАПДЕПОН СИНДРОМЫ
- ТІС ЖӘНЕ ОНЫ ҚОРШАҒАН ТІНДЕР АУРУЫ (ТІС ЖЕГІ, ПУЛЬПИТ, ПЕРИОДОНТИТ)
- ХИМИЯ-ФИЗИКАЛЫҚ ФАКТОРЛАР

- ТРАВМАТИКАЛЫҚ ФАКТОР(ТІСТІҢ ШЫҒУЫ,ТІС ТҮБІРІ МЕН САУЫТЫНЫҢ СЫНУЫ)
- ЖАЛПЫ МЕТАБОЛИТИКАЛЫҚ БҰЗЫЛЫСТАР
(ГЛЮКОКОРТИКОСТЕРОИДТАРМЕН ЖҮЙЕЛІК ТЕРАПИЯ,ГИПОВИТАМИНОЗ А ЖӘНЕ Д,ТИРЕОТОКСИКОЗ)
- ЖАСҚА БАЙЛАНЫСТЫ ӨЗГЕШЕЛІКТЕР





- МОРФОЛОГИЯЛЫҚ ҚҰРЫЛЫСЫ ЖАҒЫНАН КАЛЬЦИФИКАТТАР ЖОҒАРЫ ҚҰРАМДЫ КАЛЬЦИЙ ГИДРОКСИАПАТИТІНЕН ТҰРАТЫН ЖАСУШАДАН ТЫС ҚҰРЫЛЫМ.
ЭЛЕКТРОНДЫ-МИКРОСКОПИЯЛЫҚ ЗЕРТТЕУЛЕРДЕ КАЛЬЦИФИКАТ АМОРФТЫ-КРИСТАЛДЫ ҚҰРЫЛЫМДЫ, КОНТУРЫ ТЕГІС.

- КӨП ЖАҒДАЙДА КАЛЬЦИФИКАТТАРДЫҢ КЛИНИКАЛЫҚ КӨРІНІСІ ТІС ҰЛПАСЫНДА КӨРІНБЕЙДІ.КЕЙБІР ЗЕРТТЕУЛЕДЕ ТІС ҰЛПАСЫНДАҒЫ ДЕНТИКЛДЕР МЕН ПЕТРИФИКАТТАР ӘСЕРІНЕН ҚАТТЫ ҰСТАМА ТӘРІЗДІ НЕВРАЛГИЯЛЫҚ АУРУЛАР ҚАТАРЛАСА ЖҮРЕДІ.

- ОСЫ ЖАҒДАЙДА НАУҚАС ҰЙЫҚТАЙ АЛМАЙ, ЖҰМЫС ҚАБІЛЕТІНЕН АЙЫРЫЛЫП, ҚАТТЫ ҚИНАЛАДЫ. БҰЛ ЖАҒДАЙ КОНКРЕМЕНТОЗДЫ ПУЛЬПИТ ДЕП АТАЛАДЫ. ОСЫНДАЙ ЖАҒДАЙДА НАУҚАСТАР ҮШКІЛ НЕРВТІҢ НЕВРАЛГИЯСЫ ДИАГНОЗЫМЕН НЕВРОПАТОЛОГТА ЕМ АЛУЫ ДА МҮМКІН. АТАЛҒАН ЖАҒДАЙ ТІС ТОПТАРЫНДА ҰСТАМА ТӘРІЗДІ ҚАТТЫ АУРУ СЕЗІМІМЕН СИПАТТАЛАДЫ НЕМЕСЕ СОЛ ЖАҚТАҒЫ БЕТТІҢ ЖАРТЫСЫНДА, АУРУ ҮШКІЛ НЕРВТІҢ 2-ШІ 3-ШІ ТАРМАҚТАРЫ АРҚЫЛЫ ТАРАЛАДЫ.

- АТАЛҒАН ЖАҒДАЙ ТІС
ТОПТАРЫНДА ҰСТАМА ТӘРІЗДІ
ҚАТТЫ АУРУ СЕЗІМІМЕН
СИПАТТАЛАДЫ НЕМЕСЕ СОЛ
ЖАҚТАҒЫ БЕТІҢ ЖАРТЫСЫНДА,
АУРУ ҮШКІЛ НЕРВТІҢ 2-ШІ 3-ШІ
ТАРМАҚТАРЫ АРҚЫЛЫ ТАРАЛАДЫ

- СЕБЕПШІ ТІСТІ КӨРСЕТЕ АЛМАЙДЫ. ҮШКІЛ НЕРВ НЕВРАЛГИЯСЫНАН АЙЫРМАШЫЛЫҒЫ БІРДЕН БАСТАЛМАЙ, АҚЫРЫНДАП ДАМИДЫ. ИНТЕНСИВТІЛІГІ ЖӘНЕ ҰЗАҚТЫҒЫ ӨСЕ БЕРЕДІ, ТЕК БІРНЕШЕ КҮНДЕРДЕН ТІПТІ АПТА, АЙЛАРДАН KEЙІН ҒАНА КУЛЬМИНАЦИЯҒА ЖЕТЕДІ. ПУЛЬПИТ ПЕН БАЙЛАНЫСТЫ АУРУ СИНДРОМЫ НЕВРАЛГИЯҒА ҚАРАҒАНДА ҰЗАҒЫРАҚ ЖӘНЕ ТҮНДЕ АУЫРАДЫ.

• ҚОРЫТЫНДЫ

ҚОРЫТА КЕЛЕ БІЗ ТІС ҰЛПАСЫНЫҢ
ЖЕРГІЛІКТІ ЖӘНЕ ОРГАНИЗМНІҢ ЖҮЙЕЛІ
ПАТОЛОГИЯЛАРЫ КЕЗІНДЕГІ ҰЛПАДАҒЫ
ӨЗГЕРІСТЕРДІ ҚАРАСТЫРДЫҚ. ОЛАРДЫҢ
КОМПЕНСАТОРЛЫ МЕХАНИЗМІНІҢ
ЖОЛДАРЫН ЖӘНЕ ДЕКОМПЕНСАЦИЯ
КЕЗЕҢІНЕ ДЕЙІНГІ ЖЕРГІЛІКТІ
ПАТОЛОГИЯЛАРДЫҢ ПАТОГЕНЕЗІН БІЛУДІҢ
СТОМАТОЛОГИЯЛЫҚ ПРАКТИКАДАҒЫ
МАҢЫЗЫ ЗОР

ПАЙДАЛАНҒАН ӘДЕБИЕТТЕР

1. БОРОВСКИЙ Е.В. ТЕРАПИЯЛЫҚ СТОМАТОЛОГИЯ.
2. [HTTP://ELITEDENTISTRY.RU /](http://ELITEDENTISTRY.RU/)
3. [HTTP://WWW.SAVEYOURSMILE.COM](http://WWW.SAVEYOURSMILE.COM)