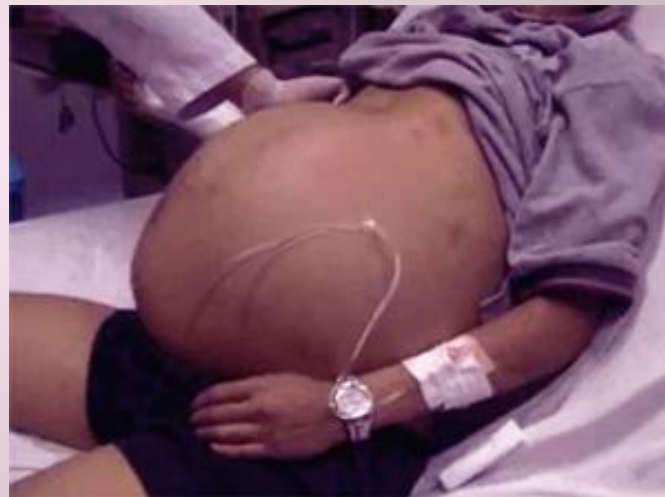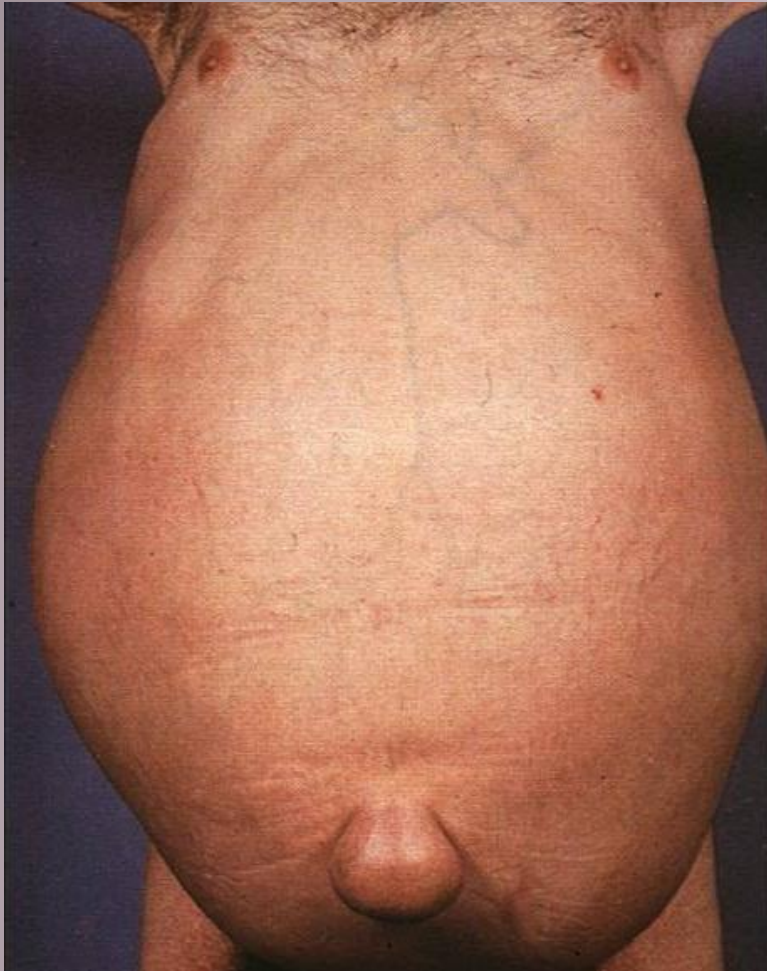


ДИФЕРЕНЦІЙНА ДІАГНОСТИКА ПАЦІЄНТІВ З АСЦИТОМ



АСЦИТ (ASCITES) АБО ВОДЯНКА ЖИВОТА - ЦЕ ВТОРИННЕ ЗАХВОРЮВАННЯ, ЯК ПРАВИЛО, ЩО Є ПРОЯВОМ, АБО УСКЛАДНЕННЯМ ДЕЯКИХ СЕРІОЗНИХ ХВОРОБ. ХАРАКТЕРИЗУЄТЬСЯ ПОЯВОЮ І ПОДАЛЬШИМ СКУПЧЕННЯМ ТРАНССУДАТА АБО ЕКСУДАТУ (РІДИНИ) В ЗАОЧЕРЕВИННОМУ ПРОСТОРИ.

Асцит черевної порожнини - це ознака дуже серйозних порушень в роботі людського організму. У фізіологічних умовах щодня в організмі людини виробляється близько 1,5 літрів внутрішньочеревної рідини. Вона необхідна для правильного функціонування різних органів, в першу чергу петель кишечника, запобігання виникненню спаєчних процесів очеревини, а також внутрішніх органів.

У разі виникнення хвороби формуються різні механізми (для кожного захворювання свої), які перешкоджають всмоктуванню внутрішньочеревної рідини. Цей процес може бути досить швидким (кілька днів) або досить розтягнутий у часі (кілька місяців). Поступово збільшується обсяг внутрішньочеревної рідини настільки, що це стає помітним не тільки при інструментальному дослідженні і об'єктивному огляді лікаря, але й самому пацієнту.

КЛАСИФІКАЦІЯ АСЦИТУ

1. Залежно від кількості рідини, що зібралася в черевній порожнині:

- Транзиторний(до 400 мл)
- Помірний(2-5л)
- Значний обсяг (масивний, напружений асцит)(5-15л)

2. Залежно від наявності або відсутності інфікування вмісту:

- Стерильний
- Інфікований
- Спонтанний перитоніт, обумовлений бактеріальним інфікуванням.

3. В залежності від варіанту відповіді на медикаментозне лікування:

- Асцит, що добре піддається лікуванню лікарськими препаратами
- Рефрактерний асцит, не піддається медикаментозній терапії.

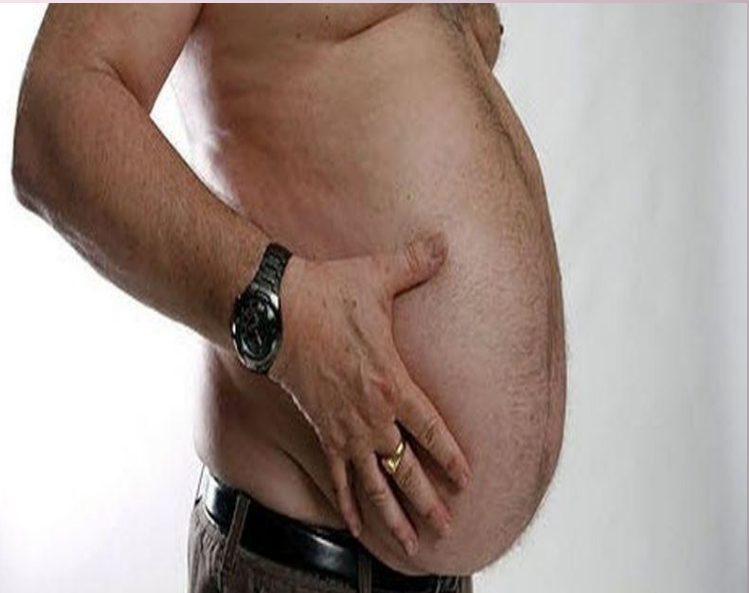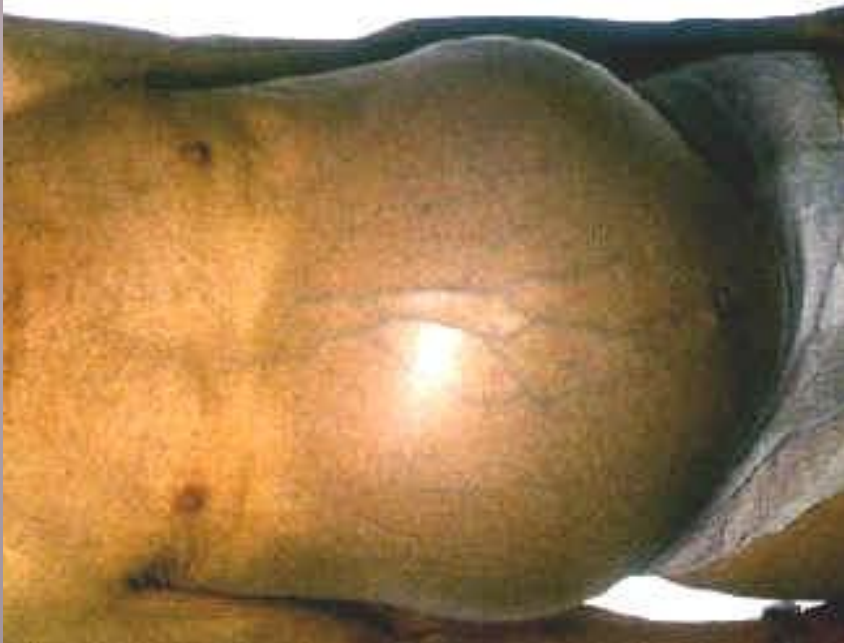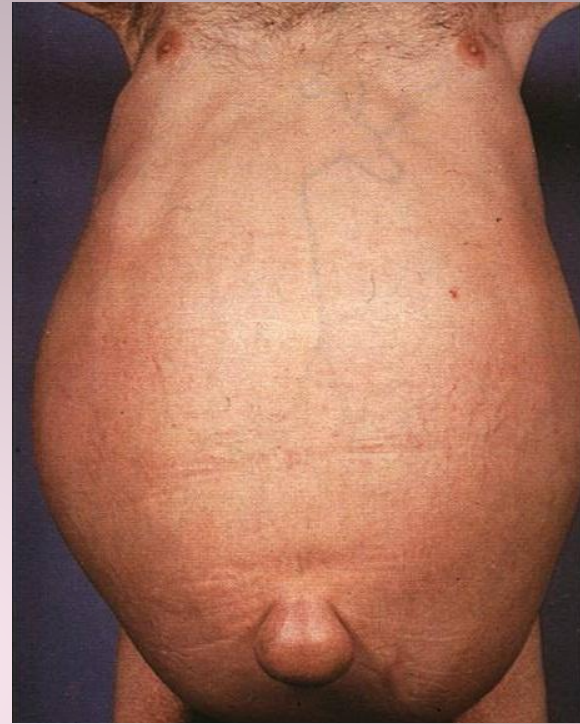
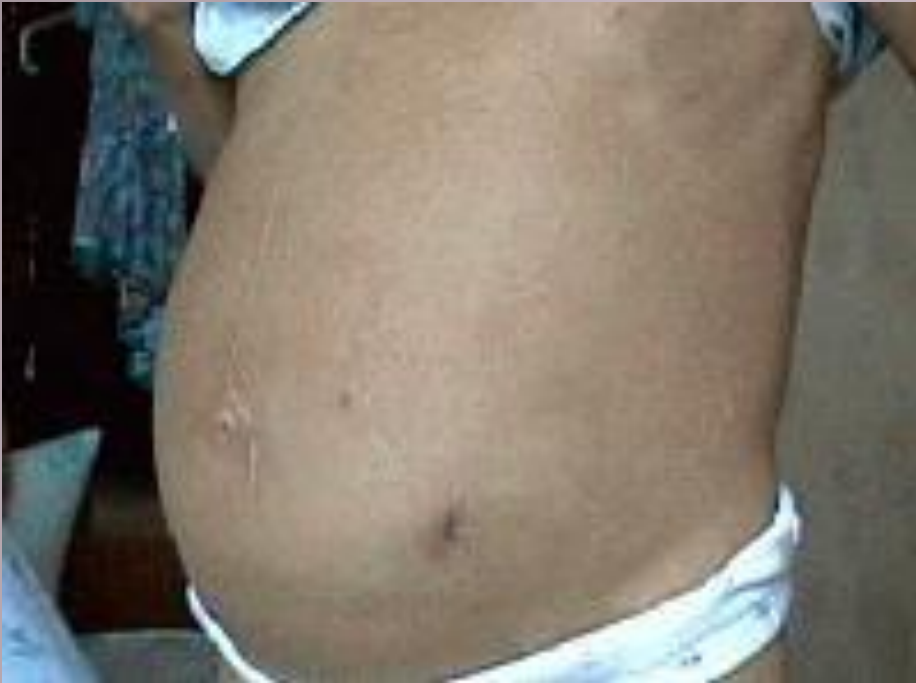Поширені і змішані форми асцитів, наприклад, ексудативно-геморагічний, або трассудативно-ексудативний.

ПРИЧИНИ ВИНИКНЕННЯ ХВОРОБИ

До появи асцити у дорослих:

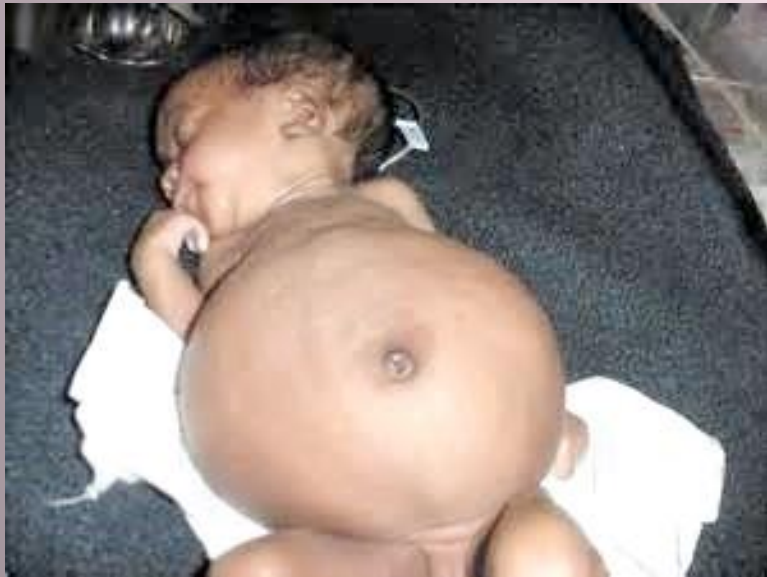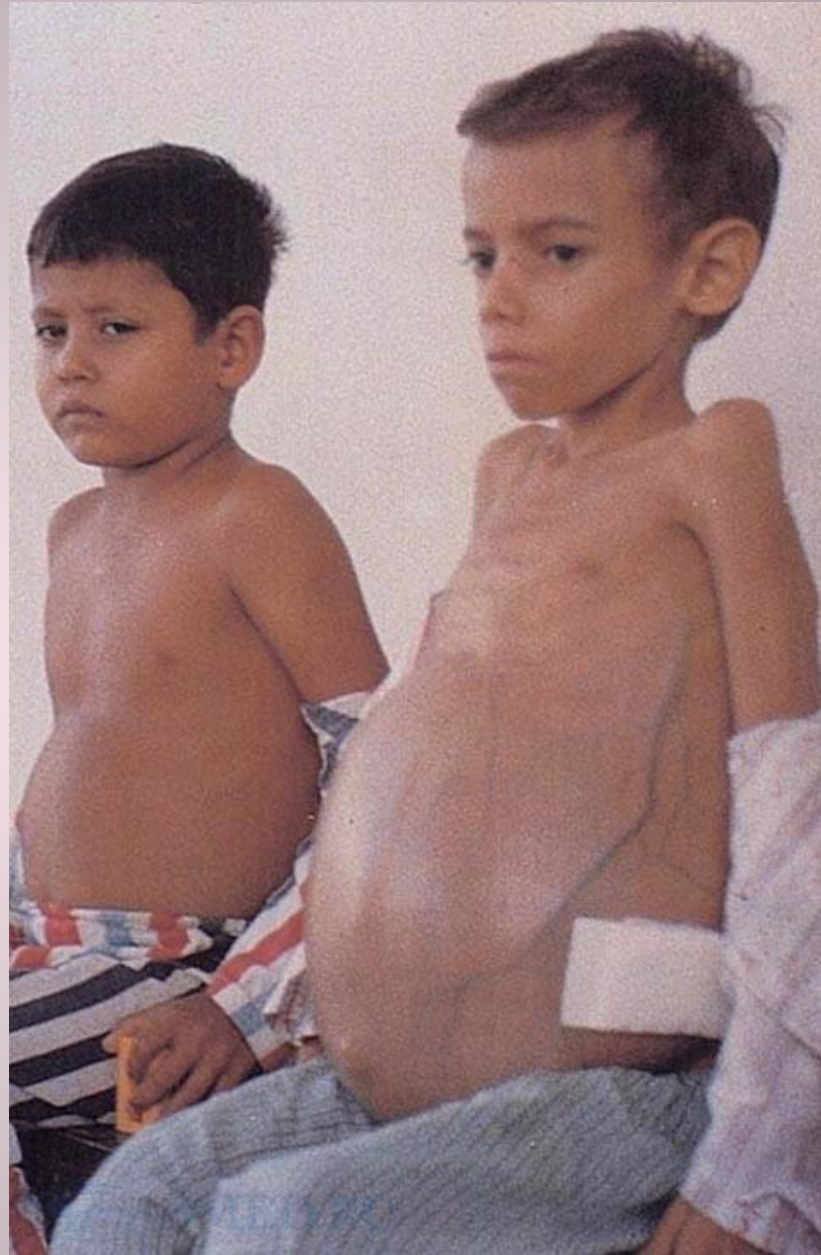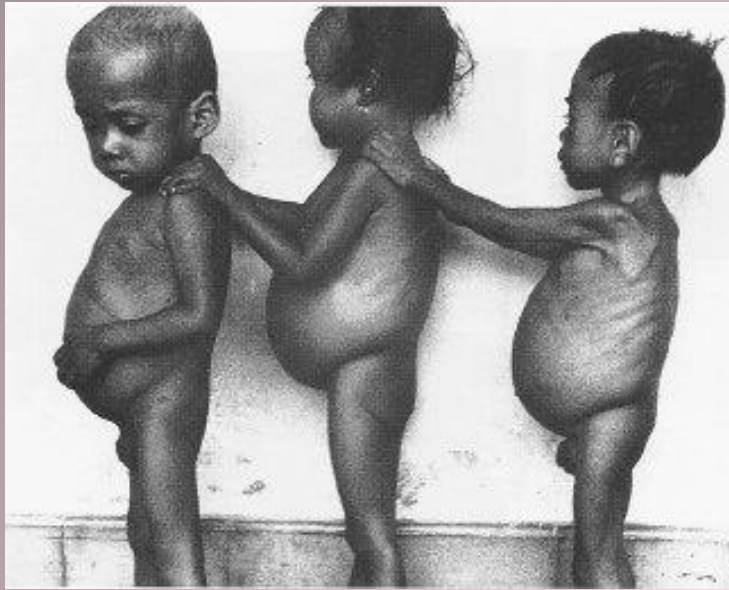1. *Портальна гіпертензія* різної природи, наприклад, при тромбозі ворітної або печінкової вени, цирозі печінки.
2. *Хвороби печінки*. При онкології або останніх стадіях вірусних гепатитів.
3. *Аліментарна дистрофія*.
4. *Інфікування очеревини при туберкульозі*.
5. *Декомпенсована серцева недостатність*, викликана вадами серця при ревматизмі. Водянка зустрічається при системних аутоімунних захворюваннях.

6. *Амілоїдоз нирок, гломерулонефрит і деякі інші хвороби нирок з нефротичним синдромом.*
7. *Термінальна стадія ниркової недостатності.*
8. *Канцероматоз очеревини або останні стадії інших злоякісних новоутворень матки, яєчників і інших органів черевної порожнини.*
9. *Захворювання крові, такі як лімфогранульоматоз.*
10. *Хвороба Крона.*
11. *Кишкова лімфоангіоектазія.*



Причини появи асцити у новонароджених і маленьких дітей:

1. *Гемолітична хвороба*, що з'являється через несумісність резус-фактора і групи крові плоду і матері.
2. *Природжений нефротичний синдром*.
3. *Природжений набряк*, викликаний прихованої крововтратою у плоду.
4. *Ураження жовчних протоків і печінки у грудничків*.
5. *Спадкова ексудативна ентеропатія*.
6. *Квашиоркор* - Важка дистрофія внаслідок дефіциту білків.



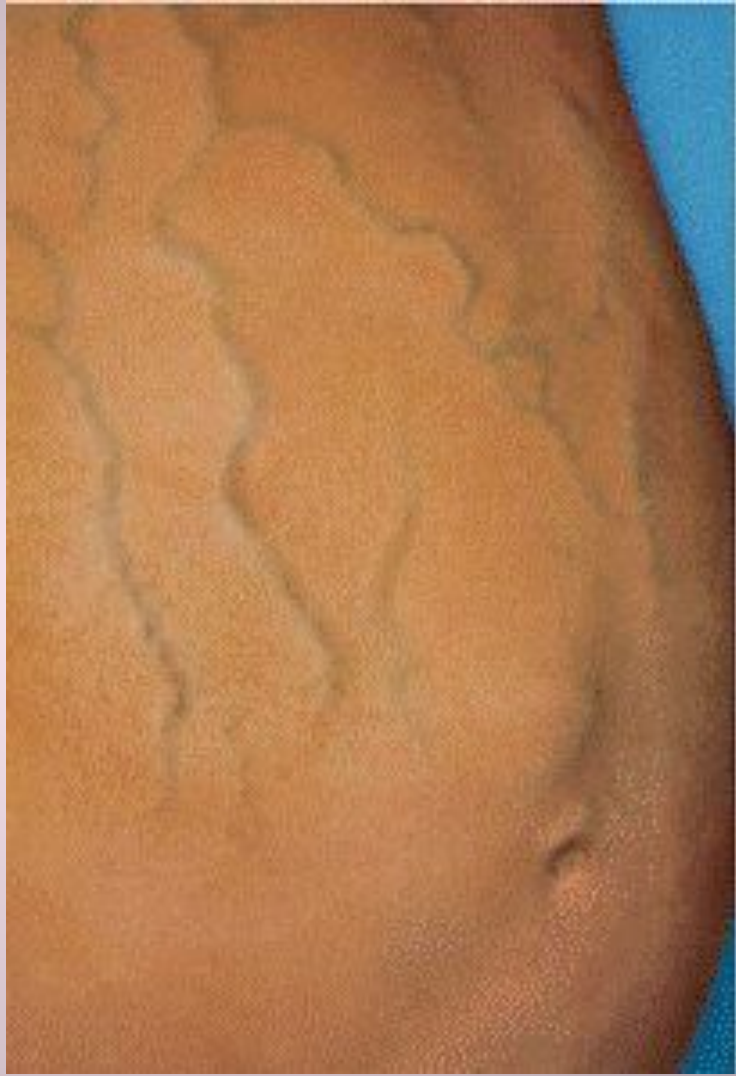
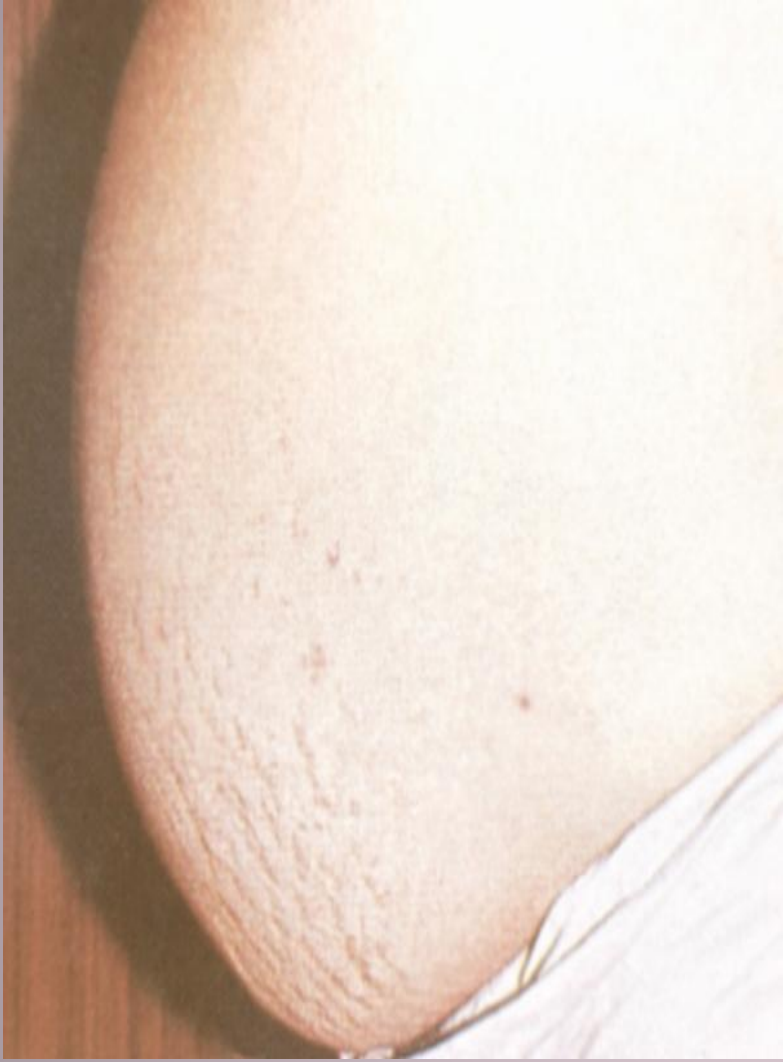СИМПТОМИ І КЛІНІЧНІ ПРОЯВИ АСЦИТУ

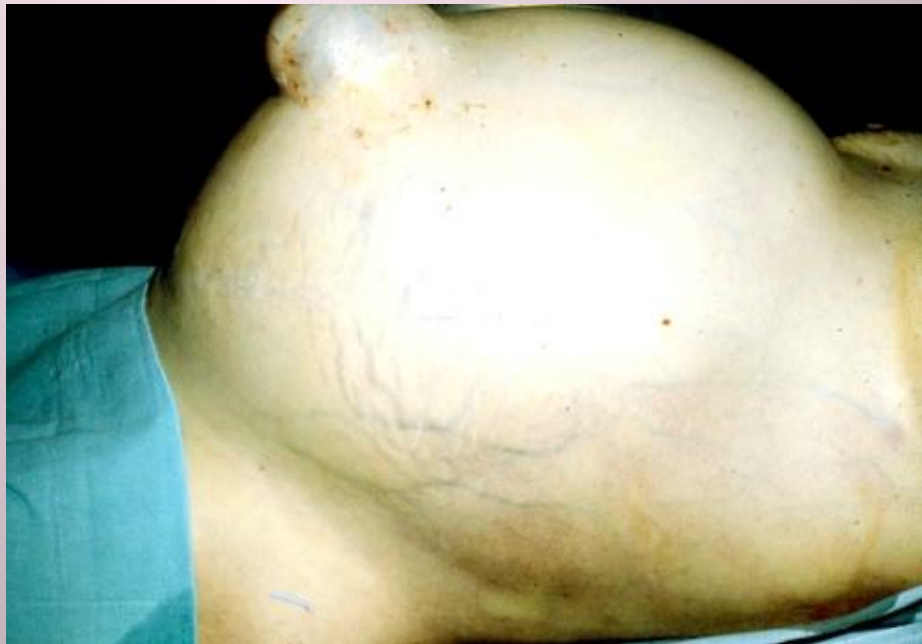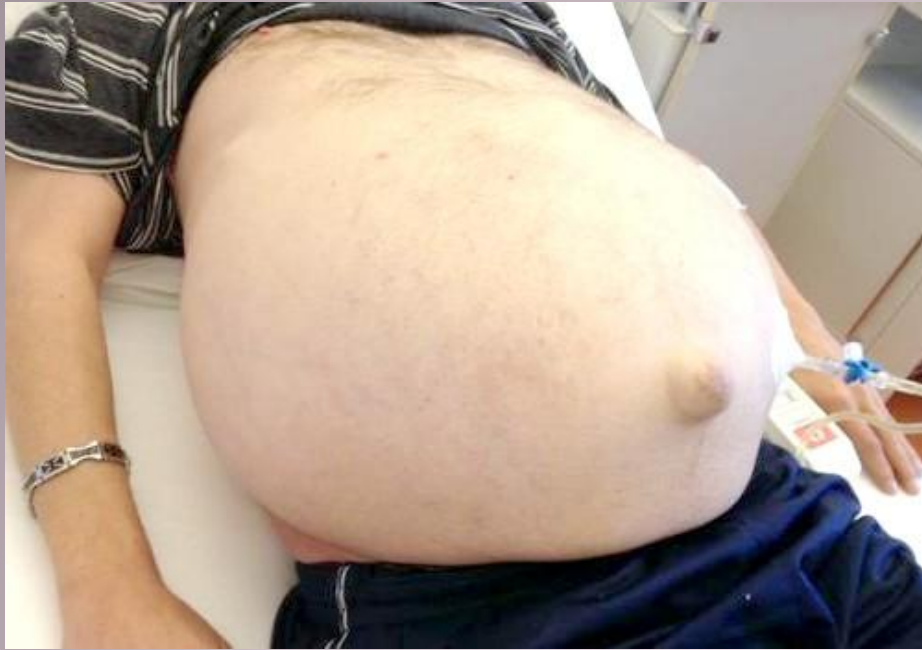Якщо в порожнині очеревини накопичується в короткий час велика кількість рідини (як при гострому тромбозі ворітної вени), живіт стає круглим, шкіра - напруженою і блискучою. Якщо рідина в порожнині очеревини поступово накопичується (як при портальному цирозі), нижні ребра відсуваються вперед і вгору, а нижня частина грудної клітини і епігастральний кут розширюються. Скупчення рідини в порожнині очеревини супроводжується виключенням діафрагми з акту дихання.

При вертикальному положенні живіт хворого виглядає відвислим, нерідко відзначається випинання пупка; у хворого, що знаходиться в горизонтальному положенні, живіт розпластаний, бічні його відділи вибухають (так званий жаб'ячий живіт). При вираженій портальної гіпертензії на шкірі живота видно розширена венозна мережа внаслідок розвитку анастомозів між системами ворітної і порожнистих вен. Розширені, набряклі і покручені венозні коллатералі розташовуються навколо пупка і відходять від нього у вигляді променів, утворюючи характерну фігуру («голова Медузи»).

Найгірший варіант - це поєднання асцит-перитоніт.

Він зустрічається при безпосередньому ураженні очеревини різними мікробними агентами (туберкульозною паличкою, грибками). Найчастіше зустрічається в ослаблених пацієнтів. Людина відчуває досить сильні розлиті болі по всьому животі, вкрай болюча навіть поверхнева (неглибока) пальпація живота. Комбінація асцит-перитоніт підлягає тільки складного хірургічного лікування.





ДИФЕРЕНЦІЙНА ДІАГНОСТИКА АСЦИТУ ПРИ РІЗНИХ ЗАХВОРЮВАННЯХ

Синдром Мейгса: зумовлений виникненням асциту при фібромі яєчника, причому пухлина яєчника іноді буває дуже мала і її важко розпізнати. Захворювання буває і при злоякісних пухлинах яєчників. Частіше розвивається у немолодих жінок.

Можливі болі в животі: асцит досягає великих розмірів. Іноді з'являється задишка через розвиток гідроторакса, переважно правостороннього.

Після видалення пухлини випоти швидко зникають, що вказує на відсутність метастатичного ураження очеревини. Поєднання асцити з правостороннім гидротораксом іноді спостерігається при раку підшлункової залози і заочеревинної лимфосаркомі.

Саркома великого сальника : розвивається з жирової клітковини, лімфатичних вузлів, судин. З'являються скарги на біль у животі, відчуття важкості. Вже при першому зверненні до лікаря у половини хворих виявляється асцит. Іноді прощупується пухлину в животі, яка вільно зміщується з одного боку в бік. Швидко наростає анемія, спостерігаються нетривалі, але високі підйоми температури.

Для діагностики необхідні парацентез з дослідженням рідини, лапароскопія, при необхідності - пробна лапаротомія.

Першою причиною звернення до лікаря є збільшення живота. Звертає увагу збільшення живота при зменшенні м'язової маси плечового поясу і грудей у зв'язку з м'язовою дистрофією. При огляді виявляють жовтяницю. Спостерігаються зміни вторинних статевих ознак: гінекомастія, зменшення волосистої в пахвових западинах і над лобком, атрофія яєчок.

Характерні «шкірні печінкові знаки»: долонна еритема, судинні «зірочки» на грудях і плечах, коричнювата пігментація чола і щік, білий колір нігтьових пластинок, пурпура; може бути симптом «барабанних паличок», збільшення привушних слинних залоз. Є помірна гепатомегалія. Печінка щільна, з загостреним краєм.

Іноді можуть промацуватися окремі вузли. Часто спостерігаються спленомегалія (у 1/2-1/3 хворих), розширення підшкірних вен живота, вен стравоходу, гемороїдальних вен. Простежується також синдром печінково-клітинної недостатності.

Хронічний констриктивний перикардит :
значно частіше зустрічається у чоловіків (в 2-5 разів), ніж у жінок і розвивається переважно у віці 20-50 років. При вираженій клінічній картині захворювання дані огляду дуже характерні. Звертають на себе увагу значне схуднення і виражений ціаноз обличчя, вух, носа, шиї, кистей рук. Відзначаються значна набряклість обличчя і шиї, набухання шийних вен, що збільшується на вдиху (симптом Куссмауля), та їх пульсація. При натисканні на область печінки шийні вени ще більше набухають.

Симптомокомплекс, що характеризується вираженим набряком, ціанозом шиї, набуханням шийних вен, називається «коміром Стокса». Іноді ціаноз і набряклість поширюються і на плечові області. Розгорнута клінічна картина хронічного констриктивного перикардиту характеризується також досить ранньою появою асцити, раніше, ніж набряків нижніх кінцівок.

Асцит розвивається внаслідок надпечінкової портальної гіпертензії, яка виникає в результаті різкого підвищення центрального венозного тиску та здавлення гирла нижньої порожнистої вени рубцево-зміненим перикардом. Асцит розвивається в багатьох хворих дуже швидко і може бути значно вираженим, причому після парацентезу рідина в черевній порожнині швидко накопичується знову.

Цироз печінки :значно частіше цироз зустрічається у чоловіків. Його клінічні прояви дуже різноманітні - від безсимптомних аномальних печінкових тестів до ознак термінальній стадії хвороби. Зазвичай задовго до появи асцити розвиваються зниження маси тіла, підвищена стомлюваність дисфункція кишечника, метеоризм, невизначені болі в надчеревній ділянці та правому підребер'ї, підвищення температури тіла, свербіж шкіри. Нерідкі анорексія, нудота. Іноді бувають носові та шлунково-кишкові кровотечі, кровоточивість ясен, підшкірні крововиливи. Може змінюватися колір калу (стає світліше) та сечі (темна, кольору пива).

ДІАГНОСТИКА АСЦИТУ

1. Загальний огляд

а. Перкусії живота.

При наявності асциту визначатиметься притуплення перкуторного тону в пологих частинах живота. Кордон притуплення буде переміщатися в залежності від положення тіла, що є важливою діагностичною ознакою асциту. Крім того, при перкусії буде визначатися високе стояння діафрагми.

б. Пальпація живота.

При асциті визначається так званий симптом флюктуації. Лікар одну долоню кладе на бічну стінку живота пацієнта, іншою рукою постукує по протилежній бічній стінці пацієнта. При цьому поштовхи будуть відчуватися долонею, прикладеною до бічної стінки.

в. Аускультация

При аускультации визначатиметься шум плескоту в животі. Цей шум можна вислухати як за допомогою стетоскопа, так і просто вухом.

2. Інструментальні методи дослідження:

- *Ультразвукове дослідження (УЗД)* органів черевної порожнини. Під час обстеження визначають стан органів, їх розміри, наявність пухлинних або інших патологічних процесів, а також присутності вільної рідини в черевній порожнині.
- *Доплерографія*. Дозволяє виявити порушення кровотоку в порталній системі.
- *Комп'ютерна томографія (КТ)*. Допомогає виявити ті ж параметри, що і УЗД, але більш детально.
- *Рентгенографія*. Допомогає визначити положення діафрагми, наявність рідини і її локалізацію.

- *Гепатосцинтиграфія.* Проводиться при підозрах на захворювання печінки, що стали причиною асцити. Визначає структуру паренхіми, розміри органу, поглинально-екскреторну функцію печінки.
- *Езофагогастроскопія.* Для виявлення варикозно змінених вен шлунка та стравоходу.
- *Діагностичний парацетоз.* Необхідний для взяття на дослідження і визначення характеру асцитичної екссудата.
- *Лапароскопія.* Призначається в складно діагностичних випадках для візуального огляду органів живота. Можлива пункція органу з взяттям біоптату (шматочка тканини) для дослідження під мікроскопом.

3. Лабораторні тести:


- *Аналізи крові та сечі (Загальні).*
- *Біохімічний аналіз крові з дослідженням печінкових проб.*
- *Кров на HBsAg.*
- *Проба Рівольта.* Необхідна для визначення характеру рідини, допомагає відрізнити ексудат від трансудата.

- Лабораторне дослідження асцитичної рідини:

а. Якщо асцит має ракову етіологію, то в асцитичній рідині можна виявити пухлинні клітини.

б. При асциті, що виник внаслідок портальної гіпертензії, рідина буде прозора, містити в основному клітини ендотелію, щільність рідини до 1,015.

в. При туберкульозної етіології асциту, рідина може містити мікобактерії туберкульозу, лимфоцита. Сама рідина може мати геморагічний характер.

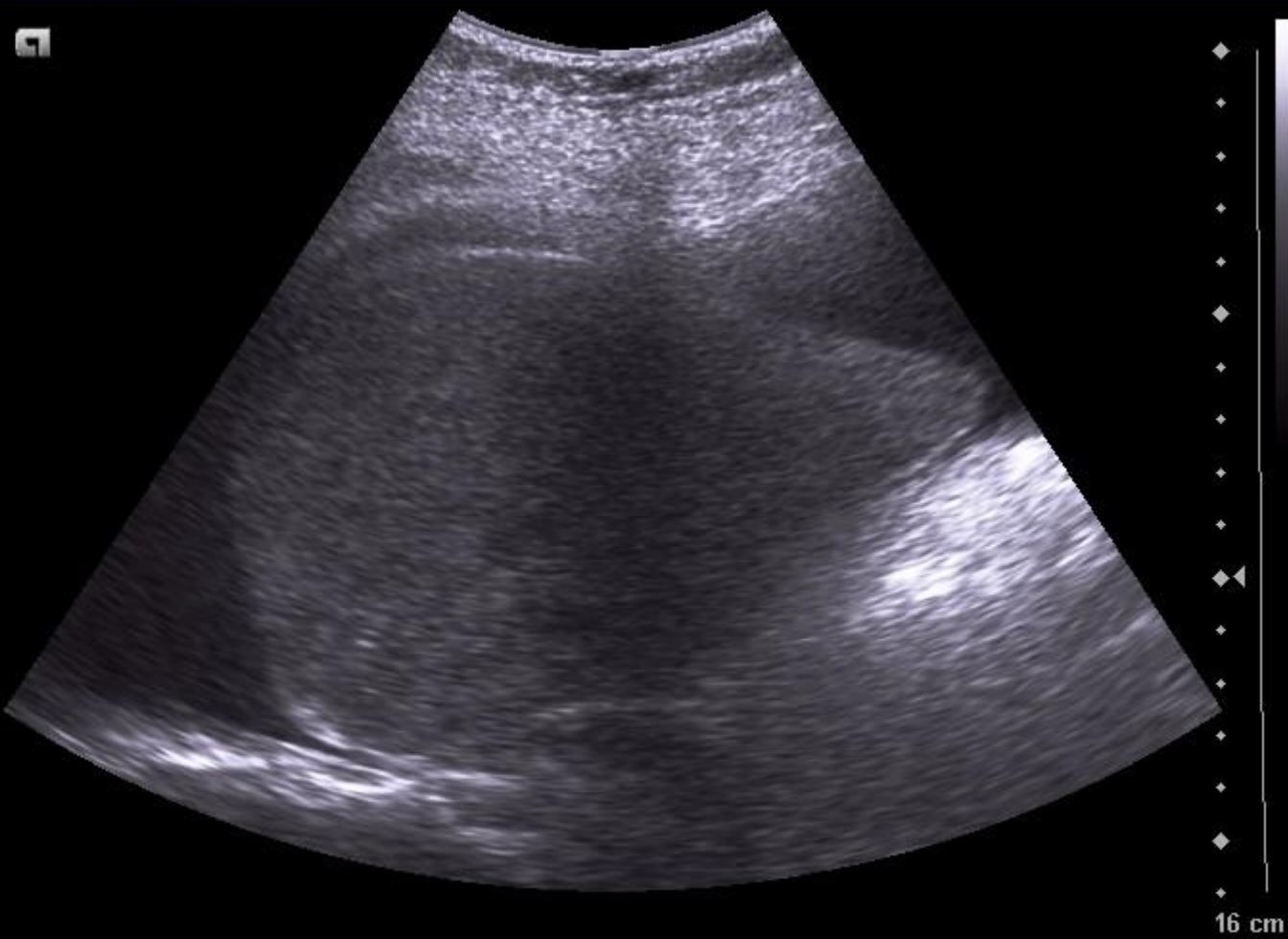


SIEMENS

Здоровье 365 ACUSON X300
* 16_03_2013_15_09_47

15:18:41 Sa 16/03/2013

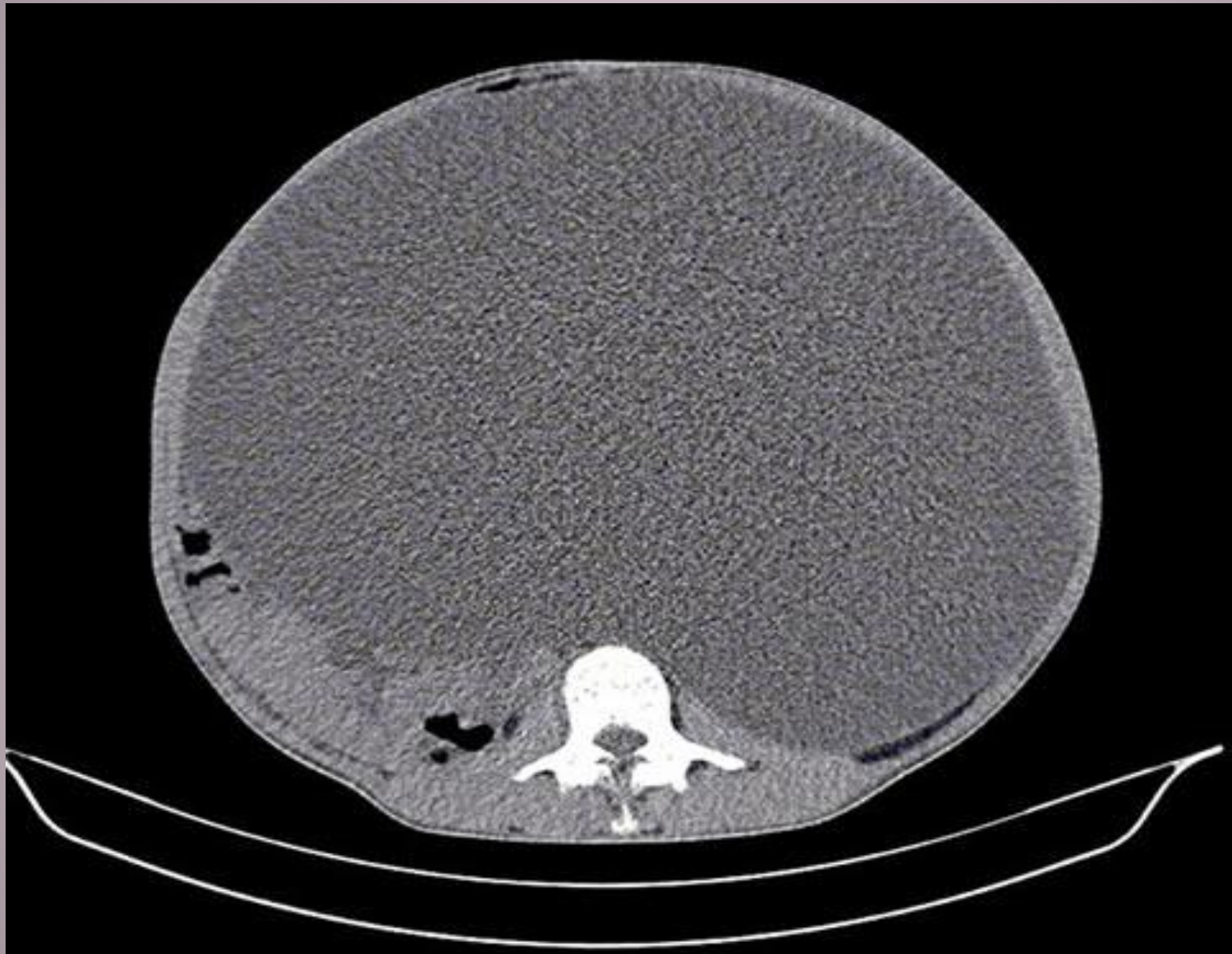
CH5-2
Abdomen
35 dB
3.6 MHz
DR 55 dB
Edge 1
Persist 3
R/S 3
Map H
Tint 1
17 fps

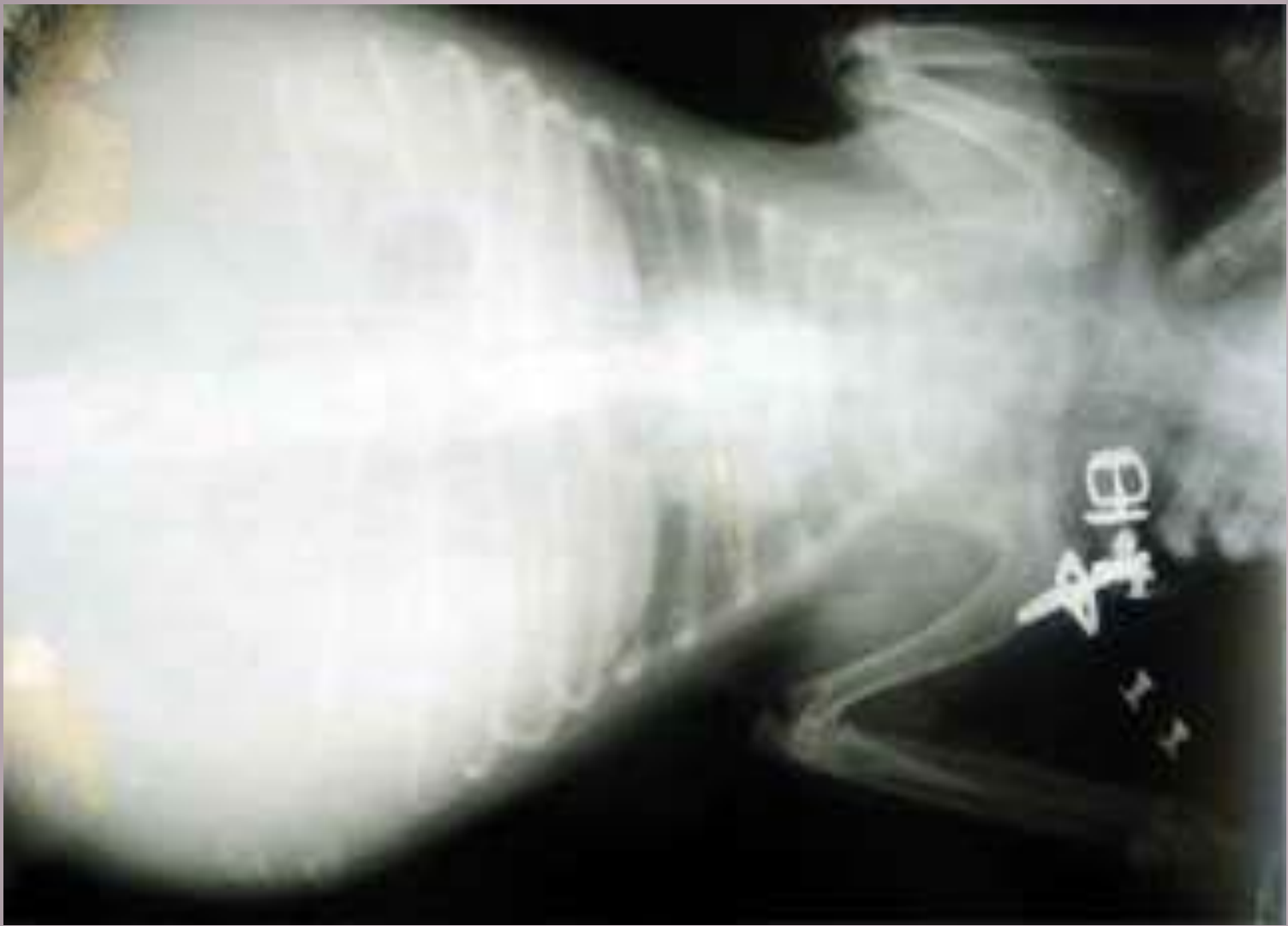


16 cm

P 100% MI 0.7

Fr250





МЕТОДИ ЛІКУВАННЯ АСЦИТУ

На першому етапі рекомендується дієта з обмеженням солей і рідин. Харчування має бути збалансованим, щоб організм отримував потрібну кількість калорій і вітамінів для повноцінного функціонування при хворобі. Виключити гострі і смажені страви, здатні викликати спрагу.

Основний метод лікування - медикаментозна терапія. *Призначаються сечогінні засоби* - верошпирон, фуросемід та ін.

Дози і тривалість прийому розраховуються виходячи зі стану хворого, кількості рідини і реакції на ліки.

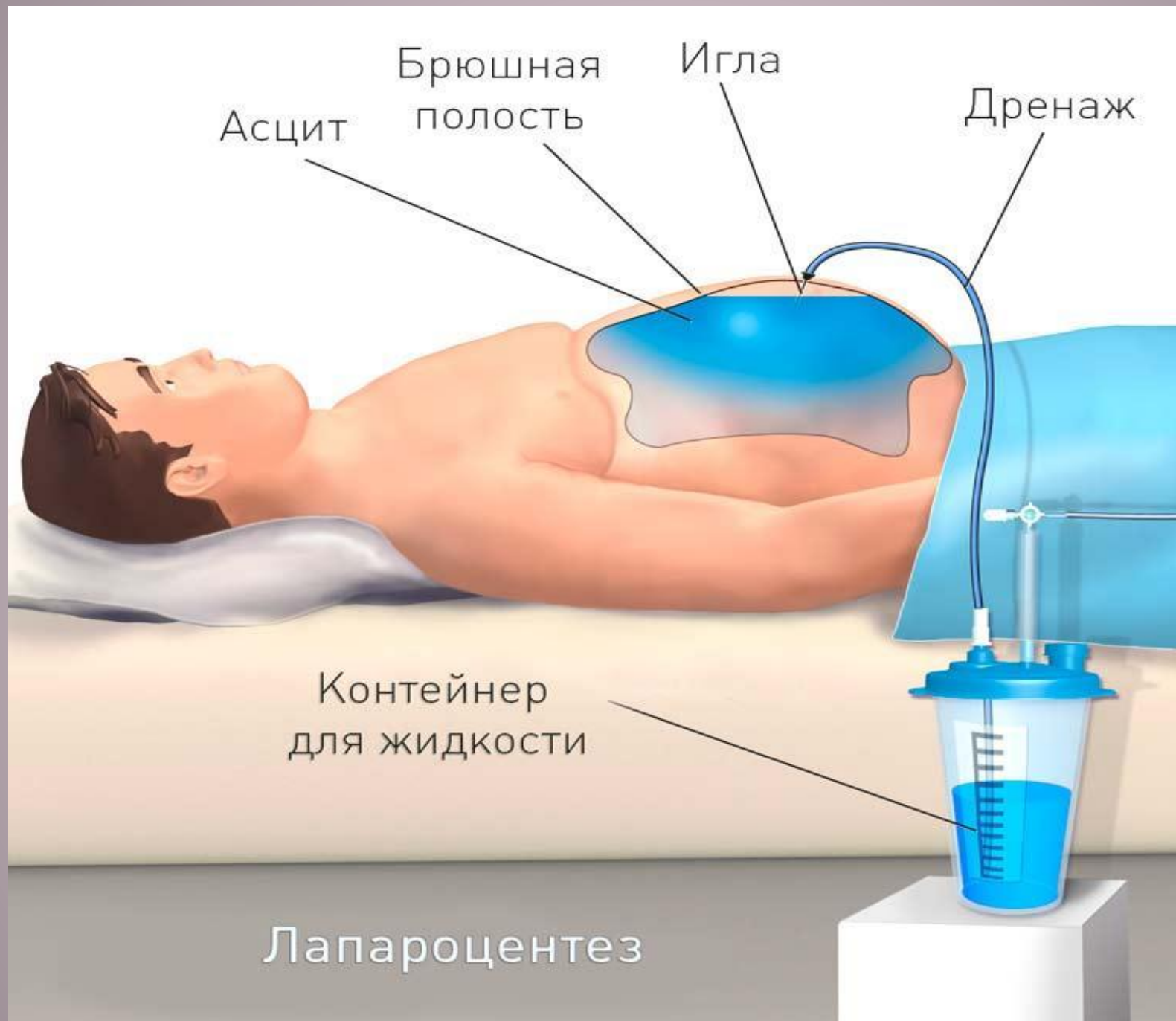У комплексі показаний прийом гепатопротекторів, в/в введення білкових розчинів, таких як плазма або альбуміни.

Що робити, якщо стан не піддається лікарської корекції?

Лікування асцити, резистентного до медикаментозної терапії:

- *Лапароцентез* - Відкачування рідини через прокол черевної стінки.
- Установка *перітонеовенозного шунта*. Використовують для прямого відтоку рідини.
- *Деперітонізація* (Часткова) стінок черевної порожнини.

- *Портокавальне шунтування, лімфовенозне сполучення або портосистемне внутрішньопечінкове шунтування з накладенням портокавальних анастомозів, спрямованих для зниження тиску в портальній системі.*
- *Трансплантація печінки.*



УСКЛАДНЕННЯ АСЦИТУ

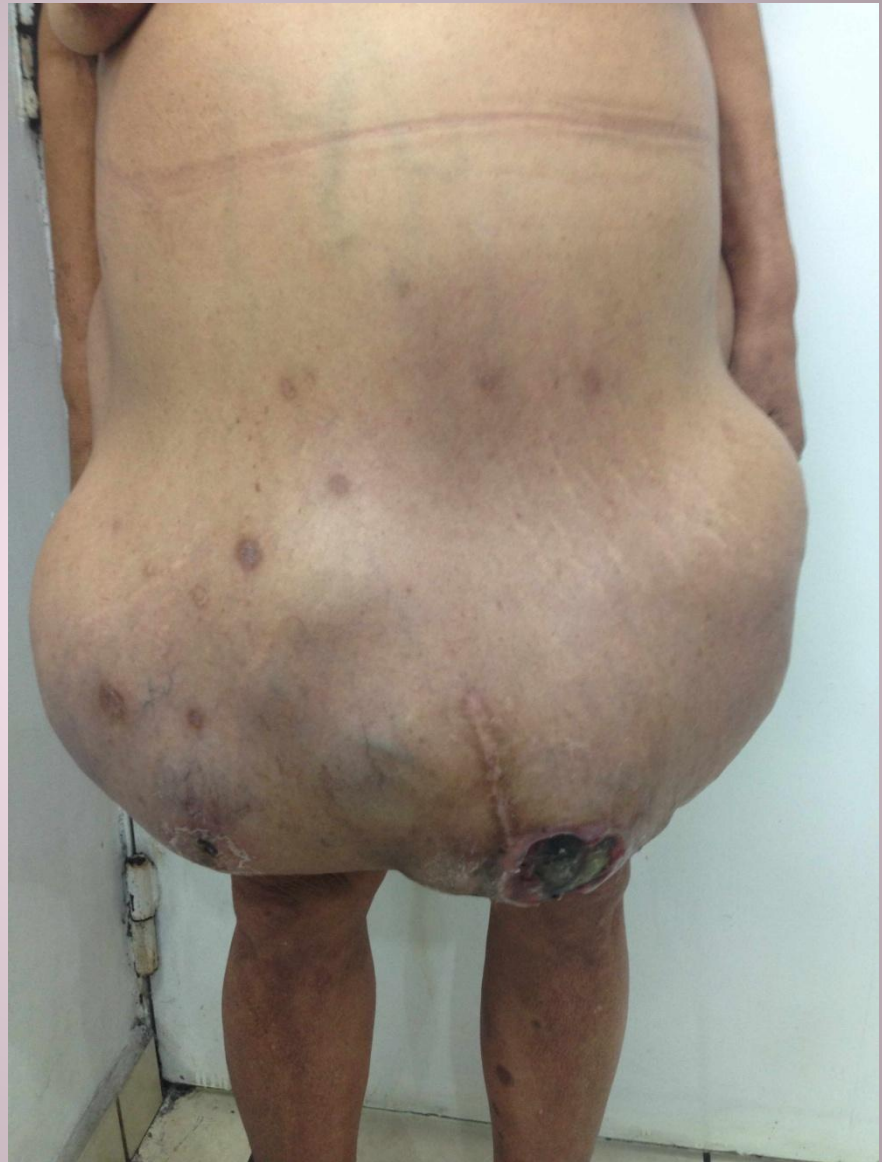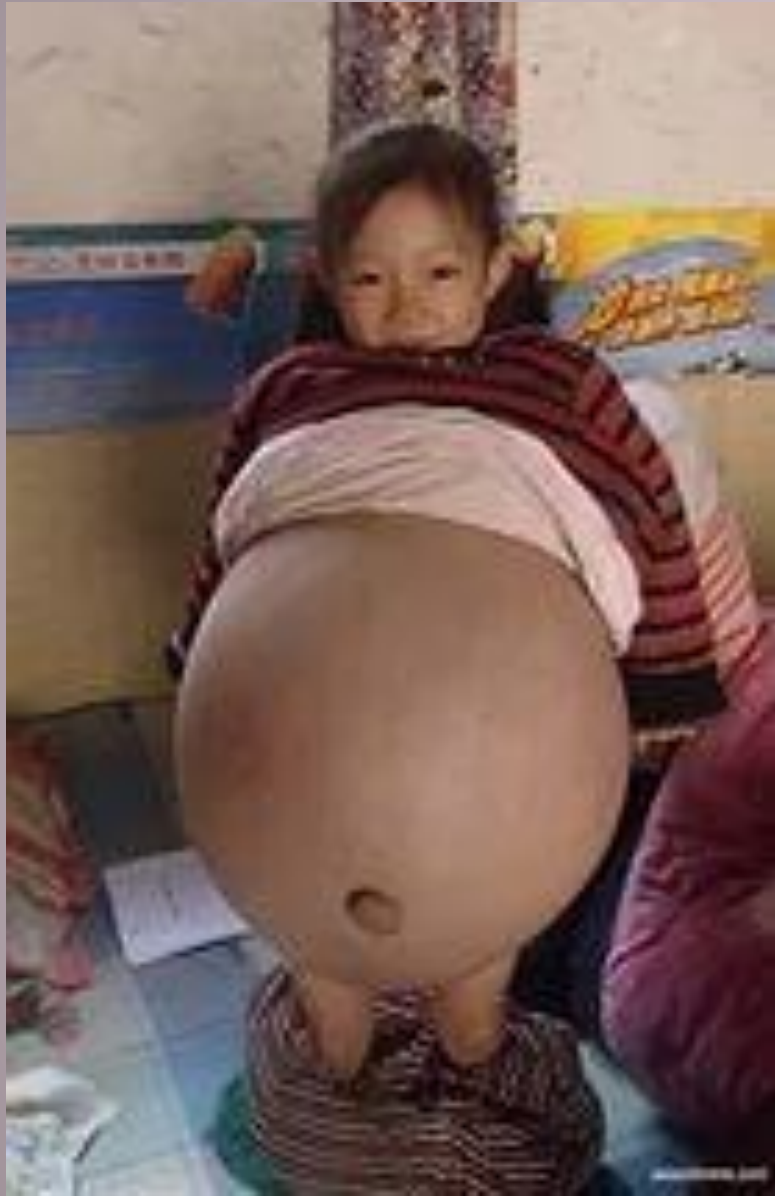До ускладнень асциту можна віднести випадання гемороїдальних вузлів, або прямої кишки, поява пупкових або пахових гриж. Цьому сприяє неминуче підвищення внутрішньочеревного тиску.

Тиск діафрагми на легені веде до дихальної недостатності, а приєднання інфекції - до перитоніту. До інших ускладнень відносять тромбоз ворітної і селезіночної вени, печінкову енцефалопатію, масивні кровотечі, гепаторенальний синдром.

ПРОГНОЗ ПРИ АСЦИТІ

Більшість хворих цікавить: «Скільки живуть при асциті?». Тривалість життя залежить не від асциту, а від перебігу основного захворювання, що викликало його. Але накопичення рідини суттєво погіршує прогноз. При цирозі, ускладненому асцитом, хворі живуть не більше трьох місяців, при раку - до півроку.

До несприятливих чинників відносять цукровий діабет, ниркову недостатність, гіпотонію і похилий вік пацієнта.



ВИКОРИСТАНА ЛІТЕРАТУРА

1. Окороков А.Н. Діагностика хвороб внутрішніх органів: практ. рук. У 9 т. Т. 2 / О.М. Окостів. М.: Медична література, 2001. 502 с.
2. Довідник терапевта / Г.П. Матвейков [и др.]; сост. і ред. Г.П. Матвейков. Мн. Білорусь. 2000. 446 с.
3. Синдромная діагностика внутрішніх хвороб / під. ред. Г.Б. Федосєєва. СПб. 1996. Т. 4. 438 с.

Дякую за увагу!