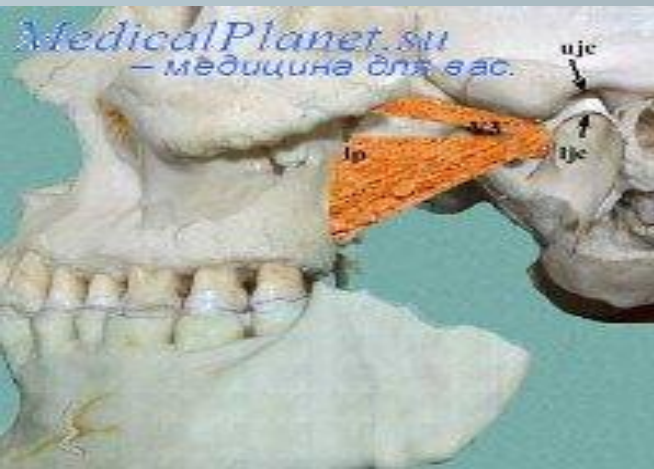

# САМАЙ-ТӨМЕНГІ ЖАҚ БУЫНЫНЫҢ АНКИЛОЗЫ

Орындаған Матай Р

СТК-103

Қабылдаған Сиздиқов М



# **Кіріспе**

- ◎ **Самай-төменгі жақ буынының анкилозы. Жіктелуі**
- ◎ **Этиологиясы**
- ◎ **Самай-төменгі жақ буынының анкилозының негізгі симптомдары**
- ◎ **Сүйек анкилозының даму механизмі.**
- ◎ **Стжб анкилозындағы операциялар.**
- ◎ **Пайдаланылған әдебиеттер**

## **Самай-төменгі жақ буынының анкилозы.**

Самай-төменгі жақ анкилозы – буын тесіктерінің жартылай немесе толық жойылуымен негізделетін буын беткейіне фиброзды немесе сүйекті өсулерді айтамыз.

### **Жіктелуі**

#### **Этиологиясы бойынша:**

- инфекциялық,
- травмалық

#### **Морфологиялық субстрат бойынша:**

- сүйектік (жиі балаларда және ұлдарда),
- фиброзды (үлкен жастағыларда).

#### **◎ Спайкалардың таралуы дәрежесіне қарай:**

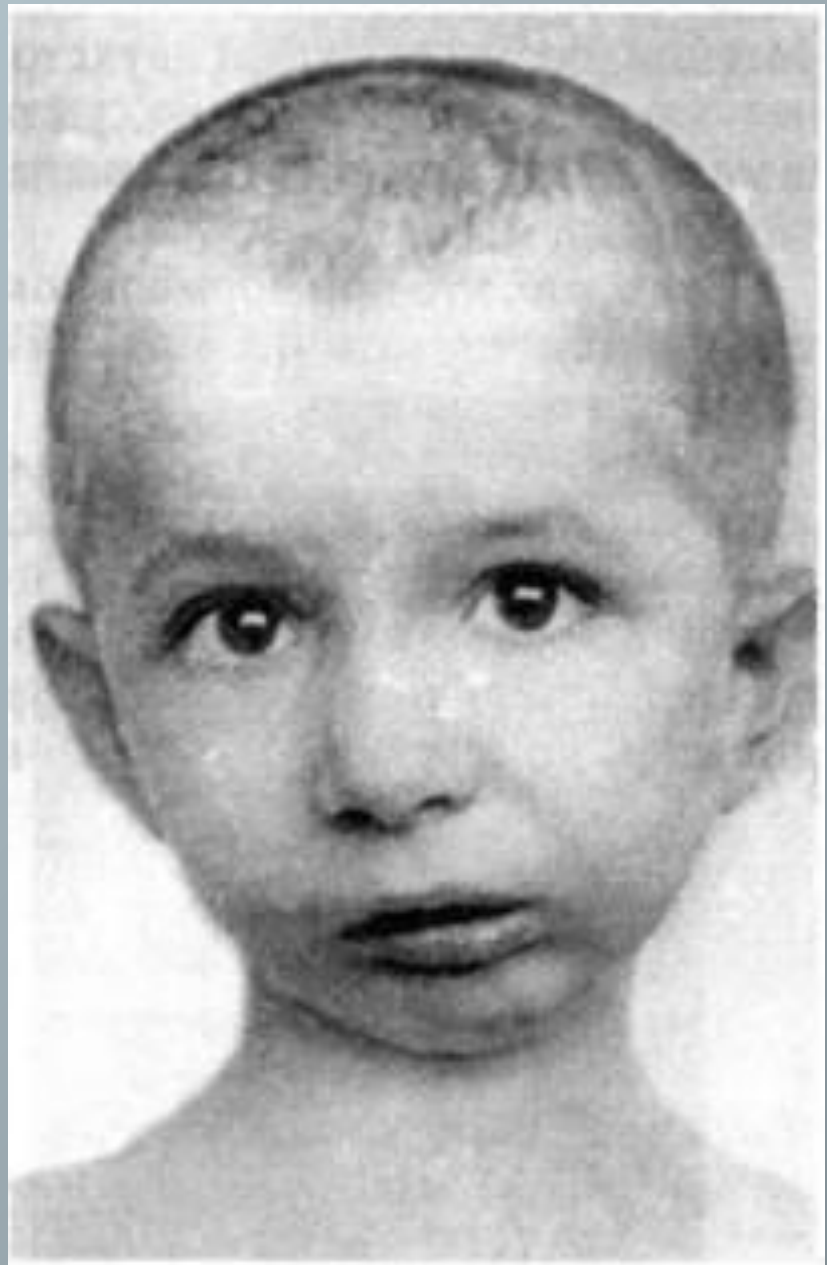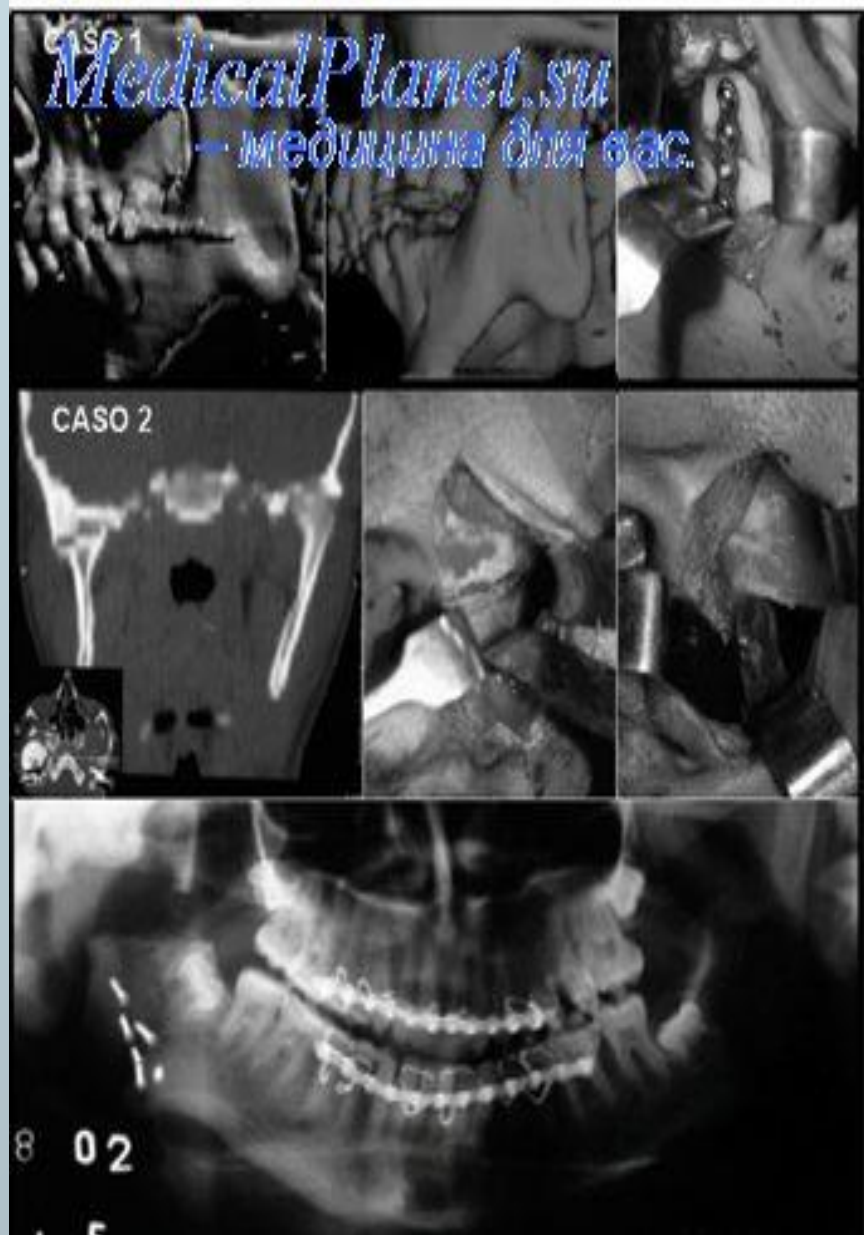
- толық емес, немесе біртіндеп,
- толық, немесе жайылған.

#### **5. Бет сүйектерінің қосарлана өзгеруі байланысты:**

- микрогенді,
- микрогенсіз.

#### **◎ 3. Процесстің орналысуы бойынша:**

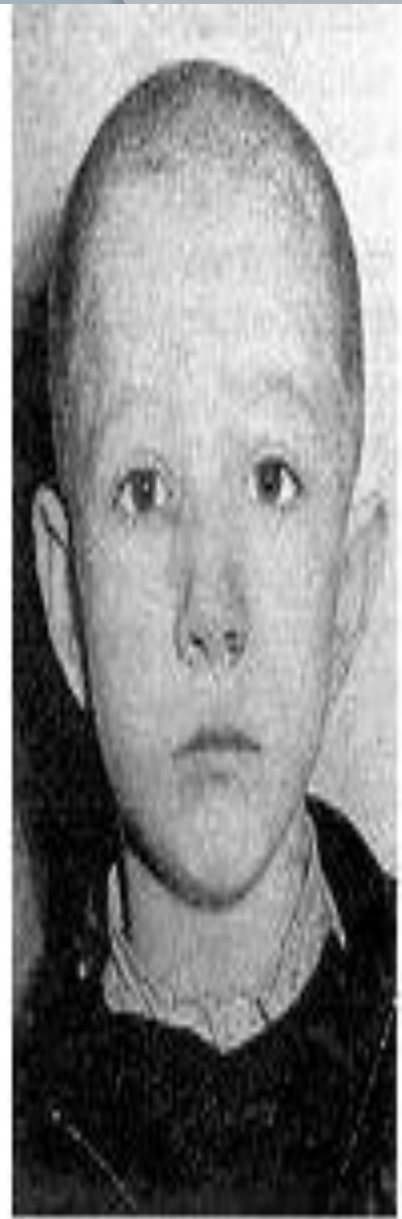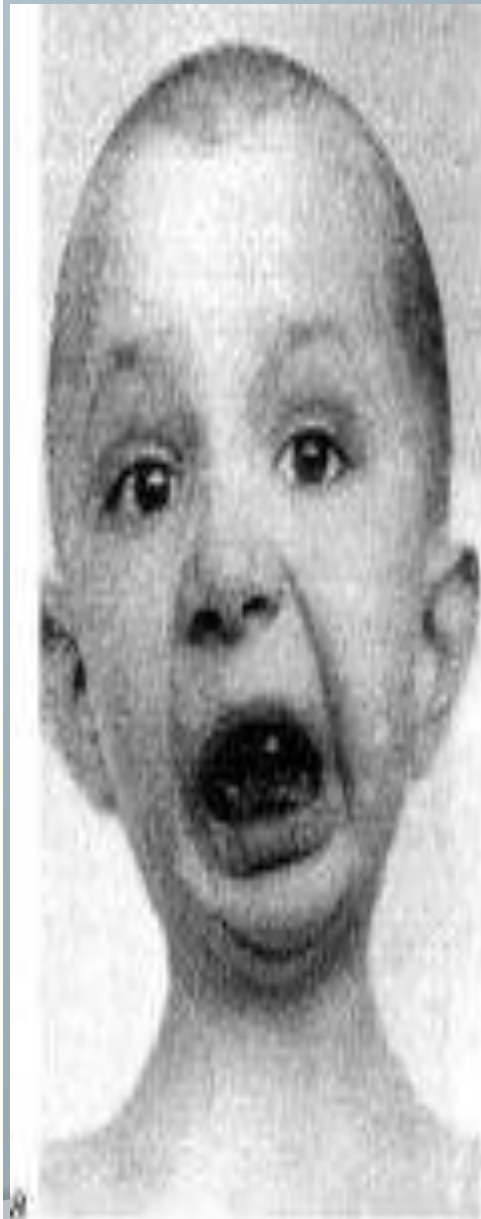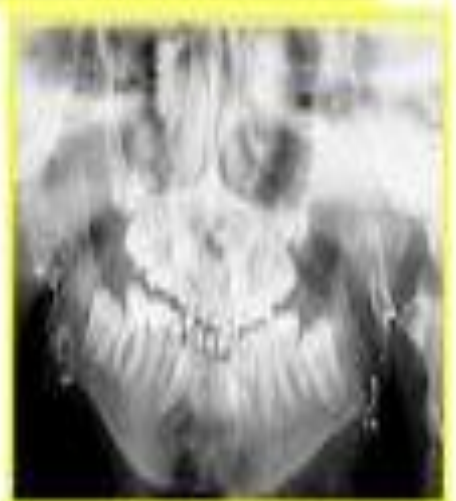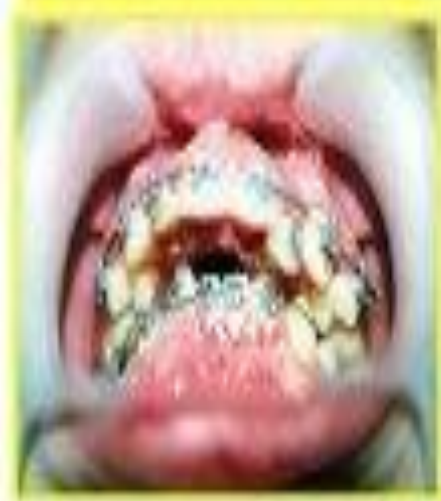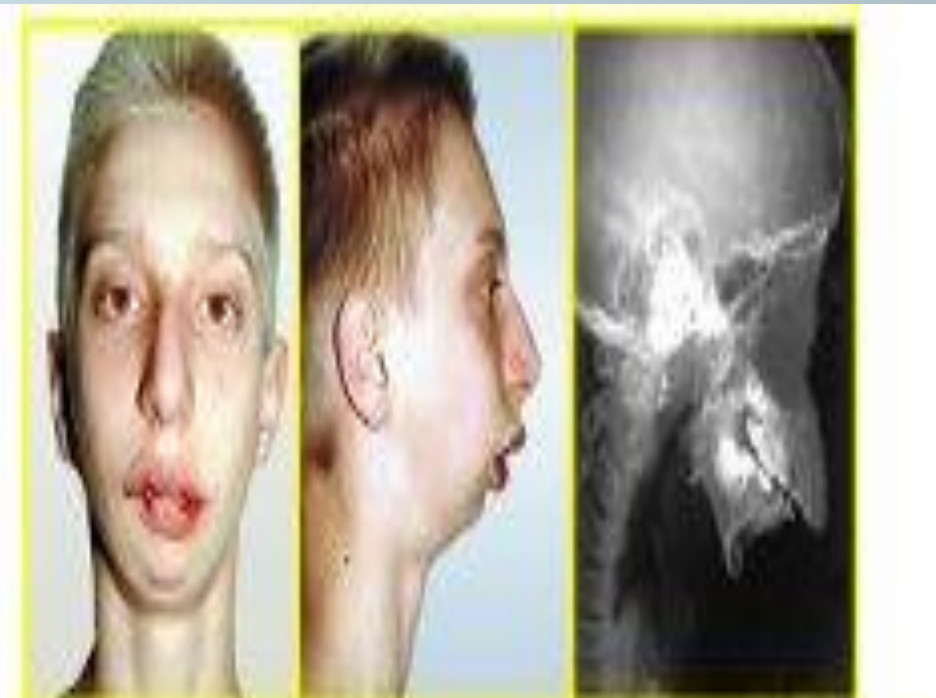- бір жақты
- екі жақты



- **Этиология.** Буынішілік өсулердің себебі болып:
- инфекциялық остеоартрит және травмалар, сонымен қатар туу кезіндегі; кейде буындардың қимылының шектелуі, ол бала туылғанға дейін дамиды.

Инфекция буынға қан арқылы енеді (скарлатина, дифтерия, гонорея және т.б.) немесе басқа көрші ағзалардың қабынумен зақымдалады (отит, параартикулярлы абсцесс т.б.), сонымен қатар сыртқы ортаның әсеріне жарақаттануы (сонымен қатар оқ жарақаттары).

СТЖБ анкилозының ұзақ дамуы төменгі жақтың өсуін және дамуын тежейді, тұрақты тістің шығуының кешігуі, буындардың деформациясы, соңында бет сүйегінің деформациясына әкеледі.



## ○ **Самай-төменгі жақ буынының анкилозының негізгі симптомдары:**

1. Екі жақтың тұрақтануы
2. Төменгі жақтың деформациясы
3. төменгі жақ денесінің қысқаруы
4. Бір жақты СТЖБ анкилозы кезінде иектің ығысуы ауырсынған жаққа
5. Микрогения СТЖБ екі жақты анкилозы кезінде
6. Бет формасының өзгеруі
7. Тіс доғасының патологиялық жағдайлары
8. Тістемнің зақымдануы
9. Дикцияның бұзылысы
10. Тыныс алудың бұзылысы
11. Шайнау бұлшықеттінің бұзылысы және атрофиясы
12. Тіс асқыныстарының интенсивті түзілуі
13. Десеннің қабынуы

Буынның зақымдану орнына байланысты СТЖБ анкилозының екі түрін бөледі: бір жақты (жиі кездеседі) және екі жақты (сирек кездеседі).

## ○ Сүйек анкилозының даму механизмі.

- Төменгі жақ басының ығысуында эпифизарлы өсу зонасы сақталады, ары қарай жаңа сүйек тінін өндіруін жалғастырады, кейіннен біртіндеп төменгі жақ шұңқырын толтырады, сонымен өсе келе анкилозға әкеледі.

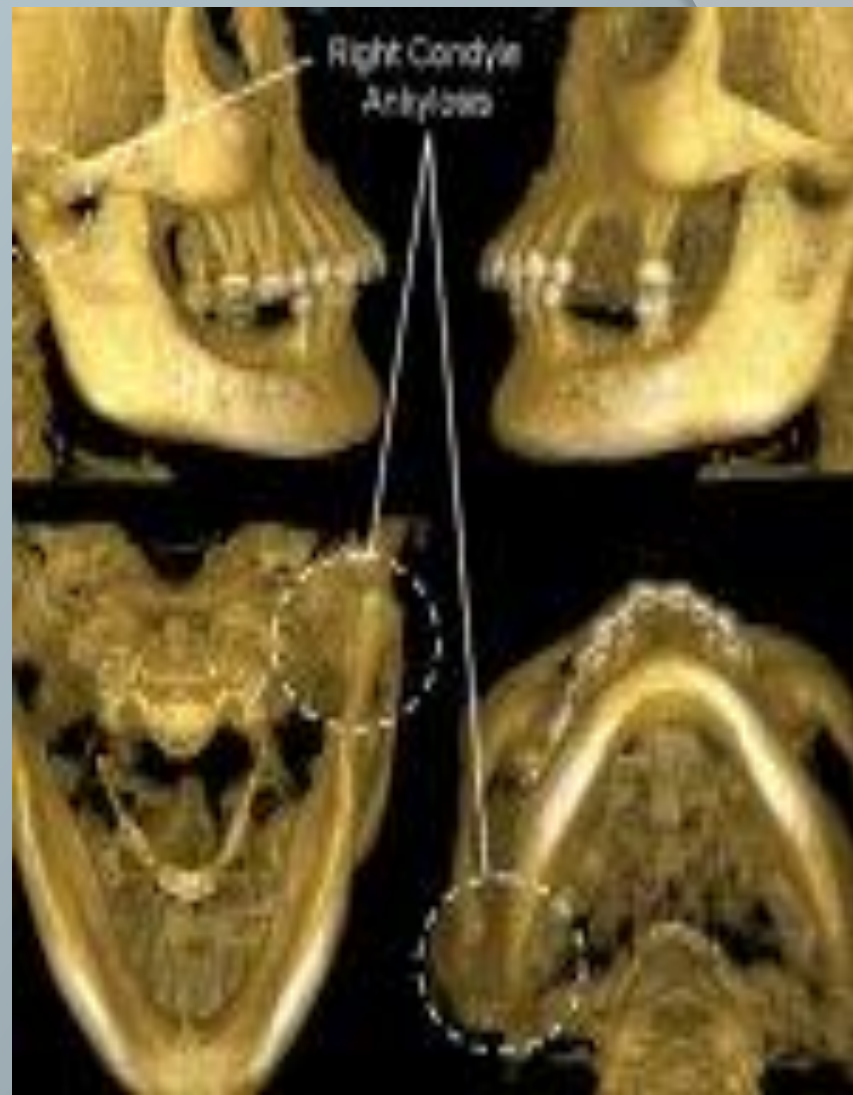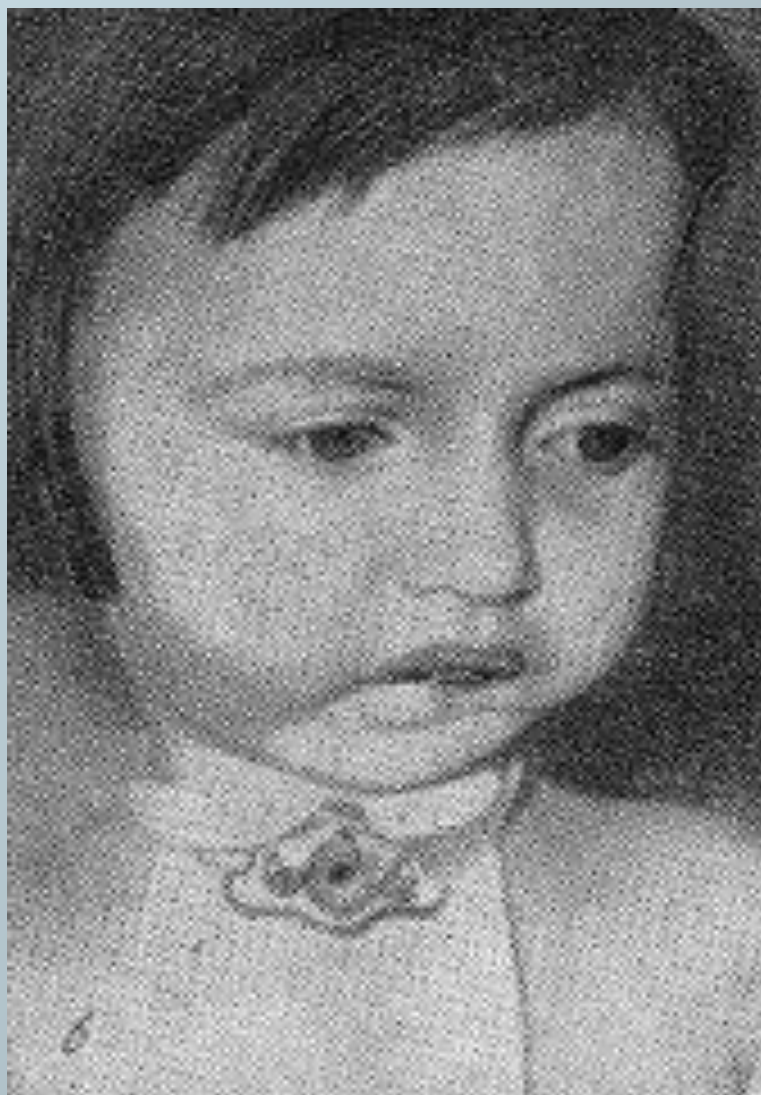Самай –төменгі жақ буынының анкилозы біртіндеп немесе толық қимылының тұрақты түрде шектелуі, буынның деструкциясы жүреді. Буын өзгерістеріне қарай бөлінеді: **фиброзды және сүйекті** анкилоз болып бөлінеді. Буын беткейінің басы, буынаралық дисктің, фиброзды анкилоз кезінде шеміршек тінінің деструктивті өзгерісінің шеміршектің жоғалуына дейін алып келеді.

Самай төменгі жақ буынының анкилозы көбінесе механикалық жарақаттан кейін дамиды (буын басының буынішілік сынуы, буын қуысына қан құйылулар).

Самай төменгі жақ буындарының зақымдануы кезінде, балалық шақта немесе жасөспірімдік шақта дамиды, жиі буында сүйектік өсулер болады. Егер жарақат үлкен жаста болса, фиброзды спайка дамиды. Анкилоздың даму жасына және зақымдалу дәрежесіне байланысты:

- 1. Төменгі жақтық деформациясының қысқаруы;
- 2. Жақтың өсуінің кемшілігінен тістемнің өзгеруі.





- Балада буындарының патологиялық өзгерістері ерте дамыса, төменгі жақтың екіншілік өзгерістері айқын, әсіресе, зақымдалған жағында көрінеді. Ол мышелковый отростоктың өсу зонасының бұзылысына байланысты және шайнау бұлшықеттердің адинамия, атрофиясына байланысты жүреді.

Самай-төменгі жақ буындарының анкилозы еркек адамдарда екі есе жиі кездеседі, әйелдерге қарағанда.

- Біржақты және екіжақты анкилоздарды ажыратады. Мұндай ауруды комплексті емдейді. Буындарды қалпына келтіру үшін және анкилозға қосымша деформациясы бар ауруларда операциялық жолмен шешу керек. Ортопедтің консервативті емдеу мақсаты — тістемді қалпына келтіру. Анкилозды Хирургиялық емдеуде жақтың қозғалысын жалған буын арқылы емдемей, сонымен қатар, қосымша деформация мен тістемді де емдеу қажет.

Самай-төменгі жақ анкилозын хирургиялық емдеуде жақсы нәтиже беру үшін мынадай жағдайларды дұрыс орындау қажет:

Жақтың өзгерген буындық соңын бөліп алғанда, оның максимальды сақталуы мен шайнау бұлшықеттерінің жарақатсыз физиологиялық бекітілуін қамтамасыз ету керек. Бұл үшін сүйек сіңірлерін бұлшықеттен ажыратпай сүйек-бұлшықеттің декортикат жүргізу керек.

Мышелковый отростоктің негізінен жоғары остеотомия жасап, жоғарғы патологиялық фрагментін алып тастау арқылы буындық алаң, яғни табиғи қалпына келтіруге тырысу керек.

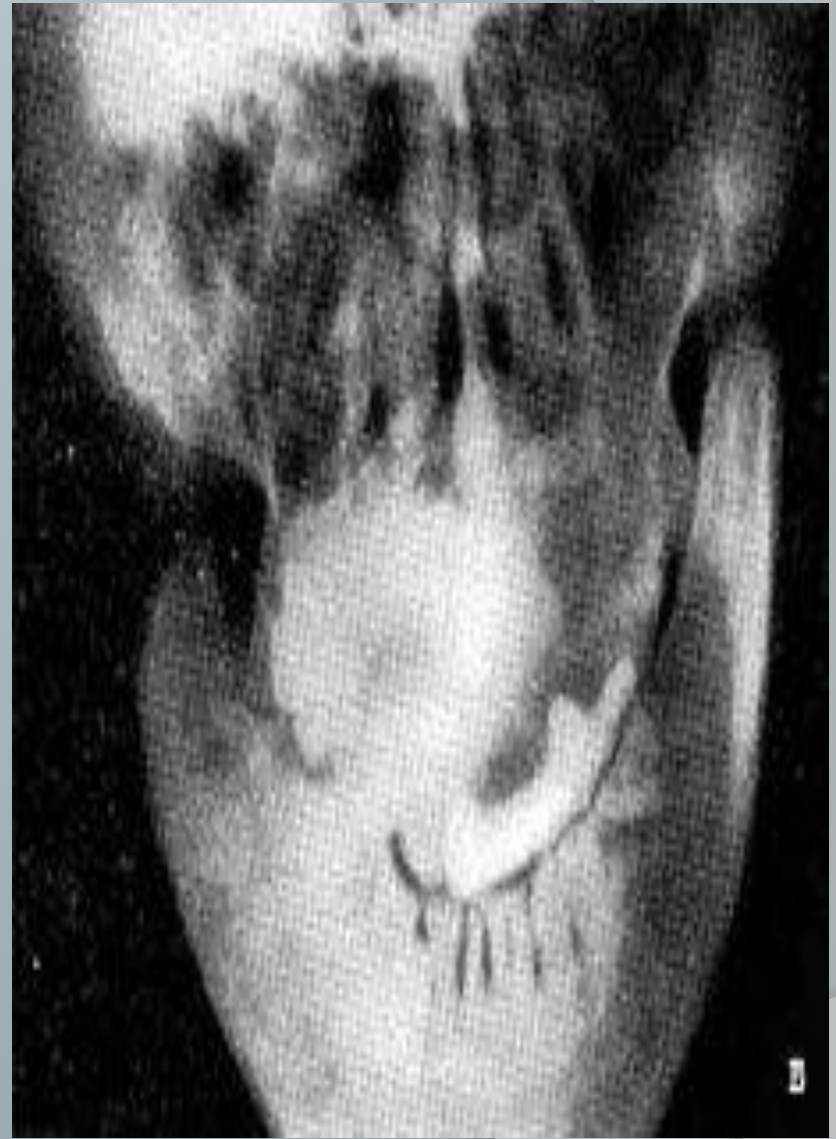Жақтың буындық ақауын ауыстыру үшін ортотопиялық аллотрансплантат арқылы буындық соңын сіңірмен жауып немесе төменгі жартылай буынды алмастыру керек (меникспен бірге) немесе толық самай-төменгіжақ буындарын компоненттерімен бірге алмастыру керек (жақтың буындық басы тармағымен, буынаралық диск, самай сүйегінің буындық алаңы, байламдар мен буындық капсула);

Трансплантатты реципиенттің сүйекгіне жақсылап бекіту қажет.

Ерте функциональды күштемені тағайындау керек. Самай-төменгіжақ буынының операциясы өте күрделі болғандықтан оны эндротрахеальдық интубациялық түтікті «соқыр» әдіспен енгізу керек. Назотрахеальды наркоз жүргізіле алмайтын жағдайда (мұрын қалқанының қисаюы, атрезия, мұрын жолдарының тыртықтық өсінділері), трахеотомияға жүгіну керек.

## С.Т.Ж.Б. анкилозында артропластика. (Бірінші нұсқа)

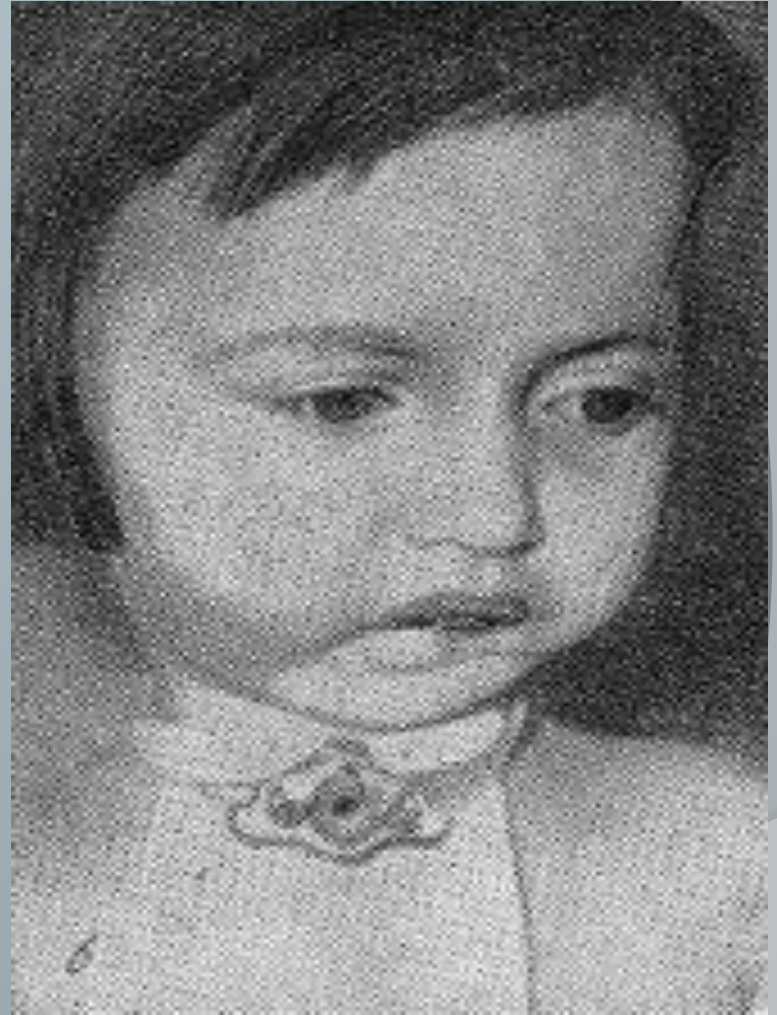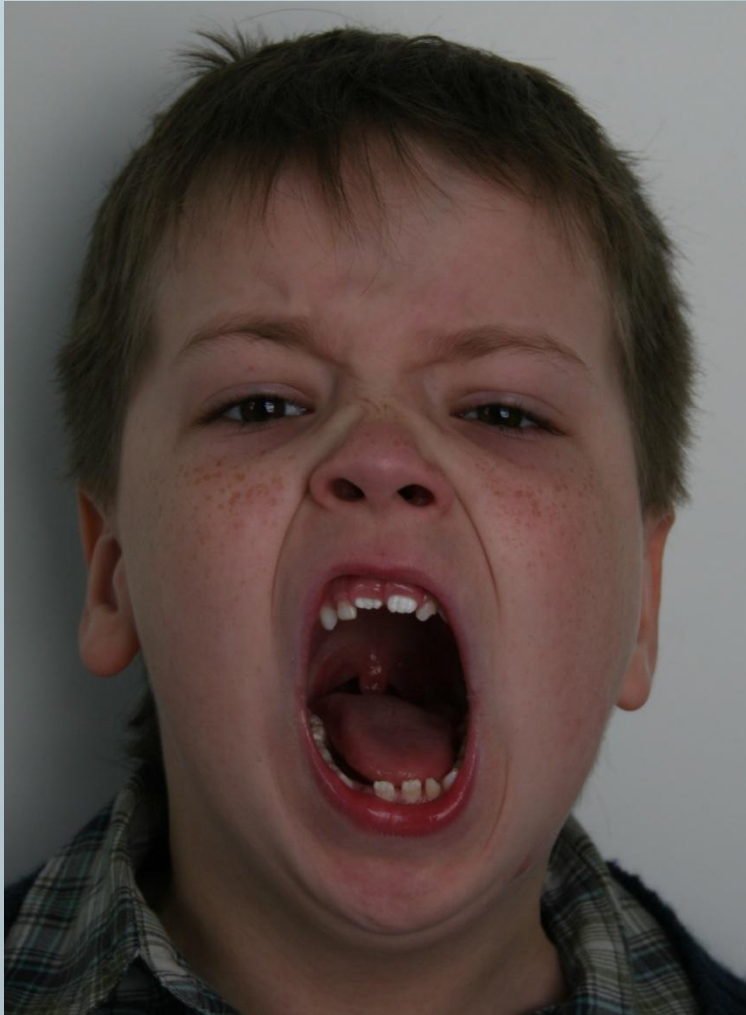Бірінші нұсқа бойынша операцияның орындалуында, трансплантат ретінде ортоптикалық аллотрансплантат консервіленген төменгі жақ сүйегімен бірге буын басы қойылады, I қабылдаушы буын алаңын келесі түрмен жасайды. Буын алаңын жасағанда шығып кету болмау үшін сүйек төмпешігін жасайды, ал буын басын алға шығуын шектейді. Бұл оған тек шарнирлі қозғалыс жасап қоймай, сондай ақ алдыға қарай қозғалыс жасайды. Иекті дұрыс қалыпқа қойып яғни орта сызыққа. Балаларда және жасөспірімдерде, жақтың жартысы зақымдалғанын, өсуін ескере отырып тістесуді гиперкоррекциямен жасайды. Бұл қалыпта жақты әртүрлі шинамен бекітеді. Жоғарғы фрагментті алып тастаған соң, жақтың ығысуы консервирленген тәсілмен аллотрансплантат төменгі жақтың буын басы. Жақсы функционалды нәтижелер пересадкада береді, жарты буында, буынның төменгі бөлімінде, жақ тармақтарының буын бастары, буынаралық дисктер және капсуланың белгіленген аймағы бойынша. Бұл жағдайда қабылдаушы буын алаңын буынаралық дискіні жоғарғы пішіні бойынша жасау текшелердің сақталуымен, трансплантаттың ығысуына кедергі жасатын. Трансплантаттың ішкі жағында қабылдаушы сүйектің рецепиентінен кортикальды қабықты алып тастайды. Ішкі бетінен жақтың жақтың кортикальды аймағына шайнау бұлшықеті қабылдаушы орын ретінде жабысады. Трансплантат бұтақтарын төменгі жақтың бұрышы бойынша және оның ені бойынша, біруақытта тармақтарды ұзарта беретін, жақ бұрышын шығаратын сүйектің жетіспейтін бөлігін тармақтың артқы жағынан толтыру, жақтың алдыға жылдығаннан кейінгі орнын. Жақтың буындық аяғында пайда болған ақау буын аймағына орналастыру үшін пайдаланылады. Сақталған тәж тәрізді өсіндіні трансплантаттың тәж тәрізді өсіндісімен жалғайды. Трансплантатың екінші аяғын рецепиенттің жағына қабаттастырып және екі сымды тігістермен қатырады. Тәж тәрізді өсінділерді жұқа тантальды сымдармен айқастырады. Медиальды қанат тәрізді бұлшық ет сіңірі және шайнау бұлшық еті өзін кортикальды пластинканың бұрышына қатырмаймыз, жақтың тәж тәрізді өсіндісінің артқы қырына, олардың ұзындығын өзгертпей, бұлшық еттің физикалық тартылуын қалыптастыруға ұмтылады. Шайнау бұлшық еттерінің физикалық тартылуларын сақтай отырып, шайнау қызметімен сәйкестіре отырып, рецепиенттің кортикальды сүйек қабатының орнын алып тастауға трансплантаттың қабылдаушысына әрекеттесе қабысады. Сырт жағынан кортикальды пластинкаға жабысар аймағына, шайнау бұлшық етіне сондайақ қабылдаушы орын жасайды. Трансплантаттың бұтақтарын төменгі жақтың бұрышынан және енінен алу керек, ол өз алдына бір уақытта тармақтарды ұзартуын оңайлатады, жақ бұрышын жасау, және сүйектің жетпеген бөлігін тармақтың артқы жағына, жақ алдыға ығысқан соң пайда болады.



## ○ С.Т.Ж.Б. анкилозындағы артропластика (Екінші нұсқа)

Екінші нұсқа бойынша ортропластиканың мәні, анкилоз кезінде айшық тәрізді аумақтың ақауын алып тастап консервирленген аллогенді буынның бүтін бөлігін егеміз. Оның көрсеткіші болып сүйекті алмастыру және анкилоздың қайталануы, жақтың жетілмеуімен араласып немесе оның деформациясыз дәрежесі жатады . Екінші нұсқа бойынша операция кезінде буынға жету экстрооральды тәсілмен жүзеге асады. Остеотомиядан соң және сүйек алаңын үйлестіреді, операцияның бірінші нұсқасындай, ал қабылдаушы сүйек орны трансплантатқа ал сүйек орны өз алдына жазық горизонтальды алдыңғы және артқы текшелерімен болуы тиіс, кей жағдайларда жеке тесікті трансплантат беку үшін істейді. Трансплантат буын топтарын құрайды, ол мыналардан тұрады:

- Самай сүйегі аймағы буын алаңымен;
- Буын аралық диск;
- Буын басы;
- Буын аралық байлам;



- Трансплантаттарды орналастыру уақытында оның жоғарғы бетін самай сүйегімен бірдей етіп теңестіреді. Қырлары бойынша алдыңғы және артқы беттерінде оны бір тесік арқылы жасайды, қабылдаушы орын аймағының текшесіне сәйкес. Трансплантатты жасаған орынға енгізген соң оны 2 жұқа танталды сымдармен тігіп бекітеміз. Трансплантаттың екінші аяғын жақ тармағымен жалғаймыз, бірінші нұсқадағыдай. Жараға антибиотиктер енгіземіз және қабаттап тігеміз. Гематоманың болатынын ескеріп жарада 1-2 күні резеңкелі шығарғышты қалдырамыз. Трансплантаттың нық бекуін, реципиент жағына жабысуы және жақтың сымды тігістермен бекітілгені бойынша ұстауы. Төменгі жақты жоғарғы жаққа бекіту сүйек пластикасын жүргізгенге дейін және 7-10 шы күні операциядан кейінгі кезең, ісіктің жоғалуына дейін. Содан соң науқас жақпен белсенді қимыл жасай бастайды, келесі оған физио – және механотерапия тағайындайды. Берілген әдістерді қолдану шайнау қызметін қалыптастырады, бір уақытта жақ тармақтарын ұзартады, тістесуді қалыпты тұрысқа келтіріп және төменгі жақ ақауын жояды. Одан басқа толық буын тобын алмастыру уақытында, ауызды ашу қызметінен басқа, белгілі дәрежеде бүйір қозғалыстарында қалыпқа келеді, ол өз алдына тағамды толық шайнауға үлесін қосады.



## **Самай- төменгі жақ буынының анкилозы кезіндегі операциялар**

### **Медведов әдісімен самай-төменгі жақ буынының артропластикасы 1953 жылы .**

Арнайы қысқыштардың көмегімен төменгі жақ тармағының жоғарғы үштен бірі аймағына сатылы остеотомияны жүргізеді, оны дұрыс қалыпқа келтіріп, төменге түсіреді. Фрагменттер арасындағы кеңістікке пішіні мен көлемі бойынша сай келетін биопластмассадан жасалған төсемді фрагменттер арасындағы кеңістікке орналастырады. Төсемді қоршаған тіндерге кетгут жібімен бекітеді. Түбір тістер арасына төсемді салып жақтың ауыздан тыс тартылуын 14-16 күнге жүзеге асырады.

### **Вешканова әдісімен самай-төменгі жақ буынының артропластикасы 1956**

Рауэр бойынша қиғаш остеотомияны жүргізеді, сүйектің кесілген жерлерін түтіндеген азот қышқылымен 1-2 минут бойы күйдіреді. Қышқылды таяқшадағы мақтамен жағады, қоршаған тінді қышқылды бейтараптау үшін натрий гидрокарбонатының қаныққан ерітіндісіне батырылған дәкемен оңашалайды. Жақты 10-13 күнге тартады.

### **Бернадский-Михайлик әдісімен самай-төменгі жақ буынының артропластикасы 1974 ж.**

Төменгі жақтың буынына жақын жерден остеотомияны жүргізеді. Төменгі фрагментті төмен және алға тартып, жақты тіс шиналарымен бекітеді. Тармақтың төменгі фрагментінің дақылын жұмыртқаның ақуыздық қабықшасынан (бұқаның) жасалған қалпақпен жабады. Қалпақты жақ бұрышын айналып өтетін кетгут тігісімен бекітеді.

○ **Максудов-Драновский әдісімен самай-төменгі жақ буынының артропластикасы 1981 ж.**

Рауэр немесе Львов бойынша тілікпен төменгі жақтың бұрышы мен денесін жалаңаштайды. Шайнау бұлшықетін тармақтан сыдырып, оны буындық және тәждік өсіндісіне дейін қаңқаландырады. Сүйек қабығының астынан тармақтың ішкі жағынан ішкі қанат тәрізді бұлшықетті сыдырып алады. Зақымдалған буынға жақын жерден остеотомияны жүргізеді. Төменгі фрагментті төменге ығыстырып, жақты дұрыс қалыпқа келтіреді. Төменгі фрагменттің жиектеріне күміс палладий құймасынан дайындалған қалпақты орналастырады.

**Михайлик-Бернадов әдісімен самай-төменгі жақ буынының артропластикасы 1978 ж.**

Тәж өсіндісінің негізінен остеотомия жасайды. Жарты айшық тәрізді ойық пен буын өсіндісі аймағындағы артық сүйек конгломератын алып тастайды. Төменгі жақты төменге және алдыға ығыстырады. Тәждік өсіндіні тармақтың жоғарғы артқы жиегіне орнықтырып сүйектік тігіспен бекітеді.

**Михайлик әдісімен самай-төменгі жақ буынының артропластикасы 1948 ж.**

Рауэр бойынша тармақтың қиғаш остеотомиясын жүзеге асырады. Пайда болған қуысқа фрагменттерді ажыратқаннан соң пластмассадан жасалған қалпақты орнықтырады, оны сүйектің қозғалмалы бөлігіне кигізеді. Қалпақ тармақтың сүйек қабығына бекітіледі.

## ○ 1956 ж Бернадский әдісі бойынша самай-төменгі жақ буынындағы анкилозды жою.

Құлақ сырғалығынан төмен, төменгі жақтың бұрышынан басталып, төменгі жақ асты аймаққа дейін созылатын тілік арқылы тармақты жалаңаштандырып, шайнау және медиальді қанат тәрізді бұлшықеттен және жүргізеді. Фрагменттерді ажыратып, араларына дезэпидермиленген, майы жоқ терінің лоскутын салады, оны кетгут тәрізді тігіспен жақ бұрышының жиегіндегі шайнау және медиальді қанат тәрізді бұлшықеттің өсіндісіне бекітеді.

## 1978 ж Бернадский- Михайлик әдісі бойынша самай-төменгі жақ буынындағы анкилозды жою

Төменгі жақтың тармағын экстраоральді жолмен жалаңаштандырады, жоғарғы және ортаңғы шекарасында остеотомиясы жүргізіледі және резерцирленген тармақтың төменгі фрагментінен буын басын модулирлеп, ксеногенді склерокорнеальді қабықтан жасалған қалпақпен жабады, оны шайнау бұлшықетіне тігіспен жабыстырады және жараны қабат бойынша тігеді. Қажеттілігіне қарай иек астына симметриялы бағытқа дейін ығыстырып, блок арқылы тартады.

## 1955 ж Лимберг әдісі бойынша микрогениясы бар балалардағы самай-төменгі жақ буынындағы анкилозды жою

Төменгі жақтың бұрышынан өтетін тілік арқылы төменгі жақты сүйек қабығынан, шайнау бұлшықетінен жалаңаштандырып, босатады. Барлық тармақты жарты ай тәрізді тілікке дейін қаңқаландырады. Тармақтың ішкі бетін сүйек қабығынан және медиальді қанат тәрізді бұлшықеттен босатады. Тәж өсіндісінің және мойын аймағының буын өсіндісіне немесе негізіне остеотомия жүргізеді. Жақтың тармағын иек асты дұрыс қалыпқа келгенге дейін төмен түсіреді. Жақтың бұрышына салынған сүйек қысқышының көмегімен жақты тартады.

## 1936 ж Львова әдісі бойынша самай-төменгі жақ буынындағы анкилозды жою

Төменгі жақтың бұрышының астынан тіліп, тармақты жалаңаштандырады. Шайнау және медиальді қанат тәрізді бұлшықеттердің бекіген жерлерінен өтеді. Ішкі және сыртқы бетіндегі бұлшықеттерді қырып, барлық тармақтарды қаңқалайды. Тармақтарды, олардың жоғарғы үштен бірі аймағына қиғаш остеотомия жүргізеді. Тармақтың алдыңғы аймағын сына тәрізді қылып кесіп алады. Сүйектің төменгі кесіндісінің соңын домалақтап, бас пен мойынды моделірлейді.

## 1928 ж Рауэр әдісі бойынша самай-төменгі жақ буынындағы анкилозды жою

Есту өтісінен 1,5 см алға және әрі төмен қарай шегіне отырып, бет доғасының төменгі жиегі бойымен кеседі. Біріншілік бет кесіндісінің артқы соңынан бастап төменгі жақтың тармақтарын жалаңаштандырады. Тармақтың алдыңғы, артқы жиегі бойынша сүйек үстіне бөліп алады. Буын өсіндісінің негізгі сызығы бойымен сызықты қиғаш остеотомиясын жасайды. Бет сүйегі мен тәж өсіндісінің бір-бірімен сүйектік бітісуі кезінде қосымша тәж артериясының негізінде сызықтық қиғаш остеотомиясын жасайды. Фрагменттерді анықтағаннан кейін түзілетін қуысқа бөксенің жолақ фасциясынан алынған майы бар лоскутты салады.

## 1898 ж Роше әдісі бойынша самай-төменгі жақ буынындағы анкилозды жою

Төменгі жақтың бұрышынан иілетін тілікпен төменгі жақты жалаңаштандырады. Шайнау бұлшықетінен қоректенетін аяққа лоскутты тегістейді. Төменгі жақтың тармағын сыртқы және ішкі жағынан буын және тәж өсіндісіне дейін қаңқалайды. Фрагментті анықтағаннан кейін қанат тәрізді бұлшықеттің сыртқы беткейін жауып тұратын бұлшықеттік лоскут салады.

# Пайдаланған әдебиеттер

- Құраш, Амангелді Ғалымжанұлы. Бастың және мойынның клиникалық анатомиясы: Оқулық/СММА; А.Г.Құраш.-Қарағанды:Қазақстан-Ресей университетінің баспасы. Т. 1.- 2006.- 280б. : сурет. .-ISBN 9965781273 ,94экз.
- Харьков, Леонид Викторович.  
Хирургическая стоматология и челюстно-лицевая хирургия детского возраста: Учебник для медвузов/Л.В.Харьков, Л.Н.Яковенко, И.В.Чехова; Под ред. Л.В.Харькова.-М.: Книга плюс, 2005.-470с. .-ISBN 5932680156:8160т.,20экз.