



# **СӨЖ**

**Тақырыбы: “Ішек инвагинациясы”**

**Орындаған: Еркінқызы Динара**

**5-056 топ, ЖМФ**

**Тексерген:**

**Қарағанды 2017**

# Жоспары:



I Кіріспе

II Негізгі бөлім

- Ішек инвагинациясының эпидемиологиясы
- Ішек инвагинациясының себебі
- Ішек инвагинациясының патогенезі
- Ішек инвагинациясының формалары
- Ішек инвагинациясының клиникалық көрінісі
- Ішек инвагинациясының диагностикалық зерттеу әдістері
- Ішек инвагинациясының шұғыл медициналық көмек
- Ішек инвагинациясы кезіндегі ем

III Қорытынды

IV Пайдаланылған әдебиеттер

# КІРІСПЕ



Ішек инвагинациясы деп - ішектің бір бөлігінің екінші бөлігіне кіріп кетуі. Бұл кезде ішектің ену аймағында үш цилиндр пайда болады: сыртқы және екі ішкі. Инвагинаттың жоғарғы жағын басы деп атайды (ішкі цилиндрдің ортаңғы цилиндрге енген жері). Ішектің ену көлемінің артуы оның ену кезіндегі сыртқы цилиндрдің айналуынан, сонымен қатар инвагинаттың басы шажырқайды тартады да, ол сыртқы және ішкі цилиндрдің арасында қысылып қалады. Кейде «қосалқы» инвагинациялар кездеседі. Бұл жағдайда инвагинат құрамына төменгі ішек бөлігі еніп, бес цилиндрден тұрады.

# Эпидемиологиясы



Инвагинация дерті барлық ішек өтімсіздіктерінің бұзылу түрлерінің ішінде 50% жиілікте кездеседі. Жас сәбилерде, 39 ай аралығында инвагинация жиі (80%) кездеседі. Үш айға дейінгі балаларда инвагинация дерті өте сирек кездеседі. Бір жастан асқан сәбилерде ол сырқат 10-15% жиілікте кездеседі. Емшек жасындағы сәбилерде инвагинацияның өте жиі болатын себептерінің бірі - ішектің етті қабатының дұрыс қозғалыста болмағандығы, яғни шеңберлік және ұзын талшық еттерінің қозғалысының бұзылуынан. Жас нәрестелердің ішек құрылысының бұл ерекшеліктері, кейбір патологиялық әрекеттерде және тамақтану кестесін бұзған уақыттарда, инвагинацияға әкеліп соғады. Е.М.Кобакова тұжырымы бойынша, нәрестеге берілген "қосымша" немесе "жаңа" тамақ ішектің қозғалысын бұзып, инвагинацияға әкеледі.



Инвагинация ауруының тағы бір *себептерінің* бірі - ішектің қабыну инфекциялары. Бір жастан асқан балалардың көбінде механикалық себептерден туындаған инвагинация байқалады (полип, дивертикул, ішек ісіктері, мезаденит, ішек қуысының тарылуы, т.б.) Инвагинация, ішектің кез келген бөлігінде кездесе беруі мүмкін. Аш ішектің, немесе тоқ ішектің жекелей бір бөлігінің екінші бір бөлігіне енуі сирек кездеседі. Ал байқалып қалған кездің өзінде инвагинацияның бұл түрлері бір жастан асқан балаларда болады. Ішек инвагинациясы оң жақ мықын аймағында (илеоцекальды бұрышында) Өте жиі (90 %-тен жоғары) орын алады. өйткені ол емшек жасындағы сәбилердің сол аймақтағы ішектерінің анатомиялық ерекшеліктеріне байланысты: соқыр ішектің өте жоғары қозғалысы, жалпы шажырқайдың болуы, баугиниев қақпасының толық жетілмеуі, ащы ішек диаметрінің «ампуласына» келмегендігі .

# Этиологиясы



## **Алиментарлы факторлар:**

а) прикормды дұрыс бермеу:

б) мезгілсіз тамақтандыру (тамақтандыру режимінің болмауығ әсіресе түнгі үзіліс уақытының болмауы)

в) жас ерекшелігіне байланысты тамақтану режимінің болмауы

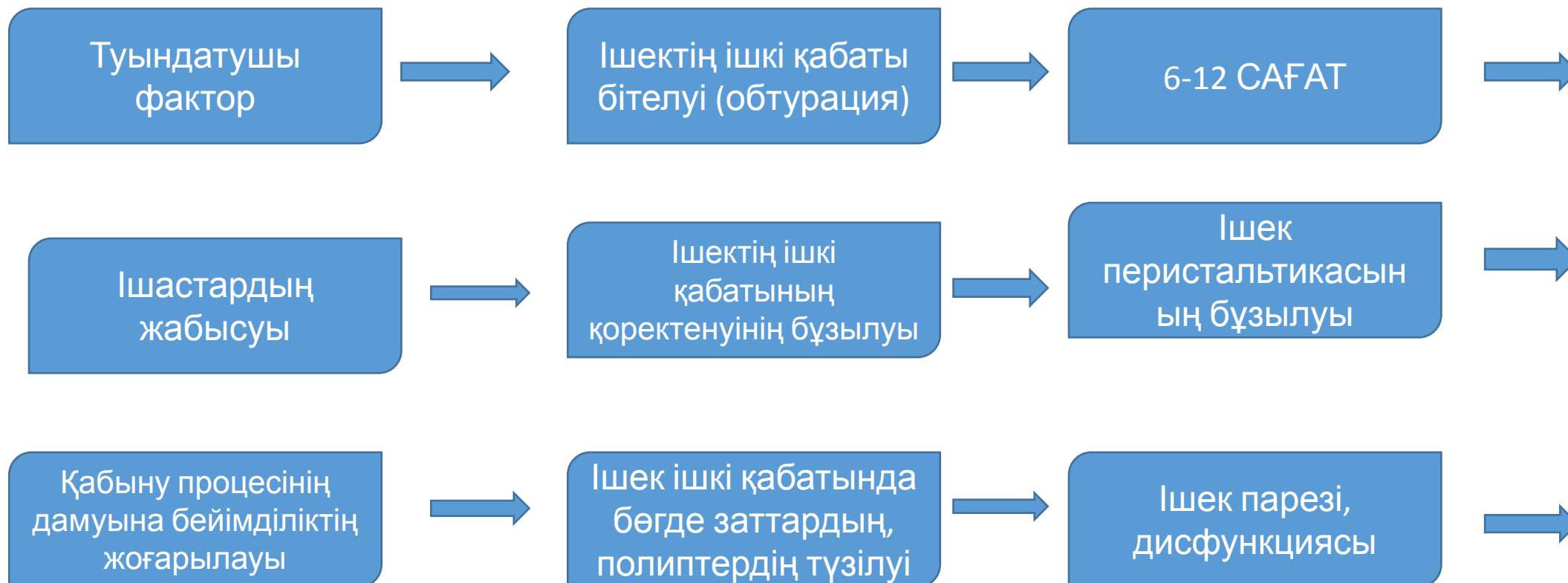
Г) Асқазанішек жолдарының қабыну аурулары (гастроэнтероколит)

**Механикалық факторлар** (полиптер, нәжіс тастары және т.б.)

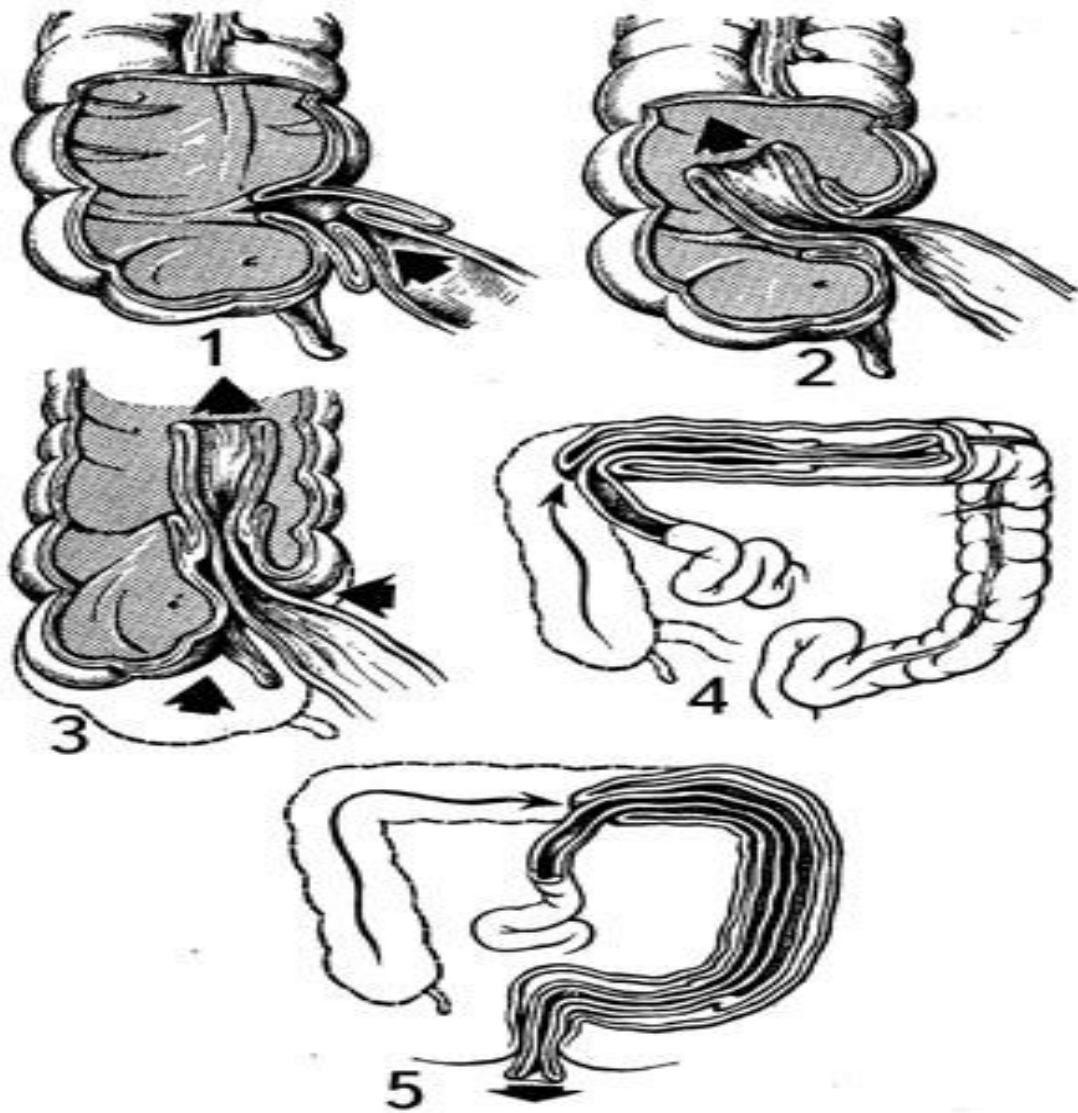
Орналасуына байланысты:

- Жіңішке ішек инвагинациясы (2-4%)
- Жіңішке-тоқ ішек инвагинациясы (илеоцекалды формасы 80-90%)
  - А) мықын-көлденең ішектік
  - Б) соқыр-көлденең ішектік
- Тоқ ішектік (3-6%)Э
- Сирек кездесетін формалары (Мекеля инвагинациясы, құрт тәрізді өсінді инвагинациясы)

# Патогенезі



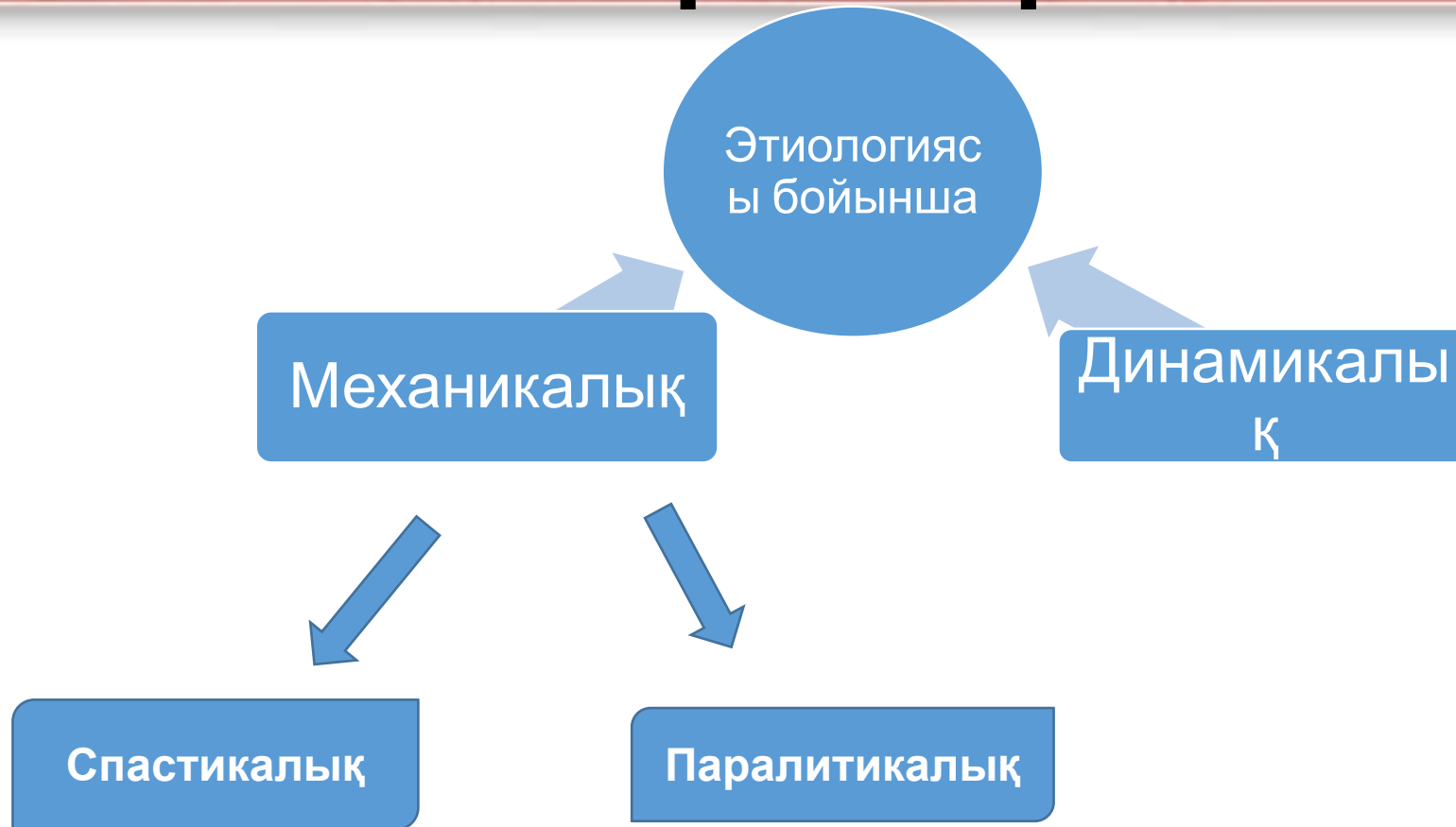# Ішек инвагинациясының құрылу атаптары



1. Мықын ішектің мықынға кіруі
2. Баугинді инвагинаттың ішекке енуі
3. Инвагинаттың соқыр ішек куполасына енуі
4. Инвагинаттың көлденең тоқ ішек бойымен жүруі
5. Инвагинаттыі басының тік ішектен шығуы



# Формалары



# Формалары



## Туындауына байланысты:

- Туа пайда болған
- Жүре пайда болған

## Түтіктің жабылуына байланысты:

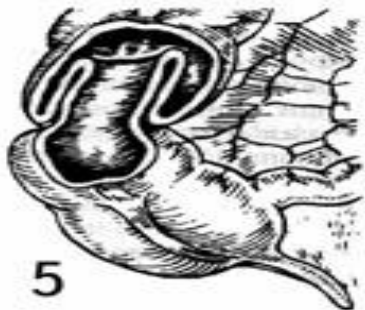
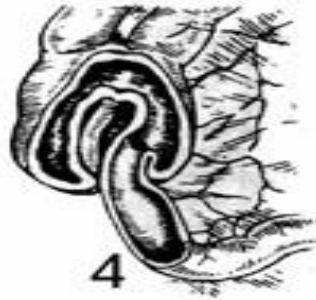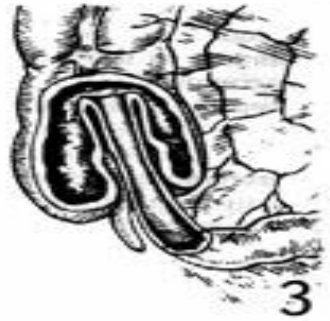
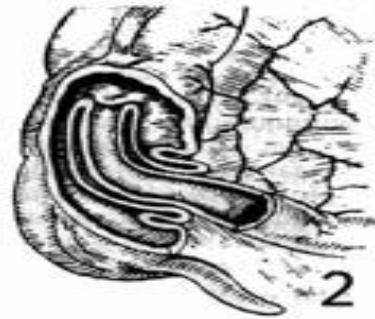
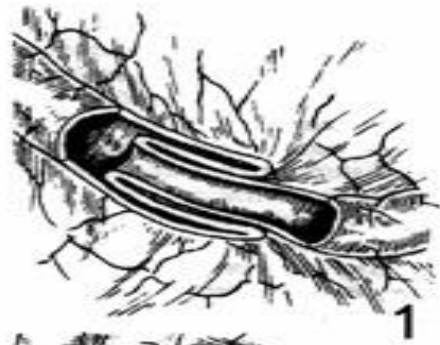- Толық
- Бөліктік

## Деңгейіне байланысты

- Жоғары
- Төменгі

## Клиникалық ағымына байланысты

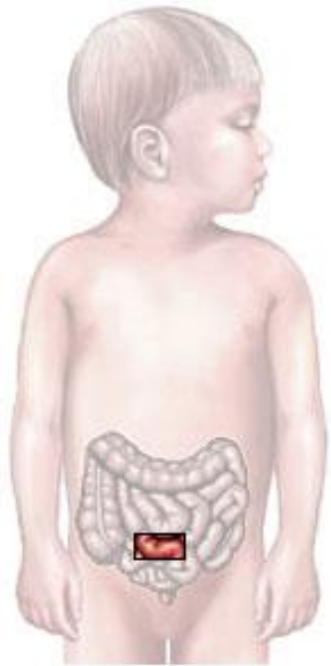
- Жедел
- Созылмалы



1. Жіңішке ішектік
2. Мықын-көлденең ішектік (қарапайым)
3. Мықын-көлденең ішектік (күрделі)
4. Соқыр-көлденең ішектік
5. Тоқ ішектік



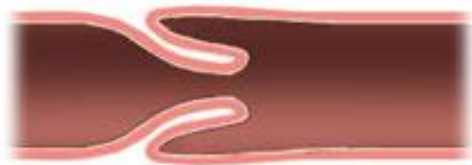## Кишечная инвагинация



Нормальный кишечник



Инвагинация



Тонкая кишка в разрезе

Аурудың клиникалық белгілері ішектің кіру деңгейімен, баланың жасымен, ішектің кірген уақытымен анықталады. Бір жасқа дейінгі нәрестелерде көбінде (93%) мықын аймағының инвагинациясы кездесетін болғандықтан, инвагинацияның клиникалық белгілерін бұл түрінде «нағыз» белгілері деп атайды.

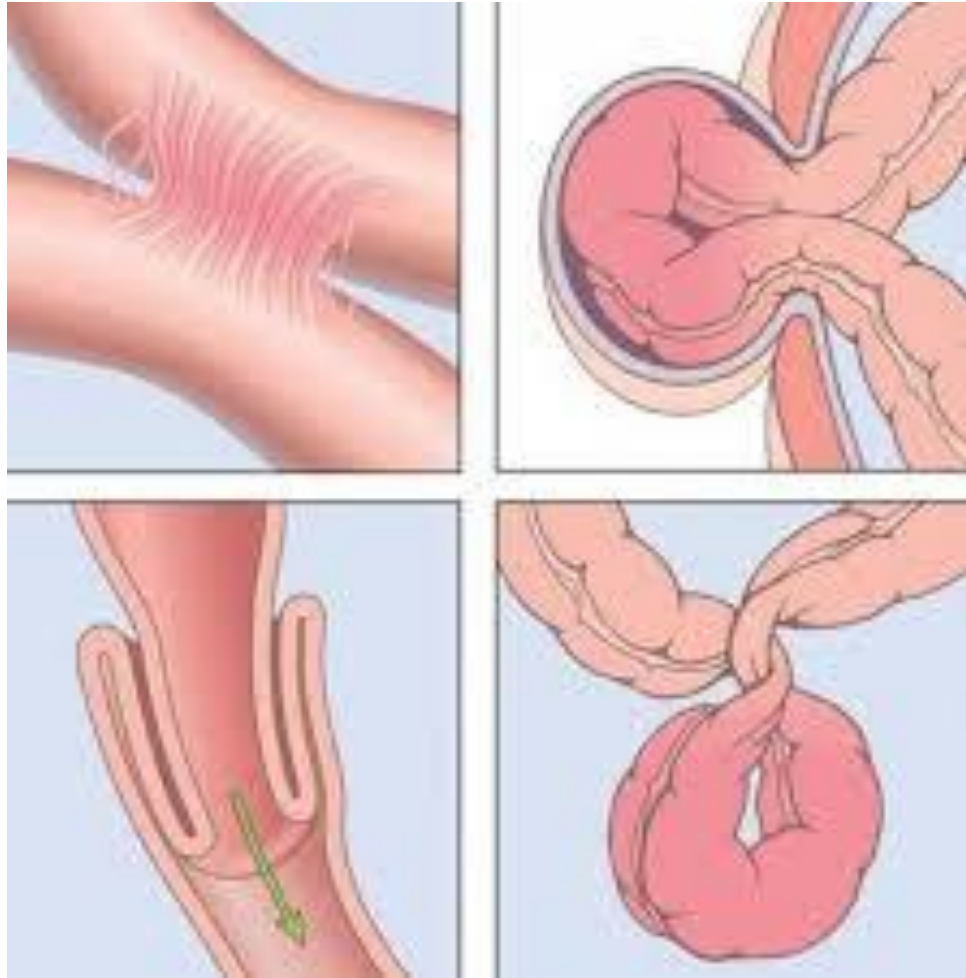
# Клиникалық көріністері



Іштің ауырсынуы немесе жас сәбидің мазасыздануы. Ауру кенеттен басталады: бала мазасызданып жылайды, аяғын жиі-жиі қозғайды, бет әлпеті сұрланып, суық тер басады. Үлкендеу балалар қолымен ішін ұстап жылайды. Сәби анасының қолында да уанбайды, емшекті аузына алмайды. Іш ауырсыну ұстамасы 3-7 минутқа созылады, одан кейін кенеттен ауырсынуы тоқтайды. Бала ол кезде емшекті емеді, қолына ойыншық алады, т.б. бірақ келесі 5-10 немесе 15 минуттан кейін қайтадан ұстаманың бұрынғы белгілері пайда болады. Ұстама кезінде балалар құсуы мүмкін.

Бара-бара, ұстама аралығындағы уақыт ұлғая береді де, сәбидің жалпы жағдайы нашарлай бастайды. Бала әлсізденіп, жан-жағына әуестігі азаяды, тамақтан қайтады.

# Клиникалық көріністері



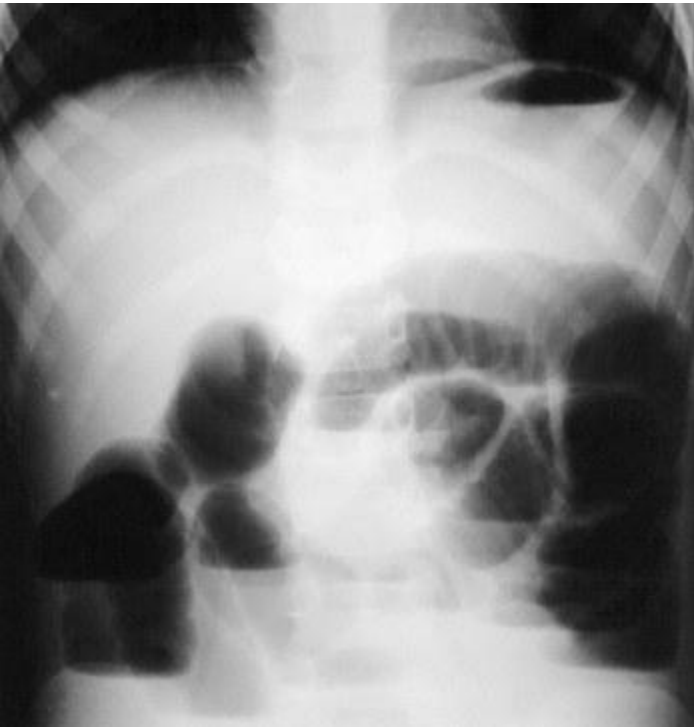Тік ішектен қан кетуі - ішек бір-біріне кірген кезде ішек цилиндрінің арасына шажырқай қысылып көк тамырларда (веналарда) қан айналу тоқталады, ал артериялық тамырлар арқылы қан келе береді. Көк тамырда қанның қысымы артуынан, қан ішектің қабырғасы арқылы ішек қуысына сіңеді. Ауру басталғаннан 14-24 сағаттан кейін ішектің ісінуінен және кейбір тамырлардың жарылуынан немесе ішектің шіруінен қан ішекке жиналады.

# Клиникалық көріністері



Ішті пальпациялап қараған кезде инвагинаттың анықталуы - іш қуысында ісік көбінде оң жақ қабырға астында (мықын аймағындағы инвагинацияда), кіндік тұсында (аш ішек-аш ішек инвагинациясында), сол жақ қабырға астында немесе сол жақ аймағында (тоқ ішек тоқ ішек инвагинациясында) инвагинат анықталады. Жоғарыда берілген клиникалық белгілер инвагинация ауруының алғашқы 6-12 сағаттарында болады. Егер бұл аралықта дұрыс диагноз қойылмаса, инвагинация белгілері саябырлай бастайды. Балалар аз мазасызданады, айқайы әлсіздеу, улану және құрғақтану белгілері артады. Денесінің ыстығы 39-40<sup>0</sup>С-қа көтеріледі. Тілі құрғақтанып шорланады. Тамыр соғуы әлсіз, жиілеу болады. Ішектің қозғалысы азаяды (парез), перитонит белгілері пайда болады. Іштің көлемі үлкейіп, қатаяды. Ішектен жел шықпайды, дәреті болмайды.

# Диагностика



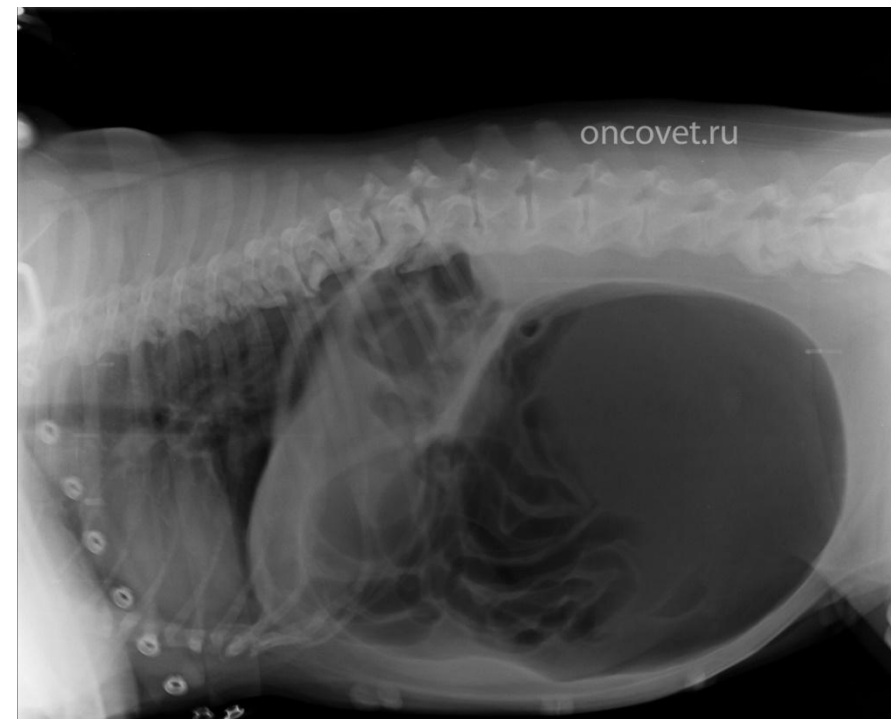
Инвагинация ауруында, маңызды диагностикалық мәліметтерді тоқ ішекке ауа жіберіп іш қуысын рентген сәулесін қолдана отырып тексеру береді. Тексерудің бұл түрін, ауыру басталғаннан бері 12-16 сағатқа дейін түскенде, инвагинацияның түрін білуге және консервативтік ем қолдану реті келгенде ғана қолданады. Диагностикалық мақсатпен тоқ ішекке ауаны *Ричардсон аппараты* арқылы 40-50 мм с.б. қысыммен жібереді. Тоқ ішекті ауаға толтыру арқылы инвагинаттың гомогенді көлеңкесі анықталады. Инвагинат көлеңкесінің аумағына қарап инвагинацияның түрін білуге болады. Тоқ ішек инвагинациясында инвагинаттың басы дөңгелек тәріздес, сонымен қатар жалпақ деңгейде болады. Ауа екі жақ қабырғасынан тарай отырып «екі тісті» тәріздес фигура жасайды.



# Диагностика



Ащы ішек-тоқ ішек инвагинациясының өзіне тән рентгенологиялық белгілері болады: гомогенді инвагинат көлеңкесі соқыр ішектің немесе өрме тоқ ішектің ішінде анықталады, және инвагинаттың көлеңкесі алмұрт тәріздес болып тарылған жағы мықын клапанына қарай жатады. Сол кезде ауа, инвагинатты жан жағынан қоршай отырып соқыр ішекті толық қамтиды. Инвагинация ауруы мынадай сырқаттармен салыстырып сараптауды талап етеді: дизентерия, Шенлейн-Генох ауруы, жедел аппендицит, Меккел дивертикулы, ішек гемангиомасы, тоқ ішек полипозы, іш қуысының айналып кеткен торсылдағы. Бұл аурулардың инвагинациядан бөлек өздеріне тән клиникалық, лабораториялық және қосымша тексерулер арқылы табуға болатын белгілері болады.



# Шұғыл көмек



Ішек инвагинациясына қандай да бір күдік тудуғанда науқасты дереу стационарға жеткізіледі. Науқасты тасымалдау барысында оттегімен ингаляция және жүрек-қантамырлық препараттар ғана беріледі. Тоқтаусыз құсу болған жағдайда назогастральды зонд жасауға рұқсат. Науқасты стационарға жатқызған соң, бірінші тәулікте тік ішек арқылы ауа немесе барий ерітіндісін (рентгенологиялық бақылауда) жібереді. Жасалған әдістер оң нәтиже бермесе, хирургиялық емге ауысады.

# Емі



Инвагинацияны емдеудің негізгі *мақсаты* - ертерек **дезинвагинация жасау**. Дезинвагинацияның екі тәсілі бар: консервативтік және операциялық. Консервативтік ем өте қарапайым және жарақатсыз. Бұл емнің негізі - тоқ ішекке ауа жіберу арқылы инвагинатқа механикалық әрекет жасау, сонымен сәбиді операциядан сақтап қалуға және аурудың емханада жатқан уақытын азайтады.

Консервативтік емді келесі жағдайларда *қолданбайды*:

- 1) ащы ішек инвагинациясында тік ішек арқылы қысыммен жіберген ауа баугиниев қақпасы арқылы өтпейді, сондықтан инвагинат шешілмейді;
- 2) аш ішек-тоқ ішек инвагинациясында, ішектің мықын клапанында ісініп қысылып қалуынан дезинвагинация болмайды;
- 3) егер науқас ауруханаға 12 сағаттан кейін түссе, консервативтік ем қолданған дұрыс емес;
- 4) бір жастан асқан сәбилерде көбінде механикалық себептерден инвагинация болуы мүмкін (полип, дивертикул, т.б.), сондықтан консервативтік ем қолданбау керек;
- 5) инвагинацияның қайталанба түрінде консервативтік ем қайшылық етеді.

# Емі



Консервативтік ем үшін тік ішекке ауаны *Ричардсон аппараты* арқылы 80-90 мм с.б. қысыммен жібереді. Ауа жіберер алдында, сырқаттың тері астына баланың жасына сәйкес *промедол* және *димедрол*, *атропин ертінділері* жіберіледі. Дезинвагинацияның барысы рентген сәулесі арқылы қадағаланады. Қолданған емнің әсерін, клиникалық белгілер арқылы және рентгенологиялық әдістермен анықтайды. Біріншіден, баланың жалпы жағдайы жақсара бастайды, тынышталып емшек еме бастайды, ұйықтап кетеді, ішін басып қарағанда инвагинат анықталмайды, нәжісі 5-12 сағаттан кейін дұрысталады. Екіншіден, рентгендік белгілер қалыпты болады: тоқ ішек толық ауаға толады, инвагинаттық көлеңкесі жоғалады, ащы ішекте біртіндеп ауа пайда болады. Консервативтік еммен дезинвагинация жасау үшін науқастар ауруханаға жатқызылуы керек. Ауырған бала, ары қарай міндетті түрде дәрігердің байқауында болуы керек. Өйткені, инвагинация қайталануы немесе жартылай дезинвагинациялануы мүмкін. Кейбір зерттеушілер консервативтік емнің толық көмегін білу үшін барий сульфаты ерітіндісін ішкізіп, 12 сағаттан кейін контрасттық зат арқылы ішек қозғалысын анықтап біледі.

# Емі



Оперативтік емдеу түрі ащы ішек инвагинациясында, сырқат ауруханаға кеш түскен уақытта (12 сағаттан кейін), инвагинация қайталанғанда, инвагинаттың тік ішек арқылы сыртқа түсіп кеткен кезінде және инвагинация сырқаты 1 жастан асқан балаларда анықталған жағдайларда қолданылады. Операция ерте жасалған уақытта, оның асқынуы да аз болады. Іш қуысын трансректальдық, параректальдық әдіспен ашады. Инвагинаттың басын анықтағаннан кейін, біртіндеп, саумалап дезинвагинация жасалады. Ішекті толық жазғаннан кейін, оның толық жұмыс істеу қабілетін анықтайды. Егер ішекте тіршілік қабілеті жоқ болса, немесе ішек қабырғасы қарайып шірісе, ішектің шіріген бөлігін кесіп алып (резекция) тастайды да, ішек арасына анастомоз салады.

# Емі



Соқыр ішек-тоқ ішек инвагинациясы: а) дезинвагинацияға дейін б) дезинвагинациядан кейін Егер, іш қуысында ірің немесе нәжіс болса жағдайда, ішектің өзгеріске ұшыраған жеріне резекция жасағаннан кейін, ішектің ұшы құрсақ қуысының алдыңғы қабырғасына шығарылады (қосалқы илеостома Микулич бойынша). Операциядан кейінгі уақытта, Л.М.Рошальдың мәліметі бойынша, 21,4% ауруда әр түрлі асқынулар

# ҚОРЫТЫНДЫ



Баланың дені сау болып өсіп жетілуі үшін ата-ана мол жауапкершілікке ие. Оның тамақтануы, ұйықтау режимі, өсе келе жүріп ойнауы бәрі қандайда бір тәртіпке сүйене отырып, бақылауда болуы тиіс.