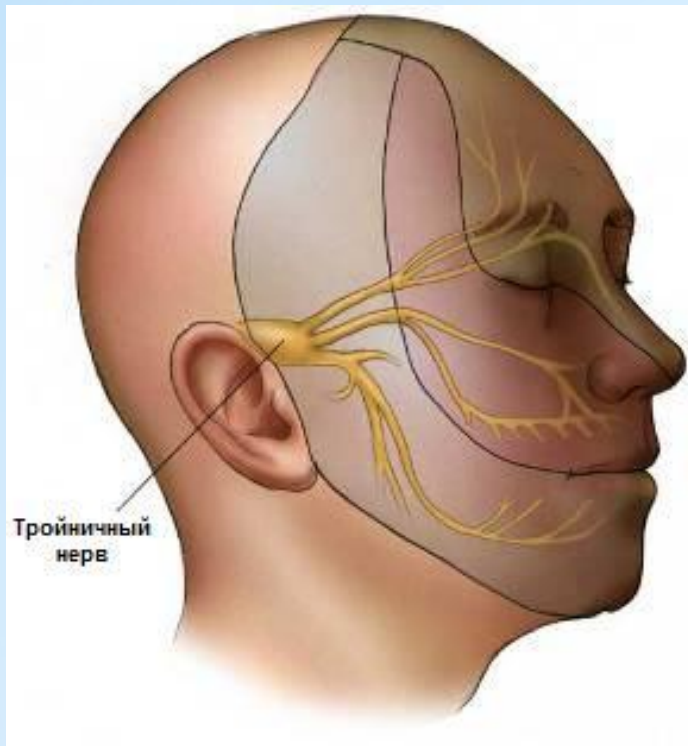

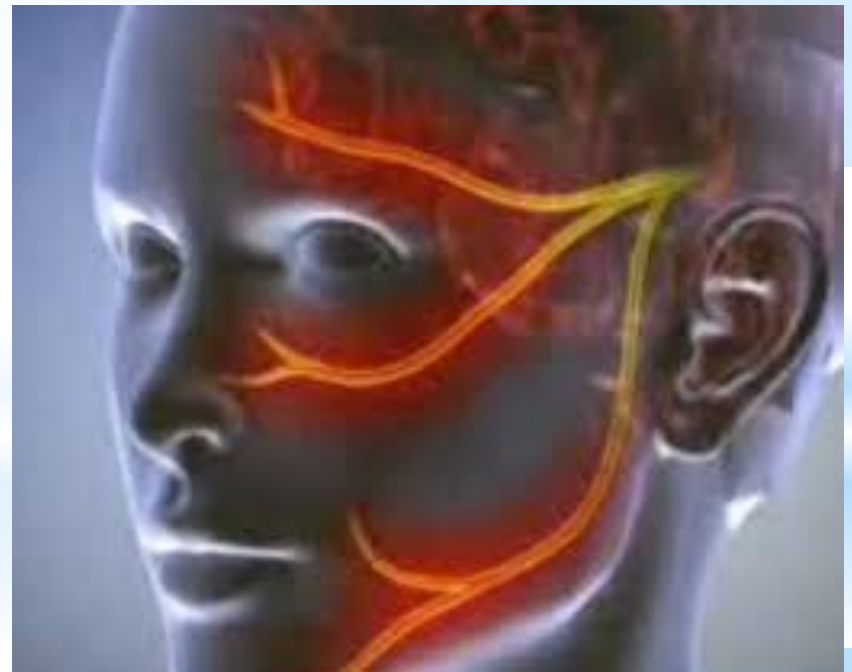*Тройничный нерв

Выполнила:

Факультет: ВОП

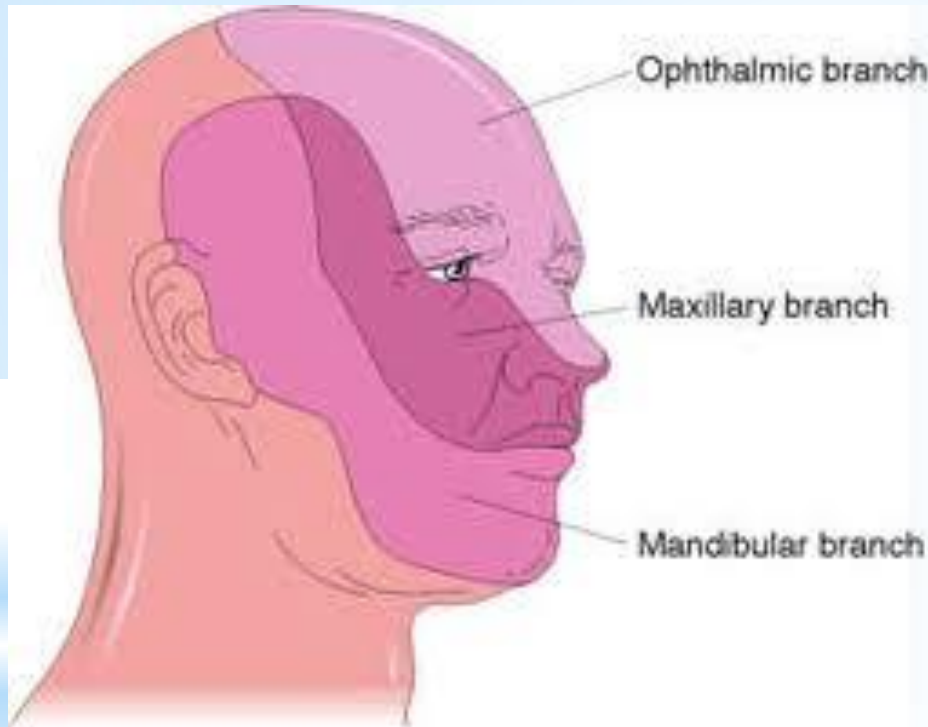
646 группа



*Тройничный нерв

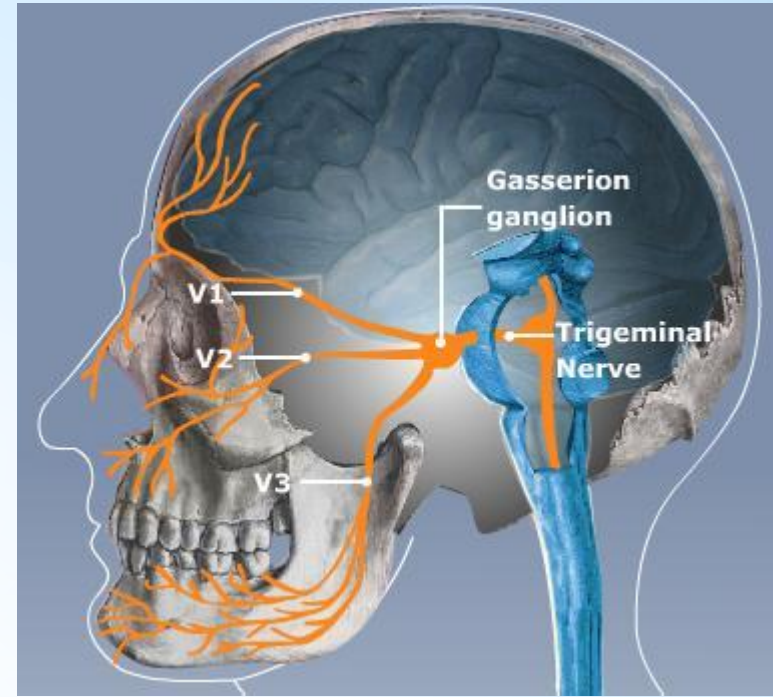
- *Тройничный нерв (лат. *nervus trigeminus*) – V пара черепных нервов смешанного типа. Состоит из трёх ветвей. Из них первые две чувствительные, третья содержит одновременно чувствительные и двигательные волокна.
- *верхняя ветвь – глазничный нерв (лат. *nervus ophthalmicus*)
- *средняя ветвь – верхнечелюстной (скуловой) нерв (лат. *nervus maxillaris*)
- *нижняя ветвь – нижнечелюстной нерв (лат. *nervus mandibularis*)

* Функция тройничного нерва



* *Тройничный нерв* (п. trigeminus) иннервирует кожу лица, слизистую оболочку носа и его пазух, ротовой полости, передних 2/3 языка, зубы и десны, конъюнктиву глаза, жевательные мышцы, мышцы дна ротовой полости (челюстно-подъязычную, переднее брюшко двубрюшной мышцы), мышцы, напрягающие барабанную перепонку и небную занавеску.

- * Тройничный нерв — смешанный.
- * Тройничный нерв является главным чувствительным нервом лица и ротовой полости.
- * Он имеет ядро поверхностной (болевой и тактильной) — (лат. *nucleus tractus spinalis n. trigemini*) и ядро глубокой (проприоцептивной) чувствительности — (лат. *nucleus sensorius principalis n. trigemini*).
- * Двигательная порция тройничного нерва начинается от двигательного ядра тройничного нерва (лат. *nucleus masticatorius (motorius) n. trigemini*).

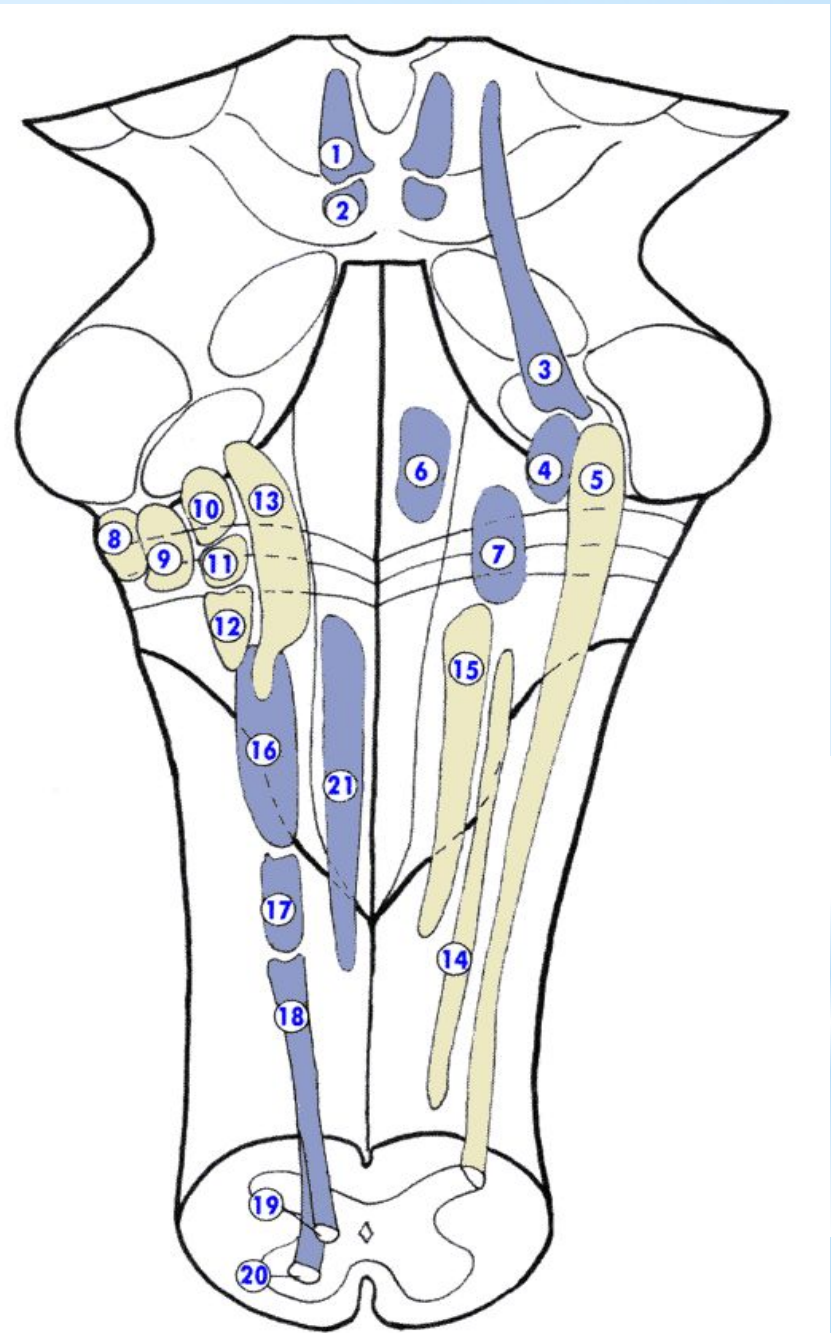


* **Анатомия тройничного нерва**

- * Чувствительные центростремительные волокна тройничного нерва представляют собой дендриты мощного тригеминального (гассерового) узла, в котором соответственно заложены *первые чувствительные нейроны тройничного нерва*. От них отходят аксоны к телам вторых нейронов, заложённых в ядрах в мозговом веществе ствола мозга.
- * В зависимости от того, про какую чувствительность они несут информацию (поверхностную или глубокую), имеются два чувствительных ядра тройничного нерва – глубокой и поверхностной чувствительности.
- * Ядро поверхностной (болевой и тактильной) чувствительности (*лат. nucleus tractus spinalis n. trigemini*) является прямым продолжением задних рогов спинного мозга. Оно проходит через мост мозга, продолговатый мозг и два верхних шейных сегмента спинного мозга. В ядре имеется соматотопическое представительство. В оральной (верхней) части ядра представлена область лица, наиболее близко расположенная к средней его линии, и наоборот, в каудальной (нижней) части – наиболее удалённые области. Их волокна совершают перекрёст и входят в медиальную петлю (*лат. lemniscus medialis*) и вместе с ней заканчиваются в зрительном бугре (его задне-срединном ядре).

- * Ядро глубокой (проприоцептивной) чувствительности (лат. *nucleus sensorius principalis n. trigemini*) занимает ограниченную область дорсолатеральной части покрышки моста. Оно получает афферентные (чувствительные) импульсы прикосновения, дискриминации и давления, которые в спинном мозгу, проводятся задними канатиками. Аксоны вторых нейронов этого ядра также переходят на противоположную сторону и идут вместе с медиальной петлёй до вентрального заднемедиального ядра таламуса.
- * Третьи нейроны тройничных путей, расположенные в таламусе, посылают свои аксоны через заднюю ножку внутренней капсулы до нижней трети постцентральной извилины.
- * Двигательное ядро тройничного нерва (лат. *nucleus masticatorius (motorius) n. trigemini*) имеет своё ядро в покрышке моста. Оно расположено медиальнее ядра глубокой чувствительности тройничного нерва. Аксоны этого ядра выходят рядом с чувствительным корешком и присоединяются к нижнечелюстному нерву, иннервируя жевательную, височную, латеральную и медиальную крыловидные, челюстно-подъязычную мышцы, переднее брюшко двубрюшной мышцы и мышцу, натягивающую мягкое небо. К двигательному ядру идут кортико-нуклеарные пути из обоих полушарий мозга.

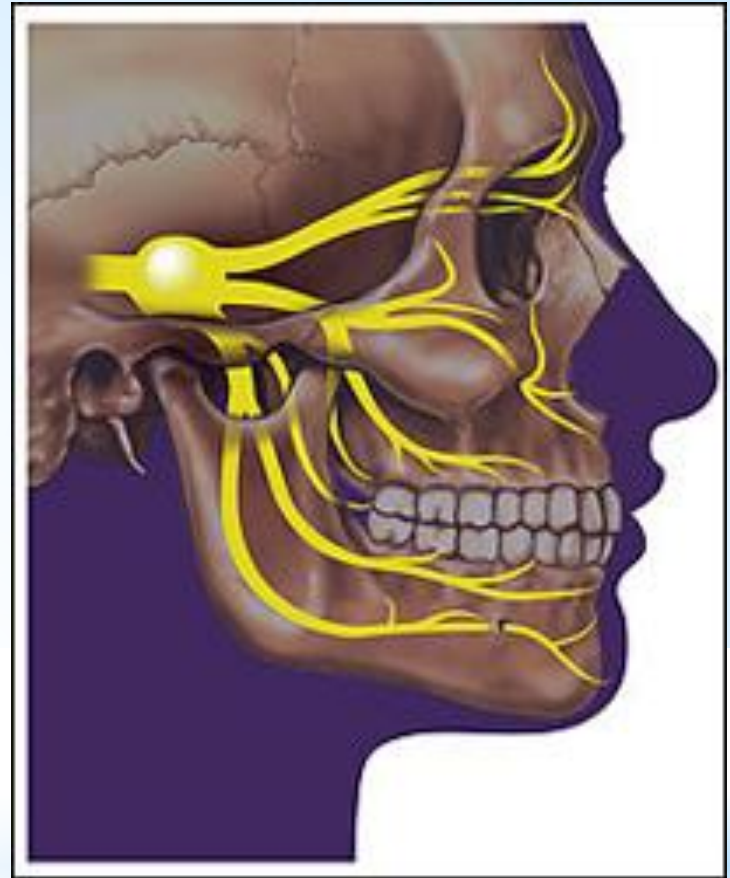
- * 3 - ядро среднечеребного пути nucl. mesencephalicus n. trigemini;
- * 4 - двигательное ядро nucl. motorius n. trigemini ;
- * 5 - ядро спинномозгового пути nucl. tractus spinalis n. trigemini;



- * Тройничный нерв является частью рефлекторных дуг.
- * Сенсорные импульсы от слизистой оболочки глаза проводятся по глазничному нерву до nucleus sensorius principalis n. trigemini. Здесь они переключаются на другие нейроны, представляющие афферентную часть дуги корнеального рефлекса и связанные с ядром лицевого нерва на этой же стороне. Эфферентная часть рефлекторной дуги представлена периферическим нейроном лицевого нерва.
- * Чувствительные волокна, которые несут импульсы от слизистой оболочки носа к области ядер тройничного нерва, представляют афферентную часть чихательного рефлекса. В эфферентной части этого рефлекса принимают участие несколько нервов: V, VII, IX, X и нервы, ответственные за организацию выдоха.

* **Анатомия тройничного нерва**

* От тройничного нерва отходят три крупные его ветви: глазной нерв, верхнечелюстной нерв и нижнечелюстной нерв. Глазной и верхнечелюстной нервы содержат лишь чувствительные волокна, нижнечелюстной нерв — чувствительные и двигательные волокна.



*** Ветви тройничного
нерва**

- * **n. Ophthalmicus** несет чувствительную информацию из областей кожи черепа, лба, верхнего века, конъюнктивы и роговицы глаз, носа, за исключением ноздрей, слизистой носа, фронтальных пазух и входит в черепную коробку через верхнюю глазную щель в орбите.
- * **n. Maxillaris**, выходя из черепной коробки через круглое отверстие, входит в крылонебную ямку, где делится на 3 основные ветви: подглазничный нерв (**n. infraorbitalis**), крылонебные нервы (**n. pterygopalatini**) и скуловой нерв (**n. zygomaticus**). **n. Infraorbitalis** выходит в переднюю часть лица через подглазничное отверстие и в области собачьей ямки делится на ветви, образуя малую гусиную лапку.
- * Этими ветвями являются: ветви нижнего века (**rr. Palpebrales inferiores**), носовые ветви (**rr. nasales**) и ветви нижней губы (**rr. Labiales superiores**).
- * Кроме того, **n. Infraorbitalis** дает верхние задние, средние и передние лунковые ветви, которые иннервируют зубы верхней челюсти.

* n. Mandibularis выходит из черепной коробки через овальное отверстие и разделяется на 4 основные ветви:

1. медиальный крыловидный нерв (n. pterygodeusmedialis),
2. ушно-височный нерв (n. auriculotemporalis),
3. нижний лунковый нерв (n. alveolarisinferior)
4. язычный нерв (n. lingualis).

* Все 4 ветви, в свою очередь, разветвляются и несут чувствительную информацию из нижней губы, нижних зубов и десен, подбородка и челюсти (за исключением угла челюсти, который иннервируется C2-C3), части наружного уха и полости рта. Кроме того, двигательные волокна n. mandibularis иннервирует все жевательные мышцы, тем самым обеспечивая жевательный акт и способствуя речевому акту.

* Симптомы поражения тройничного нерва

- * При двустороннем поражении двигательных волокон отмечается паралич и атрофия жевательных мышц, снижение их тонуса, снижение или отсутствие нижнечелюстного рефлекса.
- * При поражении чувствительных ядер нарушение чувствительности отмечается на половине лица по диссоциированному типу. При поражении ветвей - гипостезия в зоне их иннервации, болезненность при пальпации точек выхода ветвей.
- * При поражении тройничного узла (синдром тройничного узла) - герпетические высыпания на лице, особенно в области иннервации глазного нерва, на деснах и слизистой щек, роговице с последующем кератитом, боль и зуд в этой области и выпадение всех видов чувствительности на половине лица. При поражении чувствительного ядра в стволе мозга - выпадение чувствительности по сегментарному типу.

* Синдромы при поражении тройничного нерва

- * **Костена синдром** характеризуется появлением односторонней лицевой боли, боли в ухе, глоссодинией, нарушением жевания, нарушением слуха и головокружением, невралгией нерва. Связан с поражением височно-нижне-челюстного сустава , часто при неправильной подгонке зубных протезов.
- * **Редера синдром** - характеризуется односторонней мигреноподобной болью с парестезией в орбитальной области, возникающих обычно по утрам и стихающей к середине дня, иногда сопровождается гомолатеральным синдромом, параличом латеральной прямой мышцы глаза, тошнотой и рвотой. Очаг в области тройничного узла.