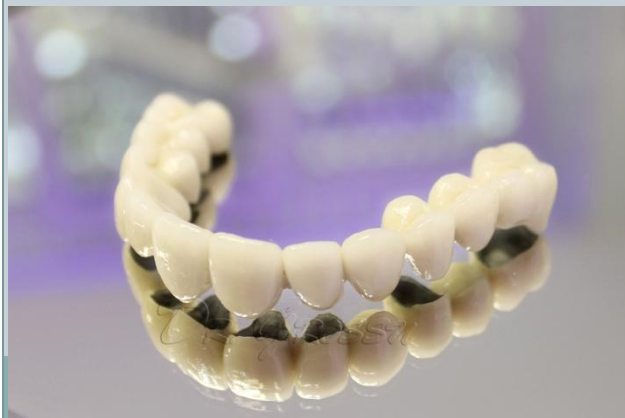



ҚР ДЕНСАУЛЫҚ САҚТАУ МИНИСТРЛІГІ
С.Д.АСФЕНДИЯРОВ АТЫНДАҒЫ
ҚАЗАҚ ҰЛТТЫҚ МЕДИЦИНА УНИВЕРСИТЕТІ

СӨЖ

Тақырыбы: Пародонтит ауруы бар науқастарды металды керамикалық протездермен емдеу ерекшеліктері



ОРЫНДАҒАН:
ҚАЗЕЗҚАНОВ Е.
ТЕКСЕРГЕН:
ЕСІРКЕПОВ А.
ТОБЫ: 12-002-01

Жоспар

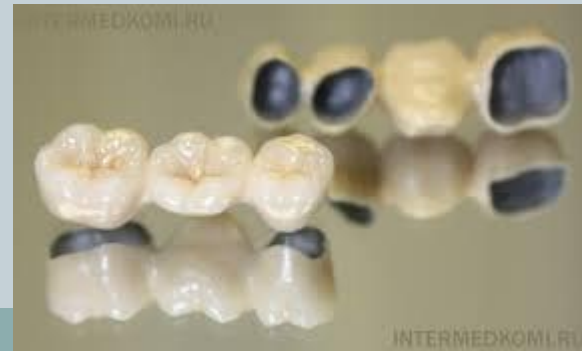

- Жалпы ерекшеліктері
- Тісті металлокерамикаға арнап егеу кезіндегі ерекшеліктері
- Сауыттарды шақтап көру кезіндегі ерекшеліктері
- Қорытынды

Жалпы ерекшеліктері



- Тістердің патология қозғалғыштығын физиологиялық нормаларға сәйкестендіріп қозғалғыштықты төмендетеді
- Пародонттың шайнау қысымына төзімділігін арттырады
- Пародонт тіндері зақымдалған тістерге түсетін шайнау қысымын азайтып, тіс қатарына біркелкі таратады

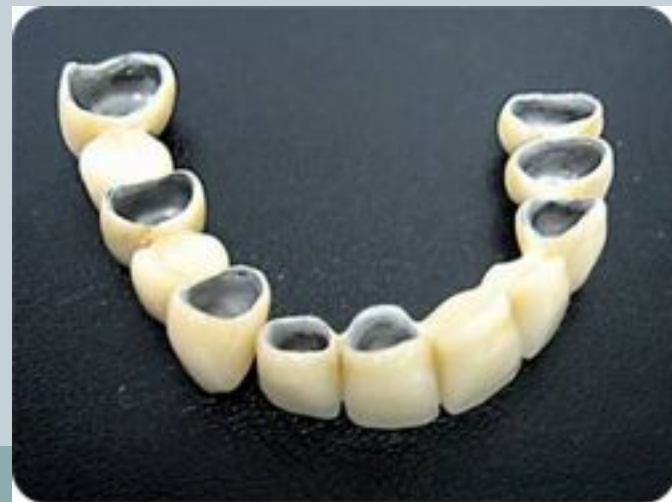



- Тістердің анатомиялық формасын, қызметін қалпына келтіреді.
- Шайнау қысымының травматикалық әсерін жояды.

Эстетикалық талаптарға сай.

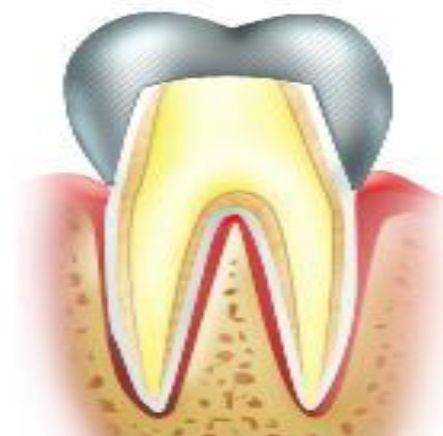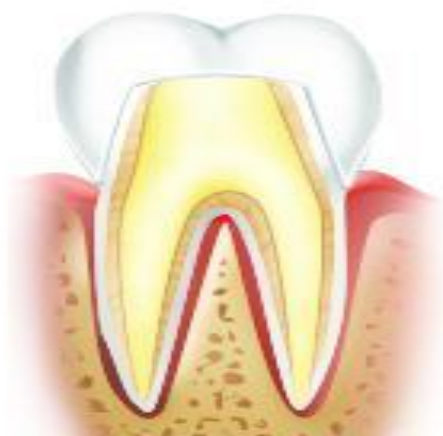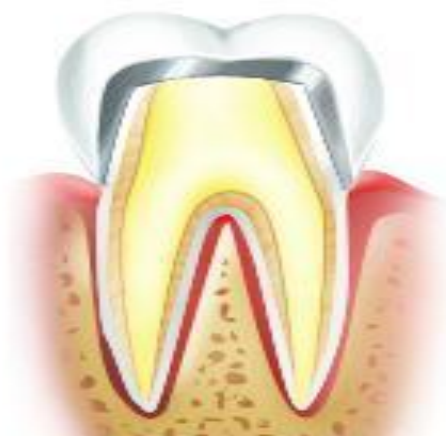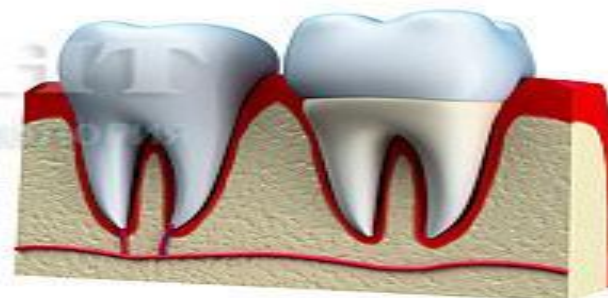
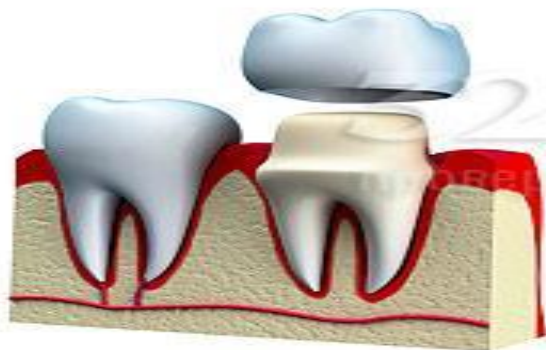
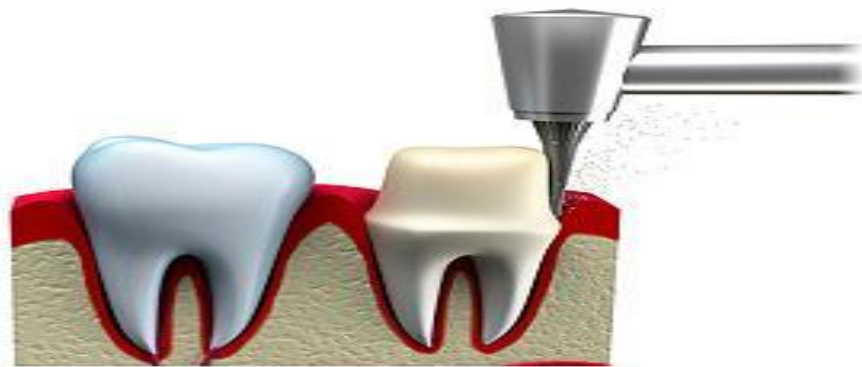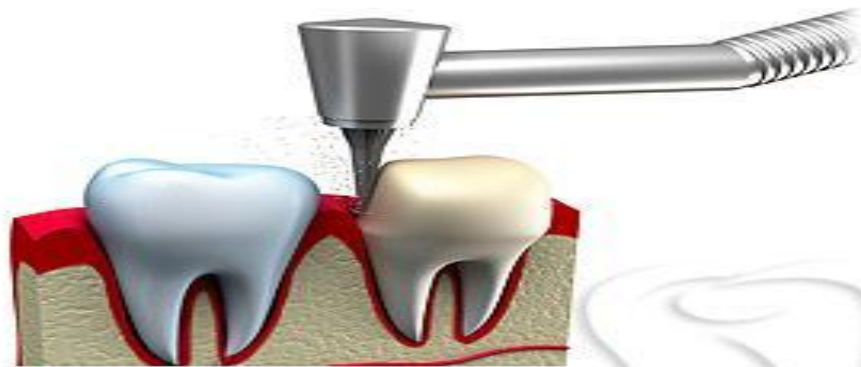
Тіс қатарындағы жоқ тістерді қалпына келтіреді.



Тісті металлокерамикаға арнап егеу кезіндегі ерекшеліктері:



- Тісті егеу барысында, тістің ұлпасы бар жоқтығын ескере отырып егеу қажет. Ұлпасы сақталған тіс болса, алдымен жансыздандырып алуымыз керек немесе депульпирование жасап алуымыз керек.
- Тісті қызыл иек деңгейіне дейі ғана егеу керек, себебі гистологиялық зерттеулерге қарағанда металлокерамикалық сауыттардың қызыл иек деңгейінде орналасуы, маргинальды парадонт тіндерінде патологиялық өзгерістердің болмауы көрінген.



Металлокерамическая
коронка

Керамическая
коронка

Металлическая
коронка



- Пародонтиттің жеңіл және орта дәрежедегі ауруы бар науқастарда, металлокерамикалық сауыт қызыл иектен төмен және циркулярлы кертпе жасалып орналасады.
- Кертпе 135 градуста жасалады. Егелетін тіске конус пішінін беремі, конустың пішіні 5-8 градус болуы керек. Пародонт тіндерінің ауруы бар науқастарда қызы иек ретракциясы жасалмайды, себебі патологиялық процесті асқындырып алуымыз мүмкін.

Сауыттарды шақтап көру кезіндегі ерекшеліктері

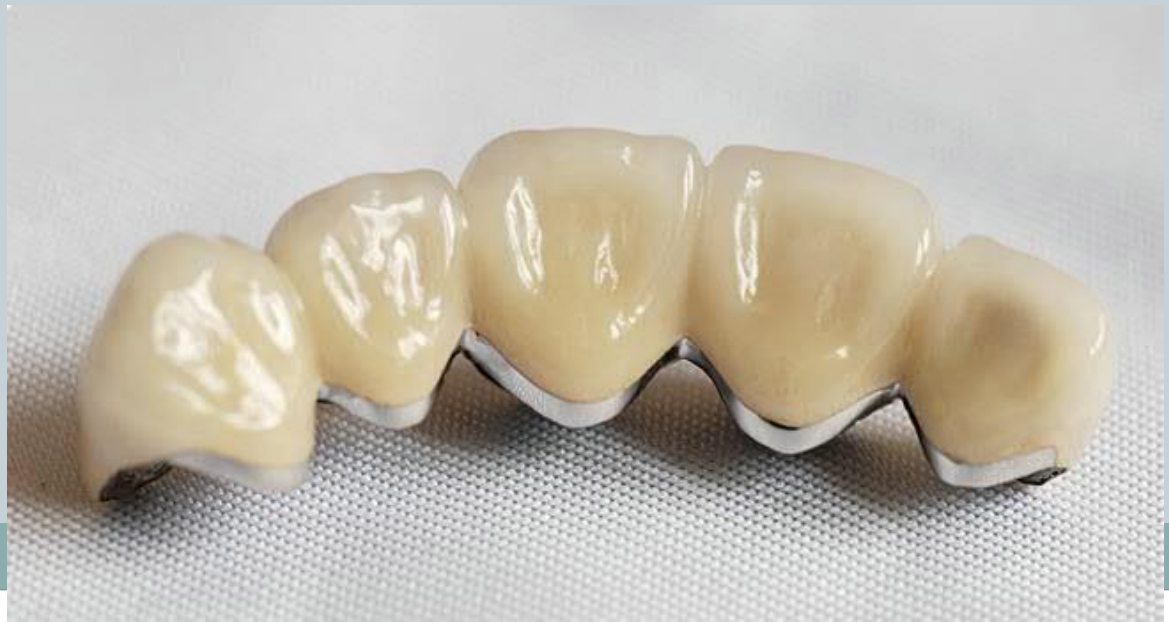

- Сауыттарды шақтап көру кезінде қызыл иекке терең кіріп кетпеуін қадағалау қажет, пародонтиті бар науқастарда патологиялық процестің асқынуына алып келеді.
- Протездің аралық бөлігі металды каркас пен 1-1,5 мм саңылау қалдыру керек керамикалық массаға. Егер ол тығыз жанасып жататын болса қан айналымның бұзылуына және қабынулық өзгерістерге алып келеді

Қорытынды



- Жалпы металлокерамикалық протездер өзінің беріктігімен, эстетиканы қалпына келтіруімен және т.б. қасиеттерімен ерекшеленеді. Осы протездің жасалу жолдарын жақсы менгеретін болсақ, пародонтитті емдеуде жақсы нәтижелерге жетуге болады.



**Назарларыңызға
рахмет!!!**