



Министерство здравоохранения Республики Беларусь

учреждение образования

«Гродненский государственный медицинский университет»

Кафедра акушерства и гинекологии



Вопросы

Диагностики

ИСТМИКО- цервикальной недостаточности

Подготовили: *Русецкая Наталия Леонидовна*

студентка 5 курса 15 группы

Юркевич Марина Викторовна

студентка 5 курса 14 группы

Диагностика ИЦН основывается

на:


- клинико-anamнестических;
- инструментальных;
- лабораторных данных.



Клинико-anamнестические данные

Симптомы истмико-цервикальной недостаточности следующие:

- Субъективные симптомы при ИЦН вне беременности и в I триместре беременности отсутствуют.
 - ощущение давления, распирания, колющие боли во влагалище;
 - дискомфорт внизу живота и пояснице;
 - слизистые выделения из влагалища, могут быть с прожилками крови; скудные кровянистые выделения из влагалища.
-
- Необходимо помнить, что истмико-цервикальная недостаточность может протекать бессимптомно.

- 
- Чаще всего диагноз выставляется ретроспективно, поскольку быстрое и малоболезненное раскрытие шейки матки во 2 или 3 триместре заканчивается выкидышем или ранними преждевременными родами.
 - (в большинстве случаев начинается с отхождения околоплодных вод.)

Группы риска развития ИЦН

- Травмы шейки матки в анамнезе.
- Гиперандрогения.
- Пороки развития матки.
- Дисплазия соединительной ткани (ДСТ).
- Генитальный инфантилизм.
- Беременность, наступившая после индукции овуляции гонадотропинами.
- Многоплодная беременность.
- Повышенная нагрузка на шейку матки во время беременности (многоводие, крупный плод).
- Анамнестические указания на малоболезненные быстрые прерывания беременности во II триместре или ранние преждевременные роды.

Классификация

Различают:

- органическую ИЦН
- функциональную ИЦН
- врожденную ИЦН.

Органическая ИЦН

- Особенности анамнеза:

Травма шейки матки:

- повреждение шейки матки в родах (разрывы, не восстановленные хирургически; оперативные роды через естественные родовые пути - акушерские щипцы, роды крупным плодом, плодом в тазовом предлежании, плодоразрушающие операции и т. д.);
- инвазивные методы лечения патологии шейки матки (конизация, ампутация шейки матки);
- искусственные аборты, прерывание беременности на поздних сроках.

Функциональная ИЦН

- Особенности анамнеза:

- нарушения овариально-менструального цикла
- гиперандрогения,
- дисплазия соединительной ткани.

Гиперандрогения.

- Избыточное количество мужских половых гормонов
- Недостаток прогестерона (гормона беременности)
- Назначают дексаметазон (под контролем экскреции 17-кс)
- 13, 20-24 и 28 недели критические (эндокринные органы плода могут активно продуцировать андрогены).
- Контроль за состоянием шейки матки с 12-недели.

Дисплазия соединительной ткани (ДСТ).

- **Наличие патологии соединительной ткани у обследуемых женщин можно предположить по следующим факторам:**
- низкий индекс Варге, ($ИВ = \frac{\text{масса тела, г}}{\text{рост}^2, \text{ см}}$) – (возраст, годы / 100). В норме индекс Варге равен или больше 1,5)
- наличие фенотипических маркеров (астеническая конституция, повышенная растяжимость кожи, миопия, воронкообразная деформация грудной клетки, сколиоз, продольное и поперечное плоскостопие)
- диагностические тесты: тест «большого пальца», «тест запястья», наличие «сандалевидной» щели; гипермобильность суставов
- повышение уровня оксипролина в суточной моче. (метод Bergman и Loxley норма 16,5 до 30,5 мг/сут)

Врожденная ИЦН

- Особенности анамнеза:
 - Позднее начало менархе,
 - явления генитального инфантилизма
 - аномалии развития матки

Пороки развития матки.

- Классификация пороков развития матки, которые наблюдаются у женщин с ИЦН:
- I тип - агенезия или гипоплазия;
- II тип - однорогая матка;
- III тип - двойная матка;
- IV тип - двуроговая матка;

Генитальный инфантилизм.

- Недоразвитием половых органов и различными нарушениями в системе гипоталамус-гипофиз-яичники-матка
- Гипоплазия матки
- Клинически гипофункция яичников

Повышенная нагрузка на шейку матки во время беременности

- многоводие,
- крупный плод,
- многоплодие.



Лабораторные данные

По показаниям:

эндокринные причины ИЦН:

- 1) исследование уровня ХГ в крови;
- 2) гормоны яичников (эстрогены, прогестероны и андрогены);
- 3) тестостерон (при гиперандрогении);

- Повышение в крови уровня мужских половых гормонов (гиперандрогения)

Норма:

общий тестостерон — **0,31 — 3,78** нмоль/л
(0,45-2,88 при приеме оральных контрацептивов)

ДГЭА-С — **0,9-11,7** мкмоль/л

андростендион — **1,6-19** нмоль/л

- Определение уровня яичниковых гормонов: снижение количества эстрадиола (гипофункция яичников)

- Норма:

фолликулярная фаза — **57–227** пг/мл;

предовуляторная фаза — **127–476** пг/мл;

лютеинизирующая фаза — **77–227** пг/мл.

Накануне родов концентрация наивысшая (13540–26960 пг/мл)

Через 4–5 дней после родов уровень эстрадиола снижается.

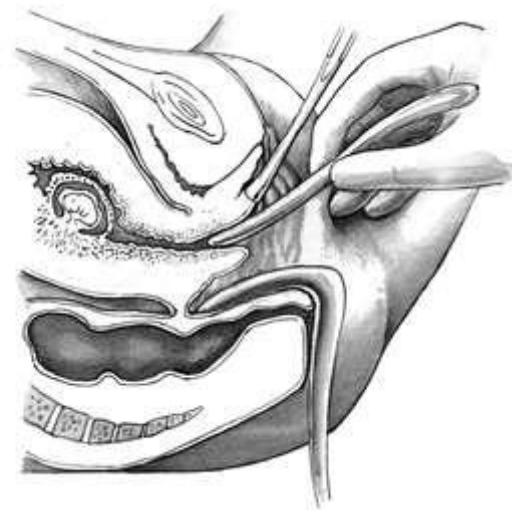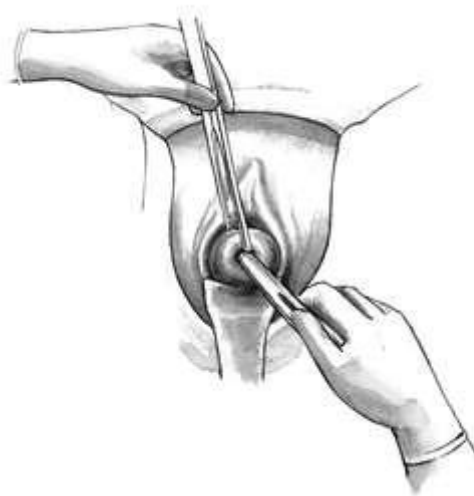- **Инфекционные** причины ИЦН:
- 1) Микробиологическое исследование отделяемого женских половых органов на аэробные и факультативно-анаэробные микроорганизмы и чувствительность к антибиотикам.
- Микроскопическое исследование отделяемого женских половых органов на аэробные и факультативно-анаэробные микроорганизмы.
- 2) определение Ig G, M к вирусу простого герпеса 1 и 2 типа, цитомегаловирусу, вирусу краснухи, токсоплазме.



Инструментальные методы

В целях оптимизации тактики ведения беременных с ИЦН предложена **балльная оценка** состояния шейки матки [Сидельникова, В.М.,2002]

- Диагноз ИЦН ставится при свободном введении в цервикальный канал **расширителя Гегара №6** в секреторную фазу менструального цикла.



- Одним из широко применяемых диагностических методов является **рентгенологический**, который проводится на **18-20** день менструального цикла.

При этом средняя ширина истмуса у женщин с ИЦН составляет **6,09 мм** при норме **2,63 мм**.

- Бимануальное влагалищное исследование с определением длины шейки матки и её консистенции.

Таблица оценки степени ИЦН по шкале Гернет

Длина шейки матки		Пройдимость наружного зева для расширителя Гегара№6		Внутренний зев по данным гистероальфаграфии	
≥3 см	< 3 см	проходим	непроходим	< 0,5 см	≥0,5 см
1 балл	2 балла	1 балл	2 балла	1 балл	2 балла

Сумма баллов **4-6 баллов** указывает на необходимость коррекции ИЦН во время беременности.

Постановка точного диагноза ИЦН возможна только во время беременности, так как при этом имеются условия функциональной оценки состояния шейки и истмуса.

- **Осмотр шейки матки в зеркалах:** виден зияющий наружный зев шейки матки с вялыми краями, возможно пролабирование плодного пузыря.
- **Бимануальное влагалищное исследование:** определяется укорочение и размягчение шейки матки, шеечный канал пропускает палец за область внутреннего зева.

Обладает высоким субъективизмом, а повторные исследования могут привести к повышению возбудимости и сократительной активности матки.

Для своевременной диагностики ИЦН следует использовать системы балльных оценок состояния шейки матки [Сидельникова, В. М, 2002].

Балльная оценка степени ИЦН по шкале Штембера

Клинический признак	Оценки в баллах		
	0	1	2
Длина влагалищной части шейки	норма	укорочена	менее 1,5
Состояние цервикального канала	закрыт	частично проходим	пропускает палец
Расположение шейки матки	экстремно	центрально	направлена кпереди
Консистенция шейки матки	плотная	размягчена	мягкая
Расположение прилежащей части плода	над входом в таз	прижата к входу в таз	сегментом по походе таз

5 и более баллов – указывает на структурные изменения и требует коррекции!

Трансвагинальное эхографическое исследование «ЗОЛОТОЙ СТАНДАРТ»

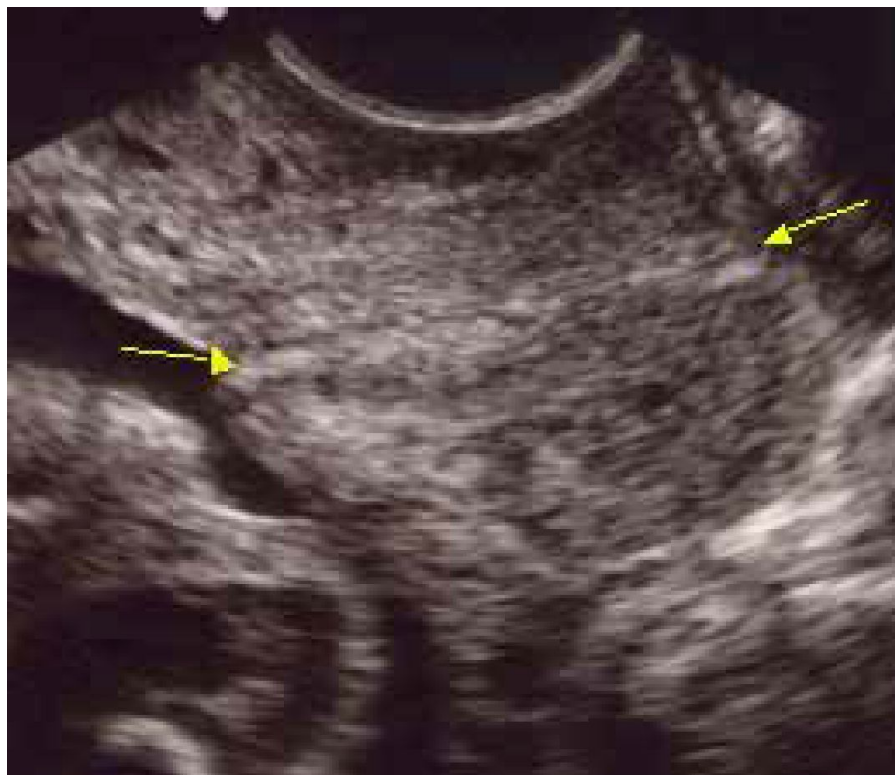Несмотря на широкое использование эхографии в диагностике аномалий развития плода и другой патологии беременности, до сих пор **отсутствуют четко регламентированные критерии** для постановки диагноза истмико-цервикальная недостаточность.

По данным Липман А.Д. с соавт. (1996 г.) следует учитывать следующие критерии:

1. Длина шейки матки, равная **30** мм, является критической у перво- и повторнобеременных при сроке гестации менее 20 недель и требует интенсивного наблюдения за женщиной с отнесением ее в группу риска.
2. Длина шейки **20** мм и менее является абсолютным критерием ИЦН и требует интенсивного лечения.
3. У многорожавших женщин на ИЦН указывает укорочение шейки матки в 17-20 недель до **29** мм.

4. У женщин с многоплодной беременностью до 28 недель беременности нижнюю границу нормы составляет длина шейки матки 37 мм – у первобеременных и 45 мм – у повторнобеременных [Липман А.Д., 1996].
- Отношение длины шейки к диаметру шейки матки на уровне внутреннего зева менее **1,16** является критерием ИЦН при норме равной **1,53** [Маркин Л.Б., 1991].
 - Характеристикой ИЦН является **V-образная деформация** внутреннего зева с пролабированием плодного пузыря [Стрижаков А.И., 1991];
 - Изменения эхоструктуры шейки матки (мелкие жидкостные включения и гиперэхогенные линейные эхосигналы) свидетельствуют о гемодинамических изменениях в сосудах шейки матки и могут являться начальными признаками недостаточности шейки матки [Воскресенский, С.Л., 2008].

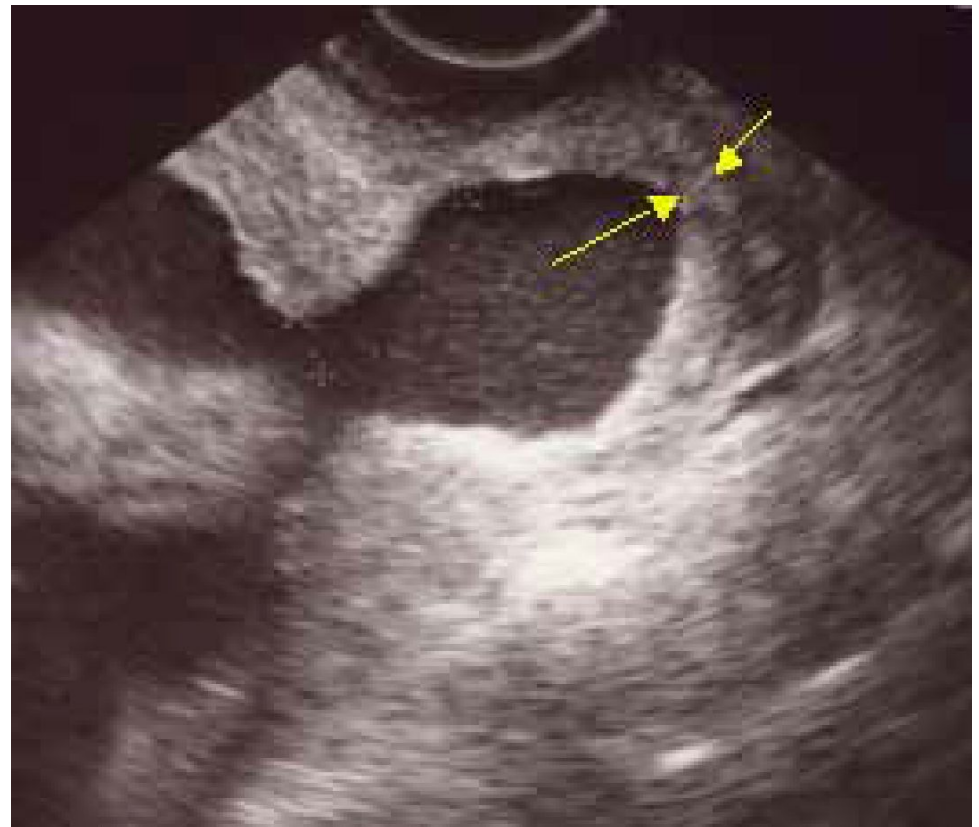
Согласно данным **Fetal Medicine Foundation** (Фонд Медицины Плода), Великобритания, длина цервикального канала при трансвагинальном исследовании в 22-24 недели беременности в норме имеет среднее значение 36 мм.




Шейка матки (норма)

- Риск спонтанного прерывания беременности **обратно пропорционален** длине шейки матки и экспоненциально возрастает, когда длина цервикального канала менее **15** мм. Длина 15 мм и менее встречается у 1% женщин, включающих в себя около 30% тех беременных, у которых роды наступят до 34 недель.
- При многоплодных беременностях пороговым значением для экспоненциального увеличения риска является длина шейки матки **25** мм.

Дилатация внутреннего зева, проявляющаяся при УЗИ появлением **воронки** в этой области - эхографический критерий, отражающий процесс укорочения шейки матки, который впоследствии приводит к преждевременным родам.



Воронкообразное расширение внутреннего зева, укорочение шейки матки.



У беременных с преждевременными родами в анамнезе измерение длины шейки матки должно проводиться каждые **2** недели с 14 по 24 неделю.

Коррекция шейки матки, когда ее длина становится менее **25** мм, уменьшает частоту преждевременных родов на 25% [Сидельникова, В.М.,2002]

Трансвагинальная эхография в диагностике ИЦН обладает 100% чувствительностью и 80% специфичностью [Сидорова, И.С, 2006].

При *трансабдоминальной эхографии* измеренная длина шейки матки может **не соответствовать** истинной в большинстве случаев, особенно при укороченной шейке матки.

Более того, для успешной визуализации требуется наполненный мочевой пузырь женщины, который, сдавливая ее, увеличивает длину шейки матки в среднем на 0,5 см.



Спасибо за внимание