

*Жыныс мүшелерінің даму
ақаулары*

Жыныс мүшелерінің даму ақаулары

Жыныс мүшелерінің даму ақаулары:

- А) туа біткен (органогенездің аяқталмау түріне байланысты гениталийдің анатомиялық құрылымының бұзылысы).
- б) дұрыс құрылымды (сформированных) жыныс мүшелерінің дамуының тежелуі.

- Әйел жыныс мүшелерінің даму ақауларының дамуына әкелетін себептер: тұқымқуалаушылық, экзогенді, мультифакториальды факторлар жатады. Гениталийдің ақауларының туындауы, жатыршілік даму кезіндегі критикалық жағдайын жатқызады. Себептердің негізінде каудальды бөліктің мюллер өзекшесінің қосылмауында, урогенитальды синустың пайда болуындағы (преобразования) ауытқулар, гонадтардың органогенезінің дамуындағы патологиялық процесстер, олар біріншілік бүйректің дамуына байланысты. Осы ауытқулар барлық ақауларда 16 % құрайды.

- Жыныс мүшелерінің аномалиялары көбіне анасының жүктіліктің әртүрлі мерзімінде болатын патологиялық процесстерге де байланысты. Бұл ерте кеш гестоздар, инфекциялық аурулар, интоксикация, анасының организміндегі эндокринді аурулары.
- Сонымен бірге жыныс мүшелерінің аномалиялары қоршаған ортаның зиянды әрекет факторларының әсерінен де, анасына кәсіби зиянды әсерлер мен токсикалық заттармен уланулар себеп бола алады.

Гениталий ақауларымен бірге 40 % жағдайда, зәр шығару жүйесінің ақаулары (бір жақты бүйрек агенезиясы), ішектер (артқы тесік атрезиясы).

- 1. Агенезия — мүшенің болмауы.
- 2. Аплазия — мүшенің бөліктерінің болмауы;
- 3. Атрезия — канал мен тесіктің толық дамымауы немесе бітісуі (заращение).
- 4. Гетеротопия — наличие клеток того или иного вида в другом органе.
- 5. Гиперплазия — разрастание органа.
- 6. Гипоплазия — органның қысқаруы.
- 7. Стеноз — каналдың тарылуы.

IV. Жыныс мүшелерінің даму ақаулары (қынап пен жатырдың)

- **Гименның атрезиясы** – қыздық пердесінің табиғи тесігінің болмауы. Еттекірдің болмағанында, жыныстық жетілу кезеңінде анақталады. Еттекірлік қан қынапта жиналып, қабырғаларын созады.

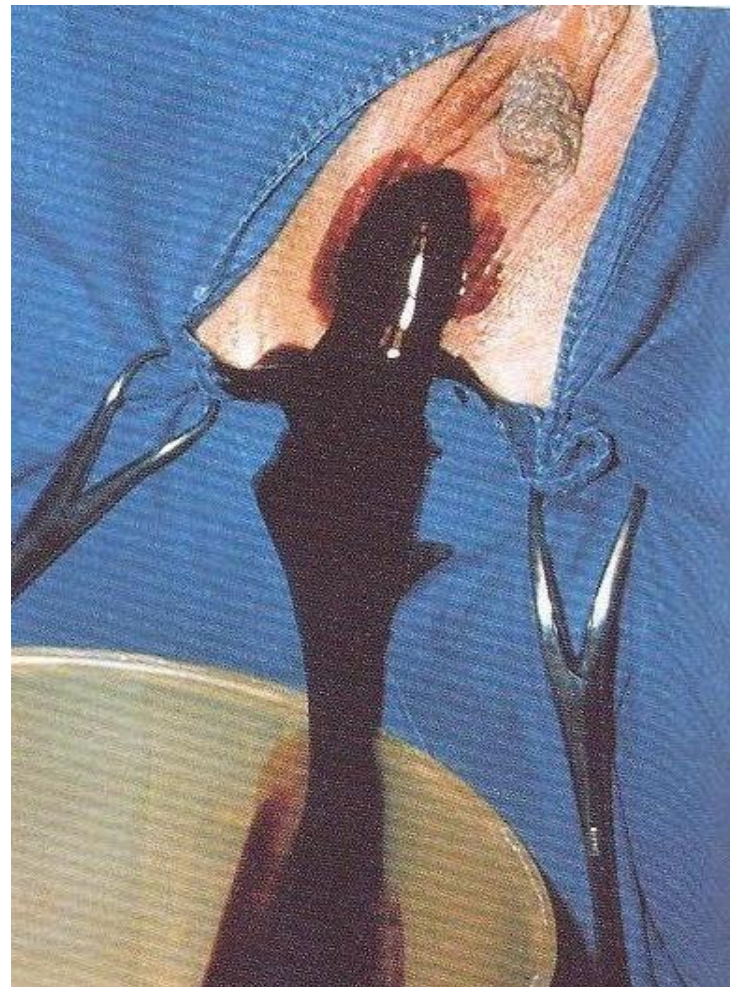
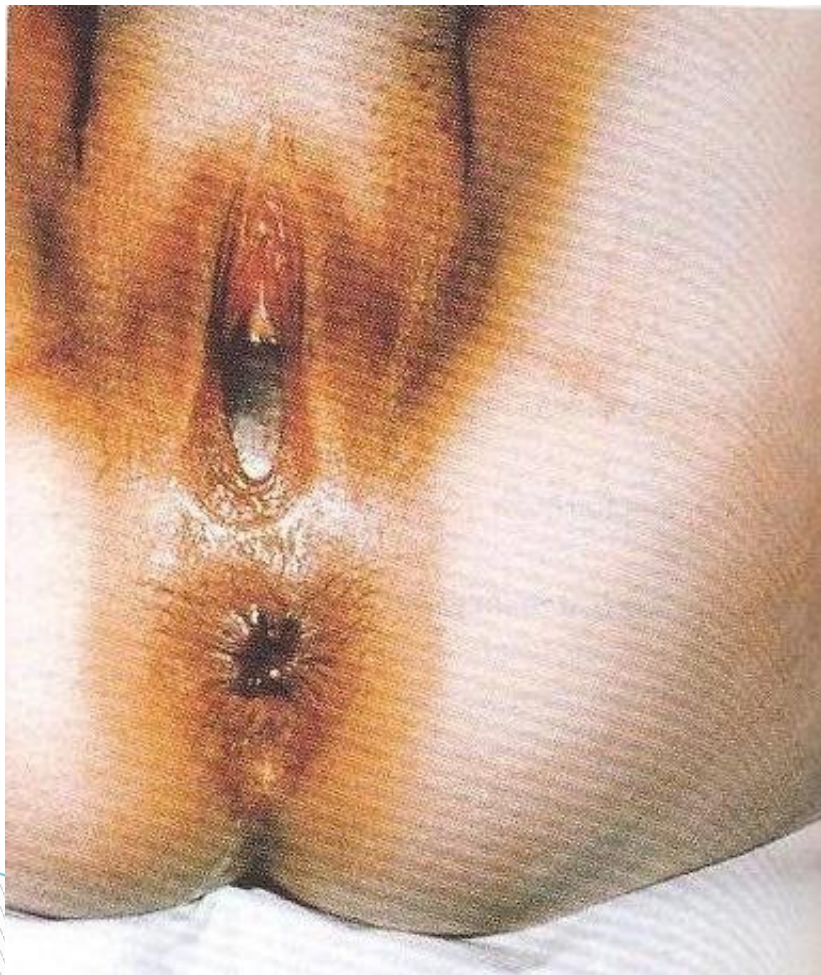Клиникасы – циклды қайталанатын ауру сезімі, іштің төменгі жағынын ауыр сезімі, кейбірде кіші дәреттің қиындауы.

Емі- хирургиялық (гименді кресттәрізді тілу).

□ Гинатрезия

- Гинатрезия — қыздық перде аймағында жыныс каналдарының өткізгіштігінің бұзылысы (atresia hymenalis), қынап (atresia vaginalis), жатыр (atresia uterina).
- Гинатрезия иитүа біткен мүлпер өзекшесінің дефектісі әсерінен пайда болады. Жатыршылк инфекцияны басынан кешсе (туа біткен атрезия), қабыну процессі, балалық кезінде немесе үлкейген шақта басынан кешкен аурулары (дифтерия, сепсис), тыртықталып, тесіктің немесе жыныс каналының жабылуына әкелуі мүмкін. (жүре пайда болған гинатрезия).

Қыздық пердесінің атрезиясы



Қынап аплазиясы

Қынаптың толық жоқ болуы ([aplasia vaginae](#)) төменгі мюллер өзегінің жеткіліксіз дамуына байланысты. Аплазия кезінде Жатыр, жатыр түтігі бұлшық ет, дәнекер тәжбен анықталады — [синдром Рокитанского-Майера-Костнера](#).

Қынап аплазиясы аменореямен қатар жүреді және жыныстық қатынас мүмкін емес.

Емі: қынап аплазиясын тек хирургиялық жолмен емдейді. Жасанды қынап салу үшін, тері лоскут немесе сигма тәрізді аймақ немесе тік ішек қолданылады. Соңғы кездері жасанды қынапты іш перденің артқы күмбезінен жасайды.

Қынап атрезиясы

Қынап атрезиясы — полное заращение влагалища. Симптоматика и диагностика те же, что и при аплазии влагалища.

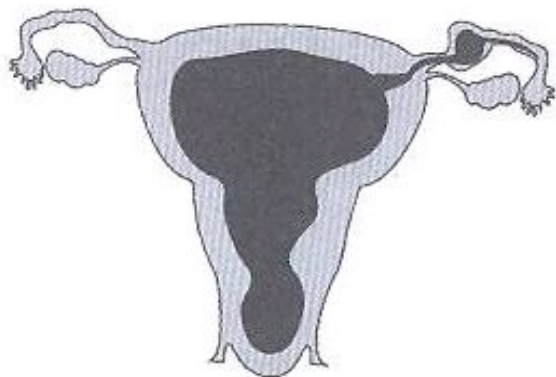
▣ Қынап атрезиясы

Қынап атрезиясы жоғарғы, ортаңғы, төменгі қынап бөліктеріне локализацияланады.

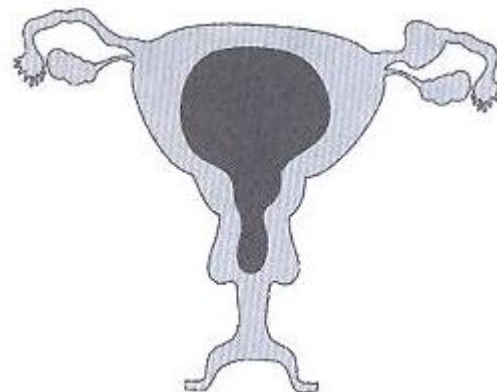Негізгі симптомдарға, етеккірдің болмауы жатады.

Қандардың жинақталуы атрезиядан жоғары болады, біркелкі жинақталып, жатыр қуысы мен жатыр мойны каналы созылады. (haematometra). Жатыр мен жатыр түтіктері созылады да, эластикалық консистенцияға ие болады.

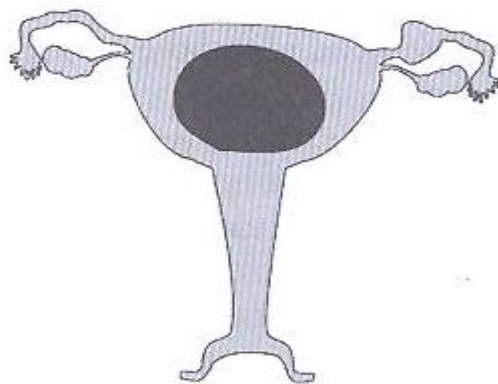
Қынап пен жатыр мойнының өткізгіштігінің бұзылуының түрлері



Гименнің атрезиясы



Қынаптың төменгі және орта 1/3 атрезиясы



Қынап пен жатыр мойнының атрезиясы

Майер -Рокитанский-Кюстнер синдромы (жатыр мен қынаптың толық аплазиясы) -

Еттеккірдің болмауымен сипатталады, келешекте – жыныс қатынасының мүмкінсіздігі.

Емі: хирургиялық коррекция (жасанды қынап жасау).

Жатыр атрезиясы

- Жатыр атрезиясы кезінде етеккірлік қан жатыр қуысында жинақталады. Соңғысы дөңгелек, эластикалық формалы құрылымға айналады. Кейін қан түтік тесігіне қарай ағады. Егер жатыр түтігінің абдоминальды тесіктері жабық болса, екі жақты гематосальпинкс дамиды. Гематометра және гематосальпинкс қауіпті, олар жатыр қуысының немесе жатыр түтігінің жыртылуына, кейін қуыс ішіндегі құрылымның іш қуысына өтуіне әкеп соғады, ол өз кезегінде перитониттің туғызуы мүмкін.
- Емі: негізінен хирургиялық.

Екі мүйізді жатыр (**uterus bicornis bicollis**)-

- Бір қынап және жатыр мойны мен денесінің қосарлануы; (**uterus bicornis unicollis**)- тек жатыр мойнының қосарлануы.
- **Қынап пен жатырдың қосарлануы (uterus didelphus)**- екі мүлдем тәуелсіз мүшелерінің бөлшектерінің болуы (2 жатыр, 2 жатыр мойны және 2 қынап). Өте сирек кездеседі. Симптомсыз өтуі мүмкін. Менструалдық, жыныстық және тіпті бала босану қызметі қалыпты болып қалады.
- Бұл ауытқулардың түрлері жатыр мен ана бездерінің даму тежелуімен қосақталып жүргендіктен менструалдық қызметінің бұзылуы, қайталанғыш өздігінен түсік, босану қызметінің әлсіздігі, үшінші және босанудан кейінгі кезеңдерінің қан ағулар орын алады.

Екі мүйізді жатыр (**uterus bicornis bicollis**)-

- Ертоқым тәрізді жатыр(**uterus arcuatus**) –жатырдың екімүйіздігі азғантай көрінеді, тек қана түбі жағында ертоқым тәрізді шұңқыр. Ешқандай ем талап етпейді.
- Жатырішілік қалқа (**septa**) –жатыр қуысында фиброзды-бұлшықетті қалқаның болуы.

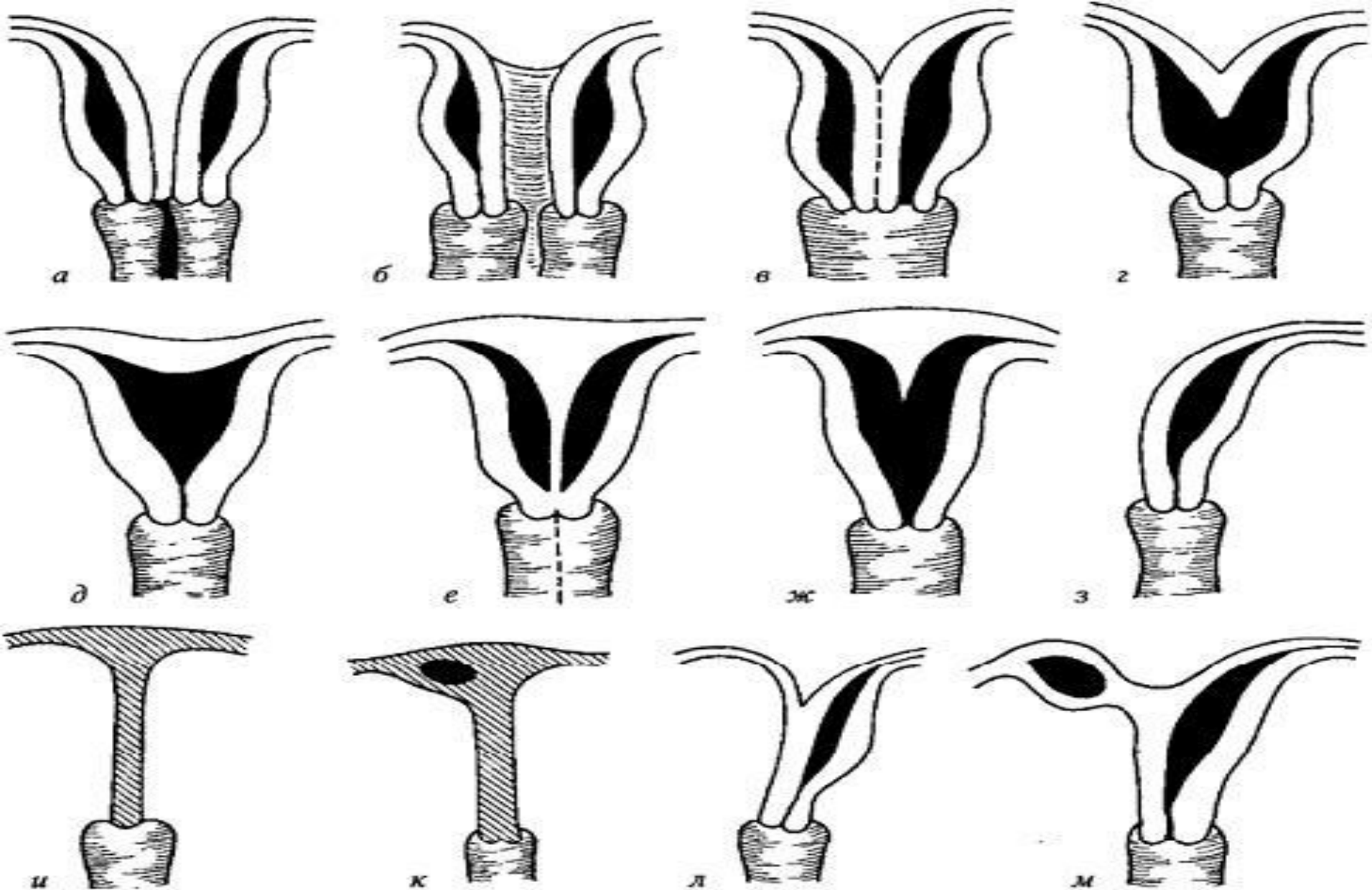


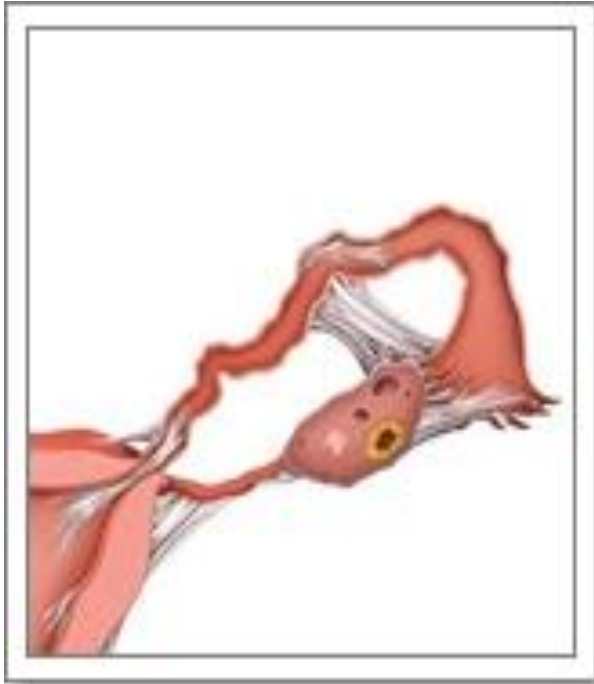
Рис. 10. Аномалии развития матки:

a — uterus didelphus; *б* — uterus duplex et vagina duplex; *в* — uterus bicornis
 bicollis; *г* — uterus bicornis unicollis; *д* — uterus arcuatus; *е* — uterus septus
 duplex; *ж* — uterus subseptus; *з* — uterus unicornis;
и, к, л, м — uterus bicornis rudimentarius

Диагностика

- Айна арқылы көріп тексеру
- Бимануалдық зерттеу
- Кіші жамбастың УДЗ
- ГСГ
- Лапароскопия
- Гистероскопия

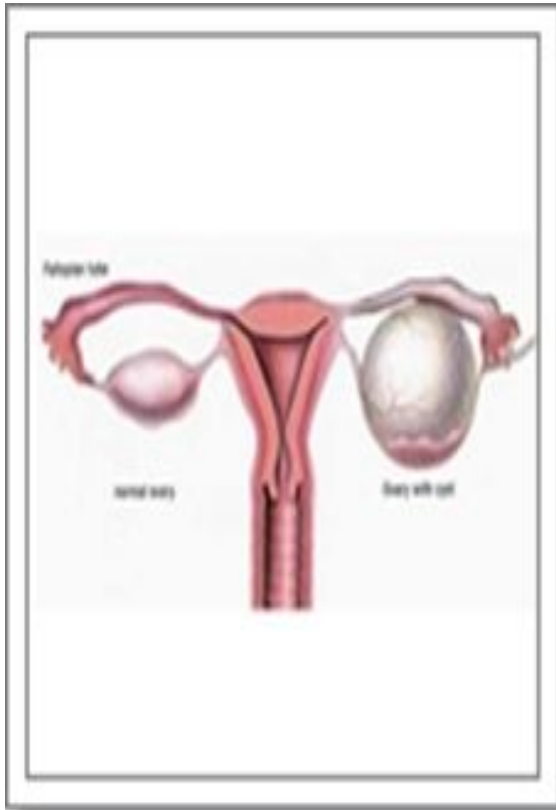Емі – көрсеткіштері бойынша пластикалық операция.



Жатыр түтігінің екі еселенуі сирек кездеседі немесе дұрыс дамымауы немесе бір түтіктің болмауы. Кейбір жағдайда, бір жақ түтіктің ұзын болуы, ассиметриялы болуы.

Жатыр түтігінің даму ақауының көп кездесетіні- жатыр түтігінің туа біткен өткізбеушілігі. Жатыр түтігінің даму ақауының көп кездесетін факторына түтіктік бедеулік жатады.

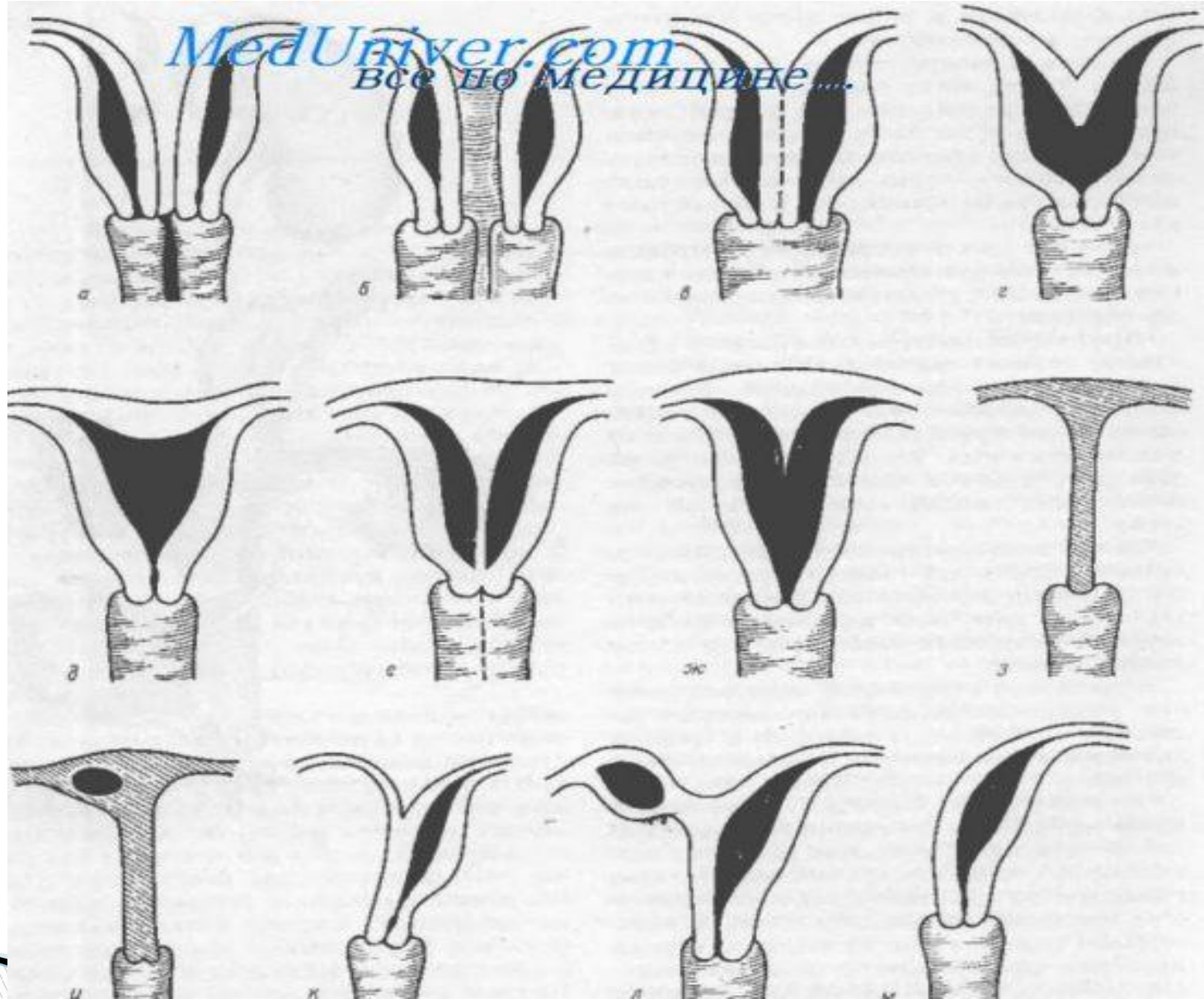
Аналық без дамуының ақаулары



Қалыпты жағдайда оң жақ аналық без анық размерлі болады, қанайналым көп мөлшерде (питание от аорты), жүреді, лимфатикалық жүйенің дамуы жоғары. Аналық безінің ақауының дамуы кезінде олардың формасының өзгеруі немесе дамуының бұзылысы анықталады.

Әйелдің Репродуктивті функциясының төмендеуіне байланысты аналық без ақауларында міндетті түрде ем жүргізу керек, консервативті (гормональная терапия), сонымен бірге оперативті жолы бар (лапароскопия яичников, термокаутеризация гонад и др.).

MedUniver.com
ВСЕ ПО МЕДИЦИНЕ...





Қыз балалар және жас өсіпірім жастағы қыздардың арасында өткізілетін санитарлық ағарту және алдын алу жұмыстарының ролі

Қыз балалар арасында санитарлық ағарту жұмыстары жасына қарай өткізіледі:

- Алғашқы 3-8 жаста гигиена ережелерінің дағдыларын сыртқы жыныс мүшелеріне назар аударып бекіту керек (аналардың қатынасуы және бақылаумен).
- 9-13 жас арасында қыз балаларды денесінің анатомо-физиологиялық ерекшеліктерімен, менструалдық қызметімен таныстырады, менструалдық күнтүзбесін жүргізуге, еттекір кезінде гигиена ережелерін сақтауына үйретеді.
- 14-17 жас арасында денесінің физиологиясымен, босану қызметінің мәнімен таныстырады, жыныстық қатынасқа ерте түсіунің зияндығына, аборттың қауіптілігіне, қыздардың және олардың келешек ұрпақтарының денсаулығына мүмкіншілік туатын асқынуларға назар аударады.

Пайдаланылган әдебиеттер:

- «Гинекологическая эндокринология детского и подросткового возраста», В.Ф. Коколина, Москва 2005 г.
 - Э.Новак «Гинекология», под редакцией Дж. Берека, И. Адаши, П. Хилард, Москва, 2002 г.
 - Гинекология. Национальное руководство/под ред. В.И.Кулакова, И.Б. Манухин, Г.М.Савельевой. – М.: ГЭОТАР-Медиа, 2007 г.
 - «Вопросы детской и подростковой гинекологии», Кульбаева К.Ж., 1999 г.
 - Гинекология /учебник/. Василевский Л.Н., Грищенко Е.И., Кобзева И.Б. М., 1988 г.
- 



**Назар аударып
тыңдағандарыңызға
рахмет!**