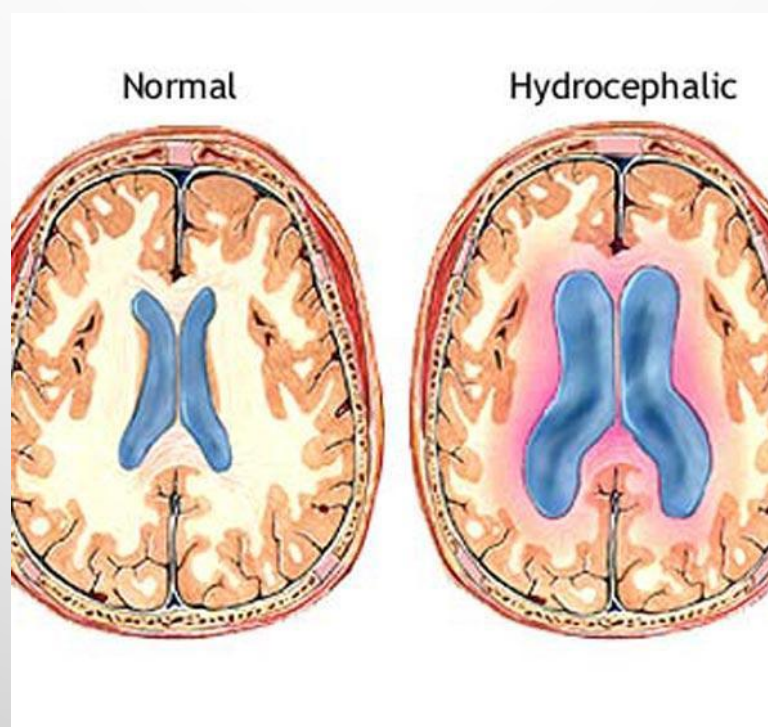


The background of the slide is a light gray gradient, decorated with several realistic water droplets of various sizes. The droplets are rendered with soft shadows and highlights, giving them a three-dimensional appearance. They are scattered across the page, with a cluster in the top left, a few in the top center, and a larger group in the bottom right.

ПРЕЗЕНТАЦИЯ НА ТЕМУ: ГИДРОЦЕФАЛИЯ

ГИДРОЦЕФАЛИЯ - ВОДЯНКА ГОЛОВНОГО МОЗГА — ЗАБОЛЕВАНИЕ, ХАРАКТЕРИЗУЮЩЕЕСЯ ИЗБЫТОЧНЫМ СКОПЛЕНИЕМ ЦЕРЕБРОСПИНАЛЬНОЙ ЖИДКОСТИ В ЖЕЛУДОЧКАХ ГОЛОВНОГО МОЗГА В РЕЗУЛЬТАТЕ ЗАТРУДНЕНИЯ ЕЁ ПЕРЕМЕЩЕНИЯ ОТ МЕСТА СЕКРЕЦИИ (ЖЕЛУДОЧКИ ГОЛОВНОГО МОЗГА) К МЕСТУ АДсорбЦИИ В КРОВЕНОСНУЮ СИСТЕМУ (СУБАРАХНОИДАЛЬНОЕ ПРОСТРАНСТВО) — ОККЛЮЗИОННАЯ ГИДРОЦЕФАЛИЯ, ЛИБО В РЕЗУЛЬТАТЕ НАРУШЕНИЯ АБсорбЦИИ — АРЕЗОРБТИВНАЯ ГИДРОЦЕФАЛИЯ'.



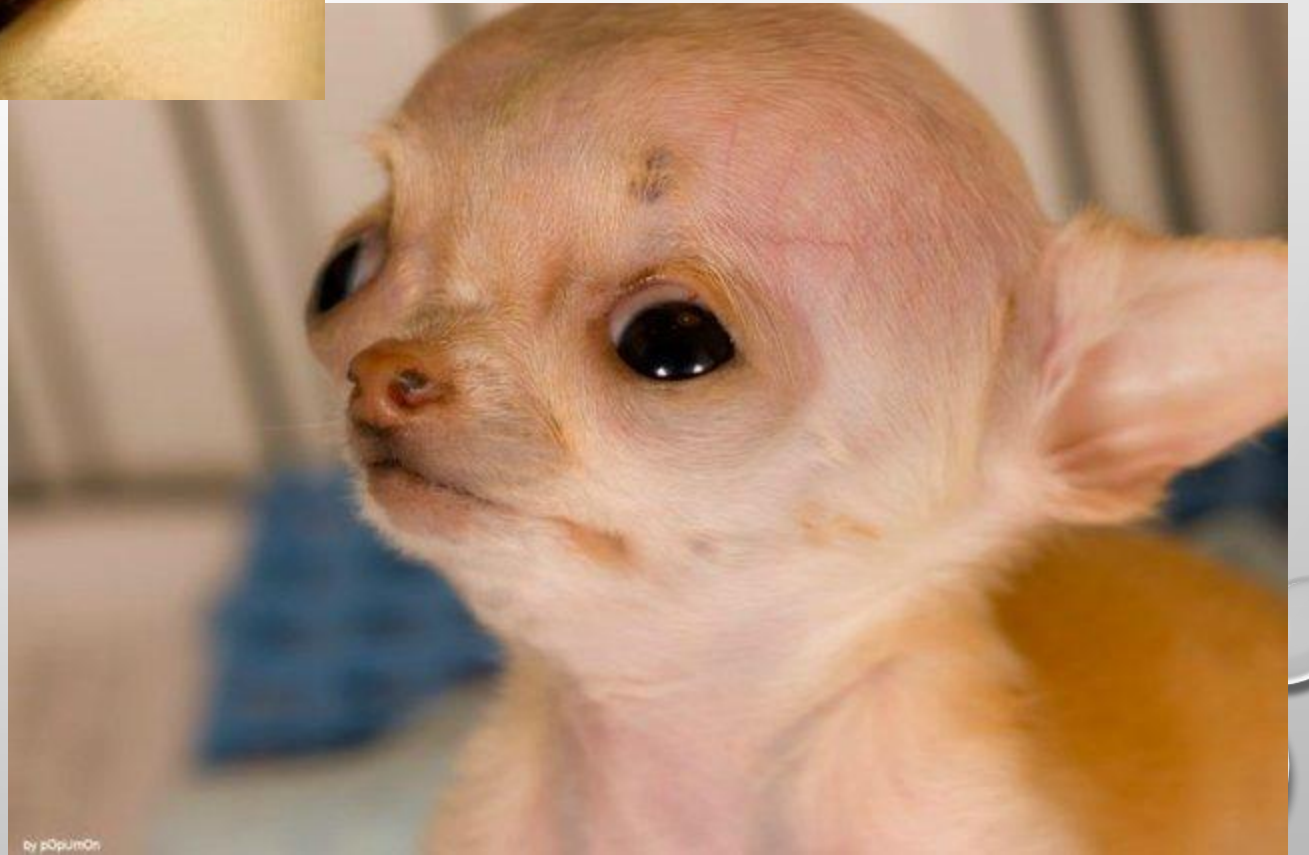ПРИЧИНЫ

ВРОЖДЕННЫЕ:

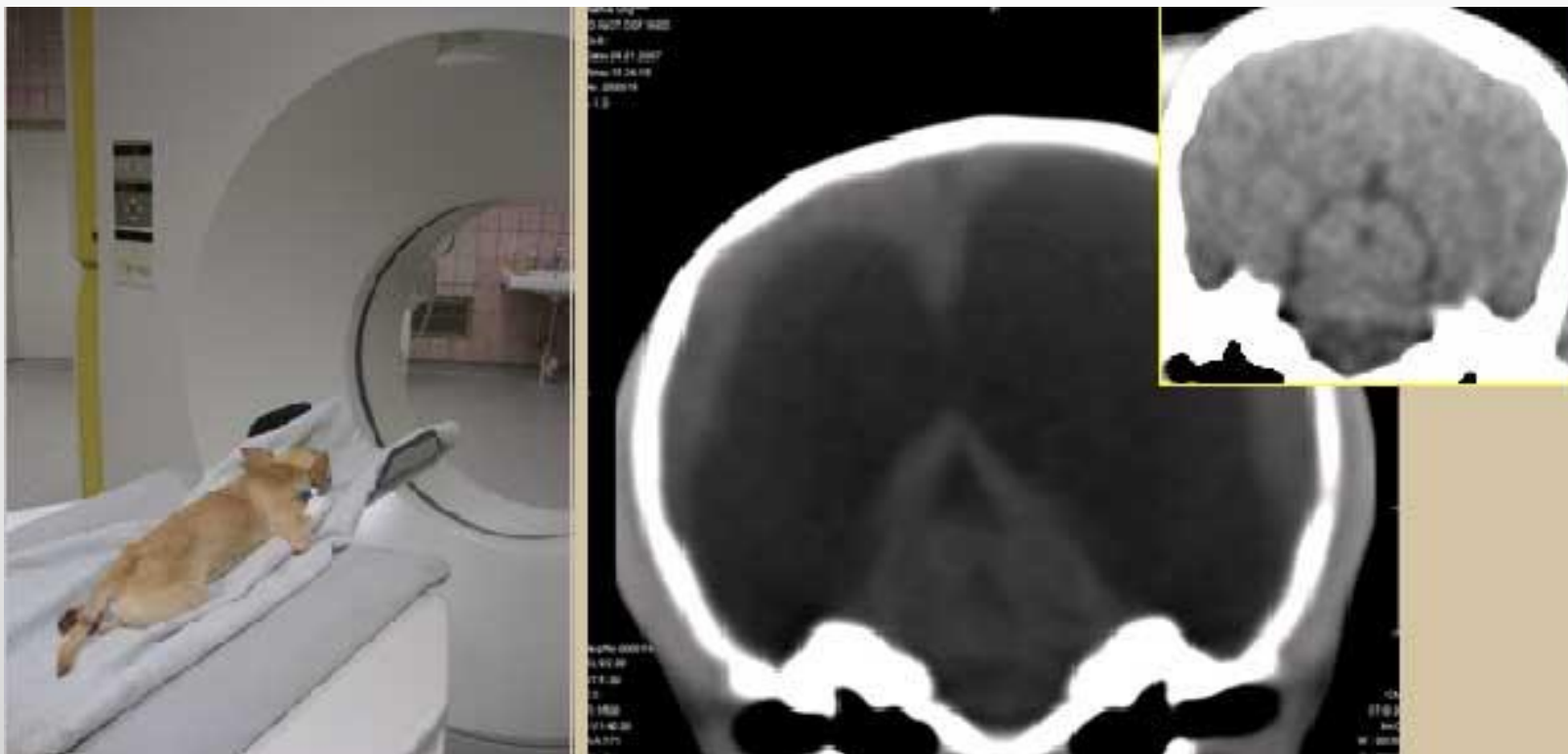
В БОЛЬШИНСТВЕ СЛУЧАЕВ, ВОЗНИКНОВЕНИЕ ГИДРОЦЕФАЛИИ У НОВОРОЖДЕННОГО ОБУСЛОВЛЕНО ПЕРЕНЕСЁННЫМИ МАТЕРЬЮ ВО ВРЕМЯ БЕРЕМЕННОСТИ ИНФЕКЦИОННЫМИ ЗАБОЛЕВАНИЯМИ (ЦИТОМЕГАЛОВИРУСНАЯ ИНФЕКЦИЯ), ПРИВОДЯЩИМИ К НАРУШЕНИЮ РАБОТЫ ЖЕЛУДОЧКОВОЙ СИСТЕМЫ ГОЛОВНОГО МОЗГА ПЛОДА. ЭТО ПРИВОДИТ К ЗАТРУДНЕНИЮ ЦИРКУЛЯЦИИ ЛИКВОРА И/ИЛИ ЕГО ИЗБЫТОЧНОЙ ПРОДУКЦИИ

ПРИБРЕТЕННЫЕ:

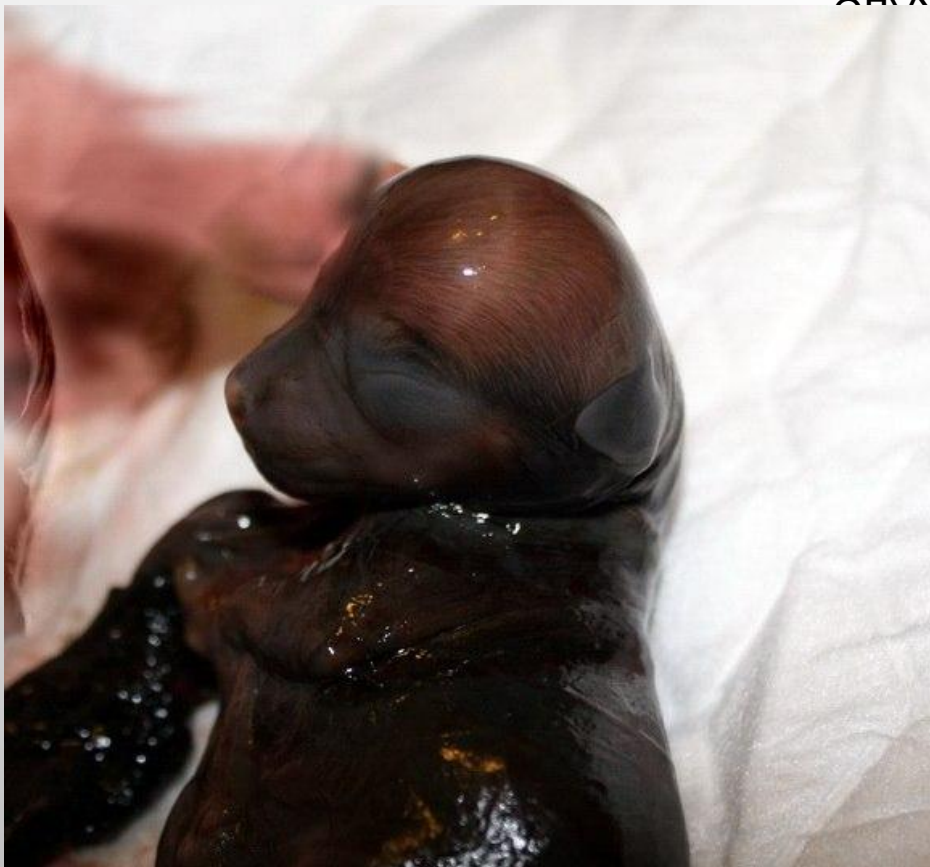(ЧАЩЕ ВСЕГО В ПЕРВЫЕ МЕСЯЦЫ ЖИЗНИ) ПОСЛЕ ПЕРЕНЕСЁННЫХ МЕНИНГИТОВ, ТРАВМ ГОЛОВЫ, ИНТОКСИКАЦИЙ И Т. Д. НАРУШЕНИЕ ЦИРКУЛЯЦИИ ЦЕРЕБРОСПИНАЛЬНОЙ ЖИДКОСТИ ВЕДЁТ К ПОВЫШЕНИЮ ВНУТРИЧЕРЕПНОГО ДАВЛЕНИЯ И ТАК НАЗЫВАЕМОМУ ГИПЕРТЕНЗИОННО-ГИДРОЦЕФАЛЬНОМУ СИНДРОМУ. В РЕЗУЛЬТАТЕ ОКАЗЫВАЕМОГО ДАВЛЕНИЯ НА УЧАСТКИ МОЗГА НАЧИНАЕТ СНИЖАТЬСЯ ЗРЕНИЕ, ВОЗНИКАЮТ СУДОРОГИ, СДАВЛЕНИЕ СТВОЛА ГОЛОВНОГО МОЗГА ПРОЯВЛЯЕТСЯ ГЛАЗОДВИГАТЕЛЬНЫМИ РАССТРОЙСТВАМИ (КОСОГЛАЗИЕ, ПАРЕЗ ВЗОРА ВВЕРХ), СЛАБОСТЬ В ВЕРХНИХ И НИЖНИХ КОНЕЧНОСТЯХ



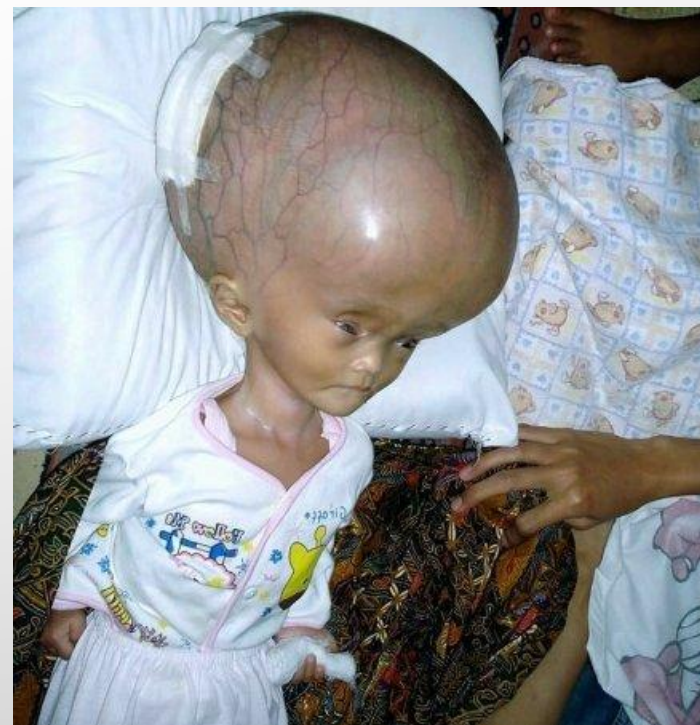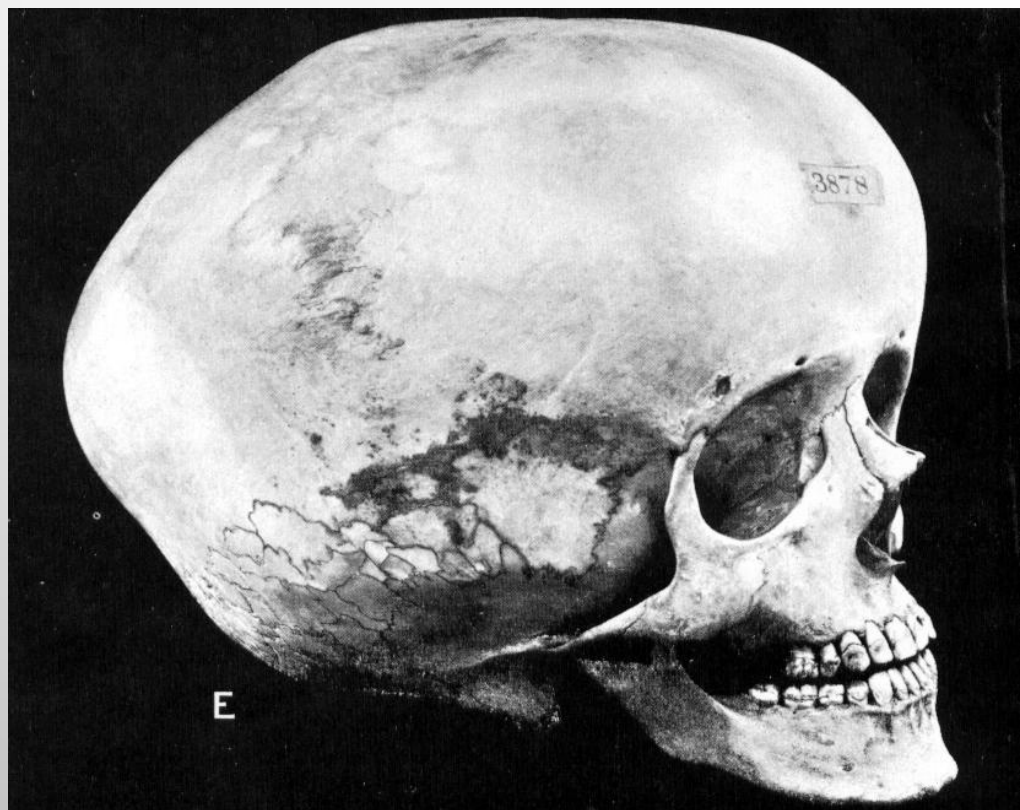ДИАГНОСТИКА МРТ



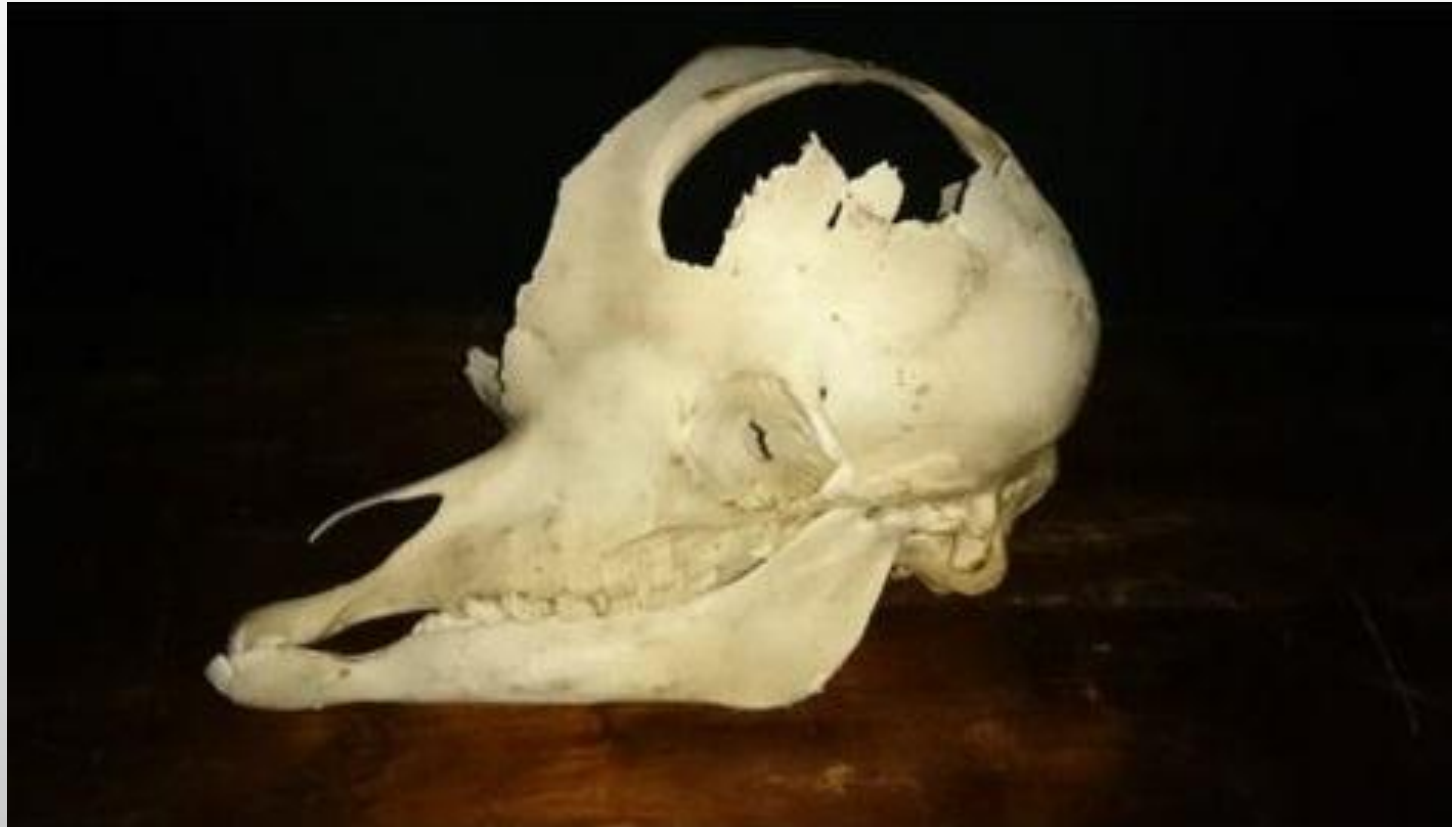НАИБОЛЕЕ ХАРАКТЕРНЫЙ ПРИЗНАК ГИДРОЦЕФАЛИИ — ОПЕРЕЖАЮЩИЙ РОСТ ОКРУЖНОСТИ ГОЛОВЫ, ПРИВОДЯЩИЙ К ВИЗУАЛЬНО ХОРОШО ОПРЕДЕЛЯЕМОЙ ГИДРОЦЕФАЛЬНОЙ ФОРМЕ ЧЕРЕПА, СИЛЬНО УВЕЛИЧЕННОГО В ОБЪЁМЕ. КРОМЕ ТОГО, ПРИЗНАКОМ ГИДРОЦЕФАЛИИ У НОВОРОЖДЕННЫХ МОЖЕТ СЛУЖИТЬ ВЫБУХАЮЩИЙ НАПРЯЖЁННЫЙ РОДНИЧОК, ЧАСТОЕ ЗАПРОКИДЫВАНИЕ ГОЛОВЫ, СМЕЩЕНИЕ ГЛАЗНЫХ ЯБЛОК К НИЗУ. В МЕСТАХ, ГДЕ НЕ ПРОИЗОШЛО НОРМАЛЬНОГО СРАСТАНИЯ КОСТЕЙ ЧЕРЕПА, МОГУТ ОБРАЗОВАТЬСЯ ОКРУГЛЫЕ ПУЛЬСИРУЮЩИЕ ВЫПЯЧИВАНИЯ. НЕ РЕДКО ВОЗНИКАЮТ КОСОГЛАЗИЕ. ИНОГДА ОТМЕЧАЮТСЯ СНИЖЕНИЕ ЗРЕНИЯ И РВОТА, ТОШНОТА



ГИДРОЦЕФАЛИЯ У ЧЕЛОВЕКА



У ПОНИ



ЛЕЧЕНИЕ

ОПЕРАТИВНОЕ ВМЕШАТЕЛЬСТВО — ФАКТИЧЕСКИ ЕДИНСТВЕННЫЙ МЕТОД БОРЬБЫ С ЗАБОЛЕВАНИЕМ. МЕДИКАМЕНТОЗНЫЕ МЕТОДЫ В БОЛЬШИНСТВЕ СЛУЧАЕВ МОГУТ ЛИШЬ ЗАМЕДЛИТЬ ТЕЧЕНИЕ БОЛЕЗНИ, НО НЕ УСТРАНЯЮТ ПЕРВОПРИЧИНУ ЗАБОЛЕВАНИЯ. В СЛУЧАЕ УСПЕШНОЙ ОПЕРАЦИИ ВЕРОЯТНО ПРАКТИЧЕСКИ ПОЛНОЕ ВЫЗДОРОВЛЕНИЕ

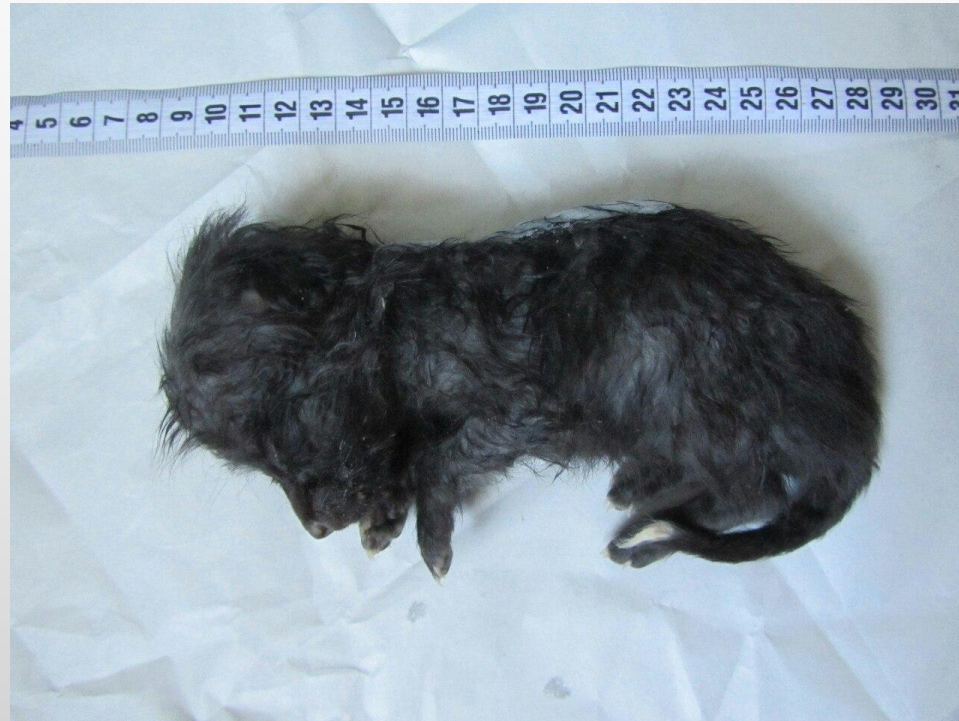- *ЭНДОСКОПИЧЕСКАЯ ВЕНТРИКУЛОЦИСТЕРНОСТОМИЯ ДНА III ЖЕЛУДОЧКА*

ЭТА ОПЕРАЦИЯ НАШЛА ШИРОКОЕ ПРИМЕНЕНИЕ И ЗАНИМАЕТ ОКОЛО 80 % НЕЙРОЭНДОСКОПИЧЕСКИХ ОПЕРАЦИЙ ПРИ ГИДРОЦЕФАЛИИ. ЦЕЛЬЮ ОПЕРАЦИИ ЯВЛЯЕТСЯ СОЗДАНИЕ ПУТЕЙ ОТТОКА ЛИКВОРА ИЗ ЖЕЛУДОЧКОВОЙ СИСТЕМЫ ГОЛОВНОГО МОЗГА (III ЖЕЛУДОЧКА) В ЦИСТЕРНЫ ГОЛОВНОГО МОЗГА, ЧЕРЕЗ ПУТИ КОТОРЫХ ПРОИСХОДИТ РЕАБСОРБЦИЯ (ВСАСЫВАНИЕ) ЛИКВОРА КАК У ЗДОРОВОГО ЖИВОТНОГО

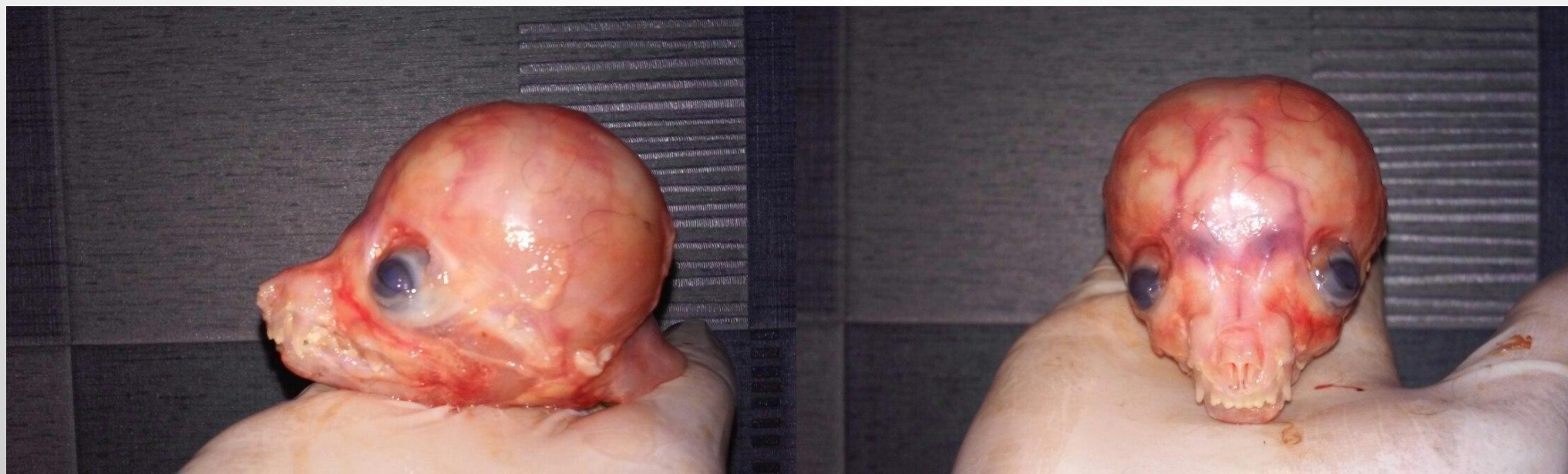
ПРОФИЛАКТИКА

НЕДОПУЩЕНИЕ ИНФЕКЦИОННЫХ ЗАБОЛЕВАНИЙ
МАТЕРИ ВО ВРЕМЯ БЕРЕМЕННОСТИ, КРАЙНЯЯ
ОСТОРОЖНОСТЬ ПРИ ПРИЁМЕ ЛЮБЫХ
МЕДИКАМЕНТОВ ВО ВРЕМЯ БЕРЕМЕННОСТИ, И
ПРЕДУПРЕЖДЕНИЕ НЕЙРОИНФЕКЦИЙ В
ДЕТСКОМ ВОЗРАСТЕ

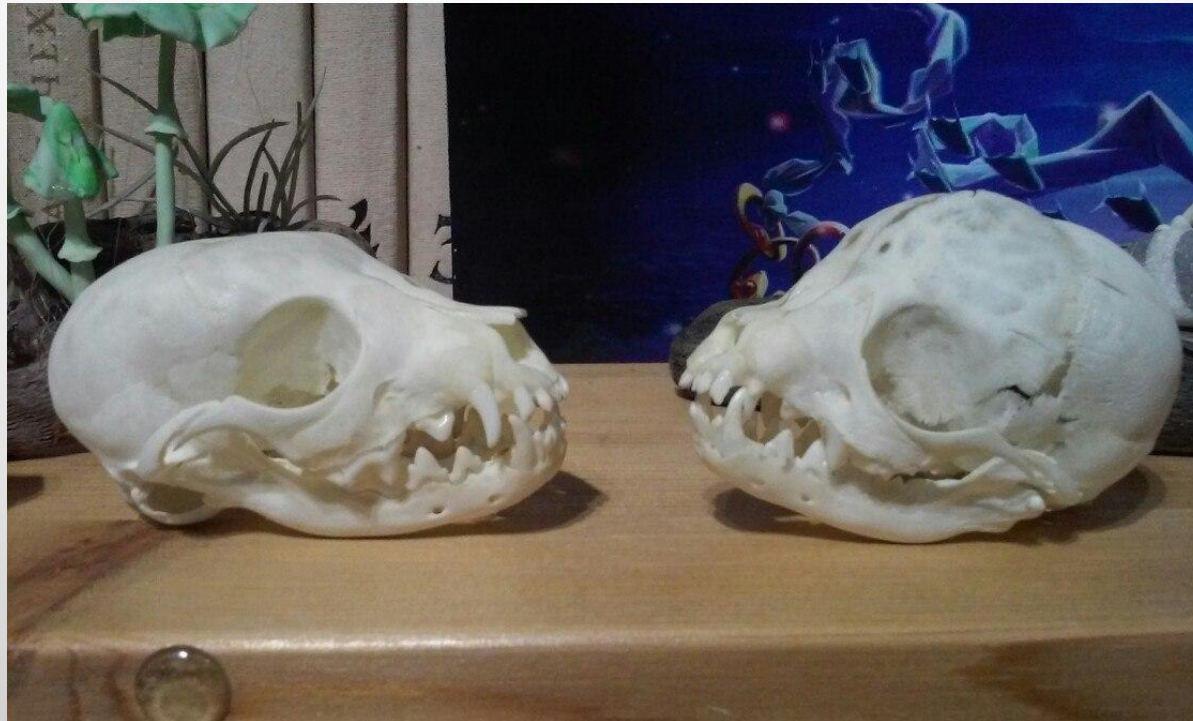ПРИЛОЖЕНИЕ (ВСКРЫТИЕ ЛИСЕНКА)



ГОЛОВА БЕЗ КОЖИ



ЧЕРЕП В СРАВНЕНИЕ С ЛИСЕНКОМ БЕЗ ПАТОЛОГИЙ



СПАСИБО ЗА ВНИМАНИЕ

