

Үштік Пти анатомиялық сипаттамасы

Орындағандар: Шалхарбаев М.


416 ЖМ

Тексерген: Оразбаев Д. А.

Астана 2011

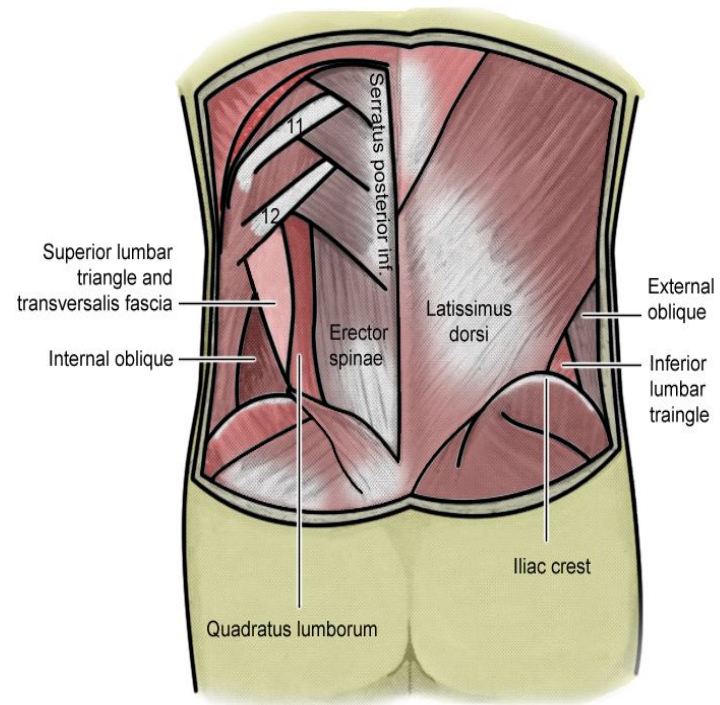
Жоспары

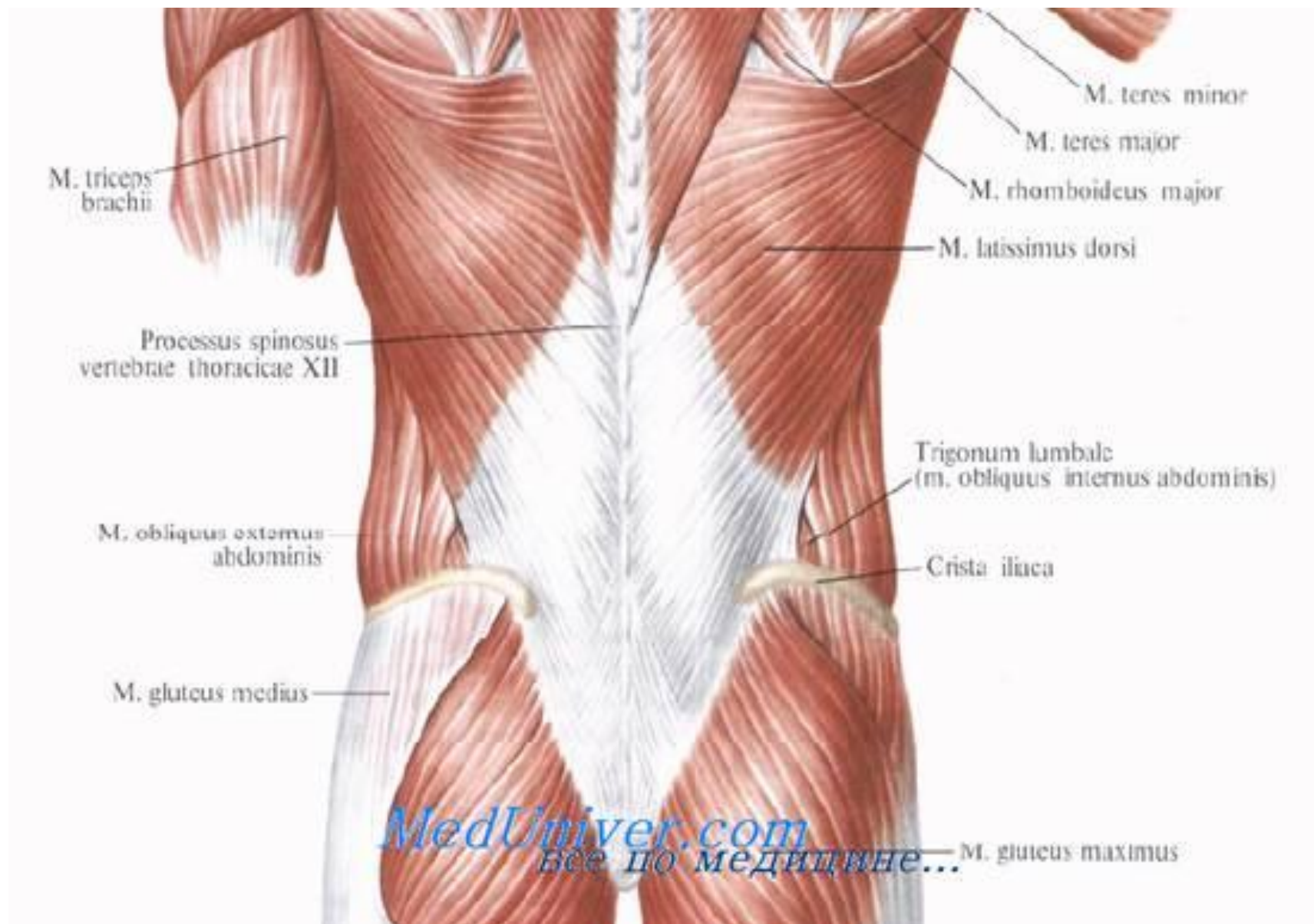
- Пти үшбұрышы деген не?
- Бел аймағының қабаттары
- Бел аймағының бұлшық еттері
- Пти үшбұрышының клиникалық маңызы
- Жарық



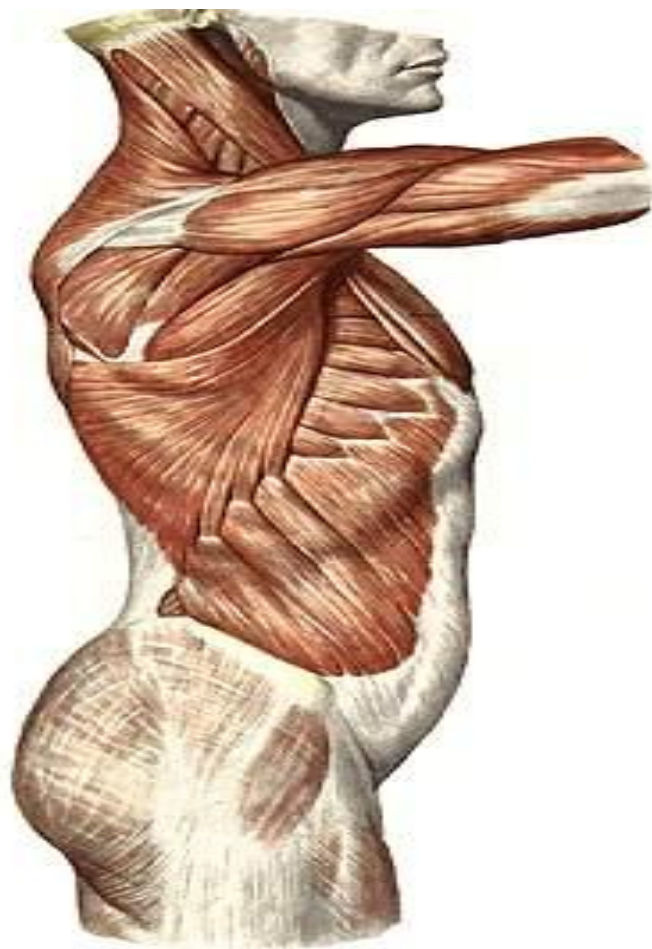
Пти үшбұрышы деген не?

✓ **Лат. *trigonum lumbale***, петитов үшбұрышы немесе, Пти үшбұрышы – жоғарыдан және медиальды арқаның аса жалпақ бұлшықетінің шандырлы будасымен шектелетін, сол жағынан және латеральды іштің сыртқы қиғаш бұлшықетімен, төменнен мықын сүйек айдарымен немесе қырымен шектескен, түбі іштің ішкі қиғаш бұлшық еті болып табылатын анатомиялық ұғым.



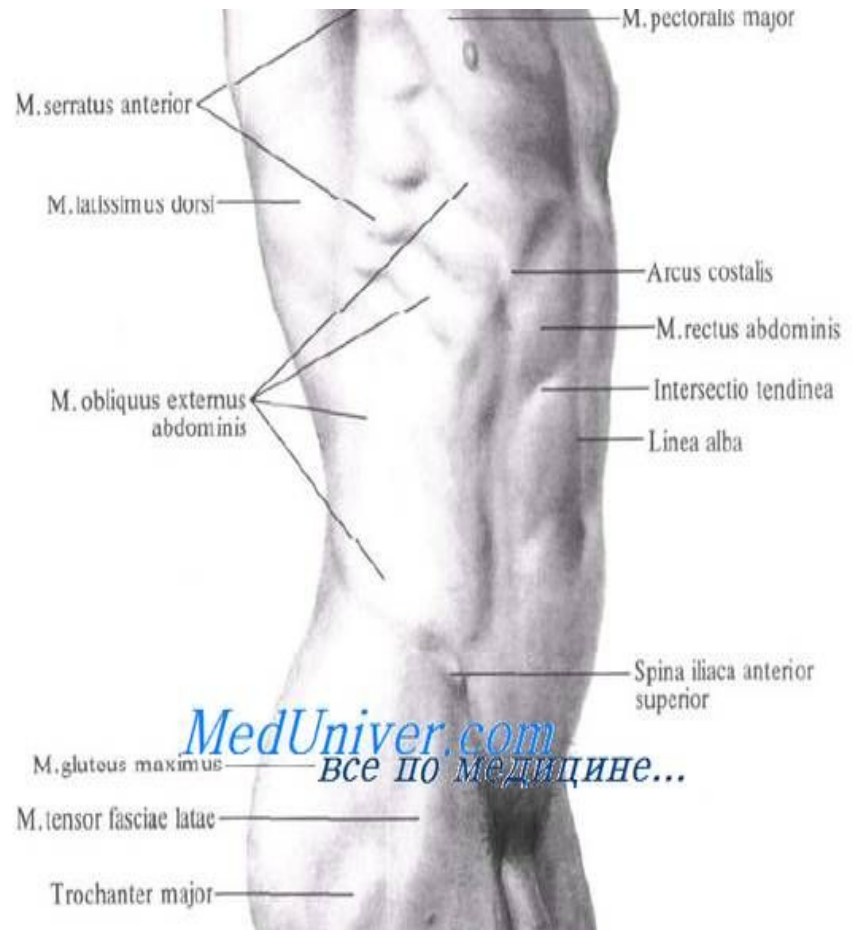


Пти үшбұрышының бүйірлік бөлімі

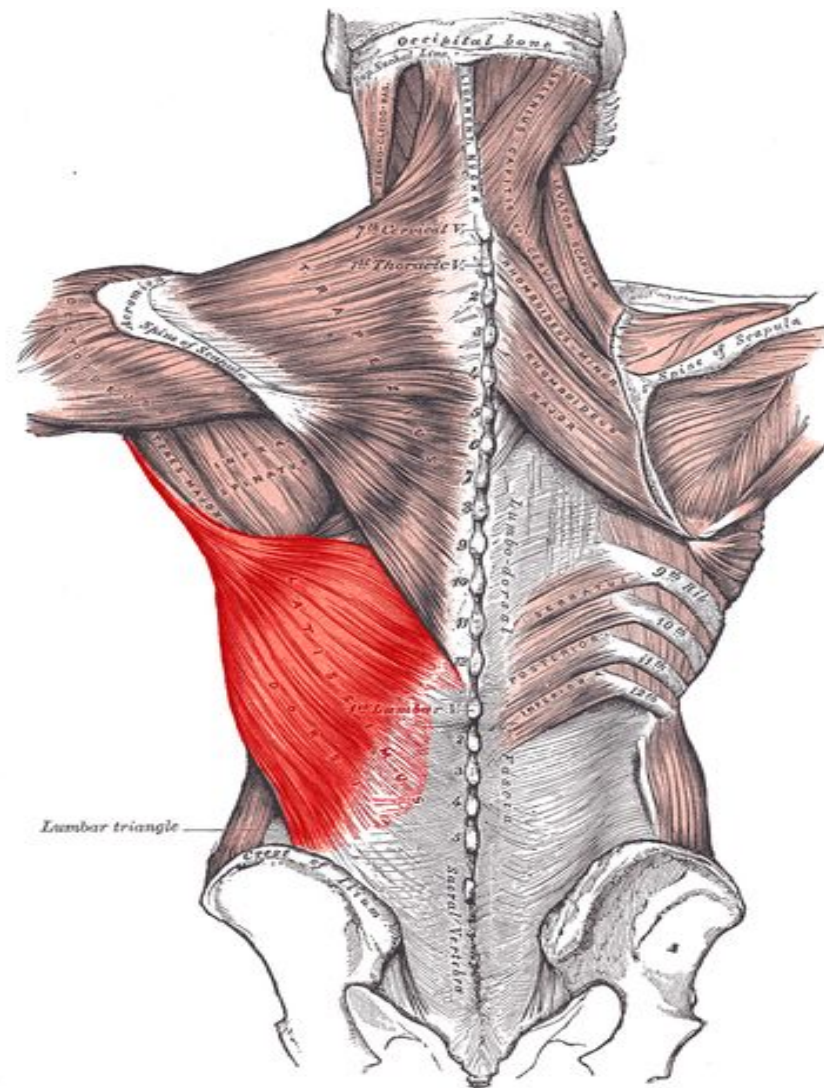
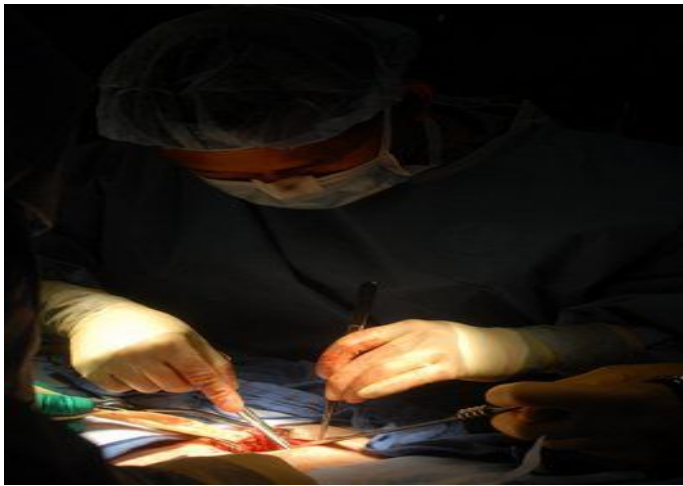

Бел аймағының қабаттары

Бел аймағының терісі қалың, аз қозғалмалы. Тері асты қабатынаң жоғары жағы әлсіз дамыған. Беткейлік фасция жақсы көрінеді, беткейлік және терең тері асты клетчаткаларын бөліп туратын терең фасциальды пластинка. Бел аймағының төменгі бөлігіндегі терең тері асты қабаты бел санның майлы төмпешігі деп аталады. Бел аймағының өзіндік фасциясы осы аймақта бел-кеуделік фасция атына ие болатын, *fascia thoracolumbalis*, бел аймағындағы бұлшық етке



Бел аймағының бұлшық еттері



- M. latissimus dorsi сегізкөздің артқы бетінен және мыңындық гребень бөлігінің , омыртқа жотасының қырымен және алты төменгі кеуде омыртқасын қоса crista tuberculi minoris humeri ге

- M. obliquus
dorsi
бел-
кеуделі



Пти үшбұрышының клиникалық маңызы

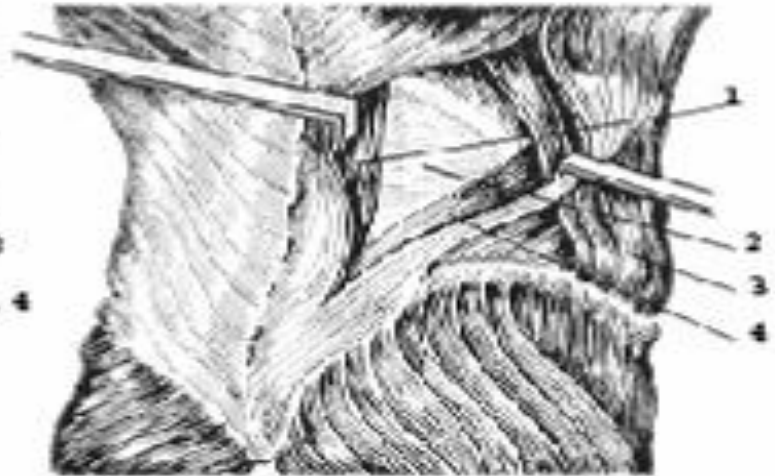Колденең апоневроз және іштің қиғаш бұлшықетінің бірінші будалары басталған тұста іштің сытрқы бөлігінің ішкі қабырғасында екі әлсіз жер бар

Пти үшбұрышы
trigonum lumbale



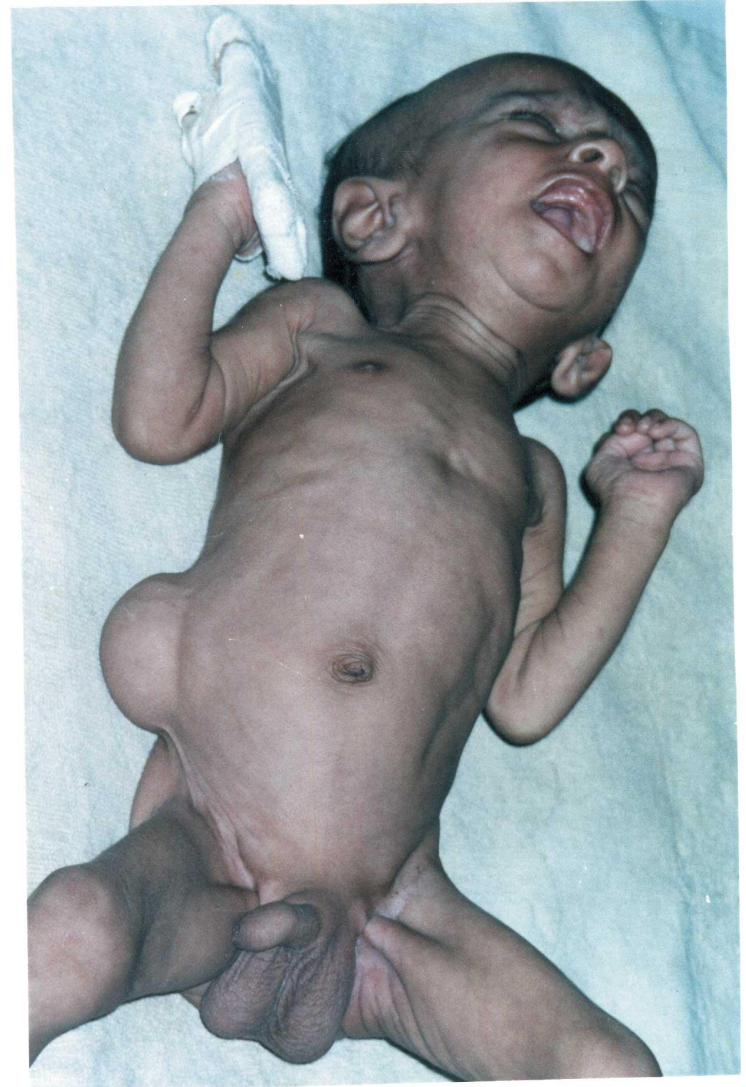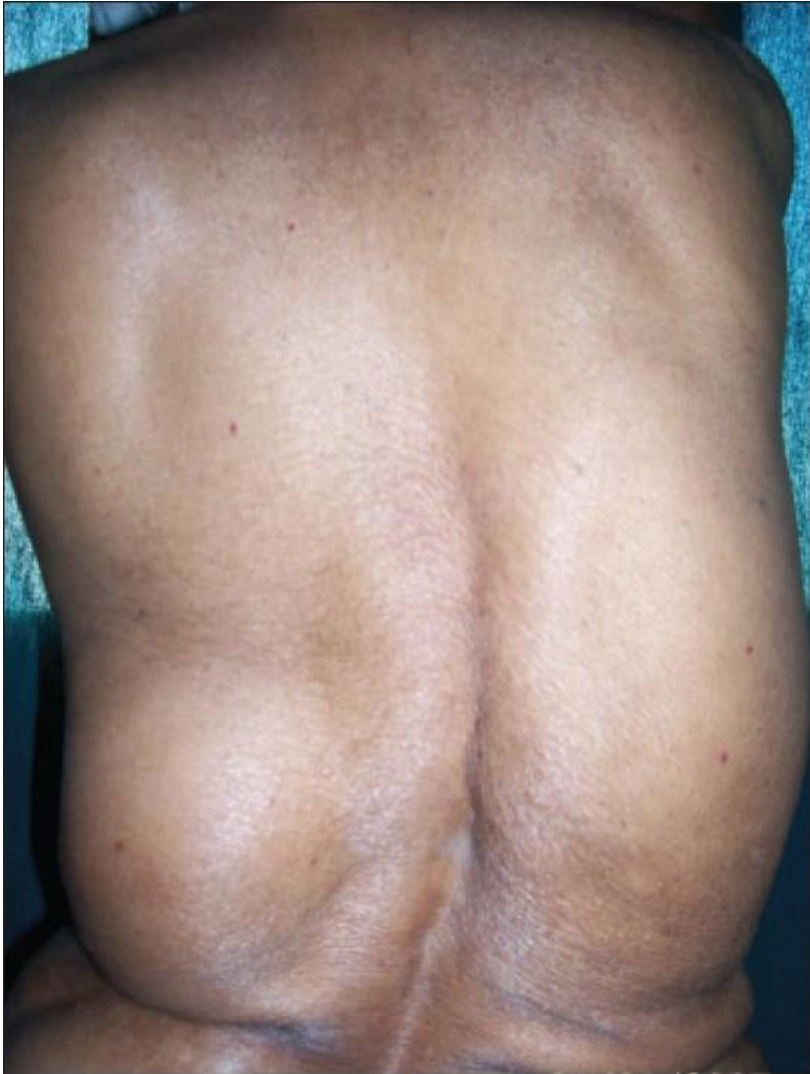а

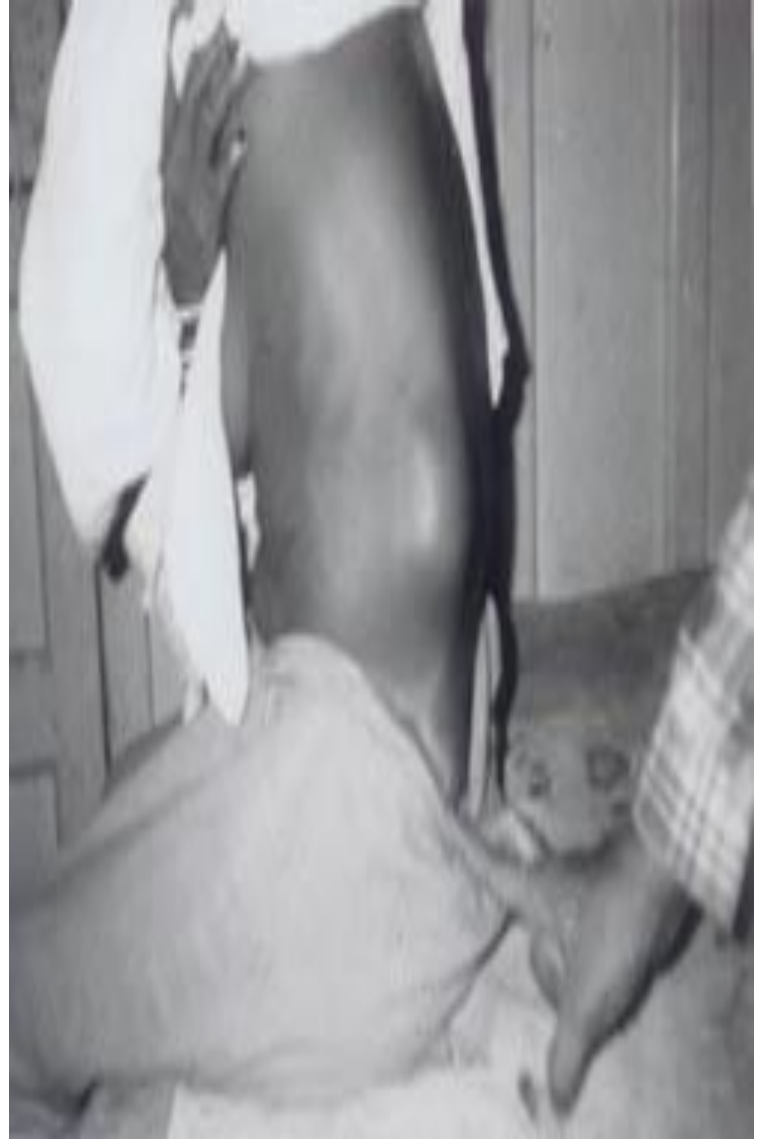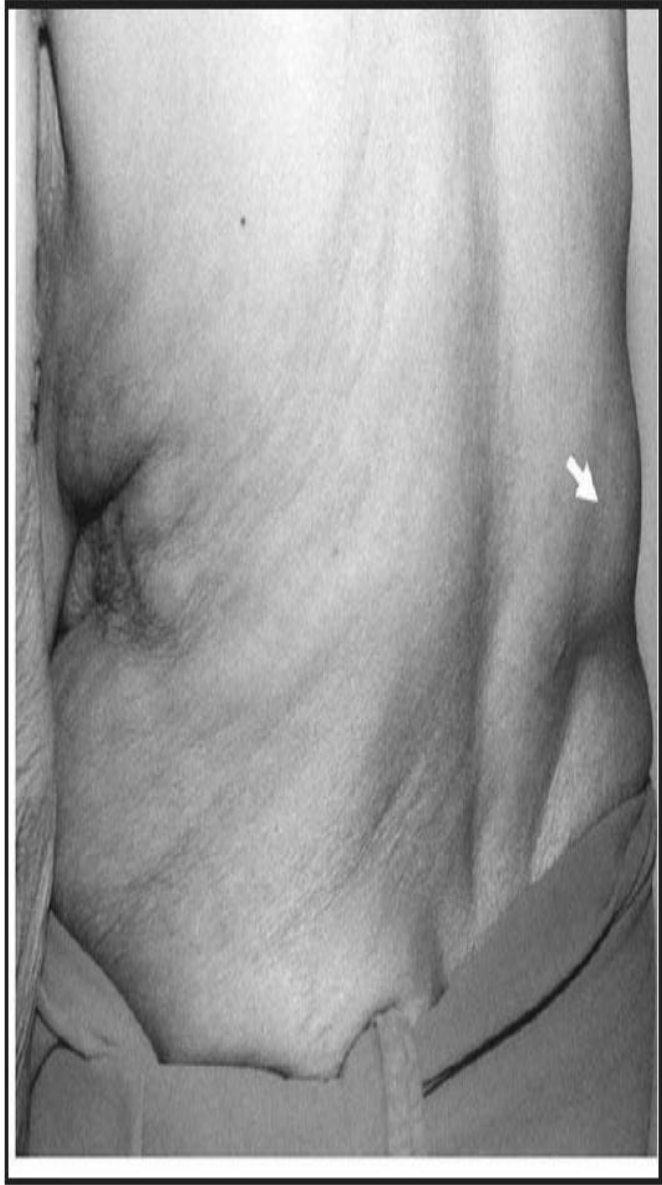Грюнфельда-Лесгафта аралығы
spatium tendineum lumbale, s. feild



б

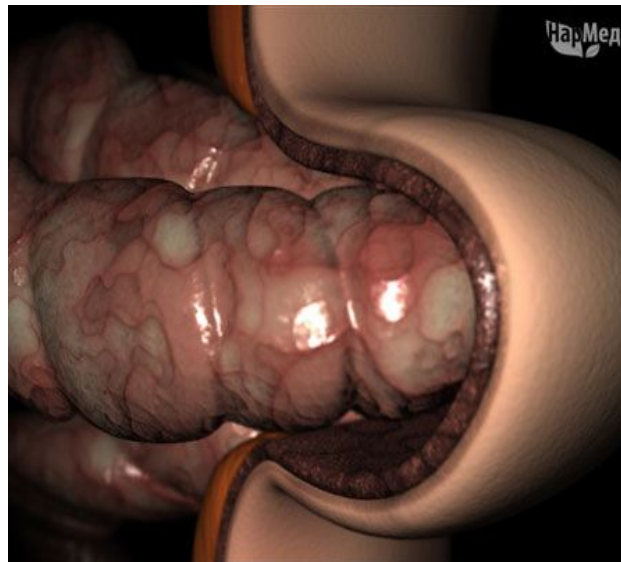
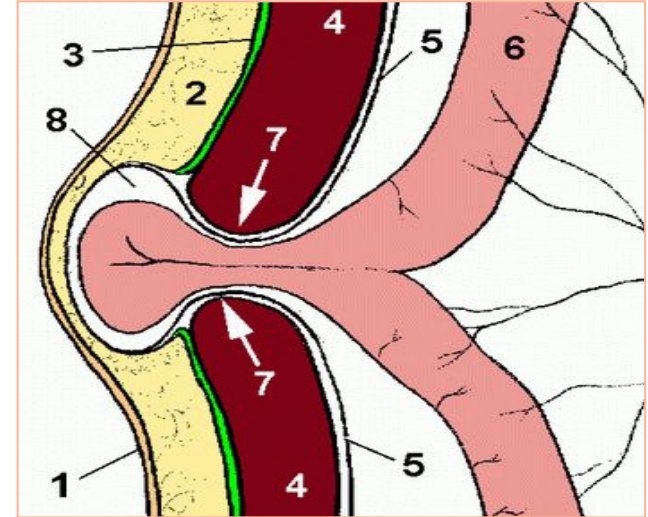
**Аталған әлсіз жерлер жарықтардың пайда болуына
себеп болады**





Жарық

Жарық (грыжа) [лат. Hernia](#) бұл тері астына, бұлшық ет аралығына немесе ішкі қалташалар мен қуыстарға анатомиялық жарықтардан ағзаның немесе оның бөлігінің шығып кетуі. Жарық терминін ең алғаш әйгілі дәрігер Клавди Гален енгізді.



Қолданылған әдебиеттер:

.Анатомия атласы — миология — арқа бұлшық еттері

[http://www.bestmedbook.com/anatom/M.G.Prives, N.K.Lysenkov, V.I.Bushkovich. Anatomiya cheloveka \(9e izd., Medicina, 1985\)\(ru\)\(672s\).rar](http://www.bestmedbook.com/anatom/M.G.Prives,_N.K.Lysenkov,_V.I.Bushkovich._Anatomiya_cheloveka_(9e_izd.,_Medicina,_1985)(ru)(672s).rar)

.Abdominal Hernias: eMedicine General Surgery
Guillem P, Czarnecki E, Duval G, Bounoua F, Fontaine C
(February 2002).

.«Lumbar hernia: anatomical route assessed by computed tomography». *Surg Radiol Anat* **24** (1): 53–6. PMID 12197011.

Назарлаңызға рахмет

Образец

