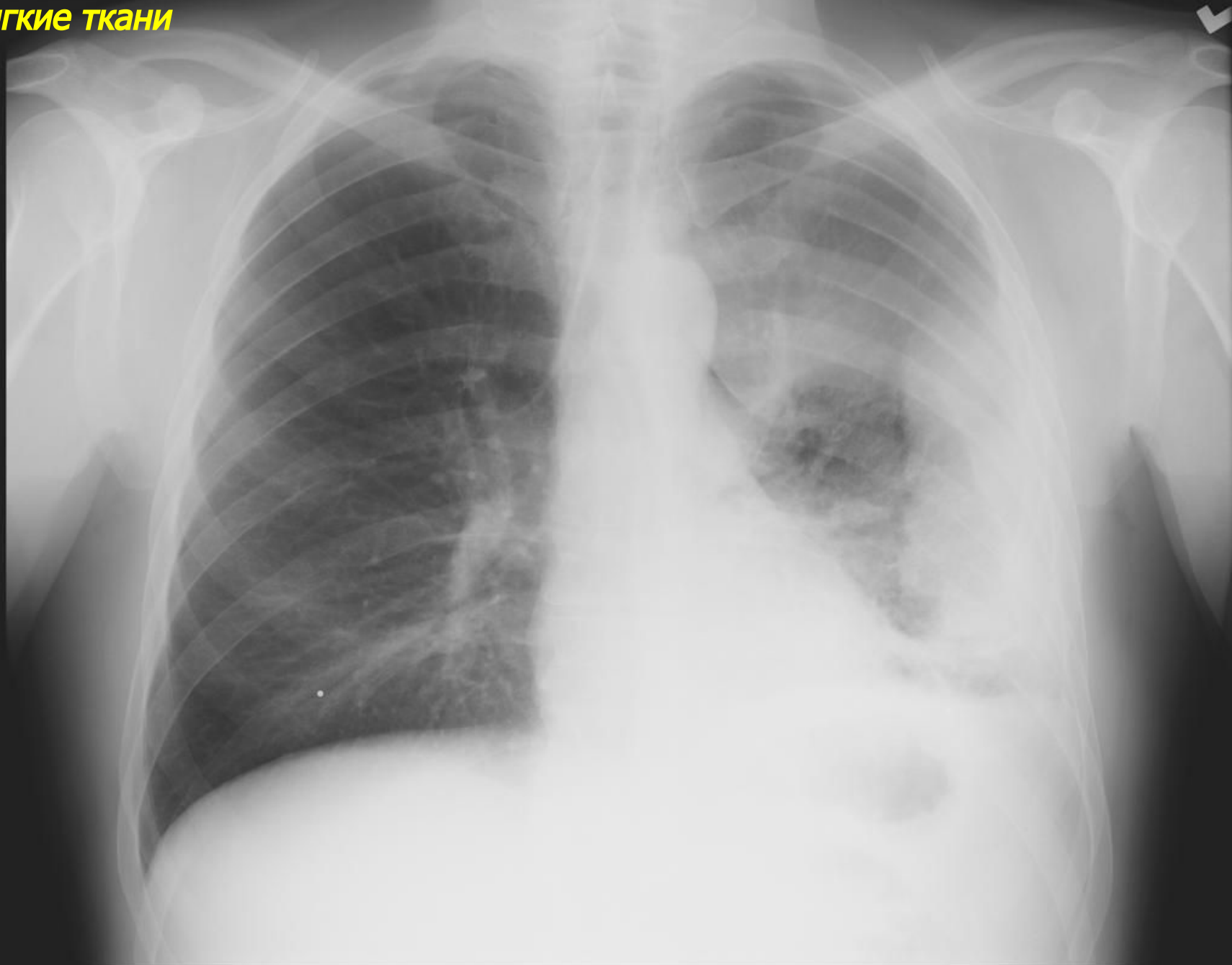


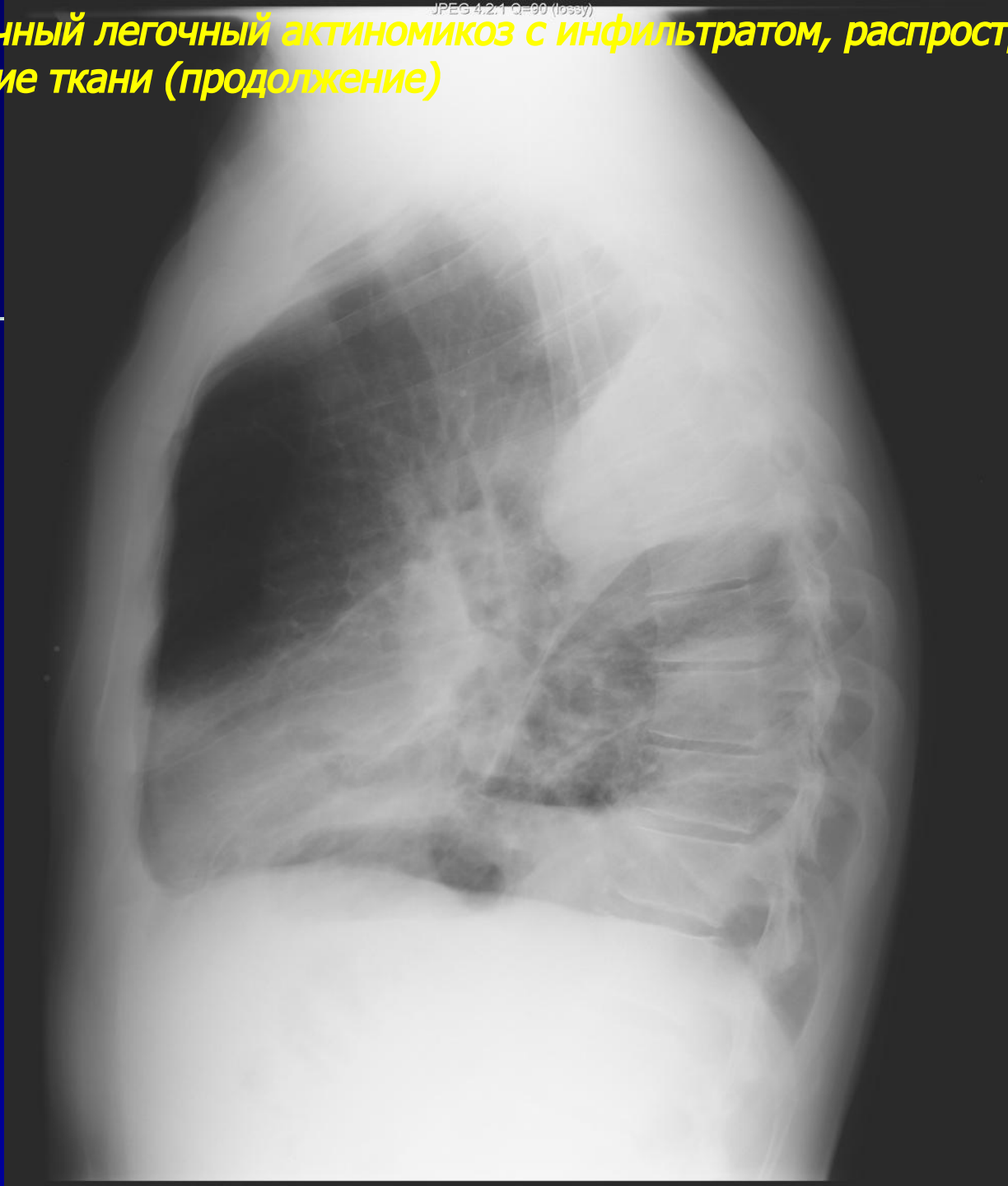
***Рентгенодиагностика  
грибковых и  
паразитарных  
заболеваний легких***

# *АКТИНОМИКОЗ ЛЕГКИХ*

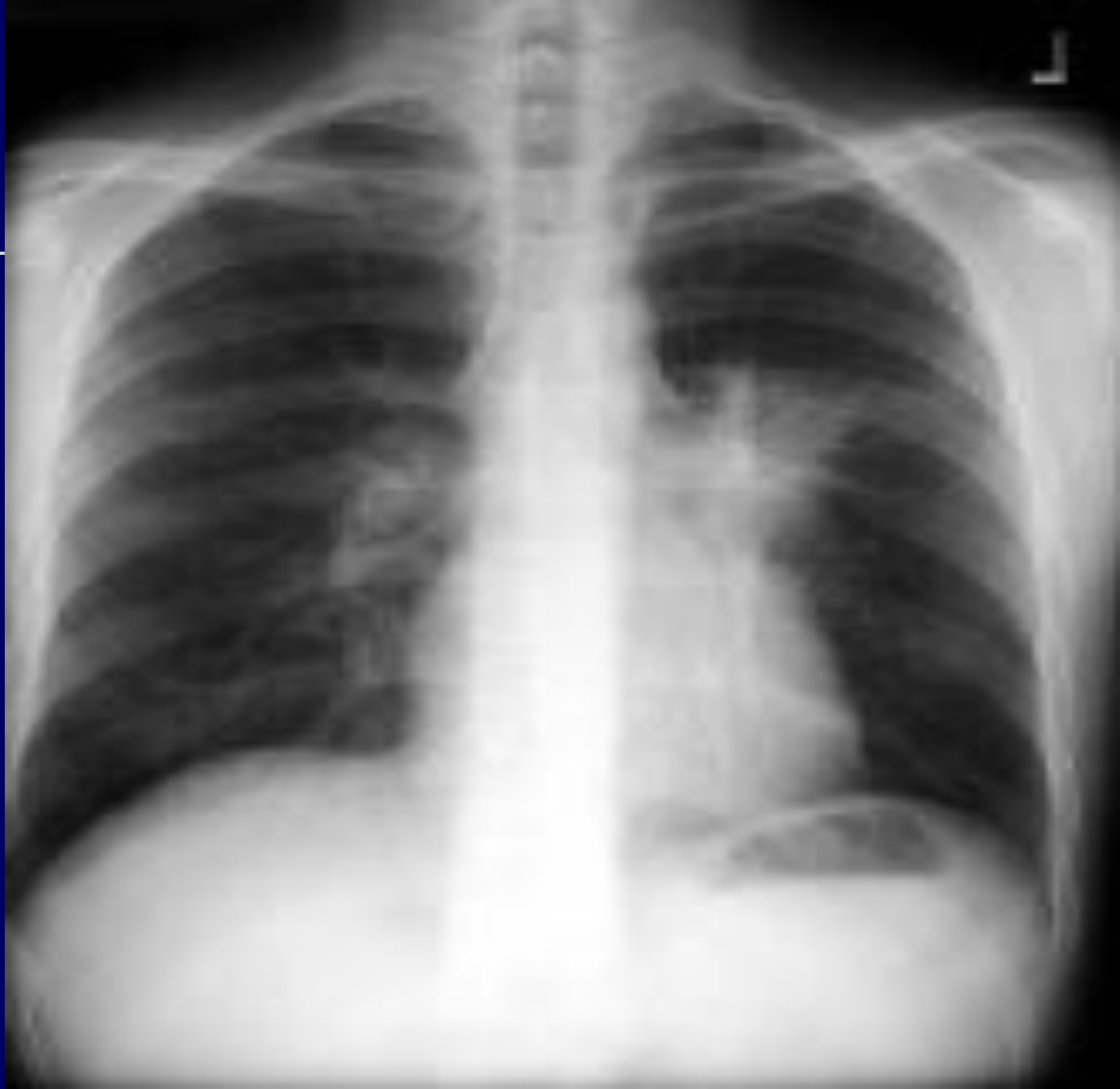**Первичный легочный актиномикоз с инфильтратом, распространением на плевру и в мягкие ткани**



**Первичный легочный актиномикоз с инфильтратом, распространением на плевру и в мягкие ткани (продолжение)**

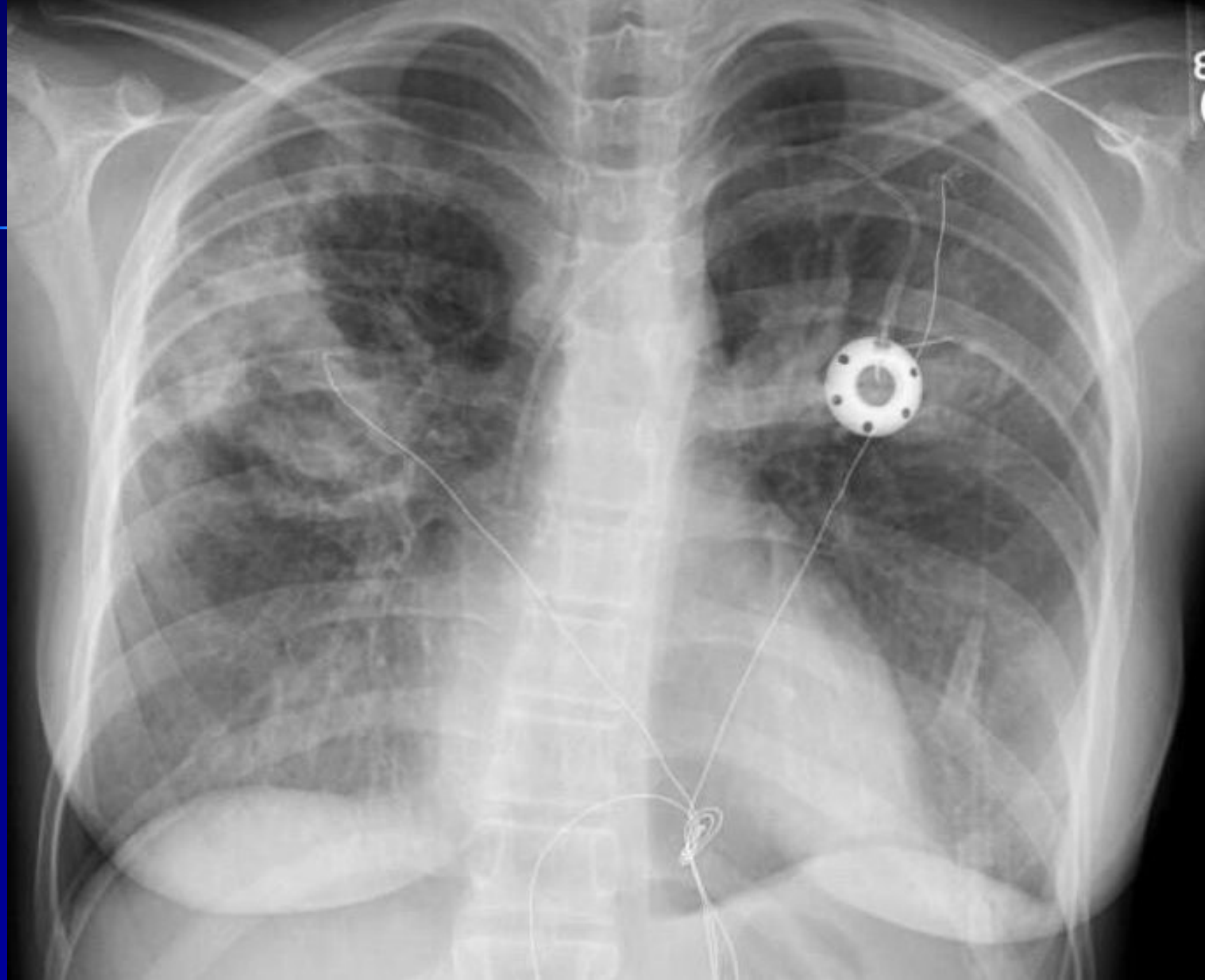

**Вторичный легочный актиномикоз слева – медиастинальная форма**

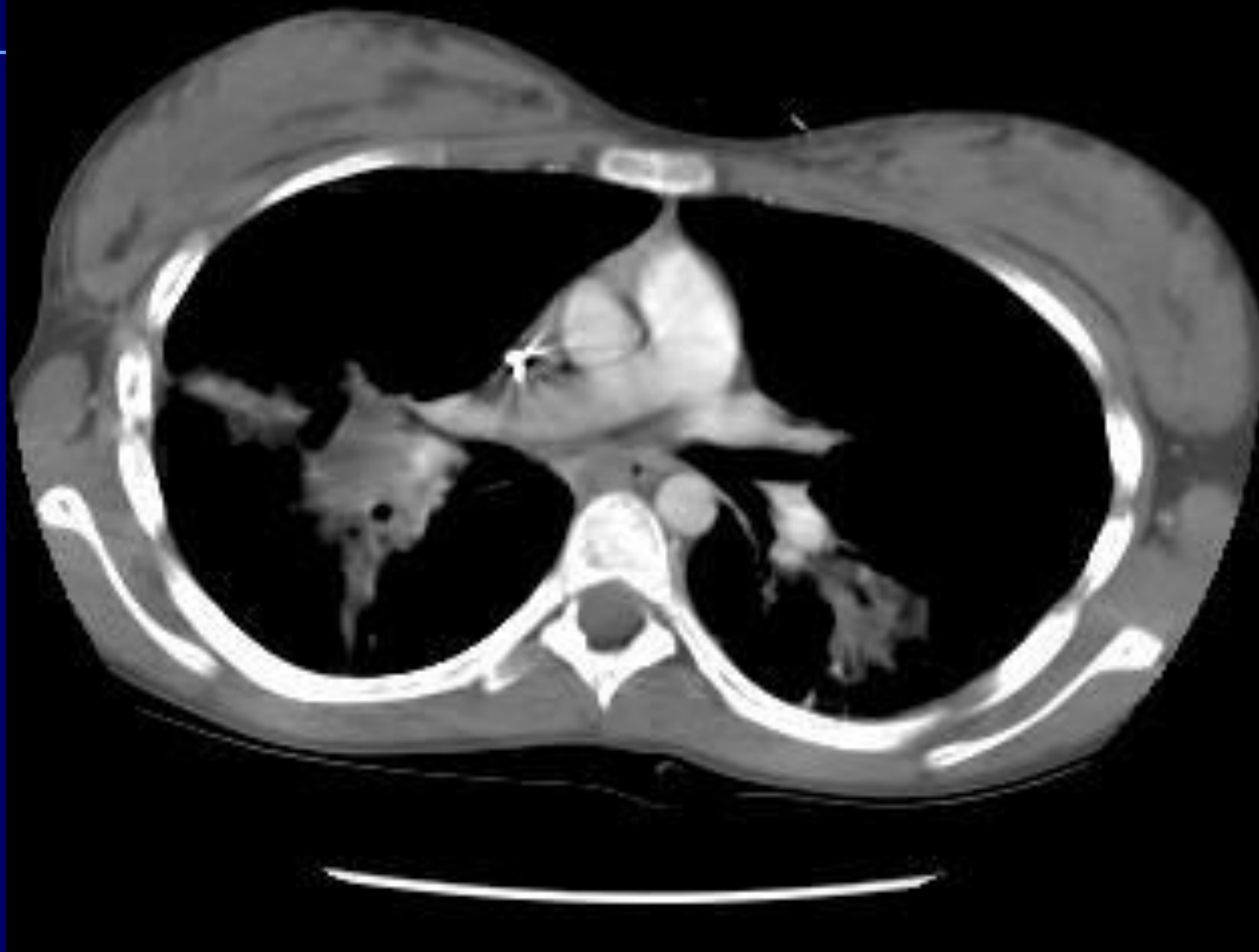


# Аспергиллез легких

**Первичный легочный аспергиллез – пневмоническая двусторонняя форма**

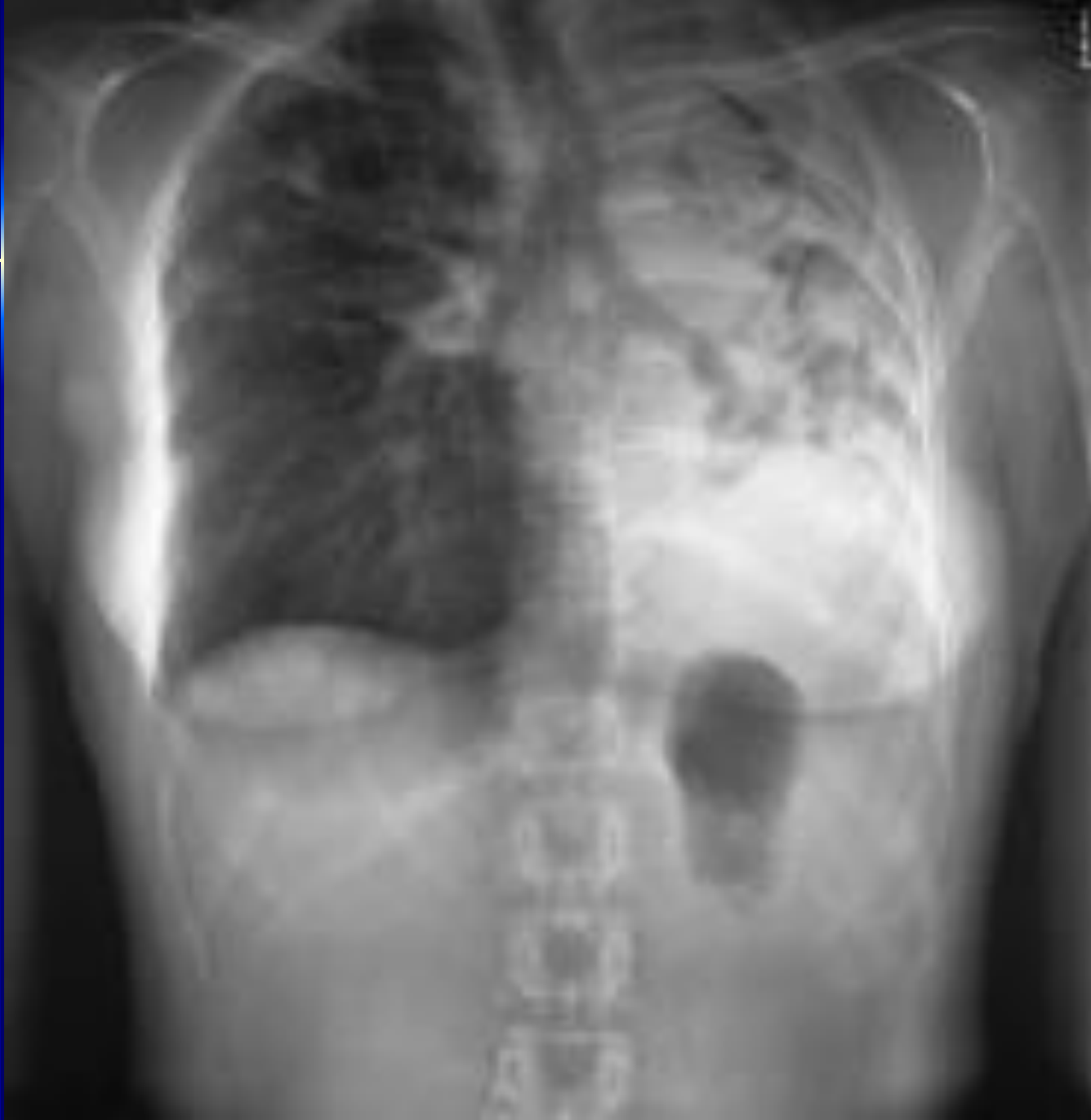

**Первичный легочный аспергиллез – пневмоническая двусторонняя форма (продолжение)**

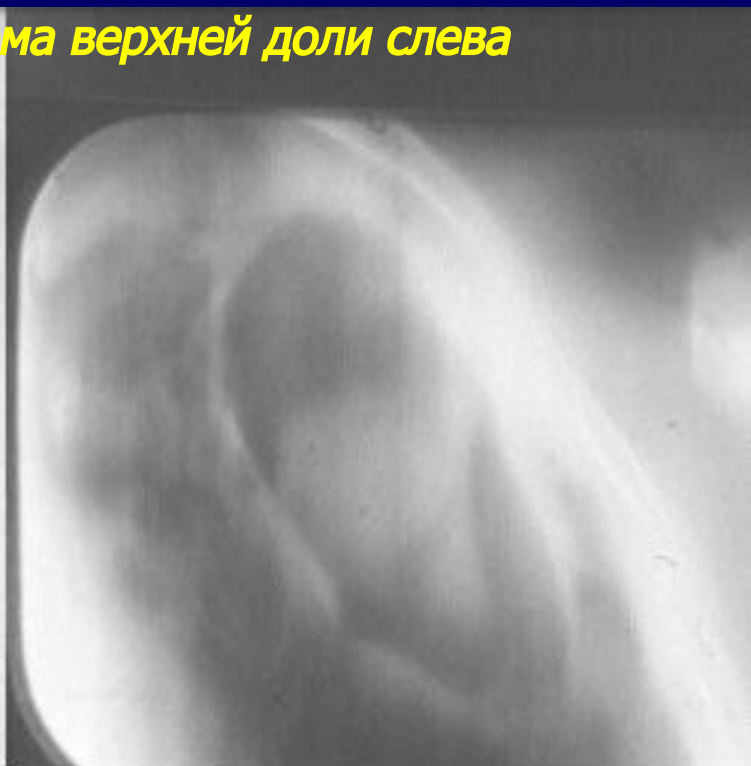
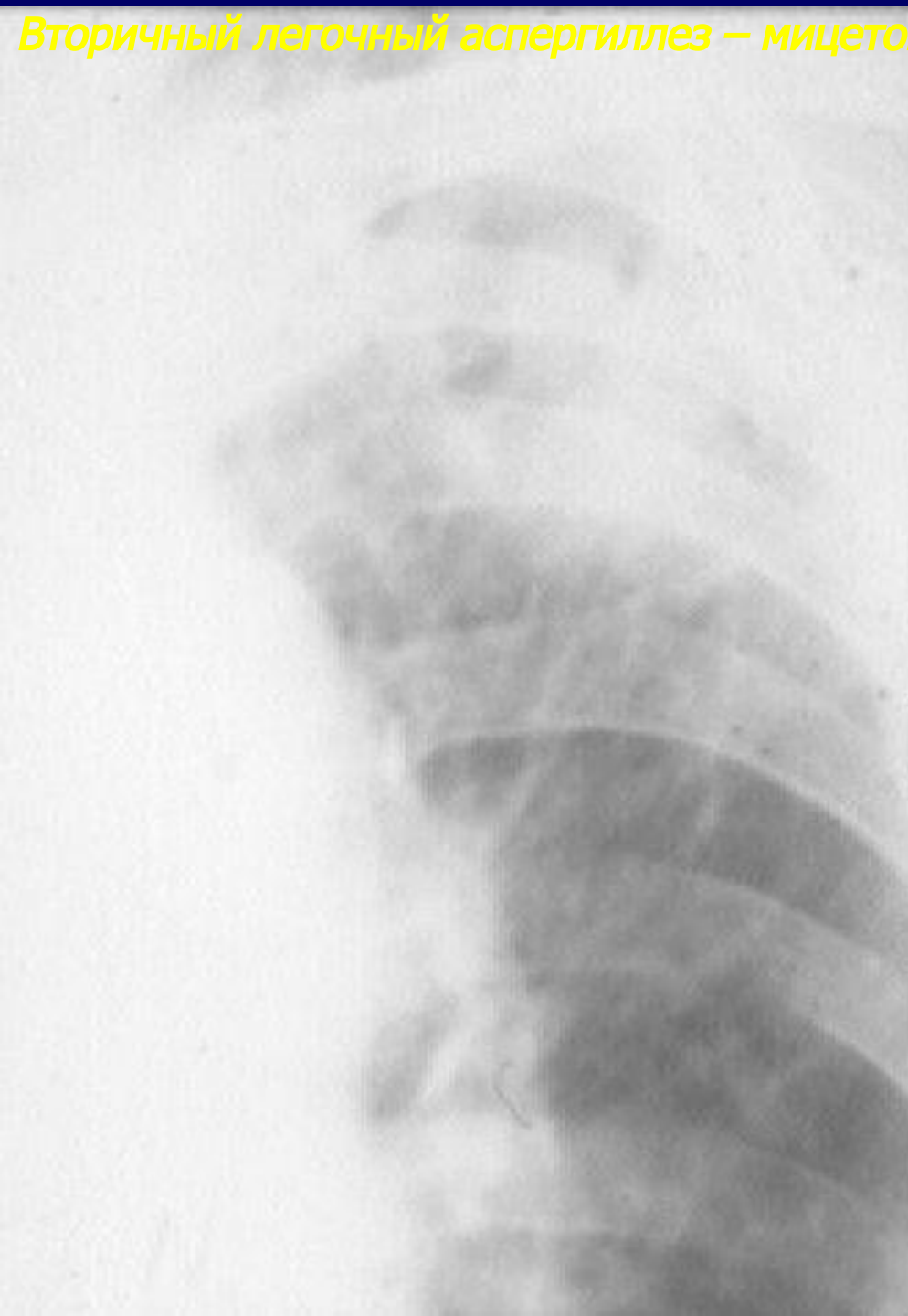


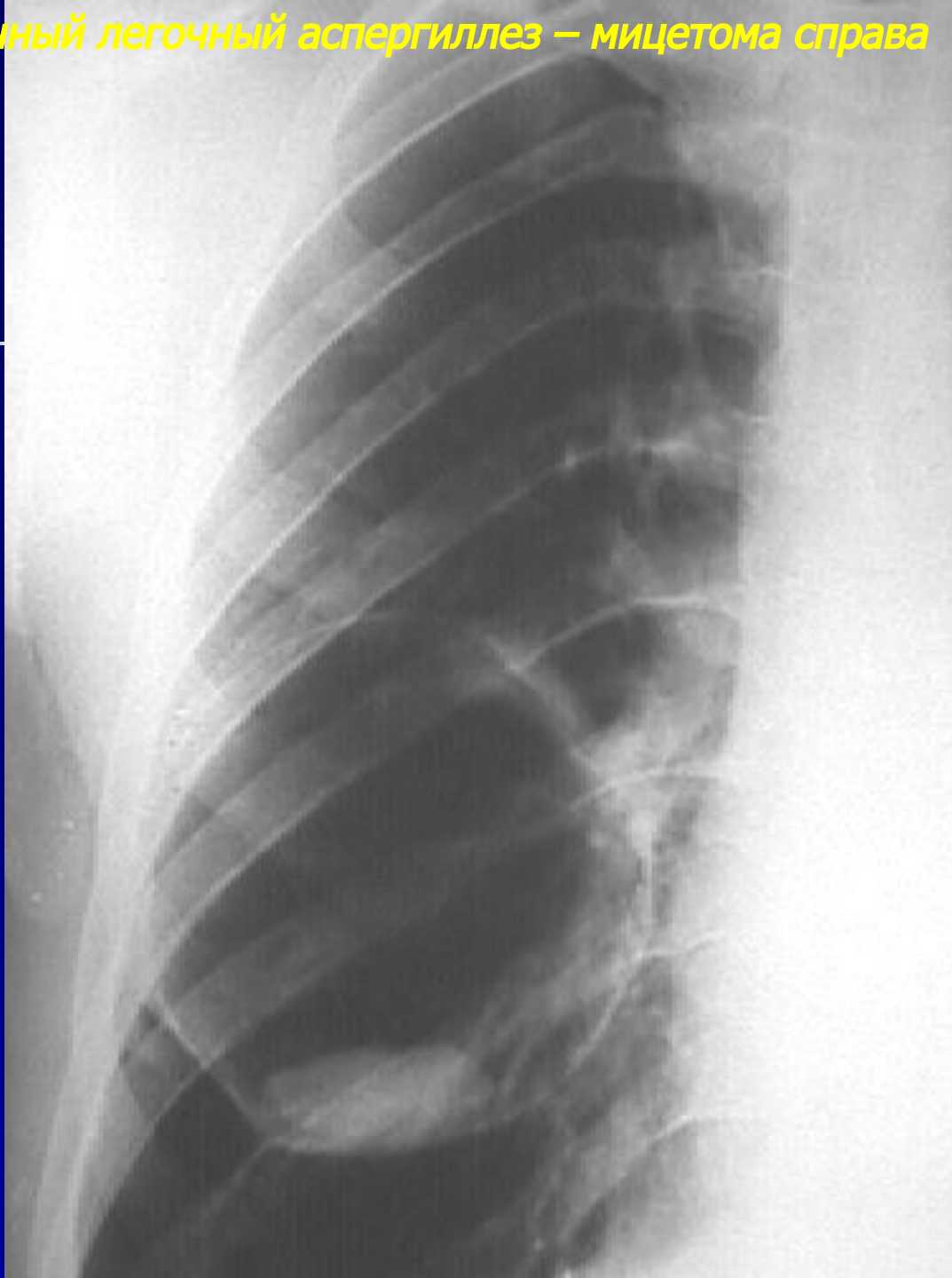
**Первичный легочный аспергиллез – ателектатическая форма**



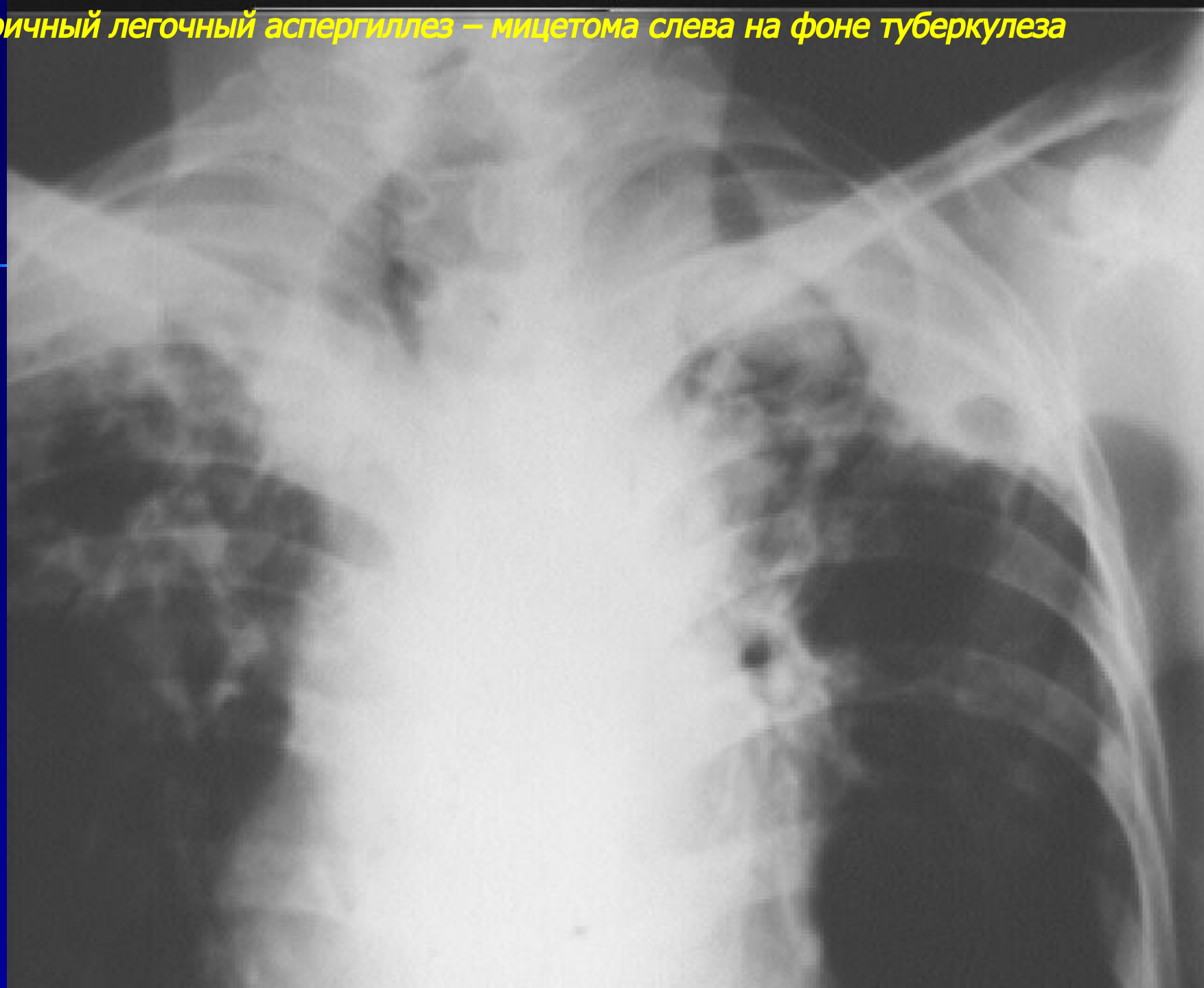
*Вторичный легочный аспергиллез – мицетома верхней доли слева*



*Вторичный легочный аспергиллез – мицетома справа*

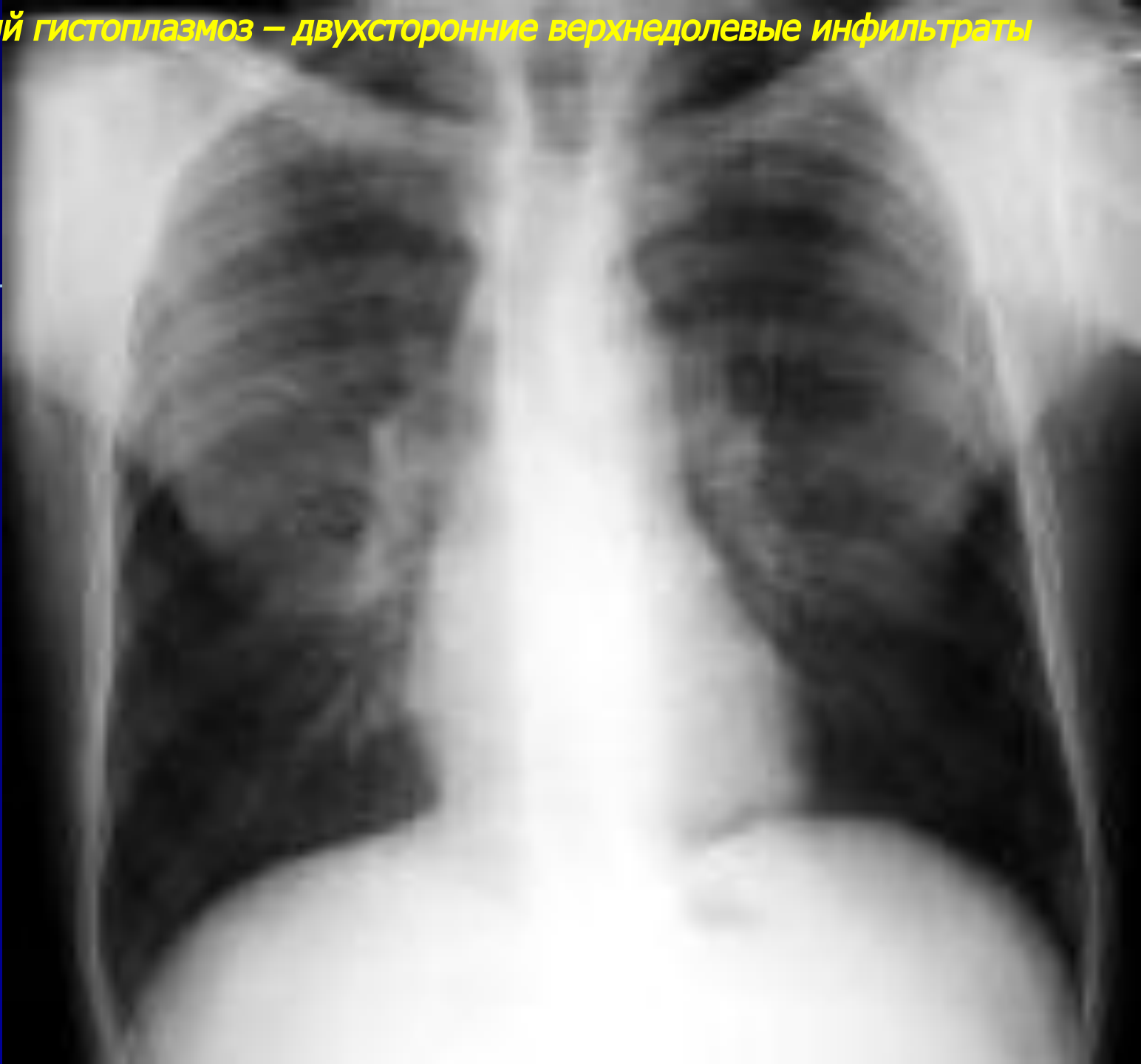


*Вторичный легочный аспергиллез – мицетома слева на фоне туберкулеза*

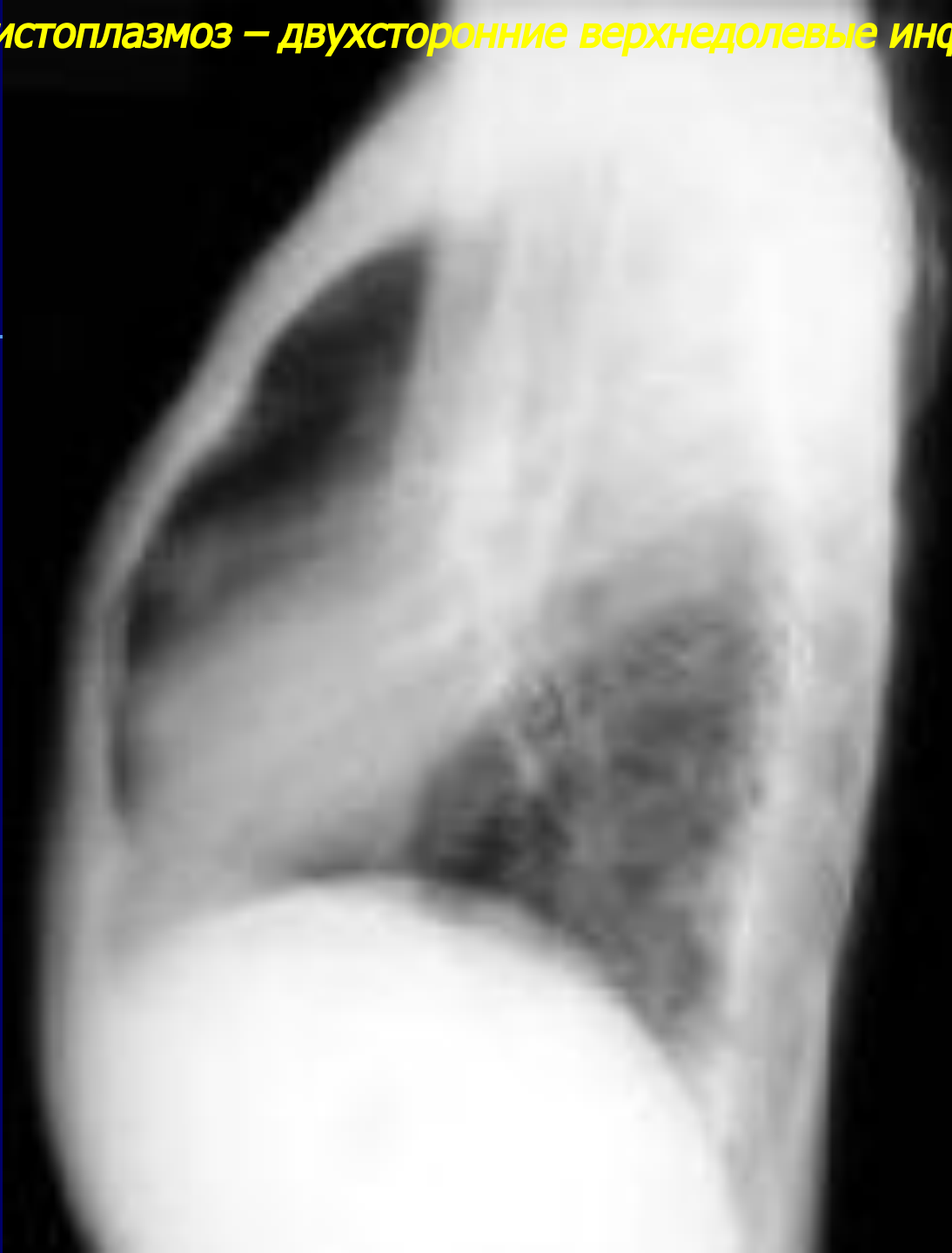

# *Гистоплазмоз легких*

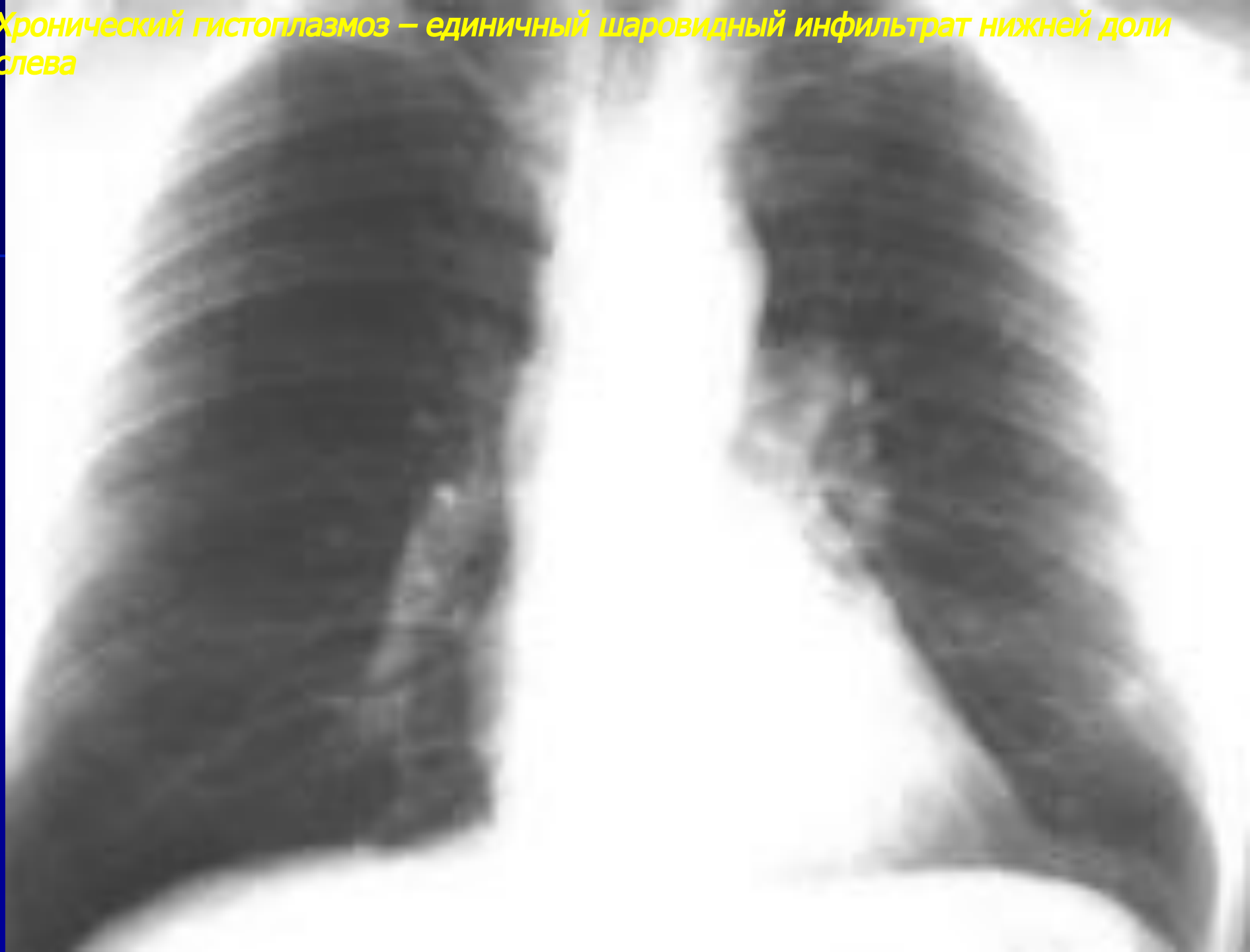**Острый гистоплазмоз – двухсторонние верхнедолевые инфильтраты**



**Острый гистоплазмоз – двухсторонние верхнедолевые инфильтраты (продолжение)**

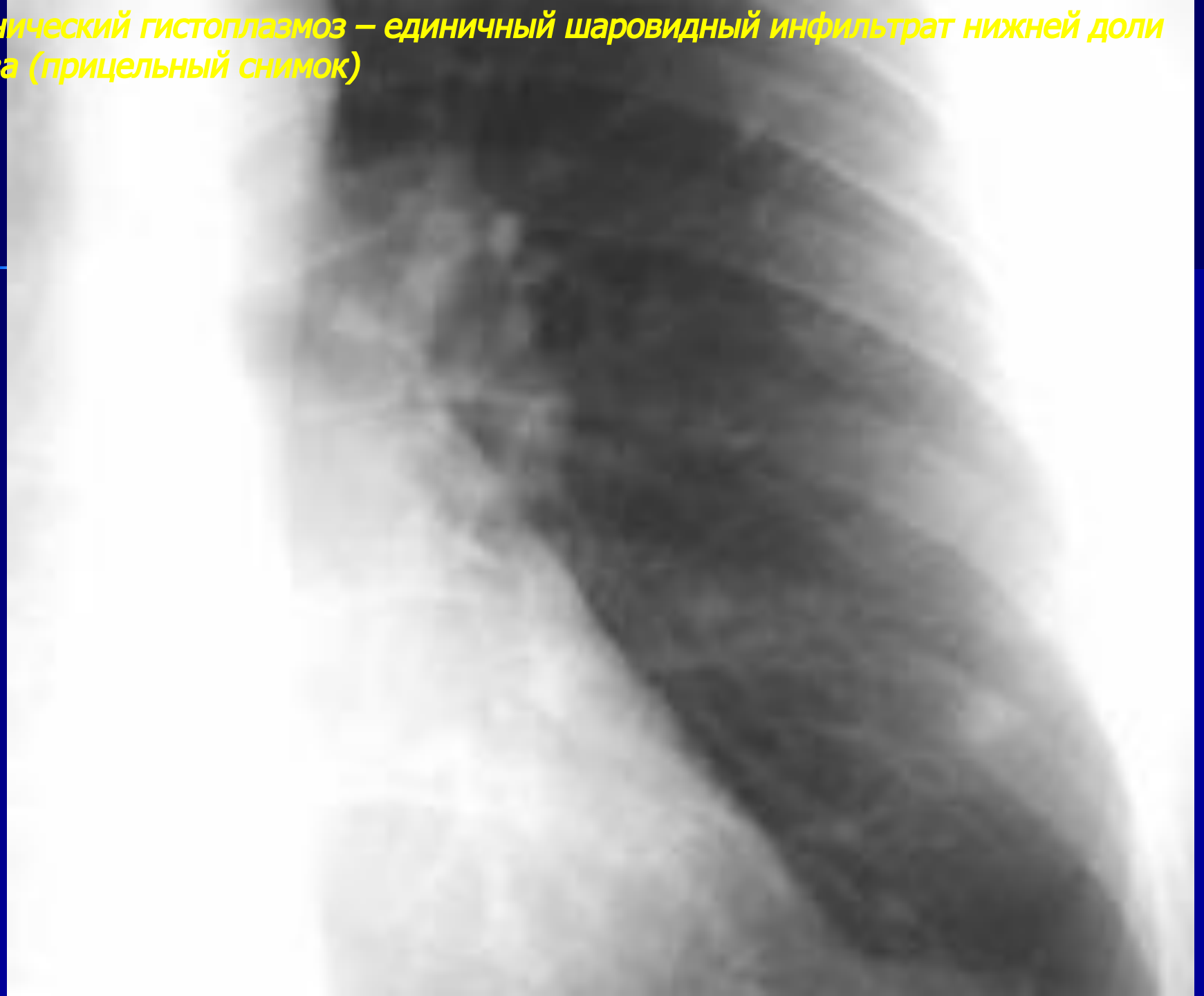

**Хронический гистоплазмоз – единичный шаровидный инфильтрат нижней доли слева**



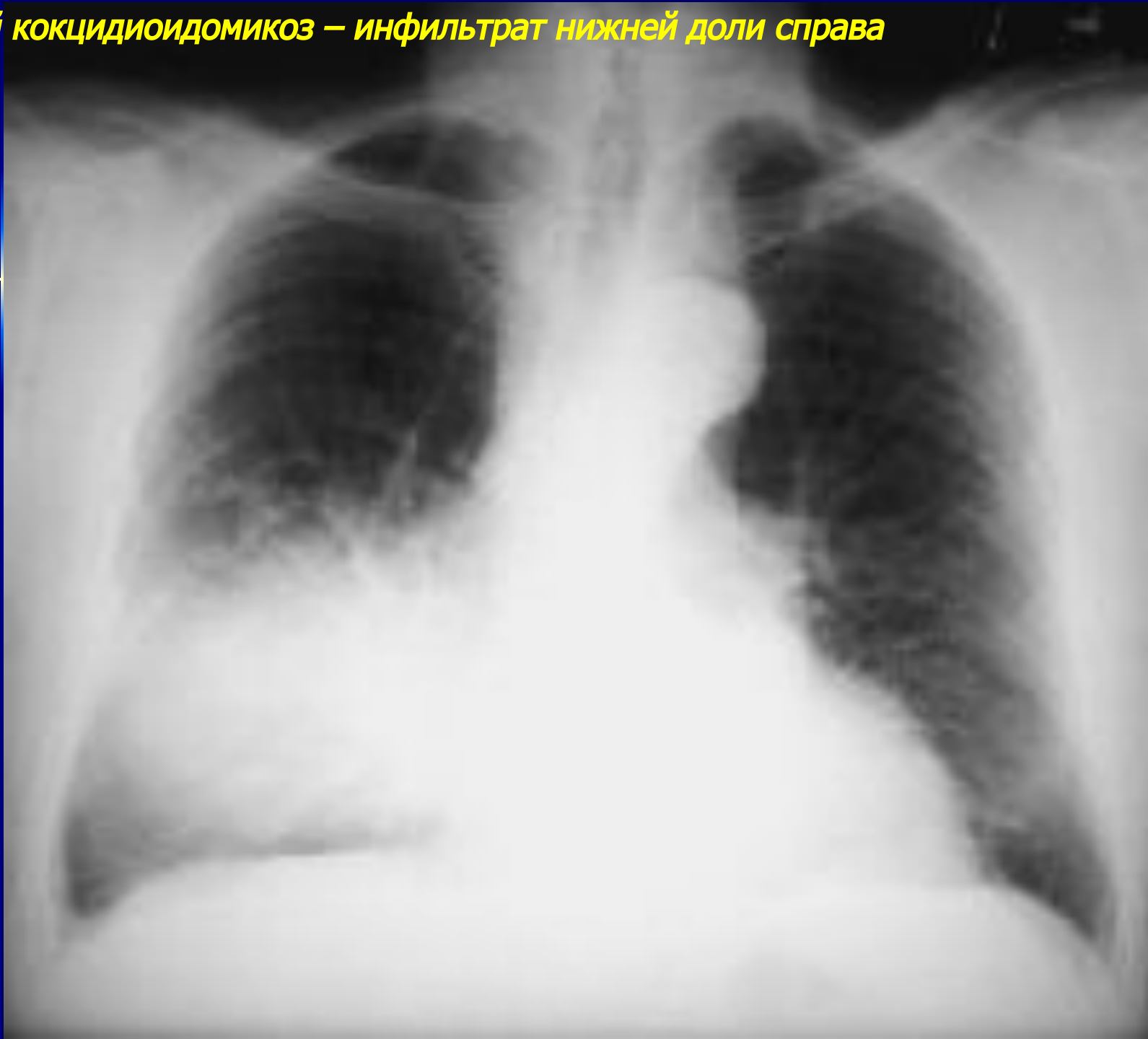

**Хронический гистоплазмоз – единственный шаровидный инфильтрат нижней доли слева (прицельный снимок)**

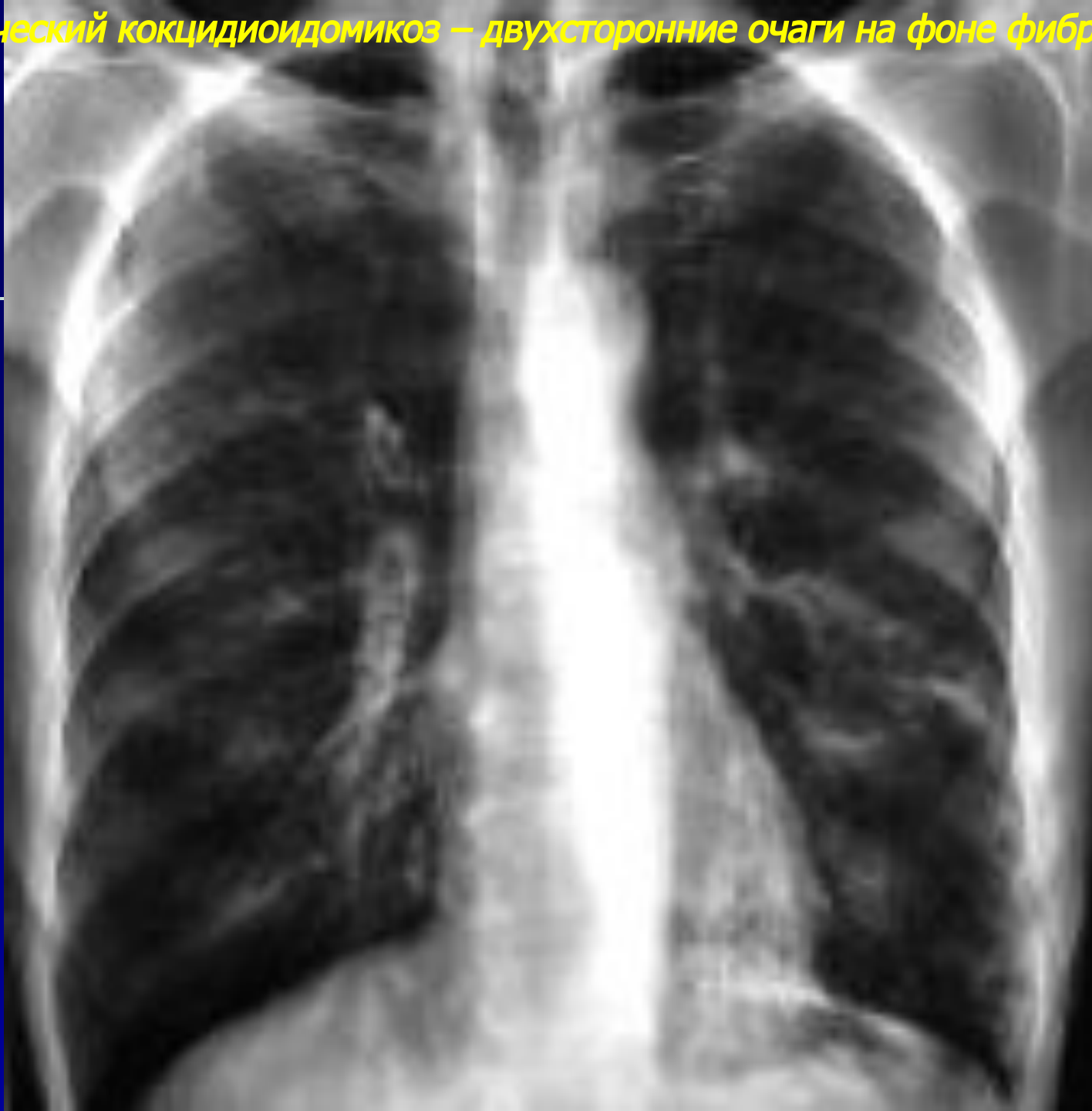

# *Кокцидиомикоз легких*

**Острый кокцидиоидомикоз – инфильтрат нижней доли справа**

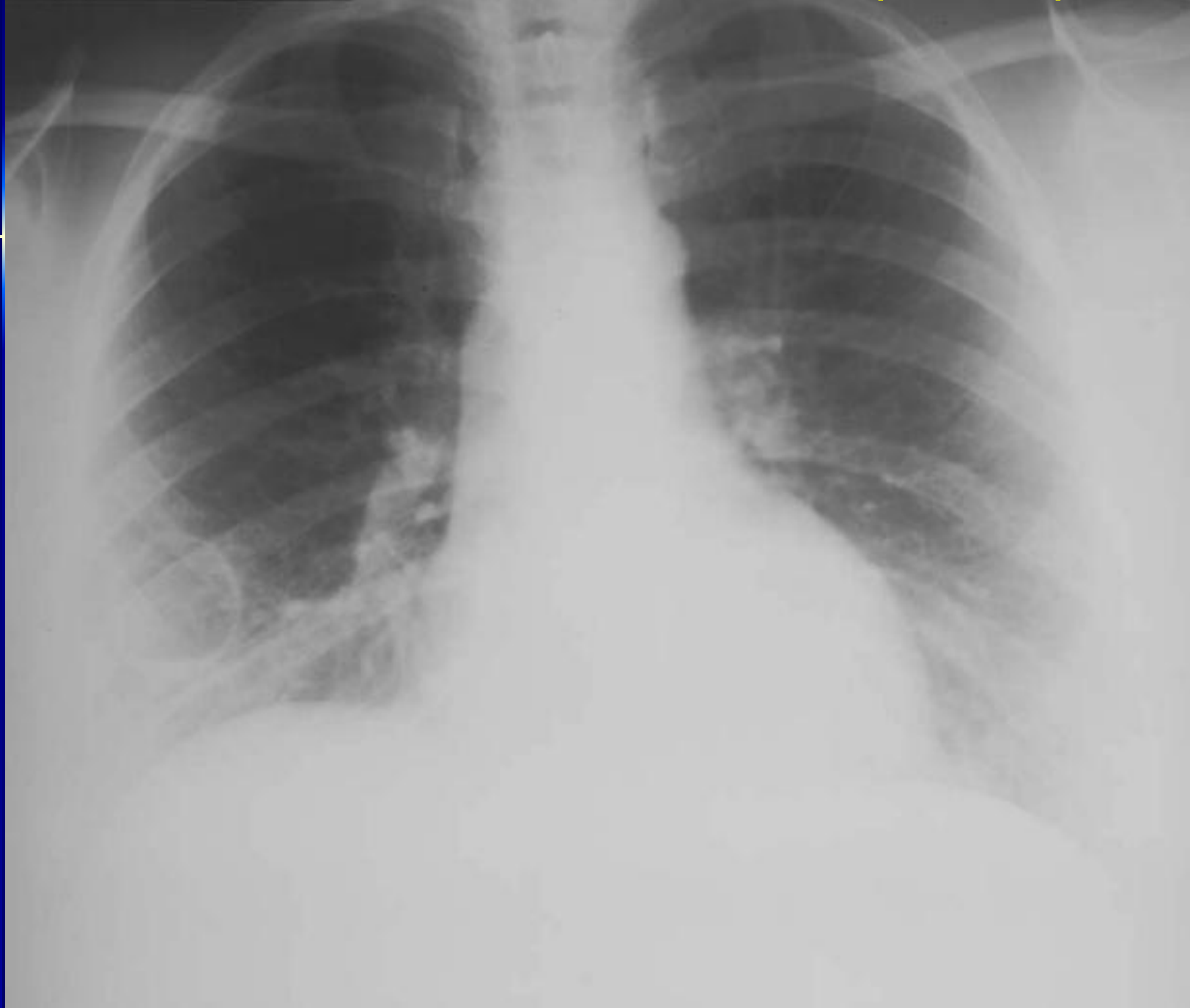

**Хронический кокцидиоидомикоз – двухсторонние очаги на фоне фиброза**

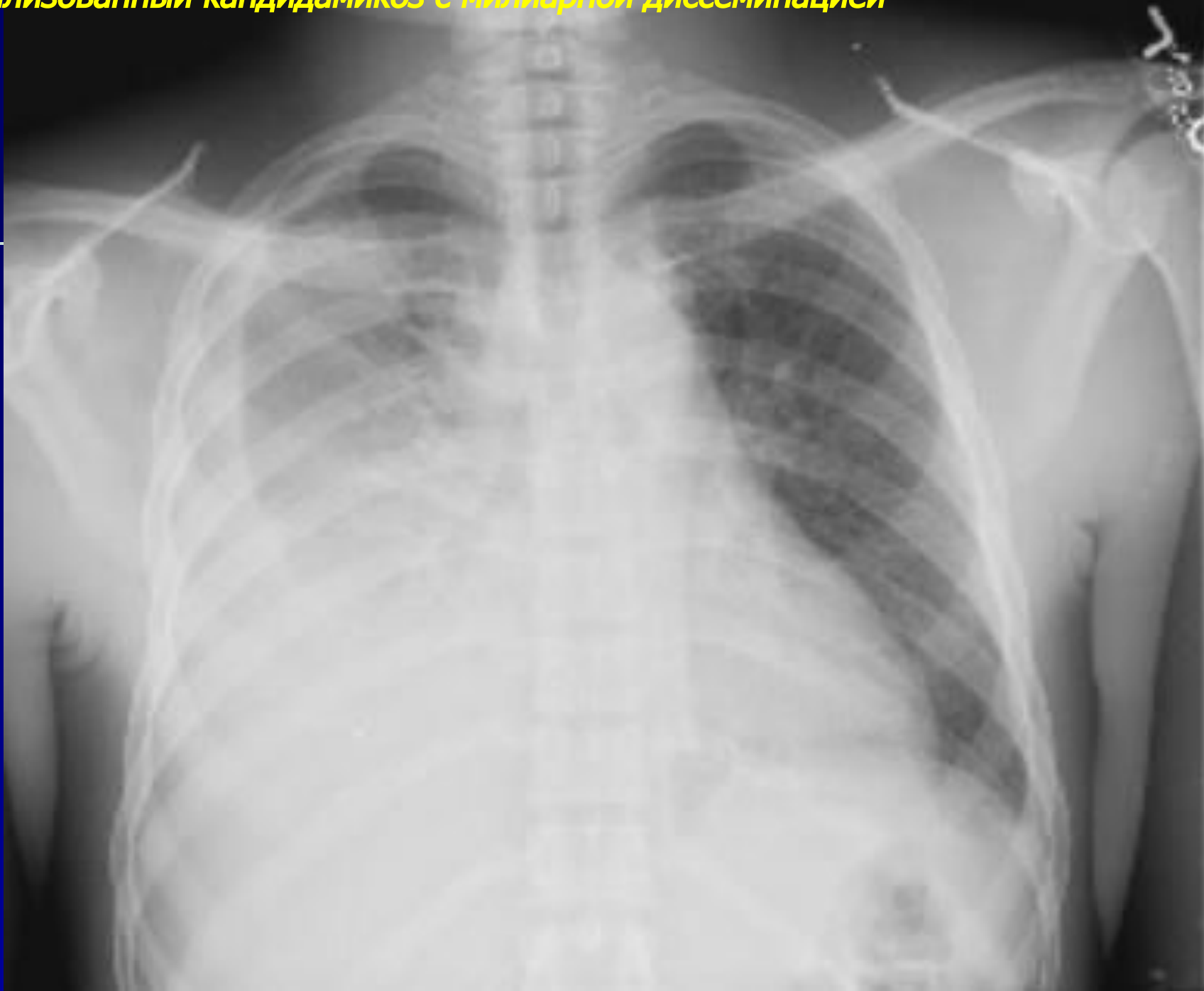

# *Кандидамикоз легких*

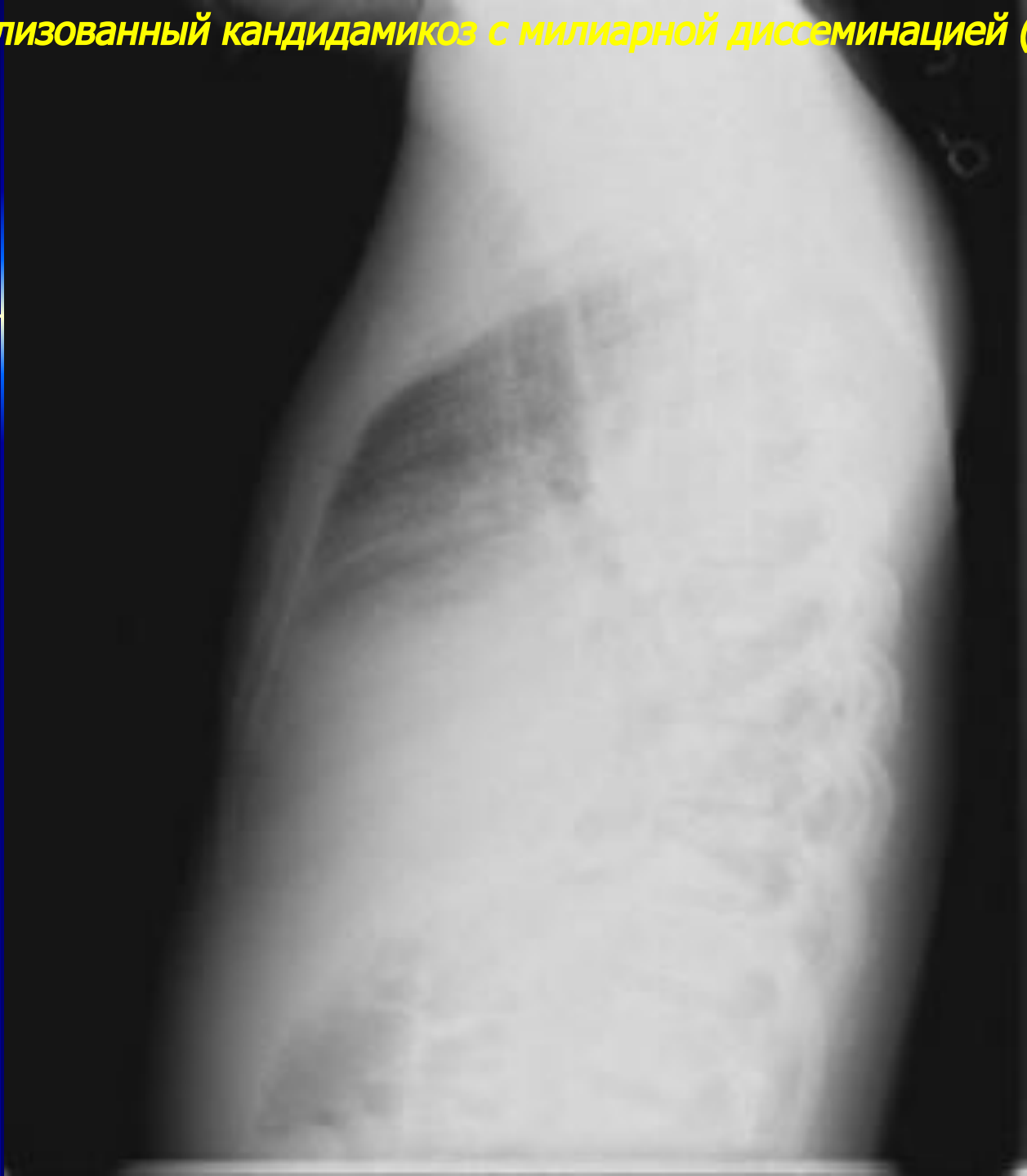
**Хронический кандидоз обеих нижних долей с полостью распада справа**



*Генерализованный кандидоз с милиарной диссеминацией*



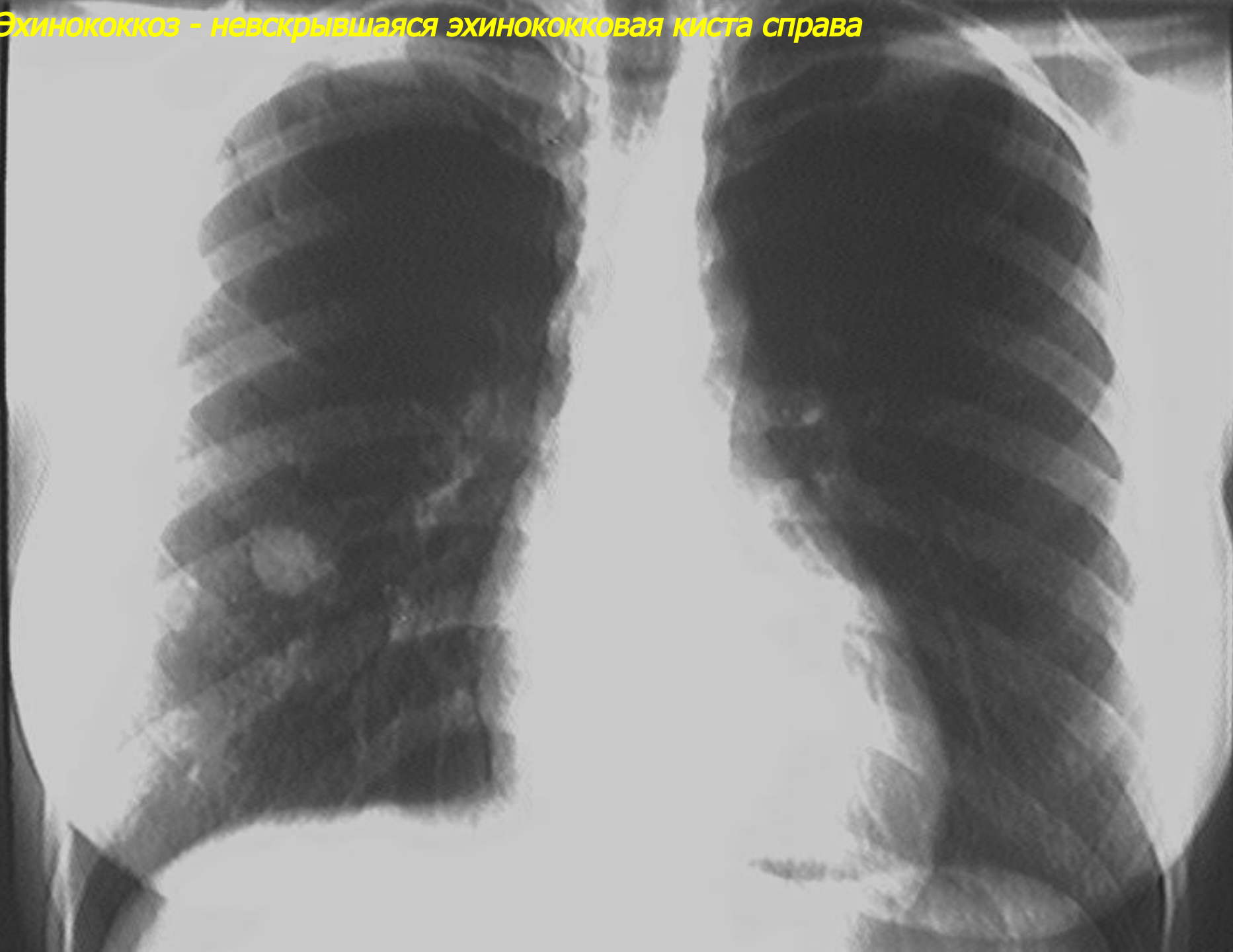
*Генерализованный кандидоз с милиарной диссеминацией (продолжение)*



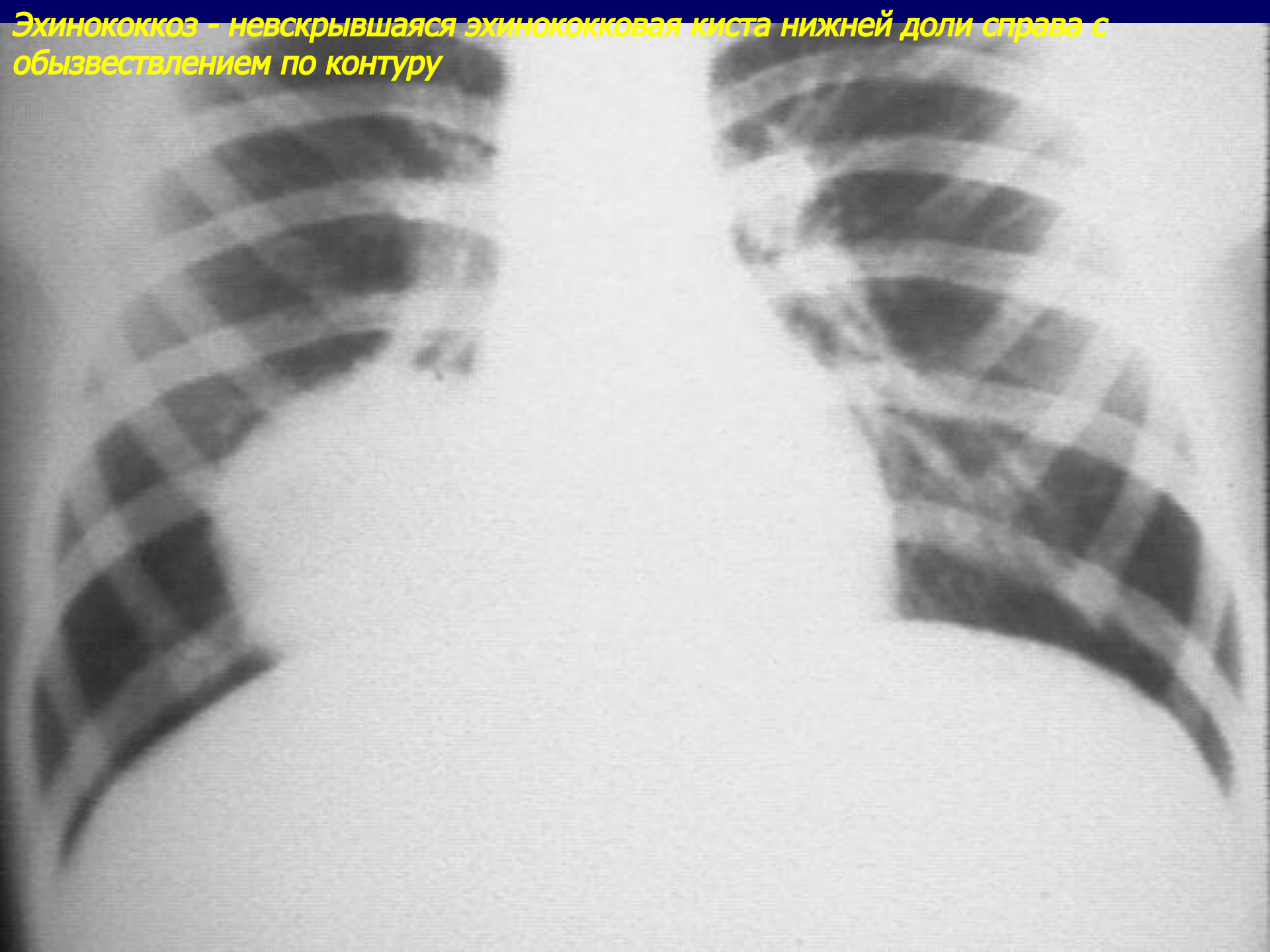


**ЭХИНОКОККОЗ ЛЕГКИХ**

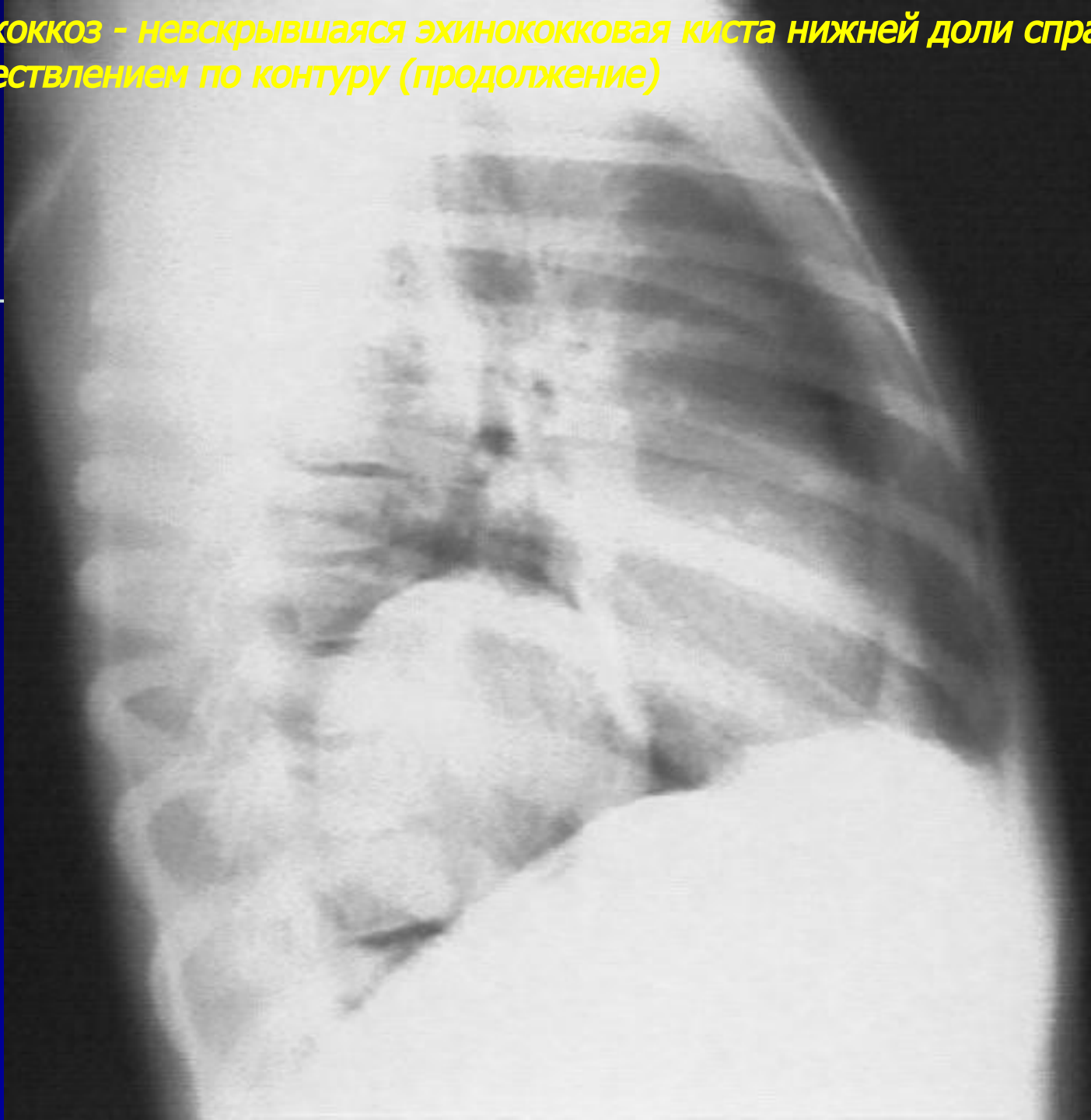**Эхинококкоз - невокрывшаяся эхинококковая киста справа**



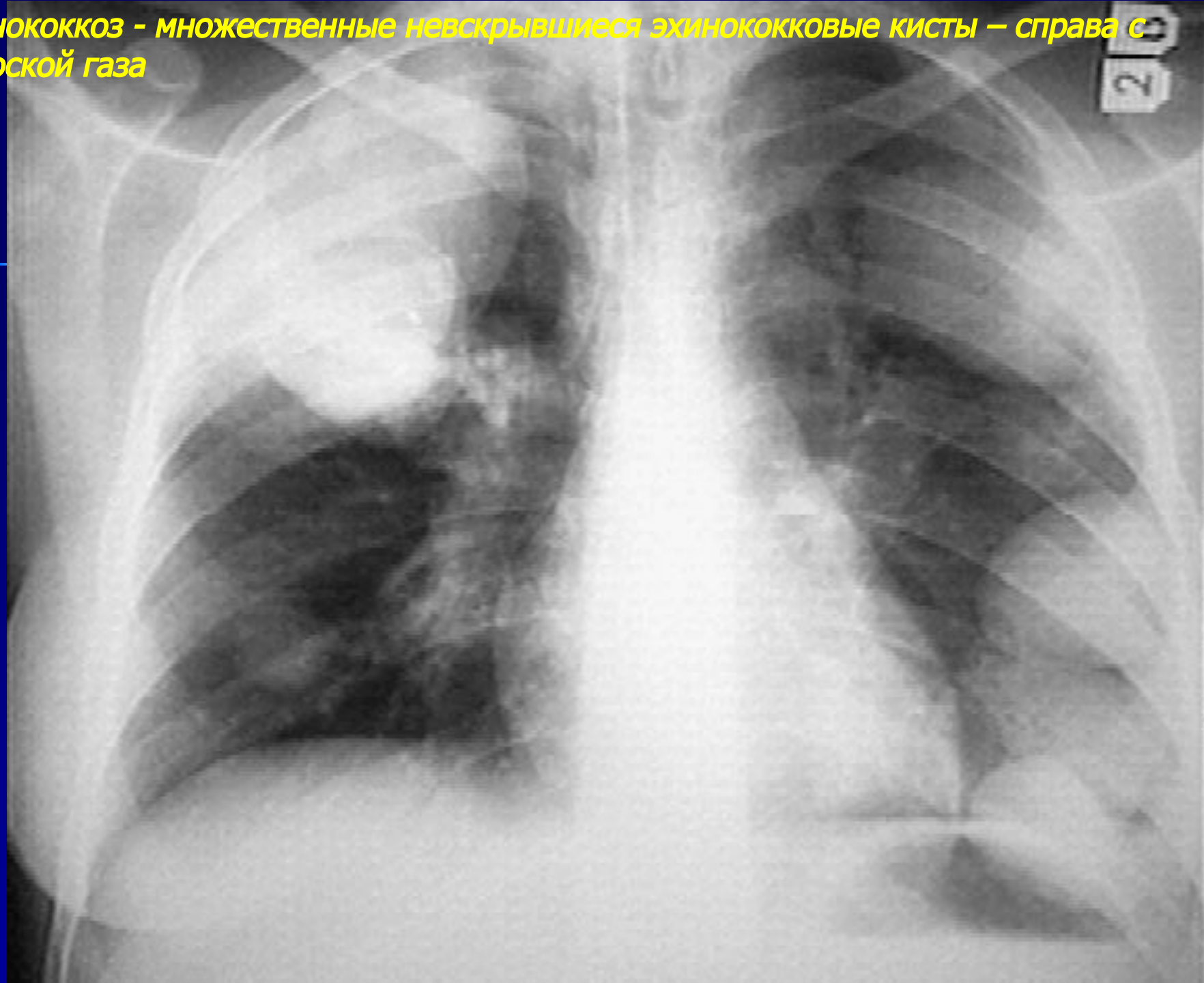
**Эхинококкоз – невскрывшаяся эхинококковая киста нижней доли справа с обызвествлением по контуру**



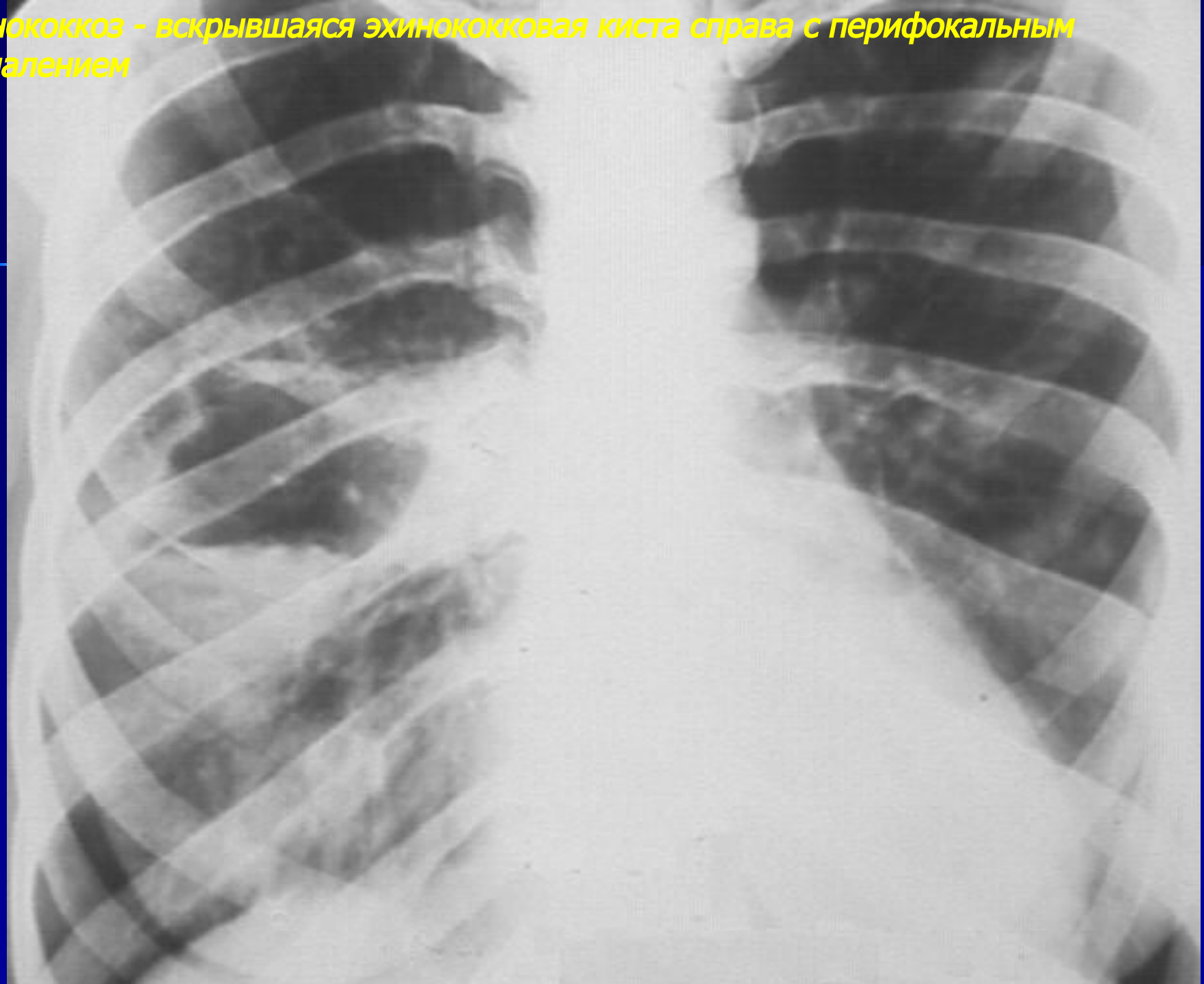
**Эхинококкоз - невскрывающаяся эхинококковая киста нижней доли справа с обызвествлением по контуру (продолжение)**



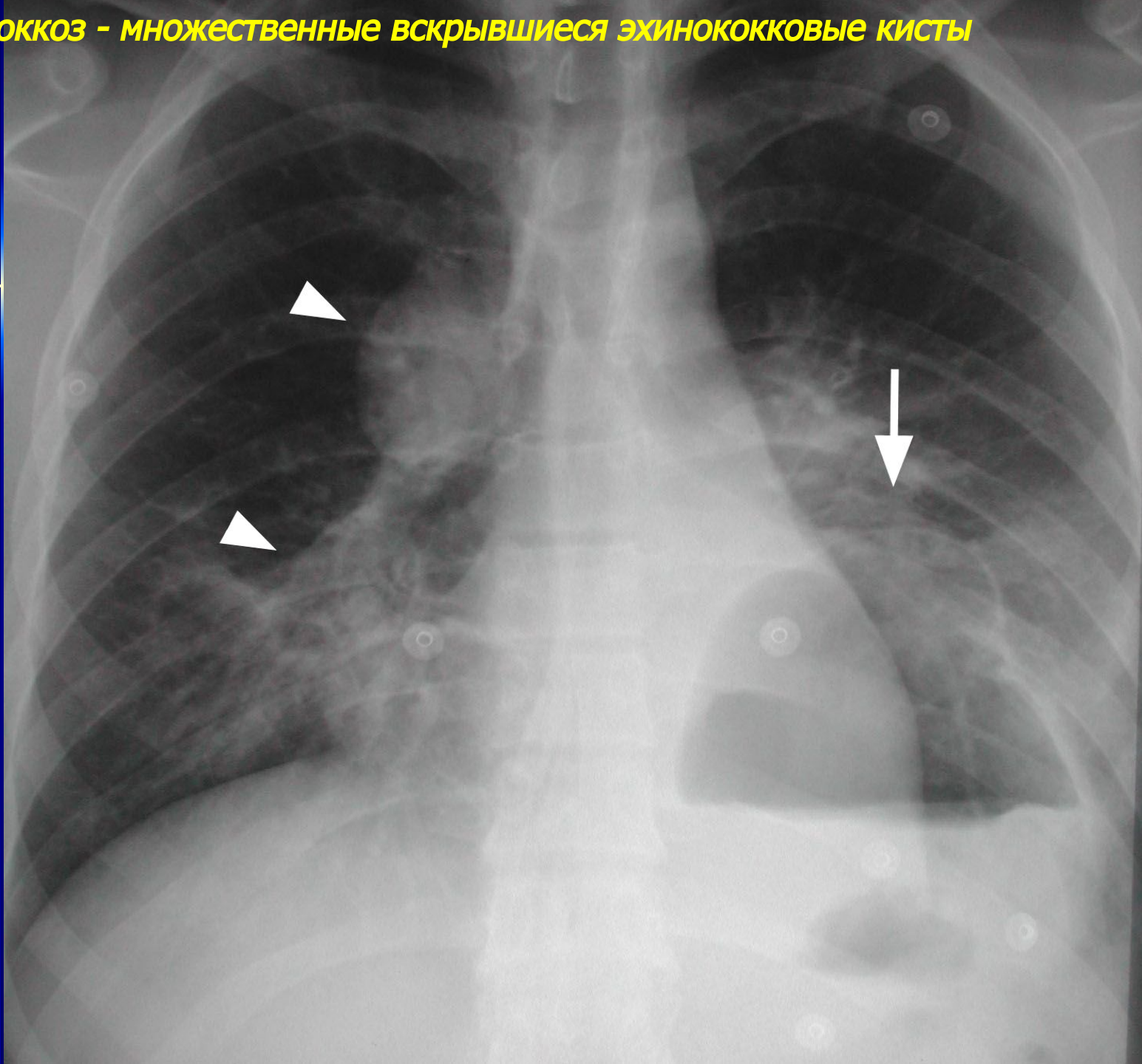
Эхинококкоз - множественные невскрывшиеся эхинококковые кисты — справа с полоской газа



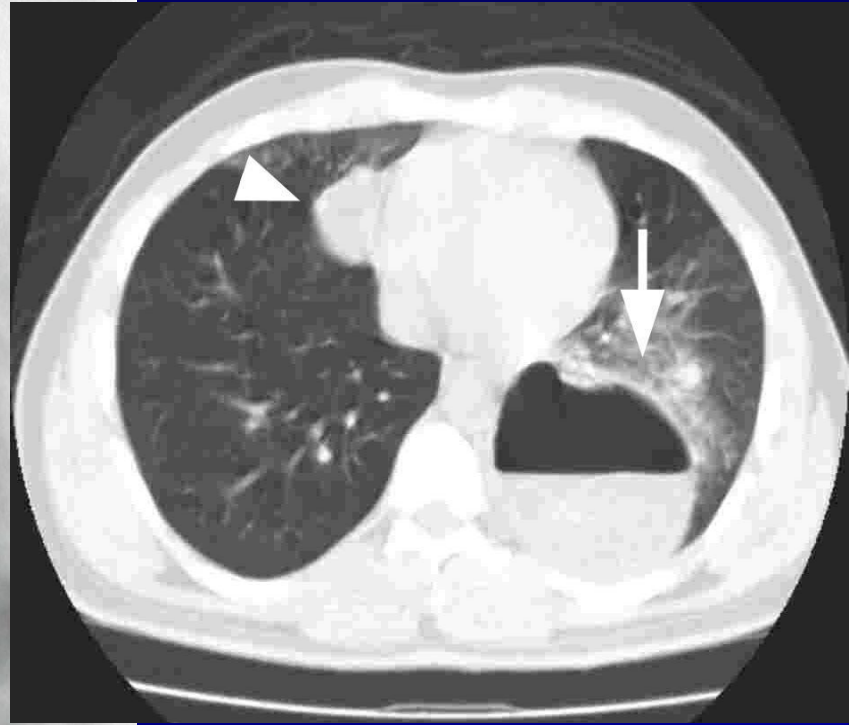
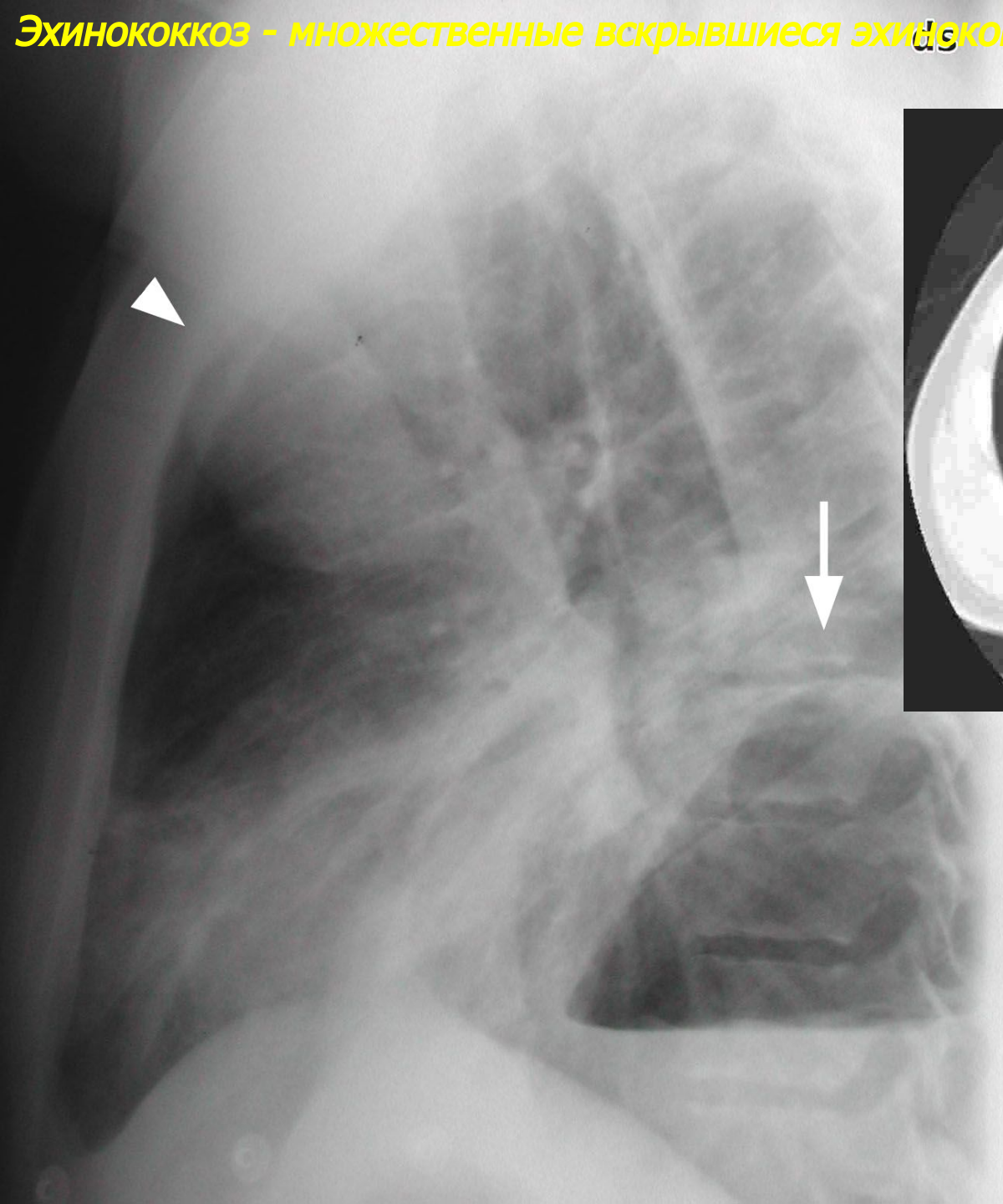
**Эхинококкоз - вскрывшаяся эхинококковая киста справа с перифокальным воспалением**



**Эхинококкоз - множественные вскрывшиеся эхинококковые кисты**

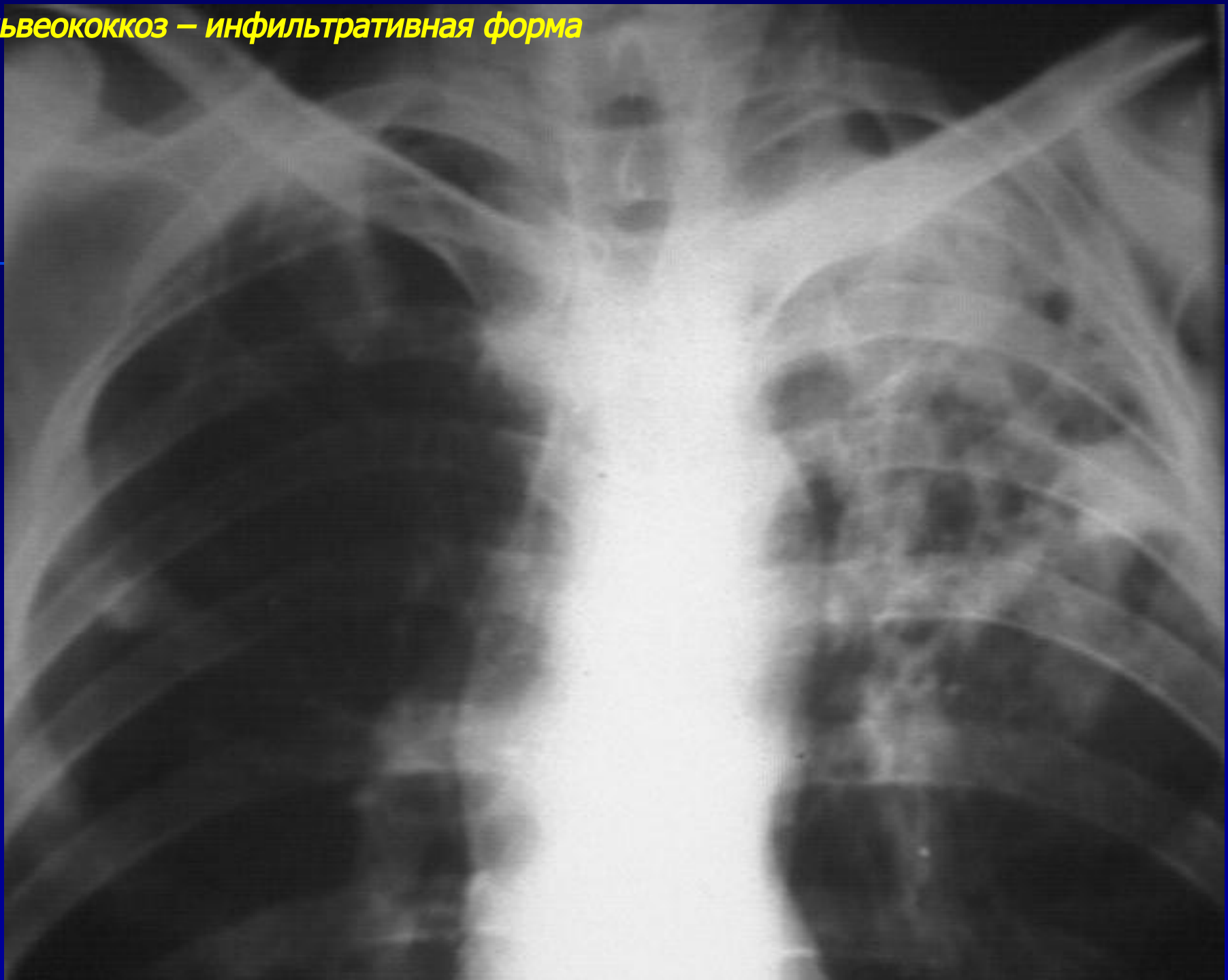


**Эхинококкоз - множественные вскрывшиеся эхинококковые кисты (продолжение)**

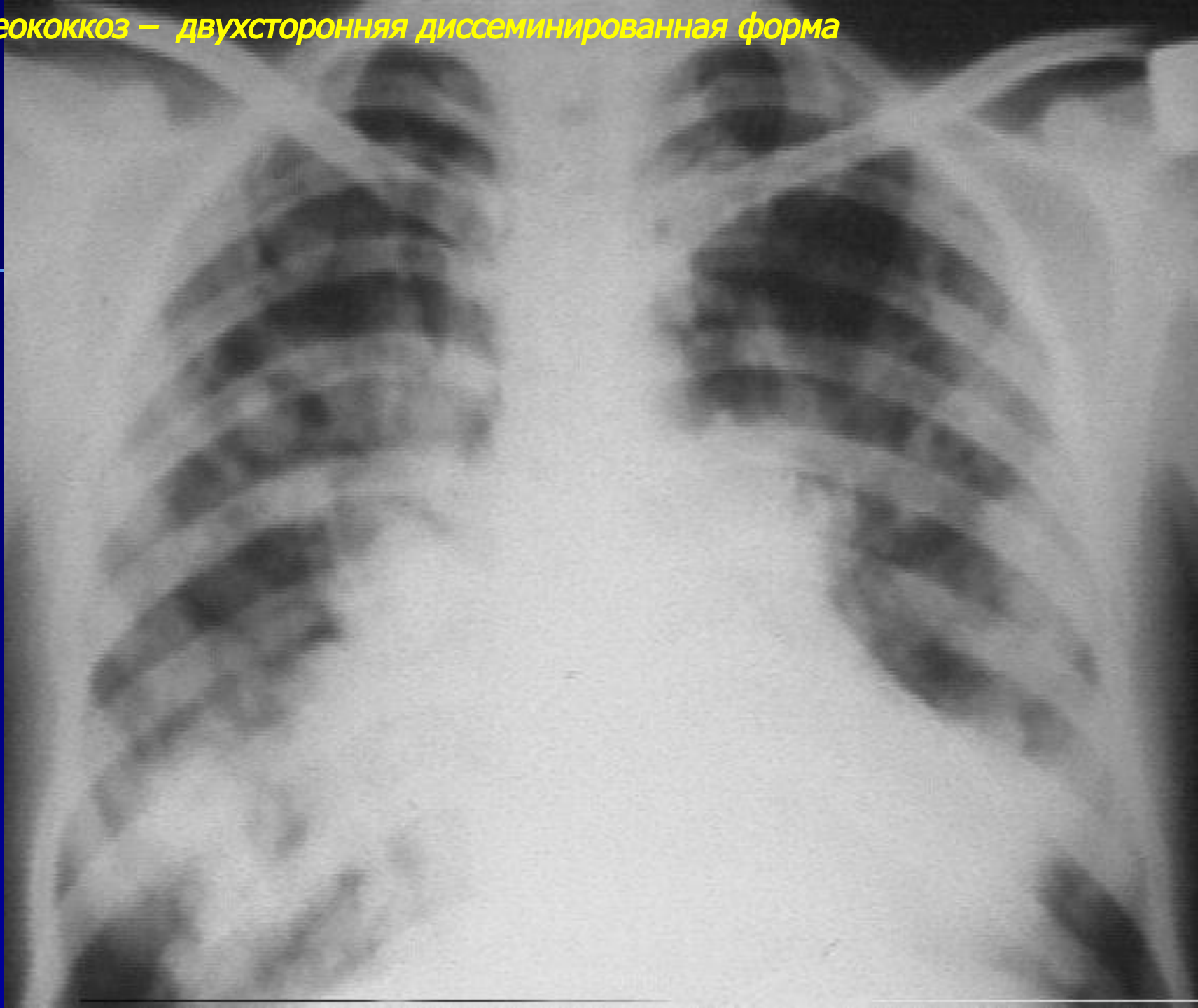




**Альвеококкоз – инфильтративная форма**

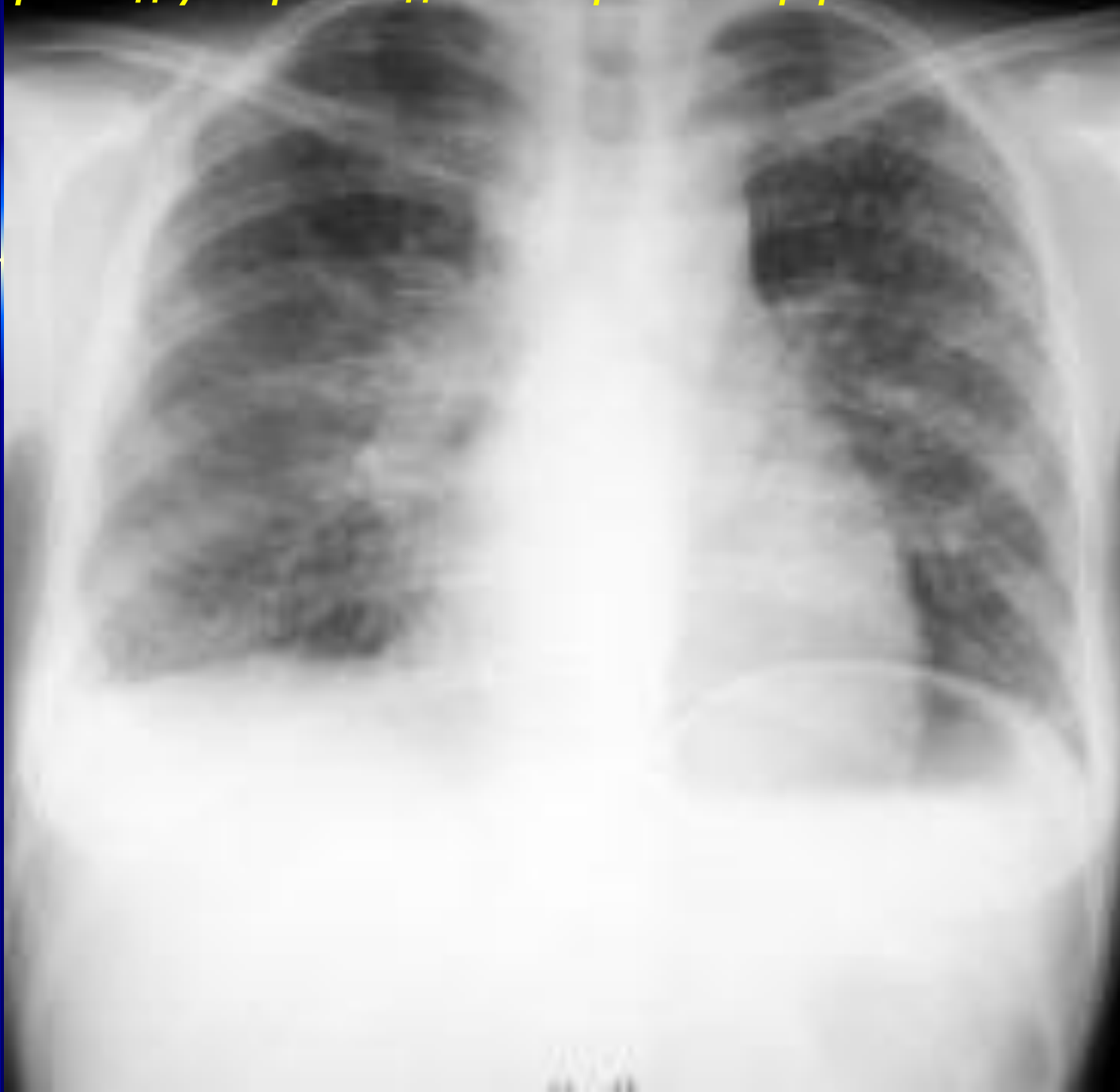

**Альвеококкоз — двухсторонняя диссеминированная форма**



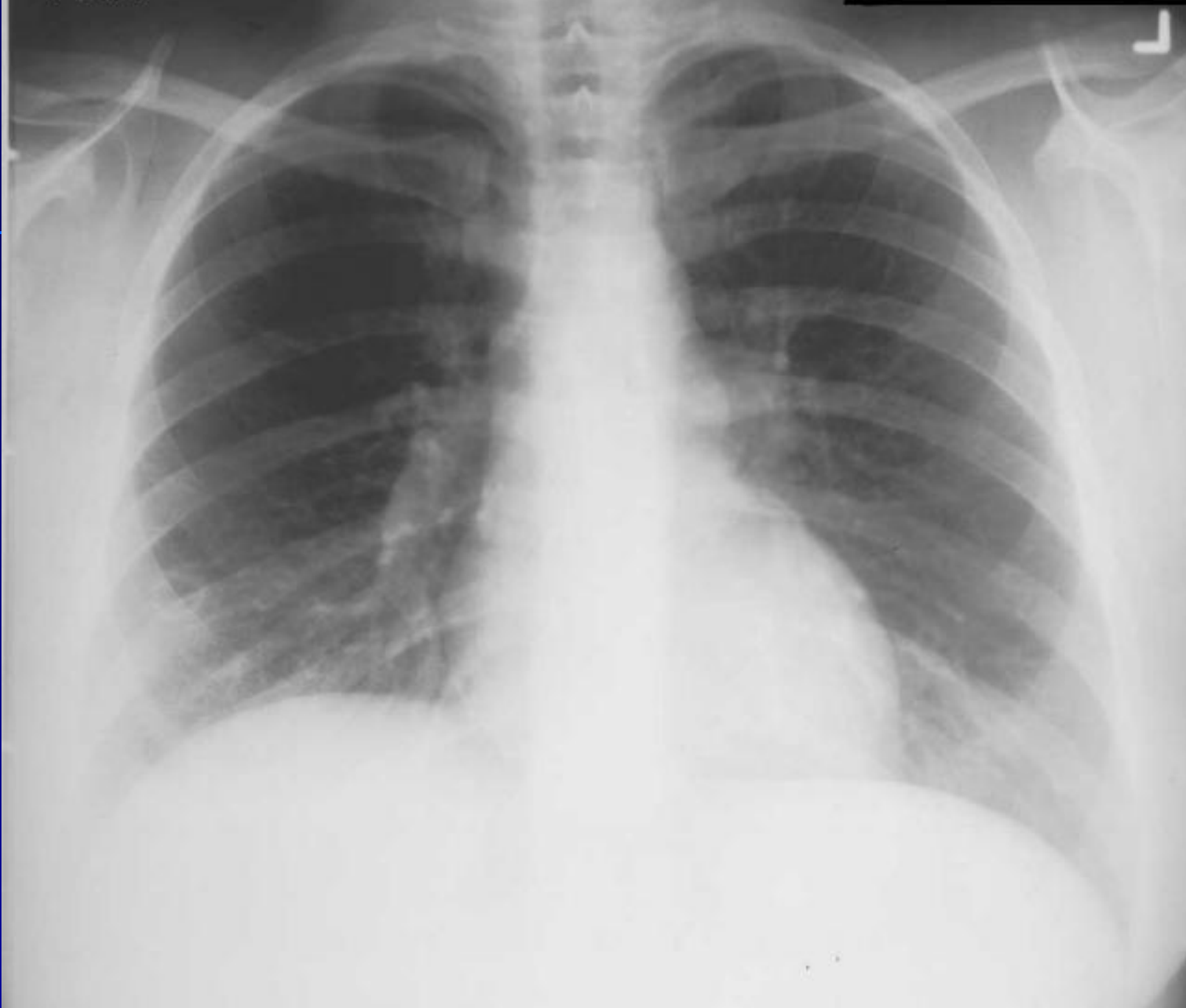# Цистицеркоз легких

**Цистицеркоз – двухсторонняя диссеминированная форма**



# *Токсоплазмоз легких*

**Токсоплазмоз - двухсторонний интерстициальный процесс**



# Аскаридоз легких

**Аскаридоз – эозинофильный инфильтрат нижней доли слева**

