



ФГБОУ ВО Уральский государственный медицинский университет
Минздрава России

Кафедра поликлинической педиатрии и педиатрии ФПК и ПП

Клинический случай острого респираторного заболевания у ребенка с некетолической гиперглициемией

Выполнили:

студентка группы ОП-501 Полюдова Ю.С.
студентка группы ОП-501 Чусовитина П.Г.
студентка группы ОП-501 Шнайдер И.С.
студент группы ОП-503 Щипанов Л.М.

Научный руководитель:

ассистент кафедры Баженова Ю.Л.

Екатеринбург, 2017

Определение

Некетотическая гиперглицинемия (глициновая энцефалопатия) - является врожденным нарушением обмена, характеризующимся дефицитом активности фермента расщепления глицина и, как следствие, накоплением большого количества глицина во всех тканях тела, включая головной мозг.

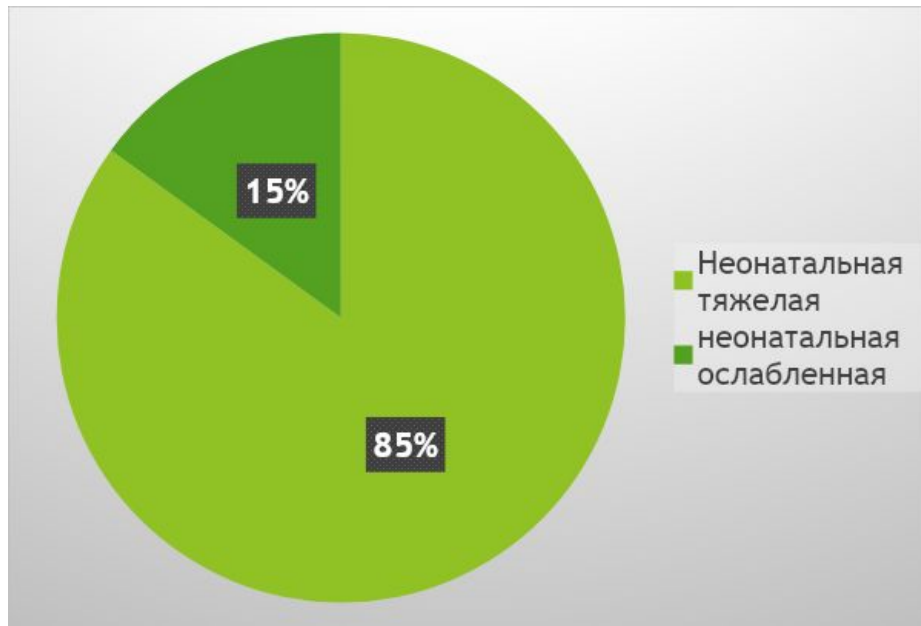
Три гена, мутации в которых вызывают глициновую энцефалопатию, включают:

- ▶ GLDC (70%-75% случаев)
- ▶ AMT (~ 20% случаев)
- ▶ GCSH (<1% случаев)

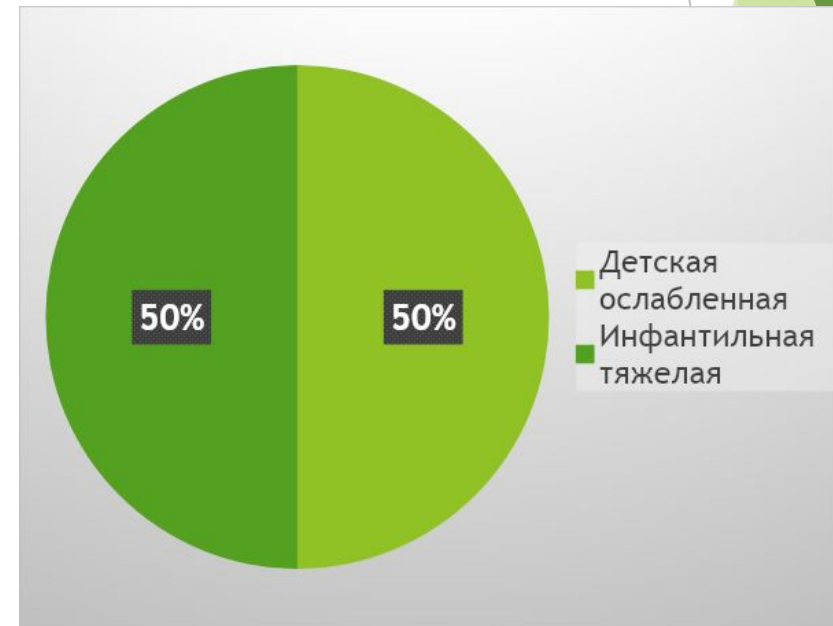
Около 5% людей с этой энцефалопатией не имеют никаких мутаций в любом из этих трех генов.

Классификация

Неонатальный период



Младенчество



В целом, 20% всех детей имеют мягкий исход

Неонатальная (классическая) форма

- ▶ Дебютирует в первые часы и дни жизни
- ▶ Прогрессивная вялость, гипотония и микологические судороги
- ▶ Апноэ, часто необходимость ИВЛ
- ▶ Спонтанное возвращение дыхания в течение первых трех недель жизни
- ▶ У многих наблюдается общее спонтанное улучшение в первый месяц жизни
- ▶ Прогрессирующая умственная отсталость и судороги

Детская форма

- ▶ Нет проявлений вялости
- ▶ Дети не впадают в кому
- ▶ Часто имеют гипотонию
- ▶ Часто появляются судороги

Также выделяют:

- ▶ Тяжелую форму
- ▶ Мягкую форму
- ▶ Ослабленную форму

Нетипичные формы:

- ▶ Форма с поздним началом
- ▶ Прогрессивное неврологическое ухудшение с легочной гипертензией

Диагностика

Измерение концентрации глицина в спинномозговой жидкости и плазме крови рекомендуется проводить одновременно. Повышенные уровни глицина в этих жидкостях является сильным диагностическим критерием.

Количественный аминокислотный анализ.

	Фенотип глициновой энцефалопатии		Нормальный уровень
	Болезнь у новорожденных	Атипичная форма	
Концентрация глицина в спинномозговой жидкости	> 80 мкмоль/л	> 30 мкмоль/л	< 20 мкмоль/л
Концентрация глицина в крови	Варьируется (может быть нормальной)	Варьируется (может быть нормальной)	125-450



Диагностика

Молекулярно-генетическое исследование:

- ▶ GLDC, AMT и GCSH - мутации в этих генах, как известно, вызывают глициновую энцефалопатию (GLDC - 70%-75% случаев, AMT ~ 20% случаев и GCSH <1% случаев).

Ферментативные анализ:

- ▶ исследуется ткань печени (80 мг)
- ▶ Подавляющее большинство пациентов вообще не имеют никакой активности фермента.
- ▶ Пациенты с дефектом T-протеина, как правило, обладают активностью на уровне до 25% от нормальных значений. И наоборот, 50% лиц с остаточной ферментативной активностью в печени имеют мутации в гене AMT.
- ▶ Пациенты с дефектом P-белка имеют остаточную активность белка на уровне 0,4 единиц (нормальный диапазон 2.1-11.9).

Дифференциальный диагноз

- ▶ Переходная глициновая энцефалопатия
- ▶ Гиперглицинемия, вызванная приемом высоких доз Вальпроата
- ▶ Пропионовая, метилмалоновая, изовалериановая ацидемии и ацидемия с дефицитом бета-кетотиолазы
- ▶ Дефицит PNPO
- ▶ Неонатальные судороги
- ▶ Непризнанные перинатальные гипоксически-ишемические повреждения

Лечение

- ▶ Эффективных средств лечения тяжелой глициновой энцефалопатии не существует. Однако, существуют косвенные доказательства того, что у пациентов с мутациями, связанными с остаточной ферментативной активностью, раннее и агрессивное лечение приводит к улучшению психомоторного развития
- ▶ **Бензоат** натрия перорально в дозах 250-750 мг/кг/день
- ▶ **Антагонисты рецепторов NMDA** включают в себя декстрометорфан (назначается в дозе от 5 до 15 мг/кг/день), кетамин и фелбамат
- ▶ **Лечение эпилепсии** (бензодиазепины, противосудорожные препараты)
- ▶ **Диета** с повышенными уровнями жиров также с успехом применялась у некоторых больных при лечении судорог. Правильно составленные рационы питания всегда снижают уровень глицина

Клинический случай

Мальчик, 11 месяцев

ЖАЛОБЫ ПРИ ОСМОТРЕ

- ▶ Жалобы на подъём температуры до 38,0, периодически учащённое дыхание, затруднённое носовое дыхание.

АНАМНЕЗ НАСТОЯЩЕГО ЗАБОЛЕВАНИЯ

- ▶ Ребёнок заболел два дня назад, когда мама заметила подъём температуры до 38,0 градусов, периодически учащённое дыхание, затруднённое носовое дыхание. За помощью не обращались, самостоятельно снижали парацетамолом. На плановой консультации у невролога обратились за помощью к педиатру.

Анамнез жизни. Акушерский анамнез.

Родственный
брак

Родители -
двоюродные
брат и
сестра

Мать - 23
года

1. Медицинский аборт

2. Медицинский аборт

3. Мальчик, 2 года

4. Мальчик, 11 месяцев

- Масса при рождении 2980 г
- Длина 50 см
- Обхват головы 33 см
- Обхват груди 32 см
- Оценка по Апгар 8/9 баллов



ОПН ОДКБ №1, с 26.07.16 по 18.08.16

- ▶ Наследственное заболевание обмена веществ - некетолическая гиперглицинемия.
- ▶ Острая неонатальная энцефалопатия.
- ▶ Гипомиелинизация лобных и теменных долей головного мозга.
- ▶ Гипоплазия мозолистого тела.
- ▶ Отёк головного мозга в остром периоде.
- ▶ Синдром угнетения ЦНС.
- ▶ Судорожный синдром.
- ▶ Бульбарный синдром.
- ▶ Умеренный центральный тетрапарез.
- ▶ Гнойный омфалит.
- ▶ Пиелэктазия слева.
- ▶ Постгипоксическая кардиопатия.
- ▶ Открытое овальное окно.
- ▶ Токсическая эмфизема.

Депакин
30
мг / кг / сут

Кофеин
0,01% 0,2
мл 3 раза
в сутки

ОДКБ №1, с 29.10.16 по 17.11.16

- ▶ Острая внебольничная полисегментарная пневмония, тяжёлое течение.
- ▶ Наследственное заболевание обмена веществ - некототическая гиперглицинемия.
- ▶ Ранняя миоклоническая энцефалопатия.
- ▶ Спастический тетрапарез.
- ▶ Бульбарный синдром.
- ▶ Грубая задержка моторного развития.
- ▶ Анемия лёгкой степени, смешанного генеза.
- ▶ Малая аномалия развития сердца:
аортальная регургитация.
- ▶ Функционирующее овальное окно.

Цефтриаксоном
500 мг
внутривенно
1 раз в сутки

Кепра
17 мг/кг/сут

Фенобарбитал
30 мг/сутки

Неврологическое отделение ДГКБ №9, с 23.11.16 по 30.12.16

Паглюферал-3
по 1/3 таблетке
2 раза в день

Клоназепам
500 мкг по
1/2 таблетке
2 раза в день

Кеппра
100 мг
2 раза в день

ДГКБ №11, с 19.01.17 по 23.01.17

- ▶ Острый обструктивный бронхит, средней степени тяжести.
- ▶ Дыхательная недостаточность 1 степени.
- ▶ Наследственное заболевание обмена веществ - некетоцическая гиперглицинемия.
- ▶ Ранняя миоклоническая энцефалопатия.
- ▶ Спастический тетрапарез.
- ▶ Бульбарный синдром.
- ▶ Грубая задержка моторного развития.

Паглюферал-3
по 1/3 таблетке
2 раза в день

Клоназепам
500 мкг по
1/2 таблетке
2 раза в день

Кепра
100 мг
2 раза в день

Виферон(в
суппозиториях)

Цефотаксим
внутримышечно

Ингаляции с
беродуалом

Ингаляции с
лазолваном

Ксилин в нос

Объективно

- ▶ Общее состояние тяжёлое за счет неврологической патологии. Положение - вынужденное, сознание - ясное. Масса тела - 9500 кг, длина тела - 73 см.
- ▶ Кожные покровы розовые, чистые, физиологической окраски, температура тела - 36,5С.
- ▶ Видимые слизистые - чистые, физиологической окраски, зев гиперемирован, отечен, без налета и видимых патологических элементов, миндалины не увеличены, лимфатические узлы не пальпируются.
- ▶ Органы дыхания. Число дыханий в минуту - 36. При перкуссии ясный лёгочный звук, одинаковый с двух сторон. При аускультации дыхание жёсткое, проводные хрипы по всем полям.
- ▶ Органы кровообращения: тоны сердца ясные, ритмичные, с частотой 120 в минуту, пульс 120 ударов в минуту, удовлетворительного наполнения и напряжения. АД 100/50 мм.рт.ст.
- ▶ Органы пищеварения. Кормится через зонд. Язык чистый не обложенный. Живот правильной формы, при пальпации безболезненный, симптомы раздражения брюшины не определяются. Перистальтика кишечника в норме. Печень и селезёнка не пальпируются. В области пупочного кольца определяется грыжевое выпячивание, содержимое мягко-эластичной консистенции, безболезненное, вправимое в брюшную полость, кожа над образованием не изменена.
- ▶ Мочевыделительная система: почки при пальпации не определяются. Неконтролируемое мочеиспускание.

Неврологический статус

- ▶ Сознание ясное. Психоэмоционального возбуждения нет, реакция на осмотр вялая.
- ▶ Менингеальные симптомы отрицательные. Ригидность затылочных мышц не определяется. Симптом Кернига - отрицательный. Симптом Брудзинского (верхний, средний, нижний) - отрицательный. Скуловой симптом Бехтерева - отрицательный. Фотофобии и фонофобии нет. Гиперестезии кожи и слизистых не определяется.
- ▶ Черепные нервы - зрачки OD=OS, фотореакция прямая, содружественная сохранена. Птоза нет, глазные щели одинаковы, экзо- и энтофтальма не определяется. Сходящееся косоглазие. Мимическая мускулатура: лицо асимметрично. Глотание нарушено, питание зондовое.
- ▶ Двигательная сфера. Объем активных движений в верхних и нижних конечностях ограничен D=S. Мышечный тонус верхних конечностей - дистония D=S, нижних конечностей - дистония D=S.
- ▶ Сухожильные и периостальные рефлекс верхних и нижних конечностей повышены одинаково с правой и левой сторон.
- ▶ Положительный рефлекс Бабинского, с обеих сторон одинаковый.
- ▶ Нервно-психическое развитие - голову не удерживает, взгляд не фиксирует, опоры нет.

Предварительный диагноз

Основной: Острый ринофаринготрахеит.

Сопутствующий: Наследственное заболевание обмена веществ - некетоцическая гиперглицинемия. Ранняя миоклоническая энцефалопатия. Спастический тетрапарез с двигательными нарушениями тяжёлой степени. Бульбарный синдром. Грубая задержка моторного развития.

Тактика и план обследования

- ▶ Госпитализация в ДГКБ№11 в связи с тяжёлым сопутствующим заболеванием
- ▶ Общий анализ крови
- ▶ Общий анализ мочи
- ▶ Биохимический анализ крови(Общий белок, АЛТ, АСТ, глюкоза, мочеви́на, креатинин, СРБ) - для дифференциальной диагностики
- ▶ Рентгенография органов грудной клетки - для дифференциальной диагностики.
- ▶ Электронейромиография(ЭМГ) - динамика сопутствующего заболевания
- ▶ Электроэнцефалография(ЭЭГ) - динамика сопутствующего заболевания
- ▶ ЭхоКГ - динамика сопутствующего заболевания
- ▶ Консультация кардиолога
- ▶ Консультация хирурга

Общий анализ крови и биохимический анализ крови

	WBC: *10 ⁹ /л	RBC: *10 ¹² /л	HGB: г/л	PLT: *10 ⁹ г/л	Лимфо циты	Грануло циты	Моно циты
28.06.17	5,8	5,04	132	190	29,4	66,2	4,4
03.07.17	12,0	3,94	120	311	65,4	28,7	5,9

Заключение: преобладание гранулоцитов над лимфоцитами говорит о бактериальной инфекции.

Биохимический анализ крови:

СРБ от 29.06.17 - 10,73

СРБ от 03.07.17 - 0,82

Заключение: повышение уровня СРБ говорит о наличии инфекции в организме.

Общий анализ мочи

- ▶ Цвет - светло-жёлтый
- ▶ Плотность: 1025 г/л
- ▶ Лейкоциты: не обнаружены
- ▶ Кетоны - отр.
- ▶ Уробилин в норме
- ▶ Билирубин - отр.
- ▶ Белок - отр.
- ▶ Глюкоза - отр.
- ▶ Цилиндры - отр.
- ▶ Эпителий: не обнаружены
- ▶ рН - 5,5
- ▶ Заключение: отклонений не выявлено

Электрэнцефалограмма

(28.07.16) - истинная эпилептиформная активность не регистрируется.

(08.08.16) - диффузные изменения биоэлектрической активности мозга в виде паттерна "вспышка-подавление", мультифокальная эпилепторная активность в левой теменно-затылочной зоне и латерализованная асинхронная: то по правой, то по левой гемисфере.

(19.11.16) - медленно-волновые колебания тета и дельта диффузного характера, на фоне которых регистрируется стабильная эпилептоформная активность в центральной теменной и височной областях слева, с эпизодическим вовлечением аналогичных правых областей.

(29.06.17) - изменение биоэлектрической активности общемозгового характера.

Неонатальный скрининг

	Данные пациента	Норма
Глицин в плазме	652 мкмоль/л	154-515
Глицин в ликворе	73,7 мкмоль/л	3-23
Соотношение ликвор/плазма	0,11	0,012-0,04

Заключение: увеличение содержание глицина в плазме и ликворе, а так же увеличение соотношения глицина в ликворе к плазме - диагностические критерии некототической гиперглицинемии.

Нейросонография

- ▶ (от 30.07.16) - признаки отёка головного мозга. Нарушение венозного оттока. Повышение индекса периферического сопротивления интракраниальных артерий.
- ▶ (19.11.16) - гипоплазия мозолистого тела. Смещение срединных структур.

ЭхоКГ (от 27.07.16)

ФОО. Размеры камер не увеличены.

Клинический диагноз

Основной: Острый ринофарингит, средней степени тяжести, смешанной этиологии.

Сопутствующий: Наследственное заболевание обмена веществ - некетолическая гиперглицинемия. Ранняя миоклоническая энцефалопатия. Спастический тетрапарез с двигательными нарушениями тяжёлой степени. Бульбарный синдром. Грубая задержка моторного развития. ФОО. Малая аномалия развития сердца - аортальная регургитация. Пупочная грыжа.

Лечение и план наблюдений

Лечение

1. Охранительный режим

2. Зондовое питание

3. Туалет носа + Аквамарис в нос 4 раза в день 7 дней

4. Суппозитории ректальные Ибупрофен 0,06 г по 1 суппозиторию до 4 раз в день с интервалом 6 ч при повышении температуры тела до 38°С и выше

5. Суппозитории ректальные Виферон 150000МЕ (Интерферон альфа) - по 1 суппозиторию 2 раза в день ректально

- Обладает противовирусным, иммуномодулирующим, антипролиферативным действием.

Лечение

6. Паглюферал 3 № 20 по 1/3 таблетки 2 раза в день на 28 дней (противоэпилептический препарат)

- Активные вещества: бромизовал, фенобарбитал, кофеин-бензоат натрия, папаверина гидрохлорид, кальция глюконат
- Обладает противосудорожным, седативным, снотворным и спазмолитическим действием.

7. Леветирацетам 100 мг/мл 300 мл (1уп) 1 неделя- по 1,5 мл 2 раза в день, затем по 2 мл 2 раза в день (противоэпилептический препарат - производное пирролидона)

- Обладает противоэпилептическим, противосудорожным действием.

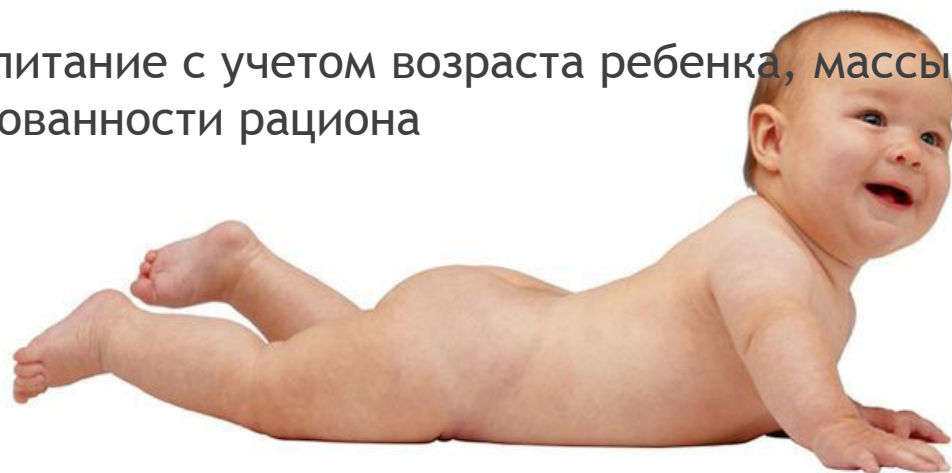8. Клоназепам 0,002 № 30 по 1/8 таблетки 2 раза в день на 120 дней. (противоэпилептический препарат)

- Обладает противосудорожным, анксиолитическим, миорелаксирующим, центральным, седативным действием.

Рекомендуется госпитализация ввиду наличия тяжелого сопутствующего заболевания.

Комментарии к лечению

- ▶ Флемоксин солютаб 125 мг 3 раза в сутки 5 дней (ввиду длительности лихорадки, наличия тяжелого сопутствующего заболевания и малоподвижного образа жизни).
- ▶ Противопоказанием к назначению Паглюферала 3 является детский возраст до 7 лет.
- ▶ *Необходимо также назначить:*
- ✓ ЛФК и массаж
- ✓ Физиотерапия
- ✓ Зондовое питание с учетом возраста ребенка, массы тела и сбалансированности рациона



Расчет питания

- ▶ Масса при рождении=2980г, возраст 10 мес 20 дней.
- ▶ Масса долженствующая =
 $2980+600+800+800+750+700+650+600+550+500+450+266 = 9650$ г.
- ▶ Потребности в пищевых веществах:
- ▶ Белки/сут= $2,9 * 9,65=28$ Г/сут
- ▶ Жиры/сут= $5,5* 9,65=53$ г/сут
- ▶ Углеводы/сут= $13* 9,65=125$ г/сут
- ▶ Е/сут= 110 ккал* $9,65=1060$ ккал/сут
- ▶ Vсут= 1000 мл
- ▶ V 1 кормления= $1000/5=200$ мл

Расчет питания

6:00- адаптированная молочная смесь NAN2, 200 мл

10:00- 200 мл 10% каши, $\frac{1}{2}$ желтка, 50 мл фруктового сока

14:00- 200 мл овощного пюре, 60 г мясного пюре

18:00 - кефир 200 мл, творог 50 г, фруктовое пюре 100 мл

22:00 - адаптированная молочная смесь NAN2, 200 мл

План наблюдений

- ▶ Педиатр - 1 раз в мес
- ▶ Невролог - 1 раз в мес
- ▶ Ортопед - 1 раз в год
- ▶ Окулист - 1 раз в год
- ▶ Эпилептолог - 1 раз в год
- ▶ Кардиолог- 1 раз в год
- ▶ Хирург- 1 раз в год
- ▶ По показаниям - чаще



План наблюдений

Лабораторные методы обследования:

- ▶ ОАК - 1 раз в 3 мес
- ▶ Б/Х крови (мочевина, белок, креатинин, билирубин, АСТ, АЛТ, глюкоза)- 1 раз в 3 мес
- ▶ ОАМ - 1 раз в год

Инструментальные методы обследования по показаниям:

- ▶ эхоэнцефалография,
- ▶ электроэнцефалография,
- ▶ нейросонография,
- ▶ электронейромиография,
- ▶ эхоэлектрокардиография.



Заключение

- ▶ Течение острого респираторного заболевания у ребёнка с некетолической гиперглицинемией имеет ряд особенностей.
- ▶ Данный клинический случай показателен в плане подбора антипиретической терапии, так как снижение температуры у данного пациента начинается с отметки 37,5°C и выше.
- ▶ В связи с наличием тяжёлого сопутствующего заболевания, которое отражается на клинической картине, необходимо проводить тщательный дифференциальный диагноз.
- ▶ Данная сопутствующая патология требует тщательного наблюдения за ребёнком и его госпитализацию при ухудшении состояния.

Список используемой литературы

- ▶ 1. Байдакова Г.А. Алгоритмы дифференциальной диагностики наследственных болезней обмена веществ, сопровождающихся нарушениями метаболизма аминокислот и ацилкарнитинов // автореферат дисс. к.б.н. М. 2012
- ▶ 2. Шалаева И.В. Нарушения обмена аминокислот // Новости медицины и фармации: гастроэнтерология (304) - 2009
- ▶ 3. Johan V.H. Glycine Encephalopathy - Johan V.H., C. Curtis, S. Gunter / GeneReviews / Colorado, 2015
- ▶ 4. Nonketotic hyperglycinemia: A case report and brief review Yu-Tzu Chang, Wei-De Lin, Zheng-Nan Chin , Chung-Shing Wang, I.-Ching Chou , Huang-Tsung Kuo, Fuu-Jen Tsai - B i o M e d i c i n e 2 (2 0 1 2) - p. 8 0 - 8 2
- ▶ 5. Nonketotic Hyperglycinemia in a Neonate- Vineet Sehgal S. Ramji // INDIAN PEDIATRICS - VOLUME 35-MARCH 1998
- ▶ 6.
<http://redkie-bolezni.com/glicinovaya-yencefalopatiya-simptomy-diagnostika>
/ Статья «Глициновая энцефалопатия. Симптомы, диагностика, лечение».

Благодарим за
внимание!