

ДИФФЕРЕНЦИАЛЬНАЯ ДИАГНОСТИКА МОНОКЛОНАЛЬНЫХ ГАММАПАТИЙ

Множественная миелома. Болезнь Вальденстрема (иммуноцитомы). Современные критерии диагноза и стандарты лечения. Таргетная терапия множественной миеломы (специфические ингибиторы протеасом, анти CD38-моноклональные антитела).

лекция для студентов VI курса лечебного факультета

Цель лекции

- рассмотреть вопросы клинической картины, диагностики, дифференциального диагноза и терапии моноклональных гаммапатий

Задачи лекции

1. Рассмотреть определение и классификацию моноклональных гаммапатий
2. Дать понятие моноклонального иммуноглобулина и методов его диагностики в крови и моче
3. Изучить алгоритм лабораторной диагностики и дифференциального диагноза моноклональных гаммапатий
4. Рассмотреть современные критерии диагноза множественной миеломы и болезни Вальденстрема
5. Получить представление о современной терапии моноклональных гаммапатий

Моноклональные гаммапатии (парапротеинемии) –

неоднородная группа заболеваний, для которых характерна **моноклоновая пролиферация клеток В-лимфоидного ряда**, секретирующих иммуноглобулины (Ig).

Особенность моноклональных
гаммапатий - продукция
патологического **моноклонального**
иммуноглобулина или фрагментов его
молекул (парапротеина или **M-**
градиента), который определяется в
сыворотке крови и моче.

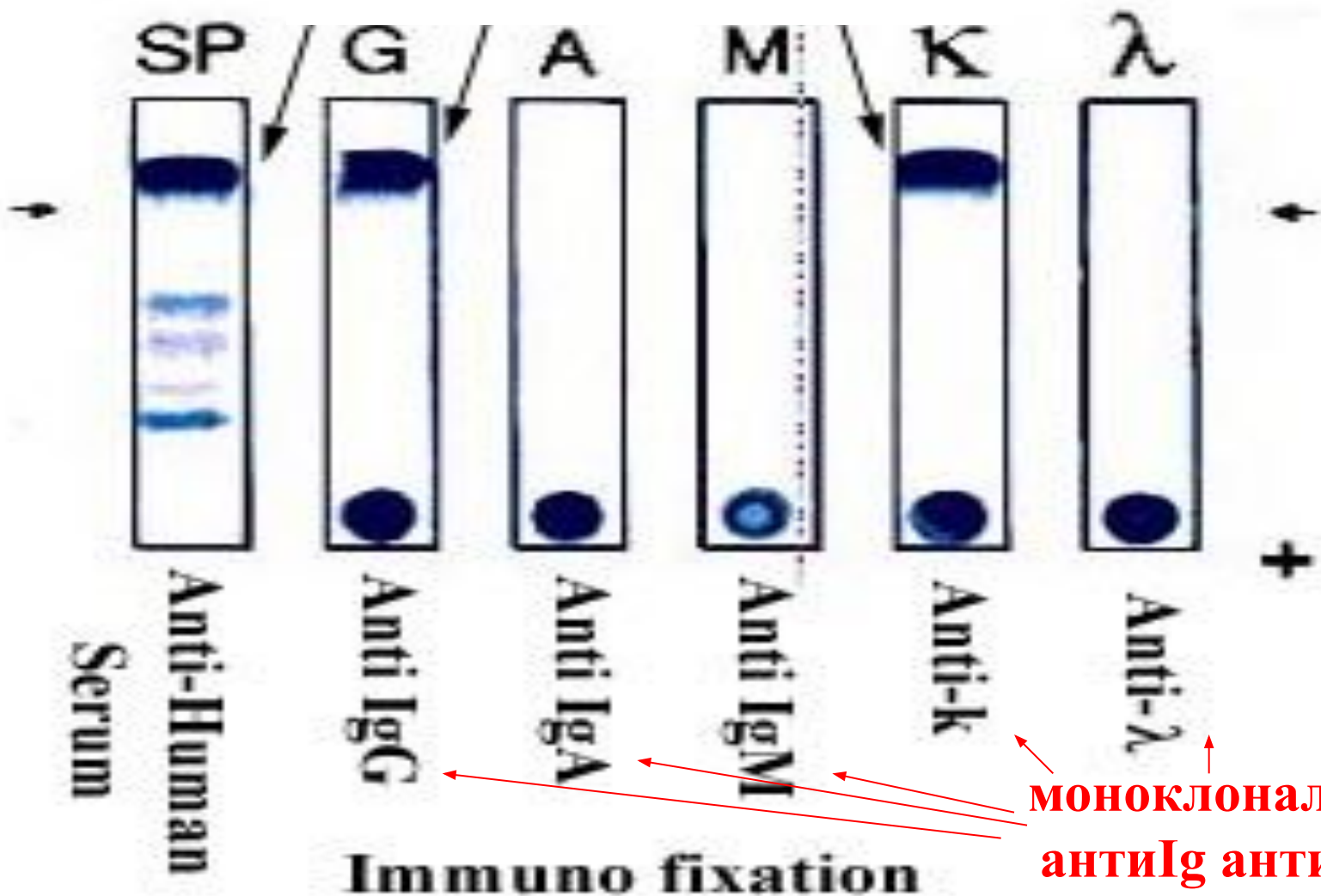
Виды парапротеинов

- ✓ Полная молекула Ig любого класса IgG, IgA, IgM, IgD, IgE, содержащая легкую κ - или λ -цепь
- ✓ Измененный Ig
- ✓ Изолированные легкие κ - или λ -цепи иммуноглобулинов (белок Бенс-Джонса)
- ✓ Изолированные тяжелые цепи иммуноглобулинов

Точная структурная идентификация М-протеина устанавливается с помощью иммуноэлектрофореза

Исследование М-градиента с помощью метода иммунофиксации

парапротеин Ig-природы



МОНОКЛОНАЛЬНЫЕ
антиIg антитела

Классификация моноклональных гаммапатий

Доброкачественные моноклональные гаммапатии :

1. клон клеток, секретирующих парапротеин, **не пролиферирует**;
2. **увеличения** продукции аномального белка **нет**;
3. клинические симптомы **отсутствуют**.

Злокачественные моноклональные гаммапатии :

1. **бесконтрольная пролиферация** лимфоидных клеток-продуцентов парапротеина;
2. **нарастание титра** моноклонального Ig;
3. наличие клиники.

Доброкачественные моноклональные гаммапатии:

А. Доброкачественная моноклональная гаммапатия неясного генеза (эссенциальная, неизвестной причины):

- 1. нет** клинической симптоматики;
- 2. парапротеин** выявляется при иммуноэлектрофорезе у практически **здоровых лиц** (в возрасте >70 лет у 3-6%);
- 3. исключен вторичный** характер гаммапатии.

Б. Вторичные моноклональные гаммапатии -
возникают на фоне ряда заболеваний:

Причины вторичных моноклональных гаммапатий:

- 1. Системные заболевания соединительной ткани и аутоиммунные заболевания:** СКВ, РА, б-нь Шегрена, б-нь Крона, склеродермия, аутоиммунная гемолитическая анемия, хр. активный гепатит и др.
- 2. Инфекционные заболевания:** туберкулез, бактериальные инфекции, СПИД, ЦМВ, рожа, вирусный гепатит, микоплазменная пневмония).

3. Иммунодефицитные состояния с дисбалансом

Т- и В-звеньев иммунной системы:

А. Первичные:

- синдромы Вискотта-Олдрича, Ди-Георга и другие.

Б. Вторичные:

- возрастные
- вызванные **иммунодепрессантами**
- сопутствующие онкологические заболевания **нелимфоидной** природы (рак толстой кишки, рак молочной железы, рак простаты)

- **Эндокринные** заболевания (гиперпаратиреоз)
- Перестройка иммунной системы после **ТКМ**
- Антигенная стимуляция в раннем онтогенезе (**внутриутробная** инфекция)
- **Кожные** заболевания (псориаз, крапивница, склеродерма)
- Состояния после **химиотерапии и лучевого** лечения)

Злокачественные моноклональные гаммапатии

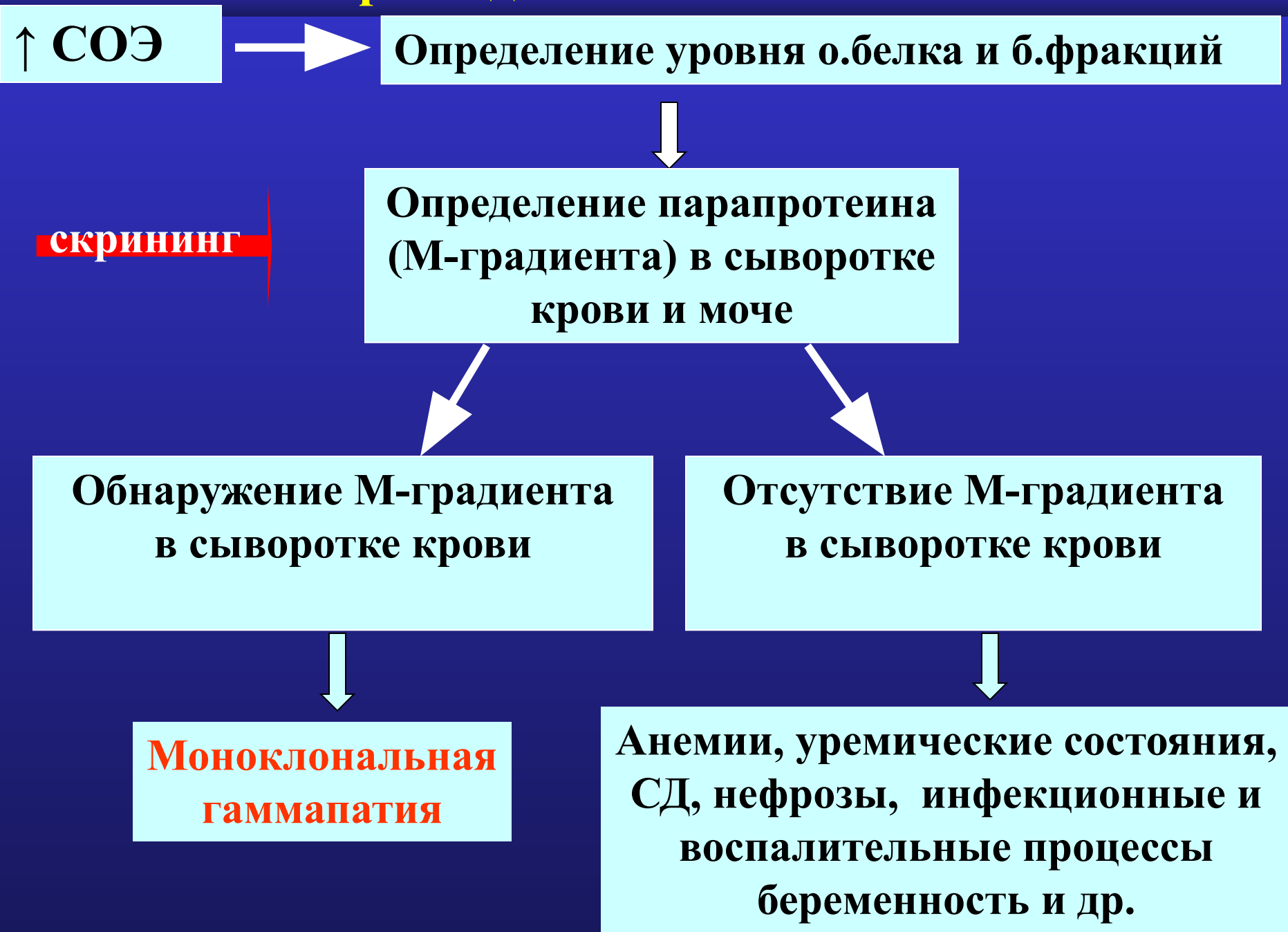- **Множественная миелома**
- **Макроглобулинемия Вальденстрема**
- **Солитарная плазмоцитома**
- **Неходжкинская лимфома**
- **Хронический лимфолейкоз**
- **Болезни тяжелых цепей**
- **Первичный амилоидоз**

Диагностика моноклональных гаммапатий

Синдром белковой патологии:

- Парапротейнемия (патологический Ig - M-градиент) при электрофорезе белков
- Диспротейнемия (снижение содержания нормальных γ -глобулинов)
- Ускоренное СОЭ

Алгоритм диагностического поиска



Алгоритм дифференциального диагноза

МОНОКЛОНАЛЬНЫХ ГАММАПАТИЙ

- Литических очагов поражения в костях не обнаружено
- Содержание Пл.клеток в КМ < 10%
- Низкий уровень моноклонального Ig в сыворотке (IgA < 20 г/л, а IgG < 35 г/л) в моче белок Бенс-Джонса < 1 г/л
- Отсутствуют клинические проявления заболевания



Моноклональная гаммапатия неясного генеза



- Диспансерное наблюдение и **ежемесячный контроль уровня М-градиента** ⇒ при стабильных показателях ⇒ исследование М-протеина проводят каждые 6 месяцев
- Прогноз при МГНГ – хороший, многие годы не прогрессирует, лечения не требует, **но со временем возможна трансформация в ММ**

МНОЖЕСТВЕННАЯ МИЕЛОМА **(Болезнь Рустицкого-Калера)**

В-клеточная лимфома, характеризующееся клональной пролиферацией в костном мозге, реже в экстрамедуллярных очагах, атипичных плазматических клеток, продуцирующих моноклональный иммуноглобулин (IgG, IgA, IgD, IgE) и/или свободные моноклональные легкие цепи иммуноглобулинов (κ или λ)

По REAL классификации ММ относится к лимфоидным опухолям низкой степени злокачественности.

Критерии диагноза ММ

(International Myeloma Working group 2015)

- Плазмоклеточная инфильтрация костного мозга (плазмоцитов $>10\%$) и/или плазмоклеточная инфильтрация в биопсийном материале пораженной ткани
- Моноклональный Ig (M-протеин) при иммуноэлектрофорезе (в плазме или моче, или обеих средах), за исключением несекретирующей ММ
- Одно или более из нижеперечисленных изменений, связанных с плазмоклеточной инфильтрацией (CRAB):
- С (кальций) – гиперкальциемия (уровень $\text{Ca} > 2,65$ ммоль/л)
- R (почечная недостаточность) – креатинин > 177 ммоль/л или > 2 мг/дл.

Критерии диагноза ММ

- **А (анемия)** – Hb на 2 г/дл ниже нижней границы нормы или < 100 г/л.
- **В (поражения костей)** – остеолитические очаги или остеопороз в сочетании с компрессионными переломами.
- **О (другое)** – симптомы увеличения вязкости крови, амилоидоз, рецидивирующие бактериальные инфекции (более 2-х эпизодов в течении 12 месяцев)

Вероятный диагноз

Один или более симптомов

1. М-компонент > 30 г/л
2. М-компонент < 30 г/л + пониженное содержание нормальных Ig
3. Протеинурия ВJ (> 50 мг/л)

Миелома Бенс-Джонса (ВJ)

1. Наличие пл. кл. в к/м.
2. ↓ нормальные Ig
3. Парапротейины внутри клеток
4. Протеинурия ВJ

Стадии ММ по Durie & Salmon

Стадия I

Критерии:

Уровень гемоглобина < 100 г/л

Уровень кальция в сыворотке нормальный или < 10.5 мг/дл

Нормальная структура костей по данным рентгенограммы или очаги солитарной плазмацитомы

Низкий уровень М-градиента

Уровень IgG < 50 г/л

Уровень IgA < 30 г/л

Белок Бенс-Джонса при электрофорезе < 4 г в сутки

• Стадия II

Показатели выше, чем в I стадии, но не достигают значений III стадии.

• Стадия III

Один или более следующих признаков:

- Уровень гемоглобина < 85 г/л
- Уровень кальция в сыворотке > 12 мг/dL
- Множественные поражения костей (более 3)
- Высокий уровень М-градиента
 - Уровень IgG > 70 г/л
 - Уровень IgA > 50 г/л
- Белок Бенс-Джонса при электрофорезе > 12 г в сутки

B.G.M.Durie, S.K.Salmon (1975)

Стадии ММ

Стадия	Креатинин сыворотки	Медиана выжив-ти	Процент лиц, имеющих ВЈ в моче
A	≤ 2 мг/мл (< 177 мкмоль/л)	56,3 мес.	11%
B	> 2 мг/мл (> 177 мкмоль/л)	5 мес.	47%

Макроглобулинемия Вальденстрема:

- В-мелкоклеточная лимфома, субстрат опухоли - зрелые и созревающие лимфоидные клетки, продуцирующие **моноклональный протеин** (макроглобулин) класса IgM;
- **клиника**: лимфаденопатия, спленомегалия, геморрагические высыпания (**васкулит + тромбоцитопатия**), мочевого синдром,
- в крови - **абсолютный лимфоцитоз**, анемия (часто из-за аутоиммунного гемолиза), увеличение СОЭ, в костном мозге - **лимфоидная инфильтрация**;
- диагноз подтверждается наличием у больного с увеличенными ЛУ и селезенки и **макроглобулина IgM**

Клиническая картина МГП

- I. **Синдром белковой патологии** – связан с секрецией моноклонального парапротеина плазматическими клетками и лимфоплазмоцитами
- II. **Остео-медулярный синдром** – связан с миеломно-клеточной инфильтрацией костного мозга, костей и внекостномозговым распространением опухоли

Синдром белковой патологии

Клинические проявления:

- ✓ **С-м повышенной вязкости крови (гипервискозный с-м):** возникает при миеломе А (\uparrow IgA)
 - нарушение микроциркуляции (головная боль, головокружение, онемение, слабость в руках и ногах, трофическими изменениями кожи)
 - снижение остроты зрения, мелькание мушек перед глазами
 - геморрагический с-м (кровотечения из слизистых, петехиальные кожные геморрагические сыпи)
- ✓ **Параамилоидоз** у 15% пациентов (поражение органов, богатых коллагеном) – сосуды, мышцы, дерма, сухожилия, суставы.

Остео-медулярный синдром:

Синдром недостаточности нормального кроветворения:

- **Анемия** (плазмноклеточная инфильтрация КМ, токсическое влияние продуктов азотного обмена при миеломной нефропатии в результате развития ХПН, снижение продукции эндогенного эритропоэтина)
- **Тромбоцитопения и лейкопения** (при развернутой стадии процесса из-за вытеснения кроветворных ростков опухолевой тканью)

С-м нарушения минерального обмена:

- **Гиперкальциемия** (тошнота, рвота, сонливость, затемнение сознания)
- **Гиперкальциурия**

Противоопухолевая терапия ММ

I. Стандартная химиотерапия

**II. Высокодозная ПХТ + тандемная
АТСК**

III. Лучевая терапия

Лечение ММ

У пожилых пациентов (старше 65 лет) терапией выбора являются курсы с мельфаланом:

- **Протокол МР (Мельфалан+Преднизолон) + Velcade или**
- **Комбинации циклофосфана и дексаметазона (Cy+Dex) + Velcade**
- **ПХТ: М-2, VMCP/VBAP при развитии резистентности к терапии I линии**
- **У молодых пациентов (менее 65 лет)**
- **РАD или VD + аутологичная ТСКК**

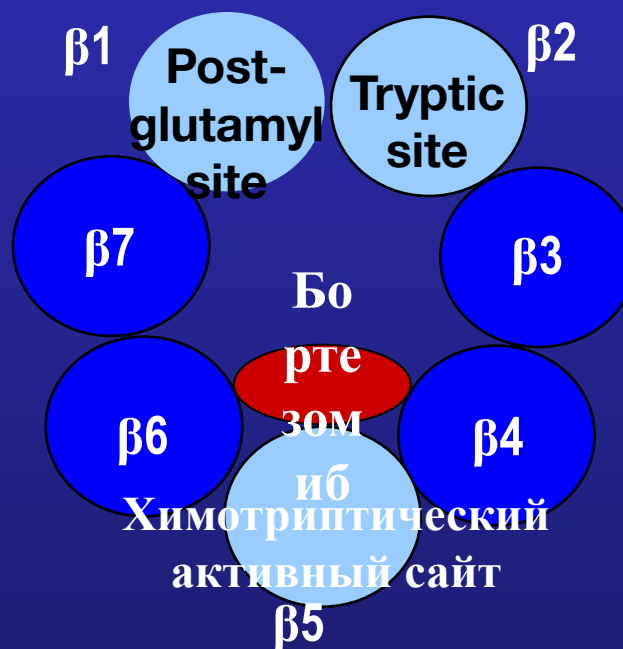
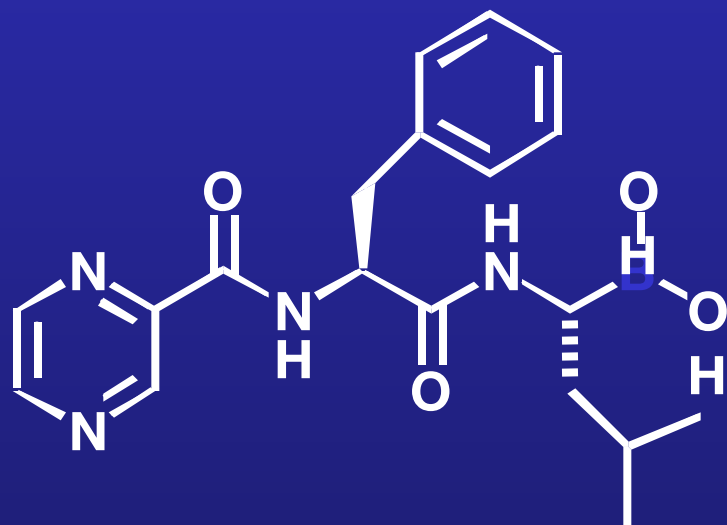
Полная ремиссия:

1. Отсутствие парапротеина в моче/крови дважды с интервалом 4 недели
2. Число плазмоцитов в костном мозге менее 5%
3. Hb - более 100 г/л (отсутствие потребности в гемотрансфузиях)
4. Са крови менее 3 ммоль/л
5. N уровень креатинина
6. Нет прогрессии в старых очагах

Бортезомиб (Велкейд)

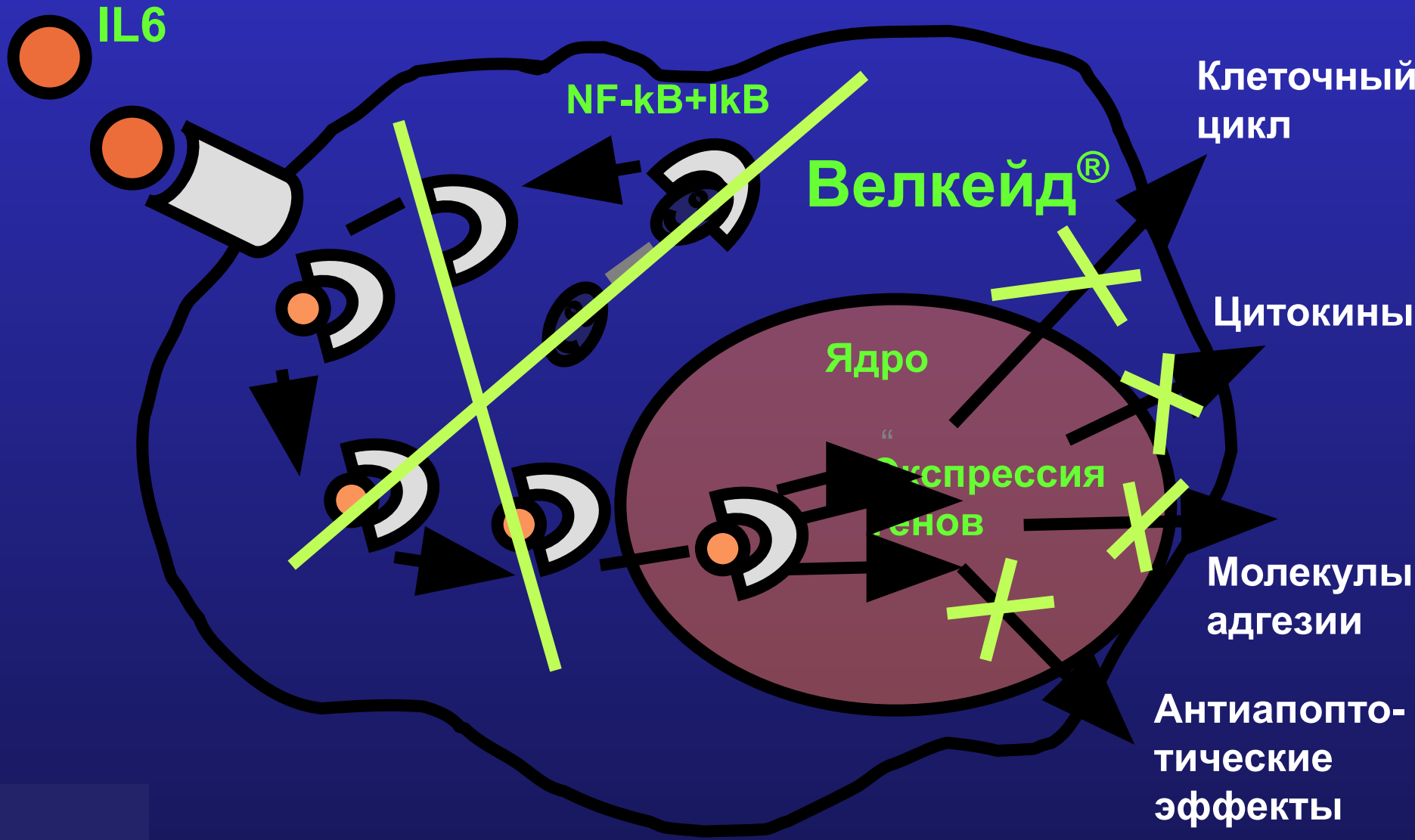
Дериват борной кислоты

Срез β -кольца протеасомы 26 S

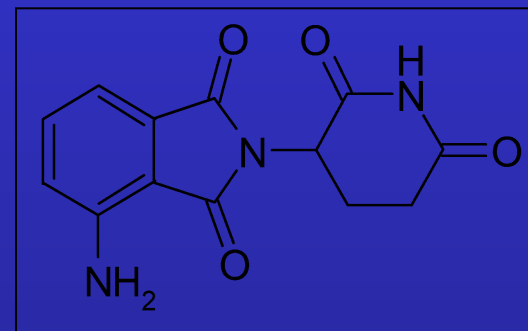
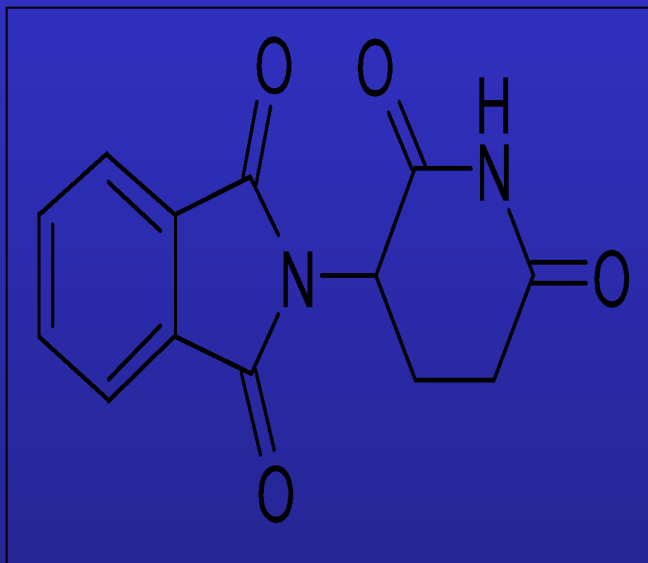


обратимый ингибитор
химотриптического активного сайта β -
субъединицы протеасомы

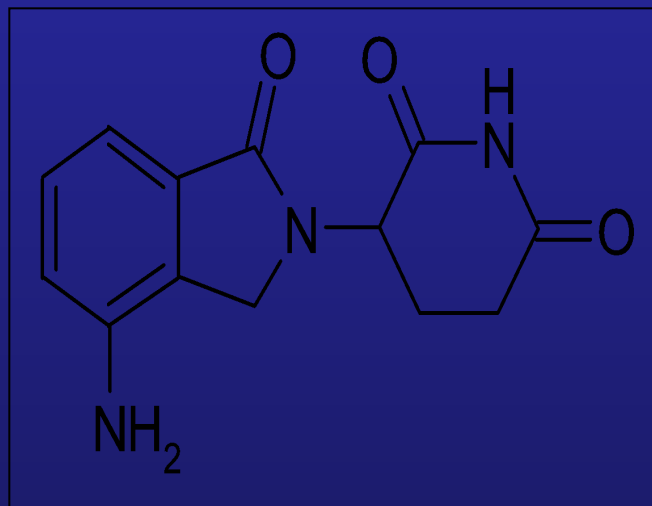
Биологические эффекты бортезомиба (Велкейда)



Талидомид



CC- 4047 (Актимид™)



**Леналидомид (Ревлимид™)
(CC-5013)**

Иммуномодуляторы аналоги талидомида (IMiDs)

Ингибируют секрецию TNF- α

Стимулируют пролиферацию Т-клеток, выработку IL-2

Ингибиция MAPK сигналов

Ингибирование IL-6 и выработку факторов роста клеток MM

Регулирование NF- κ B

Более эффективны чем талидомид в супрессии опухолевого роста и ангиогенеза

Выводы

В лекции дано представление о моноклональных гаммапатиях, представлен алгоритм дифференциального диагноза, освещены классификация, критерии диагноза, клиническая картина и современная терапия множественной миеломы и болезни Вальденстрема